This is a digital copy of a book that was preserved for generations on library shelves before it was carefully scanned by Google as part of a project to make the world's books discoverable online.

It has survived long enough for the copyright to expire and the book to enter the public domain. A public domain book is one that was never subject to copyright or whose legal copyright term has expired. Whether a book is in the public domain may vary country to country. Public domain books are our gateways to the past, representing a wealth of history, culture and knowledge that's often difficult to discover.

Marks, notations and other marginalia present in the original volume will appear in this file - a reminder of this book's long journey from the publisher to a library and finally to you.

Usage guidelines

Google is proud to partner with libraries to digitize public domain materials and make them widely accessible. Public domain books belong to the public and we are merely their custodians. Nevertheless, this work is expensive, so in order to keep providing this resource, we have taken steps to prevent abuse by commercial parties, including placing technical restrictions on automated querying.

We also ask that you:

+ *Make non-commercial use of the files* We designed Google Book Search for use by individuals, and we request that you use these files for personal, non-commercial purposes.

+ *Refrain from automated querying* Do not send automated queries of any sort to Google's system: If you are conducting research on machine translation, optical character recognition or other areas where access to a large amount of text is helpful, please contact us. We encourage the use of public domain materials for these purposes and may be able to help.

+ *Maintain attribution* The Google "watermark" you see on each file is essential for informing people about this project and helping them find additional materials through Google Book Search. Please do not remove it.

+ *Keep it legal* Whatever your use, remember that you are responsible for ensuring that what you are doing is legal. Do not assume that just because we believe a book is in the public domain for users in the United States, that the work is also in the public domain for users in other countries. Whether a book is still in copyright varies from country to country, and we can't offer guidance on whether any specific use of any specific book is allowed. Please do not assume that a book's appearance in Google Book Search means it can be used in any manner anywhere in the world. Copyright infringement liability can be quite severe.

About Google Book Search

Google's mission is to organize the world's information and to make it universally accessible and useful. Google Book Search helps readers discover the world's books while helping authors and publishers reach new audiences. You can search through the full text of this book on the web at `http://books.google.com/`

UC-NRLF
B 3 732 641

UNIVERSITY OF CALIFORNIA
MEDICAL CENTER LIBRARY
SAN FRANCISCO



University of California
LIBRARY
Medical Department
2742

DEUTSCHE ZEITSCHRIFT
FÜR
CHIRURGIE.

HERAUSGEGEBEN

VON

Prof. BARDENHEUER in Köln, Prof. v. BERGMANN in Berlin, Prof. BIER in Greifswald, Prof. H. BRAUN in Göttingen, Dr. v. BURCKHARDT in Stuttgart, Prof. v. COLER in Berlin, Prof. v. EISELSBERG in Wien, Dr. G. FISCHER in Hannover, Prof. FRIEDRICH in Leipzig, Prof. GUSSENBAUER in Wien, Prof. HAHN in Berlin, Prof. HELFERICH in Kiel, Prof. HILDEBRAND in Basel, Prof. HOCHENEGG in Wien, Dr. KAPPELER in Konstanz, Prof. KOCHER in Bern, Prof. KÖNIG in Berlin, Prof. KRÖNLEIN in Zürich, Prof. KÜSTER in Marburg, Dr. C. LAUENSTEIN in Hamburg, Prof. MADELUNG in Strassburg i. E., Prof. NICOLADONI in Graz, Prof. RIEDEL in Jena, Prof. E. ROSE in Berlin, Prof. RYDYGIER in Lemberg, Prof. SCHEDE in Bonn, Prof. SCHÖNBORN in Würzburg, Prof. SONNENBURG in Berlin, Prof. TRENDELENBURG in Leipzig.

REDIGIRT

VON

Prof. Dr. E. ROSE in Berlin und Prof. Dr. H. HELFERICH in Kiel.

Einundsechzigster Band.

Mit 32 Abbildungen im Text und 7 Tafeln.

LEIPZIG,
VERLAG VON F. C. W. VOGEL.
1901.

Property of
Johns Hopkins

Inhalt des einundsechzigsten Bandes.

Erstes und Zweites (Doppel-) Heft

ausgegeben September 1901.

Seite

I. Aus der chirurgischen Universitätsklinik (Prof. Helferich).
Zur Kenntniss der lateral-retroperitonealen Tumoren. Von Dr. Rudolf Göbell, Assistenzarzt 1

II. Zur Aetiologie und Terminologie der septischen Krankheiten, mit Berücksichtigung des Werthes bakteriologischer Blutbefunde für die chirurgische Praxis. Von Dr. med. Canon, Berlin . . . 93

III. Ueber luetische Gelenkentzündungen. Von Dr. Borchard, dirigirendem Arzt der chirurg. Abtheilung des Diakonissenhauses in Posen. (Mit 1 Abbildung) 110

IV. Aus der chirurgischen Abtheilung des Allerheiligen-Hospitals zu Breslau (Primärarzt: Sanitätsrath Dr. O. Riegner).
Zur Casuistik der traumatischen Luxationen im Talonaviculargelenk. Von Dr. A. Wodarz, Assistenzarzt. (Mit 3 Abbildungen) 120

V. Die habituellen Verrenkungen der Kniescheibe. Von Dr. Wiemuth, Stabsarzt im Ersten Garderegiment z. F. (Mit 3 Abbildungen 127

VI. Aus der I. chirurgischen Klinik in Wien (weiland Hofrath Albert; suppl. Vorstand Professor Hochenegg).
Ueber die an der Klinik in den letzten 12 Jahren ausgeführten Darmresectionen. Von Dr. Ernst Fuchsig, Operationszögling 173

VII. Noch einmal zur Geschichte der circulären Pylorectomie. a) Eine Erwiderung auf Rydygier's Antwort von Dr. Alfred Stieda 222
b) Herrn Rydygier's Erklärung 225

VIII. Kleine Mittheilung.
Aus der Königlichen chirurgischen Universitätsklinik zu Greifswald.
Eine einfache Lagerungsvorrichtung für die untere Extremität. Von Dr. Rudolf Klapp, Assistenzarzt. (Mit 2 Abbildungen) . 226

IX. Besprechungen.
1. Borrmann, I. Assist. am pathol. anatom. Institut Marburg. Das Wachsthum und die Verbreitungsweise des Magencarcinoms vom anatomischen und klinischen Standpunkt (Sick, Kiel) . 228
2. Kaufmann, Prof., Basel, Lehrbuch der speciellen Pathologischen Anatomie für Studirende und Aerzte (Sick, Kiel) . . 229
3. Graser, Professor in Erlangen, Ueber die Grundlagen, Hilfsmittel und Erfolge der modernen Wundbehandlung (Sick, Kiel) 229

2842

Seite

4. von Kryger, Privatdocent in Erlangen. Eine seltene Geschwulstbildung in der Zunge (Endotheliom) (Sick, Kiel) . . 230
5. Bock und Hasenknopf. Kriegschirurgen und Feldärzte aus der ersten Hälfte des 19. Jahrhunderts (1795—1848) (Sick, Kiel) 230
6. F. Léjars, Traité de chirurgie d'urgence (Helferich) . . . 231
7. Skutsch, Geburtshülfliche Operationslehre (Holzapfel, Kiel) 231

Litterarische Neuigkeiten 232

Drittes und Viertes (Doppel-) Heft

ausgegeben October 1901.

X. Aus der chirurgischen Klinik zu Marburg (Geheimrath Küster).
Ueber die Heilung von Wunden der Gallenblase und die Deckung von Defecten der Gallenblase durch transplantirtes Netz. Von Prof. Enderlen, Secundärarzt und Dr. Justi, Assistenzarzt. (Mit 2 Abbildungen im Text und Tafel I) 235

XI. Aus dem Bürgerhospital zu Köln (Oberarzt: Geheimrath Prof. Dr. Bardenheuer).
Ueber Spiralfracturen des Oberschenkels. Von Dr. med. Wilh. Dietzer, Assistenzarzt am Bürgerhospital. (Mit 4 Abbildungen) 260

XII. Ueber subcutane Verlagerung und Einklemmung des Leistenhodens. Von Dr. F. de Quervain, Chaux-de-Fonds. (Mit 8 Abbildgn.) 271

XIII. Aus dem Alt-Katharinenspital in Moskau.
Ein Fall von primärer Parotistuberculose. Von W. Mintz . . 290

XIV. Aus der chirurgischen Klinik von Professor Kocher in Bern.
Ueber die Erfolge der Gastro-Enterostomosis. Von Dr. Oscar Kaiser in Breslau, früher Assistenzarzt der Klinik 294

XV. Mittheilung aus der I. chirurgischen Universitätsklinik in Budapest (Director: Prof. Dr. Julius Dollinger).
Der Ureterenkatheterismus im Dienste einiger neuerer Methoden der Nierendiagnostik. Von Dr. Géza v. Illyés, klinischer Assistent 377

XVI. Aus der chirurgischen Abtheilung der Dr. Neumann'schen Kinderpoliklinik zu Berlin.
Zur Aetiologie und Therapie des „Caput obstipum musculare congenitum". Von Dr. Fridberg. (Mit Tafel II) 393

XVII—XVIII. Kleine Mittheilungen.

XVII. Ueber mechanische Störungen des Knochenwachsthums. Von Dr. H. Maass (Berlin). (Mit 2 Abbildungen) 417

XVIII. Zum Vorkommen des Tetanus nach subcutaner Gelatineinjection.
a) Ein Fall von Tetanus nach Gelatineinjection. Mitgetheilt von Privatdocent Dr. Gerulanos in Kiel 427
b) Ein Fall von Stichverletzung der Leber; während des Krankheitsverlaufes auftretende Blutung wird durch Gelatineinjection (aus käuflicher Gelatine rasch bereitet) gestillt, doch entwickelt sich hiernach Tetanus; Nachweis des Tetanusgiftes in dem an der Einstichstelle gebildeten Eiter. Mitgetheilt von Dr. Georgi, Assistenzarzt der Diakonissenanstalt in Flensburg 430

XIX. Besprechungen. Seite
1. Z. Samfirescu, Amputations ostéoplastiques expérimentales (Helferich) 432
2. H. Fischer, Leitfaden der kriegschirurgischen Operationen (Helferich) 432
3. von Eiselsberg, Die Krankheiten der Schilddrüse (Helferich) 433
4. Prof. Kehr, Dr. Berger und Dr. Welp, Beiträge zur Bauchchirurgie unter besonderer Berücksichtigung der im letzten Jahre ausgeführten 84 Gallensteinlaparotomien (Helferich) . 433
5. Leopold von Schrötter, Zur Casuistik der Fremdkörper in den Luftwegen (Gerulanos, Kiel) 434
6. Kocher und de Quervain, Encyklopädie der gesammten Chirurgie (Helferich) 435
7. P. H. van Eden, Verbandlehre (Göbell, Kiel) 436
8. Oberst, Die Fracturen und Luxationen der Finger und des Carpus, die Fracturen des Metacarpus und der Vorderarmknochen (Helferich) 436
9. Section de chirurgie générale Comptes rendus, publiés par M. Ch. Walther, Sécrétaire de la section (Helferich) . . 437
10. Die Krankenpflege (Helferich) 437
11. Prof. Dr. Max Schüller, Die Parasiten im Krebs und Sarkom des Menschen (Helferich) 438
12. Zuckerkandl, Atlas der topographischen Anatomie des Menschen (Helferich) 438
Litterarische Neuigkeiten 438

Fünftes und Sechstes (Doppel-) Heft

ausgegeben November 1901.

XX. Aus dem anatomischen Institut (Geheimrath Gasser) und der chirurgischen Klinik (Geheimrath Küster) zu Marburg.
Ein Beitrag zur Chirurgie des hinteren Mediastinum. Von Prof. Enderlen, Secundärarzt der Klinik. (Mit 1 Abbildung und Tafel III—VI) 441

XXI. Aus dem Allgemeinen Krankenhause Hamburg-St. Georg.
Zur Behandlung hochsitzender Mastdarmcarcinome. Von Oberarzt Dr. Wiesinger, Hamburg 496

XXII. Aus der chirurgischen Universitätsklinik zu Leipzig (Director: Herr Geheimrath Trendelenburg).
Eine seltene Verletzung des Fussgelenkes. Von Dr. Mertens, Assistenzarzt der Klinik. (Mit Tafel VII) 507

XXIII. Resection einer Narbenstrictur des Oesophagus. Von Professor Dr. Heinrich Braun in Göttingen 511

XXIV. Aus dem chirurgisch-poliklinischen Institute der Universität Leipzig (Director Prof. Friedrich).
Zur Frage der Entstehung von Magengeschwüren und Leberinfarcten nach experimentellen Netzresectionen. Von Dr. Eduard Sthamer, Assistenzarzt 518

XXV. Das Erysipeloïd. Von Prof. Dr. Tavel in Bern 528

XXVI. Aus der chirurgischen Abtheilung des städtischen Krankenhauses Moabit zu Berlin. (Director: Geheimer Medicinalrath Prof. Dr. Sonnenburg.)
Zur praktischen Verwerthbarkeit der Netzplastik. Von Oberarzt Dr. Hermes 545

Seite

XXVII. Aus der chirurgischen Universitätsklinik und dem Johannes-Hospital zu Bonn (Geheimrath Schede).
Klinische Erfahrungen über Vioform. Von Dr. V. Schmieden, Assistent der Kgl. chir. Universitätsklinik, früher Assistenten des St. Johannes-Hospitals 552

XXVIII. Ueber Unterkieferprothesen und über einen neuen künstlichen Unterkiefer. Von Dr. Curt Fritzsche, zahnärztlichem Assistenten der chirurgischen Universitätspoliklinik (Prof. Dr. Friedrich) in Leipzig. (Nach einem Vortrag, gehalten bei der XVII. Versammlung des zahnärztlichen Vereins für das Königreich Sachsen, am 16. Juni 1901, in Leipzig.) (Mit 6 Abbildungen) . 560

XXIX—XXXI. Kleine Mittheilungen.

XXIX. Aus dem Hospital zu St. Jacob in Wilna (Russland).
Ein Fall von Chondroma petrificans retroperitoneale. Von Dr. Georg Romm 577

XXX. Aus der Königl. chirurgischen Universitätsklinik Göttingen (Geheimrath Prof. Braun).
Ein Fall von geheilter traumatischer, intraperitonealer Blasenruptur. Von Dr. Adolf Jenckel, Assistenzarzt der Klinik 578

XXXI. Aus der I. chirurgischen Universitätsklinik zu Wien (Vorstand Prof. Dr. Freiherr v. Eiselsberg).
Zum Vorkommen des Tetanus nach subcutaner Gelatineinjection. Von Dr. Hans Lorenz, Assistenten der Klinik 584

XXXII. Besprechungen 588
1. Dr. Alban Köhler, Ass.-Arzt an der chirurgischen Abtheilung des St. Josephs-Spitals zu Wiesbaden (San.-Rath Cramer), Knochenerkrankungen im Röntgenbilde (Sick) . . 588
2. Paul Petit, Éléments d'anatomie gynécologique, clinique et operatoire (Fuchs) 589
3. Pieniążeck, Die Verengerungen der Luftwege (Gerulanos) 590
4. Küstner, Kurzes Lehrbuch der Gynäkologie (Gerulanos) . 590
5. Jeannel, M., Chirurgie de l'Intestin (Gerulanos) 590
6. Krogius Ali, Ueber die vom Processus vermiformis ausgehende diffuse, eiterige Peritonitis und ihre chirurgische Behandlung (Gerulanos) 591
7. E. Escat, Traité medico-chirurgical des maladies du pharynx (nasopharynx, oropharynx, laryngopharynx) (Dr. Baum) . . 597
8. H. Beauregard, Matière medicale Zoologique (Dr. Baum) . 597
9. I. Israel, Chirurgische Klinik der Nierenkrankheiten (Helferich) 598
10. Meyer, Georg, Ueber schwere Eiterkokkeninfection (sog. „Blutvergiftung") (Werner) 599
11. F. Marchand, Der Process der Wundheilung mit Einschluss der Transplantation (Helferich) 599
12. Entres, Handbuch der gerichtlichen Obductionstechnik (Dr. Baum) 600
13. Chantemesse et Podwyssotsky, Pathologie générale et expérimentale, Les processus généraux (Werner) . . 600

Litterarische Neuigkeiten 601

I.

Aus der chirurgischen Universitätsklinik zu Kiel (Prof. Helferich)

Zur Kenntniss der lateral-retroperitonealen Tumoren.

Von

Dr. Rudolf Göbell,

Assistenzarzt.

Im Jahre 1829 lenkte J. F. Lobstein (67)*) die Aufmerksamkeit auf die Gewächse, welche immer hinter dem die Rückwand des Unterleibs auskleidenden Theil des Bauchfells beginnen und sich unabhängig von den hier gelegenen Organen entwickeln. Er nannte sie Tumeurs rétropéritonéales. Er nahm an, dass diese Geschwülste auf der Wirbelsäule ihren Anfang nehmen, und sprach die Vermuthung aus, dass der primäre Sitz in dem Lymph- und dem ihm angehörenden Drüsensystem zu suchen sei.

Diese Abdominalmassen sind nach Lobstein (67) aus einer Vereinigung von ungleichen Geschwülsten gebildet, wovon einige ein dichtes und drüsenartiges Gewebe, andere eine speckige Substanz, wieder andere endlich eine weiche breiartige hirnähnliche Materie darstellen. Sie haben keine Kapsel und enthalten oft mit Blutgerinseln gefüllte Höhlen.

Augenscheinlich hatte Lobstein, worauf auch schon Witzel (138) hinwies, verschiedenartige Tumoren vor sich gehabt. Sicherlich hat er keine Nebennierengeschwülste gesehen, da er besonders betont, dass sich die Nebennierenkapsel sehr widerstandsfähig gegen die Geschwülste erwies.

Erst die histologische Untersuchung lehrte die Natur dieser Geschwülste kennen. Je nach Art des Tumors, welcher dem Pathologen vorlag, fiel die mikroskopische Diagnose aus, und so kamen Virchow (124) und Förster (144) zu verschiedenen Anschauungen. Letzterer sah die Geschwülste als primären Markschwamm der lumbalen Lymphdrüsen, ersterer als reine medulläre Spindelzellen-

*) Die eingeklammerten Ziffern im Text beziehen sich auf das am Schluss befindliche Litteraturverzeichniss.

sarkome und fibröse Häute, namentlich Fascien als wahrscheinlichen Ausgangspunkt an. König(146) liess die langsamer wachsenden Fibrosarkome von dem fascialen Theile des Bauchfelles ausgehen, die schnell sich entwickelnden Geschwülste dagegen in der Regel von den retroperitonealen Lymphdrüsen.

Jedenfalls bestand noch bis zum Jahre 1886, wie sich aus der Arbeit von Witzel (138) ergiebt, die Meinung, dass die retroperitonealen Tumoren, abgesehen von einigen seltenen Ausnahmen, Sarkome darstellen.

Seitdem haben aber immer zahlreichere Beobachtungen verbunden mit genauen histologischen Untersuchungen dargethan, dass gerade der retroperitoneale Raum besonders reich ist an mannigfaltigen Tumoren und pathologischen Gebilden, welche nicht von den grossen drüsigen Organen ihren Ursprung nehmen. Es verlohnt sich daher schon der Mühe, eine genaue pathologisch-anatomische Klassificirung vorzunehmen, wie sie auch schon in den Arbeiten von van der Veer (123), Latte (65) und Eduard Frank (37) durchgeführt worden ist.

Topographisch unterschied schon Lobstein (67) in Rücksicht auf ihren primitiven Sitz Becken- und Lendengeschwülste. Die klinisch wichtige Trennung der Lendengeschwülste in mediale und laterale retroperitoneale Tumoren nahm Witzel vor und charakterisirte die lateralen retroperitonealen Tumoren in vortrefflichster Weise.

Witzel (138) wich aber von der ursprünglich von Lobstein gegebenen Definition der retroperitonealen Geschwülste ab und rechnete die Nierentumoren mit Recht zu den lateralen retroperitonealen Tumoren. Seitdem hat sich insbesondere durch die Fortschritte der Nieren- und Nebennierenpathologie und -Chirurgie eine Wandlung vollzogen. Heutzutage versteht man unter den lateralen retroperitonealen Tumoren mehr aus praktischen als aus logischen Gründen diejenigen Geschwülste, welche sich unabhängig von den Nieren und Nebennieren im lateralen retroperitonealen Raum entwickeln.

Drei in der hiesigen Klinik zur Operation gelangte Fälle von diesen soeben definirten lateralen retroperitonealen Tumoren gaben mir Veranlassung, mich mit diesem Gebiet der chirurgischen Pathologie zu beschäftigen. Das Resultat gestatte ich mir mitzutheilen.

Meinem hochverehrten Chef Herrn Geheimrath Helferich erlaube ich mir für die Anregung zu dieser Arbeit und für die Ueberlassung des Materials auch an dieser Stelle meinen besten Dank auszusprechen.

Anatomie der Regio retroperitonealis lateralis.

Lateral retroperitoneal nennt man die Gegend des Abdomens, welche nach oben vom Zwerchfellansatz, median von der Wirbelsäule und nach unten von der Linea terminalis (innominata) begrenzt wird (Witzel) (138). Nach aussen findet ein allmählicher Uebergang in die Regio lateralis abdominis statt. Witzel hat zur Abgrenzung das Colon herangezogen. Indessen wird gerade die Lage des letzteren durch die Tumoren dieser Region stark beeinflusst. Hinten bildet in der Iliacalregion das Darmbein, in der Lumbalgegend die aus der Aponeurose des M. transversus hervorgehende Fascia lumbodorsalis die trennende Schicht, und zwar im Gebiet des M. quadratus lumborum das hintere Blatt dieser den Muskel umschliessenden Fascie.

Der laterale retroperitoneale Raum erhält seine eigenthümliche Configuration durch die Muskeln. Während der M. quadratus lumborum eine fast gleichmässige, zwischen der 12. Rippe und dem Darmbeinkamm gelegene Platte bildet, nimmt der M. psoas von oben nach unten stärker an Umfang zu. Dadurch entwickelt sich aus der in der Höhe des 2. Lendenwirbels von den beiden Muskeln geformten, der unteren Hälfte der Niere zum Lager dienenden flachen Mulde weiter nach abwärts eine tiefe Rinne. In der letzteren, welche sich nach unten zwischen M. iliacus und M. psoas fortsetzt, steht der Ausbreitung des lockeren fettreichen Gewebes kein Hinderniss entgegen. Eine zweite zur Entwicklung von Fettgewebe disponirte Stelle ist der vom M. quadratus lumborum und dem Darmbeinkamm gebildete Winkel, in welchem die von Küster (145) Massa adiposa pararenalis genannte aussen vom M. quadratus gelegene Fettmasse meist an Stärke zunimmt.

Macht man einen ausreichend grossen bogenförmigen Flankenschnitt und drängt man nach Durchtrennung der Muskeln und der Fascia transversalis das Peritoneum nach vorn und innen, so präsentirt sich im oberen Theil des lateralen retroperitonealen Raumes der untere Zipfel der von der Fascia renalis umhüllten Nierenfettkapsel. Der N. ileo-inguinalis läuft schräg über den unteren M. quadratus lumborum und am Darmbeinkamm entlang. Im Uebrigen erblickt man auf den Muskeln weder die Vasa spermatica noch den Ureter. Diese Gebilde haften dem Peritoneum fester als ihrer Unterlage an und werden mit dem Peritoneum abgelöst. Sie stellen sich gewissermassen im Spiegelbilde dar. An die Vasa spermatica gelangt man zuerst. Sie haben den Ureter, vor ihm gelegen, an der Grenze seines oberen und mittleren Drittels gekreuzt und bilden beim Manne mit

dem Ureter einen spitzen Winkel, während sie beim Weibe nach der Kreuzung dicht am Ureter hinziehen.

Der Ureter tritt aus der Nierenfettkapsel hervor, bildet die Hauptspindel, läuft über den N. genito-femoralis in einem spitzen Winkel hinweg und tritt in der Höhe der Synchondrosis sacroiliaca vor den Vasa iliaca in das kleine Becken. Median ist er dem N. sympathicus und den lumbalen Lymphdrüsen nicht fern. Vom Plexus lumbalis, welcher den M. psoas durchsetzt, wird nur schräg über dem M. iliacus der N. cutaneus femoris lateralis sichtbar.

An dem Aufbau der vorderen Wand dieses Raumes betheiligen sich rechts nur im geringsten Grade das Peritoneum und das subperitoneale Gewebe, zumeist Intestina. Rechts liegt in der Rinne aussen vom M. psoas das Colon ascendens und, wenn kein Mesocoecum vorhanden ist, das Coecum. Um den unteren Nierenpol legt sich in einem nach oben offenen Bogen die Flexura coli dextra. Die Portio adrenalis des Ureters wird von der Flexura duodeni secunda bedeckt. Und endlich nimmt einen breiten Streifen der vorderen Wand des retroperitonealen Raumes die Radix mesenterii ein. Demzufolge liegen in dem subperitonealen Gewebe des rechten Spatium retroperitoneale zahlreiche dem Gebiete der A. und V. mesenteria superior zugehörige Gefässe, Lymphbahnen und Lymphdrüsen. Es können daher Mesenterialtumoren leicht sich im retroperitonealen Raum ausdehnen und umgekehrt retroperitoneale Tumoren in das Mesenterium hineinwachsen.

Links sind die Verhältnisse wesentlich einfacher. Hier besteht die laterale Hälfte der vorderen Wand aus dem Colon descendens, die mediale aus dem Peritoneum und dem subperitonealen Gewebe, welches die das Colon descendens mit Blut versorgenden Gefässe, die Lymphbahnen und die Lymphdrüsen enthält.

Die mittleren Lymphdrüsen dieser Gegend liegen entlang den grossen Gefässen, sie nehmen in sich die Lymphe vom Becken, von dem Plexus lymphaticus spermaticus internus und aus dem lateralen retroperitonealen Raum auf. Die lateralen Lymphoglandulae lumbales sind hinter dem M. psoas an den Processus transversi zu suchen. Zu ihnen gelangt der Lymphstrom von den Muskeln der hinteren Bauchwand.

Ueber das subperitoneale Gewebe hat William Anderson (4) auf dem Congress der British Medical Association im Jahre 1896 nach eingehenden Studien vom Standpunkt des Chirurgen vorgetragen. Nach ihm kann man in einem frühen Entwicklungsstadium das subperitoneale Gewebe als eine mesoblastische Masse die grossen

Abdominalgefässe umgeben sehen. Es wird mit den Gefässen in alle Abdominaleingeweide geschoben. Es besteht aus hochelastischem Bindegewebe mit verschieden grosser Menge Fett und einigen glatten Muskelfasern. Das subperitoneale Gewebe ist lose mit dem Peritoneum parietale und der Fascia transversalis verwachsen.

Pathologische Anatomie.

Schon der anatomische Aufbau der Regio lumbalis et iliaca deutet darauf hin, dass sie nicht nur eine Stätte für die Nieren- und Ureter-Pathologie und -Chirurgie ist. Sie birgt viele Gebilde in sich, welche die verschiedenartigsten pathologischen Producte liefern können, wenn auch neben der Niere es wohl am häufigsten Erkrankungen von den Organen der Wand sind, welche diese Gegend in Mitleidenschaft ziehen. Es sei hier aber abgesehen von allen entzündlichen Vorgängen, für deren Producte gerade der laterale retroperitoneale Raum durch sein lockeres Gewebe und seine Ausdehnungsfähigkeit eine gute Sammelstätte darstellt. Unberücksichtigt seien ferner alle pathologischen Prozesse der Niere und der Nebenniere selbst und die Tumoren, welche sich von den Abdominalorganen aus entwickeln.

Hier sollen nur diejenigen Tumoren besprochen werden, welche im lateralen retroperitonealen Raum gelegen.weder von der Niere noch von der Nebenniere selbst, noch von den Intestinis ausgehen.

Wie die histologische Structur des subperitonealen Gewebes, die Zusammensetzung der nicht durch Bauchorgane gebildeten Wandung und der Inhalt des lateral-retroperitonealen Raumes schon annehmen lassen, gehört die Mehrzahl der hier beobachteten Geschwülste der Reihe der Bindegewebsneubildungen an. Es sind indessen auch epitheliale Tumoren und Gebilde besonderer Art gefunden worden.

Es sei gestattet deren Aetiologie an der Hand unserer Fälle lateraler retroperitonealer Tumoren zu besprechen.

J.-Nr. 922/1900. 54jähr. Landmannsfrau. Aufnahme am 1. Oct. 1900.

Anamnese: Nach den Angaben der Patientin sind die Eltern und 3 Geschwister an der Auszehrung gestorben. Ein Bruder ist an einer inoperablen Beckengeschwulst zu Grunde gegangen. Abgesehen von Drüsenschwellung in der Kindheit und Augenentzündung im 40. Lebensjahr will die Patientin nie ernstlich erkrankt gewesen sein. Sie hat einmal geboren, regelmässig menstruirt, niemals eine Fehlgeburt und seit der Menopause, welche etwa vor 4 Jahren eintrat, keine Blutung mehr gehabt.

Seit 27 Jahren hatte die Patientin eine Geschwulst in der linken unteren Bauchgegend, welche früher beweglich war, aber niemals starke Beschwerden bereitete. Eine Zeit lang hatte die Patientin eine Leibbinde getragen, sie dann aber wieder abgelegt, weil sie auch ohne Binde keine Beschwerden gehabt hatte. Seit dem Winter 1899/1900 hatte die Patientin Schmerzen in der linken unteren Bauchgegend. Im Juni 1900 wurde das linke Bein taub, die Schmerzen in der Geschwulstgegend wurden stärker. Der Stuhlgang war angehalten. Vor demselben traten häufig Schmerzen auf. Die Patientin wird vom behandelnden Arzt der Klinik zugewiesen.

Status: Die mittelgrosse, für ihr Alter mässig kräftige und mässig genährte Frau mit fleckiger Wangenröte, sonst normaler Haut, blassen Schleimhäuten und belegter feuchter Zunge hatte gesunde Brustorgane. Das Abdomen war links etwas aufgetrieben. Bei der Exspiration sah man zwischen linker Sp. oss. il. a. s. und Nabel sich eine von normaler Haut bedeckte Schwellung vorwölben. Bei Inspiration schoben sich die Intestina über den oberen und medialen Rand der Schwellung, ohne dass letztere in ihrer Lage beeinflusst wurden. Der Schall über dem Abdomen war tympanitisch. Die Leber und Milzdämpfung war nicht vergrössert. Zwischen Spina a. s. links und Nabel bestand eine handtellergrosse Dämpfung. In beiden hinteren und seitlichen Lendengegenden war tympanitischer Schall. Man fühlte in der linken Beckenschaufel einen nach unten und nach der Mitte zu von Darmschlingen bedeckten nach unten bis zur Mitte des Ligamentum inguinale, nach innen bis zur Mittellinie, nach oben bis ein Querfinger breit oberhalb des Nabels, nach aussen bis an die Spina oss. ilei a. s. sin. reichenden Tumor. Derselbe war an der Oberfläche leicht höckerig und fiel nach dem kleinen Becken zu steil ab. Er war von prallelastischer Consistenz, nicht druckempfindlich und zeigte im oberen, inneren Theil deutliche, sonst undeutliche Fluctuation. Der Tumor war seitlich nur in seinen vorderen Partieen wenig verschieblich, von unten nach oben gar nicht, er sass breitbasig und fest der Beckenschaufel auf. Zwischen dem Tumor und dem Rippenbogen konnte man bis an die hintere Bauchwand eindringen. In der Nierengegend war nur eine undeutliche Resistenz zu fühlen.

Bei Aufblähung des Darmes vom Rectum aus lag das Colon descendens innen und vorn vor dem Tumor und zog oberhalb des Tumors etwas nach hinten, so dass der Tumor medial wie von einer Schleife (Flexura sigmoidea) umgeben zu sein schien.

Die Untersuchung per vaginam ergab einen kleinen etwas nach hinten und rechts gelagerten Uterus, welcher gut verschieblich war und in keinerlei Beziehung zum Tumor stand. Die Adnexe waren anscheinend vorhanden. Von der Vagina und vom Rectum aus konnte man das kleine Becken abtasten. Der Tumor reichte nicht in dasselbe hinein.

Der Urin war vollständig normal ohne Eiweiss und Zucker, ohne mikroskopisch nachweisbare zellige Elemente, die Urinmenge normal.

Diagnose: Retroperitonealer cystischer Tumor der linken Beckenschaufel.

Behandlung: 5. Oct. 1900. Chloroform-Narkose. Operation (Oberarzt Dr. Sick). Mit einem ausgedehnten lumbo-inguinalen Schräg-

schnitt wurde zunächst nach Durchtrennung der vorderen Bauchwandmuskeln extraperitoneal auf den Tumor vorgegangen. Der M. iliacus bildete eine sehr dünne Platte und liess sich von dem Tumor sehr schwer trennen. Dabei wurde das Peritoneum eröffnet. Man fühlte durch das Loch im Peritoneum, dass der Tumor im Mesocolon der Flexura sigmoidea gelegen war. Zur besseren Orientirung wurde die Peritonealwunde erweitert.

Der kindskopfgrosse Tumor lag im Mesocolon der Flexura sigmoidea. Die Flexura zog an der Innen- und Vorderfläche im Bogen mässig gespannt an dem Tumor entlang. Die linke Niere war an normaler Stelle zu fühlen. Der Uterus und seine Adnexe lagen im kleinen Becken. Der Tumor war nach vorn hin vom Peritoneum bedeckt. Zur Flexura zogen über den Tumor hinweg keine Gefässe. Es wurde deshalb das Peritoneum parietale nahe dem Colon abgetrennt und so transperitoneal die Exstirpation versucht. Dabei kam man aber in der Beckenschaufel in mit bräunlicher dünnbreiiger Flüssigkeit gefüllte Cystenräume, welche zwischen erweichten Tumormassen und degenerirten Muskelfetzen gelegen waren. Dagegen gelang es eine über gänseeigrosse glattwandige Cyste, welche nur nach hinten und aussen fester verwachsen und nächst dem Colon gelegen war, herauszuschälen.

Um weiter extraperitoneal zu arbeiten, wurde die Darmserosa mit dem inneren Rande der zuerst gesetzten Peritonealwunde vernäht. Die Beckenschaufel wurde bis an das Periost ausgeräumt. Auf eine gründliche Entfernung musste indessen verzichtet werden, da harte knollige Massen mit den Vasa iliaca fest verwachsen waren. Bei der Inspection der Wunde fand sich im oberen Wundwinkel ein Gefässstrang und ein Lumen, welches für das des abgerissenen Ureter gehalten wurde. Die Sondierung führte zur Nierengegend. Durch den Ureterkatheter wurde kein Urin entleert.

Da das Befinden der Patientin eine schnelle Beendigung der Operation verlangte, wurde der Sicherheit halber das Lumen in den hinteren Wundwinkel gelegt, die Wunde tamponirt und der untere Wundwinkel durch Naht geschlossen. Aseptischer Verband.

Der Verlauf bestätigte zunächst die Annahme einer Ureterläsion insofern, als Verminderung der Urinmenge auf 530 ccm, leichte Benommenheit und Pulsbeschleunigung bis 132 Schläge in der Minute bei normaler Temperatur auftrat. Später aber, als kein Urin in die Wunde entleert wurde, die Urinmenge, wenn auch nicht bis zur Norm, so doch bis 1280 stieg, und keine Zeichen einer arteficiellen Hydronephrose auftraten, waren die Zweifel bezüglich der Verletzung des Ureters bestätigt, obwohl bei der cystoskopischen Untersuchung die linke Uretermündung „todt" lag. Auf den einzig beweisenden Ureterenkatheterismus musste verzichtet werden. — Am 8. Tage nach der Operation hatte sich im unteren Wundwinkel eine Darmfistel ausgebildet.

Da dieser widernatürliche After der Patientin viele Beschwerden bereitete und eine Heilung der Wunde so nicht zu erzielen war, wurde 40 Tage nach der 1. Operation der Versuch einer Darmausschaltung durch Enteroanastomose gemacht, welcher aber an der gänzlichen Unbeweglichkeit des oberen Rectumabschnittes scheiterte. Es konnte nur ein

Anus praeternaturalis am Colon transversum lege artis angelegt werden, welcher insofern bessere Dienste leistete wie die Darmfistel, als der Verschluss gut wirkte und nur täglich 1 mal Stuhl erfolgte. Die Frau ist dann unter immer mehr zunehmendem Kräfteverfall 2 Monate nach der ersten Operation gestorben.

Bei der Autopsie fand man folgendes:

S.-Nr. 649/1900. Wesentlicher Befund. Starker metastatischer Krebs der Leber, spärlicher der Nieren, geringer der Pleura und der Milz. Umschriebene Thrombose der unteren Hohlvene. Thrombose einer Milzvene dem Krebsknoten entsprechend. Metastatischer Krebs der retroperitonealen und -trachealen Lymphdrüsen. Ausgedehnter confluirender Krebs des Zwerchfell-Peritoneums. Anus praeternaturalis. Starke Atrophie und Emphysem der Lungen. Atrophie des Herzens. Geringe fettige Fleckung der Aorta. Kleine Kalkplatte am Ductus Botalli. Gallertkropf. Verkalkte Bronchialdrüsen. Starke lockere Schwellung der Portio vaginalis des Uterus (beginnender Krebs?). Hanfkorngrosser Knoten im Verlauf der linken Tube. Diphtheroide Entzündung der Vagina. Atrophie des Pankreas. Dermoidcyste des linken Ovarium.

Links war oberhalb der Spina ant. superior die bei der ersten Operation gesetzte granulirende Wunde vorhanden. Der Ureter lag stark comprimirt aber durchgängig in dem metastatischen Krebs der retroperitonealen Lymphdrüsen eingebettet.

Die beiden Nieren und Nebennieren waren vorhanden, letztere normal, die Nieren parenchymatös nephritisch. Das Becken der linken Niere war kaum erweitert. Im Magendarmkanal war nirgends eine Geschwulst nachzuweisen. —

Der exstirpirte Tumor bestand aus zwei Theilen:

einer äusserlich glattwandigen vielkammerigen Cyste von etwa 15 cm Durchmesser mit 3—5 mm dicker geschichteter Wandung und bräunlichem atherombreiähnlichem Inhalt (keine Haare). An der äusseren und hinteren Fläche hingen einzelne Fetzen. Hier war die Cyste bei der Operation nur schwer von dem übrigen Tumor zu trennen.

Der andere Theil war weich, bräunlich, enthielt an einzelnen Stellen schleimenthaltende Hohlräume und hatte nach den Vasa iliaca zu ein mehr markiges Aussehen.

Die mikroskopische Untersuchung ergab:

I. Die Wand des cystischen Tumors ist aus fibrösem, kernarmem, im Zustand leichter Entzündung befindlichem Gewebe und einer dicken Plattenepithelschicht gebildet. An letzterer kann man ein Stratum mucosum, ein Stratum granulosum und ein sehr stark entwickeltes Stratum corneum unterscheiden. Die bindegewebige Unterlage zeigt papillenförmige Erhebungen. An einer Stelle konnte in ihr ein Schweissdrüsenkanal constatirt werden. Haarbälge und Talg-

drüsen sind nicht zu sehen. In der Cyste liegen dichte Massen verhornter Epithelzellen.

Die Cystenwand hatte demnach einen cutisartigen Charakter.

Die kleineren Kammern sind mit einer etwas niedrigeren, aber noch stärker verhornten epidermisartigen Schicht ausgekleidet. Es fehlen in dem subepithelialen Bindegewebe die Papillen.

II. Der der Cyste angelagerte Tumor besteht aus:

1. der Grundsubstanz, zusammengesetzt aus einem dünnfaserigen Bindegewebsgerüst, und

dem Stroma, welches von durcheinander geschüttelten mittelgrossen rundlichen Zellen mit verhältnissmässig kleinen rundlichen Kernen und zahlreichen mit vielen oft central gelegenen Kernen und körnigem Protoplasma versehenen Riesenzellen dargestellt wird.

2. kleinen cystischen Räumen. Dieselben tragen innen verschiedene Epithelsorten und zwar

a) geschichtetes hohes Cylinderepithel mit unregelmässiger nach dem Lumen gerichteter Contour, oder

b) eine einzellige fast kubische Zellschicht, oder

c) mehrschichtiges Cylinderepithel mit nach dem Lumen zugekehrtem Saum.

Die beiden letzten Epithelarten bilden Schleim.

III. Bei der Section wies die von der 1. Operation zurückgebliebene granulirende Wunde auf:

1. aus mittelgrossen rundlichen, einen verhältnissmässig kleinen rundlichen Kern führenden Zellen gebildete Geschwulstmassen,

2. z. Th. in letztere eingelagert und an dieselben angrenzend und dann in junges und älteres Bindegewebe eingebettet: zahlreiche mannigfach gestaltete Epithelnester, von denen viele ein deutliches Lumen aufweisen und einige aussehen wie ein Querschnitt oder Schrägschnitt einer Darmdrüse. Das Epithel ist, wenn noch nicht atypisch gewuchert, cylindrisch z. Th. kubisch mit basalstehendem, länglich rundem Kern und nach dem Lumen zu gerichteter Protoplasmazone. Die Zellen bilden nach dem Lumen zu oft einen gleichmässigen Saum. Im Lumen liegen gequollene Zellen mit geschrumpftem Kern. Kubisch sind die Epithelzellen namentlich dann, wenn in dem Schlauch reichlicher Inhalt von abgestossenen hydropischen Zellen vorhanden ist. Nur selten besteht ein Nest ganz aus atypisch gewucherten Zellen.

IV. Die Knoten in der Leber.

Umgeben von stark deformirten z. Th. verfetteten, z. Th. pigmentreichen Leberzellen liegt ein Tumor von fast skirrhusartigem Charakter. Zwischen breiten Bindegewebsbalken bilden verschieden gestaltete Epithelzellen Nester. Nur an einzelnen Stellen sind Lumina vorhanden. Hier kann man die ursprüngliche cylindrische Form der Zellen erkennen.

V. Die Lunge und Pleura.

Dicht unter der leicht verdickten, aber nicht mit Auflagerungen versehenen Pleura sieht man in kernarmem Bindegewebe, z. Th. zwischen Lungenalveolen gelegen, Drüsenlumina und -schläuche und Epithelzellennester. In den Drüsenschläuchen ist das Epithel cylindrisch und ähnelt dem Epithel des Magendarmtractus, in den Lumina oft kubisch. Die Nester enthalten atypische unregelmässig gestaltete mit bläschenförmigem Kern versehene epitheliale Zellen. Das Lungengewebe ist in geringem Grade kleinzellig infiltrirt.

VI. Die Niere.

Das Nierenparenchym giebt ein schönes Bild einer parenchymatösen Nephritis.

In der Rinde liegt bis unter die Kapsel und bis in das Gebiet der geraden Harnkanälchen reichend ein erbsengrosser Tumor. Derselbe hat die Harnkanälchen fast vollständig substituirt. Die noch erhaltenen Harnkanälchen sind stark verändert, die Kerne der Epithelien sind geschrumpft. Die Glomeruli sind z. Th. ihrer Form und Grösse nach normal, aber im Zustand chronischer Entzündung, z. Th. geschrumpft.

Das Bindegewebsgerüst des Tumors ist kleinzellig infiltrirt. In ihm liegen zahlreiche aus atypisch gewucherten Epithelzellen bestehende Nester. Die Epithelzellen lassen ihre Herkunft aus einigen im Mark gelegenen Stellen erkennen. Dort sieht man um eine kleine Vene herum mehrere kreisrunde Querschnitte, deren enges Lumen von hohem, schmalem, basalwärts liegende länglichrunde Kerne besitzendem Cylinderepithel umgeben ist. Dicht daneben liegen mehrere sehr lange von denselben hohen Cylinderzellen ausgekleidete Drüsenschläuche mit spaltförmigem Lumen.

VII. Cyste des linken Ovarium.

In der Cyste waren Haare und Zähne vorhanden. Die Wand war innen mit Plattenepithel besetzt. Neben zahlreichen mit Plattenepithel ausgekleideten Räumen, Schweissdrüsen und Talgdrüsen, waren in dem Theil, welchen ich zu untersuchen Gelegenheit hatte, keine entodermalen Organreste zu finden.

VIII. Das rechte Ovarium ist reich an glatten Muskelzellen, zeigt aber sonst keine Abnormitäten.

Demnach war der cystische Tumor eine Dermoidcyste, — die anliegende Geschwulstmasse ein Riesenzellensarkom, welche mit entodermalem schleimproduzirenden Epithel ausgekleidete Cystchen umschloss. In der Wunde, in welcher wegen der Unmöglichkeit der Radicaloperation Geschwulstmassen zurückgeblieben waren, grenzte bei der Autopsie an das Sarkom ein Adenocarcinom. Nur das letztere hatte ausgedehnte Metastasen in Leber, Milz, Niere und Pleura gebildet.

Im Magendarmkanal war kein primärer Krebs vorhanden. Die Portio vaginalis uteri enthielt kein Carcinom. Der Krebs der Leber war kein primärer, sondern bestand nur aus Metastasen. [1])

Damit war die Möglichkeit, dass das Adenocarcinom in der Iliacalgegend eine Metastase sei, ausgeschlossen.

Es handelte sich um einen höchst eigenartigen retroperitonealen Tumor der linken Iliacalregion, welcher 26 Jahre lang als gutartiger Tumor ärztlich beobachtet worden ist, ein Jahr vor dem Tode Schmerzen verursachte und 6 Monate vor dem Exitus durch feste Verwachsung mit der Unterlage und Schädigung der Nerven des linken Beines sich als maligne gewordener Tumor documentirte. Während aber der exstirpirte Theil der Geschwulst ein Sarkom enthielt, ging die Frau nicht an einer Sarkomatose zu Grunde, sondern an Krebskachexie. Der zurückgebliebene Theil des Tumors war in der Hauptsache ein Adenocarcinom, und die sehr zahlreichen Metastasen waren die eines Adenocarcinoms.

In der ganzen Geschwulst sind mithin alle drei Keimblätter vertreten, in der Dermoidcyste das Ektoderm, in dem Sarkom, den Gefässen, der Bindegewebssubstanz das Mesoderm, in dem Epithel der kleinen Cystchen und in dem Adenocarcinom das Entoderm. Sie ist somit aus einer dreikeimblätterigen Anlage hervorgegangen.

Dem klinischen Verlauf nach könnte man daran denken, dass 26 Jahre hindurch eine retroperitoneale Dermoidcyste mit dreikeimblättriger Anlage bestanden hätte und dann erst die maligne Veränderung des mesodermalen und des entodermalen Theils eingesetzt hätte. Es ist mir indessen nicht gelungen, in der Wand der Dermoidcyste entodermale Organanlagen nachzuweisen. Es ist deshalb nicht

1) Herr Professor Döhle, welcher die mikroskopischen Präparate freundlichst durchgesehen hat, hatte die Liebenswürdigkeit, die Organe gerade hinsichtlich der Frage eines primären Krebses des Uterus und der Leber zu untersuchen. Ich gestatte mir ihm an dieser Stelle meinen verbindlichsten Dank auszusprechen.

wahrscheinlich, dass die Cyste den Dermoidcysten des Ovarium gleichzusetzen ist.

Ferner hat man wohl die Entwicklung eines Plattenepithelkrebses in der Wand einer Dermoidcyste des Ovarium gesehen (Krukenberg (62) stellt 9 hierher gehörige Fälle zusammen), aber einen Drüsenzellenkrebs hat bis jetzt nur K. Yamagiwa (140) beschrieben. Es dürfte gewagt erscheinen, das Sarkom und das Carcinom von einer dreikeimblättrigen Dermoidcyste abzuleiten. — Es handelt sich wohl vielmehr um eine teratoide Geschwulst, in welcher das Ektoderm in Form einer vielkammerigen Dermoidcyste auftritt, das mesodermale Gewebe zum Theil sarkomatös ist, und vom Entoderm mit Cylinderepithel ausgekleidete Hohlräume abzuleiten sind. In diesem Teratom ist dem Entoderm entstammendes Drüsengewebe carcinomatös degenerirt und hat durch seine Metastasen den Tod herbeigeführt.

Wie ist das Vorkommen dieses Tumors in dieser Region zu erklären?

Bonnet (143) hat neuerdings in einer Arbeit: „Zur Aetiologie der Embryome" die verschiedenen zur Erklärung der Embryome, der Dermoide, der verschiedenen Mischgeschwülste, der Teratome und der abortiven parasitären Bildungen aufgestellten Theorieen einer Kritik unterzogen. Er sieht mit Wilms (135) in den soliden Embryomen (Teratomen Pfannenstiel's) und den cystischen Embryomen (Dermoiden Pfannenstiel's) nicht principiell verschiedene Bildungen, sondern nur formell und quantitativ verschiedene Repräsentanten der Embryome.

„Die Embryome des Ovarium und des Hoden können nicht auf eine Eizelle im Ovarium oder eine Geschlechtszelle im Hoden zurückgeführt werden, weil nicht die geringste Berechtigung besteht, bei den Säugethieren und den Menschen von parthenogenetischen Vorgängen zu reden.

Bonnet nimmt an, dass eine befruchtete Polzelle sich in der Tiefe zwischen den Blastomeren weiter entwickele und damit zu einer Inclusion in den inneren Organen, also auch in den Keimstöcken, nicht nur in sich später schliessenden Rinnen- und Spaltbildungen der Embryonalanlage (Epignathus, Sacralparasit etc.) des Embryo Anlass geben könnte. — Es könnte sich auch um eine aus irgend welchen Gründen verzögerte Theilung einer oder mehrerer Blastomeren in früheren Furchungsstadien und um den Einschluss der nachträglich aus ihr gelieferten Organanlagen in schon weiter differenzirten Keimgebieten handeln. — „Ein Vergleich würde ergeben, dass bei der Be-

fruchtung einer Polzelle ein abortives Ei —, bei der Entwicklung einer abgelösten abnorm langsam weiter getheilten Blastomere das Theilstück eines befruchteten und noch in der Furchung befindlichen Keimes die Veranlassung zur Entwicklung einer die Derivate aller drei Keimblätter enthaltenden Inclusion geben könne."

Bonnet nähert sich demnach der schon von Marchand in dieser Frage aufgestellten Hypothese, nach welcher schon bei den allerersten Theilungen des Eies ein befruchtetes Richtungskörperchen in die Embryonalanlage geräth und umschlossen wird. Er stimmt Marchand darin bei, dass zwischen echten fötalen Inclusionen und den Embryomen der Keimstöcke nur ein relativer, aber kein prinzipieller Unterschied besteht. Beide sind auf eine Art parasitärer Bildungen aber in verschiedenen Körperregionen resp. Organen zurückzuführen.

Bonnet hält es aber für wahrscheinlicher, dass die parasitären Inclusionen und die Embryome der Entwicklung von gesonderten oder sich verspätet theilenden Blastomeren ihr Dasein verdanken.

Die letztere Theorie setzt voraus, dass sich der fötale Organismus normal weiter entwickelt, selbst wenn eine oder mehrere Blastomeren sich an dem Aufbau des Körpers nicht betheiligen. Dabei hält sie die gesonderten oder sich verspätet theilenden Blastomeren doch für so vollwerthig, dass sich aus ihnen fötale Inclusionen bilden können.

Wenn diese oder die Marchand'sche Hypothese richtig ist, so könnte man denken, bedarf es einer Erörterung der Frage, worauf die Localisation eines Teratoms an einer bestimmten Körperstelle beruht, nicht mehr. Dann könnten die Teratome oder Embryome überall gefunden werden, wo eben gerade das befruchtete Richtungskörperchen, die befruchtete Polzelle oder die abgelöste oder abnorm langsam weiterentwickelte Blastomere geblieben ist.

Es liegen aber Gründe vor, welche die obigen Hypothesen nicht bedingungslos annehmen lassen.

Denn wenn man auch nach Lexer (66), welcher für die einfach gebauten Teratome einen monogerminalen, für die complicirten, Organtheile enthaltenden einen bigerminalen Ursprung annimmt, die nicht mit den Ovarien oder den Hoden zusammenhängenden Teratome und die fötalen Inclusionen durch Implantation entstehen lässt und sie wohl am besten durch die Marchand'sche oder Bonnet'sche Theorie erklärt, so liegt es anders bei den Dermoiden und Teratomen der Keimstöcke.

Schon daraus, dass gegenüber 77 Dermoidcysten und Teratomen in anderen Körperregionen und Organen 230 solche Tumoren der Ovarien und der Hoden in den Arbeiten von Wilms (134—136) aufgeführt werden, ergiebt sich, dass letzteren Geschwülsten eine Sonder-

stellung zukommt. Denn man würde keine Erklärung dafür zu geben wissen, warum gerade so häufig (3 Mal öfter) das befruchtete Richtungskörperchen oder die befruchtete Polzelle oder die in der Theilung zurückgebliebenen Blastomeren sich in der Lendengegend, der Stätte der Entwicklung der Keimstöcke, localisiren. Ganz besonders ist mit dieser Theorie, und das hat Wilms schon nachdrücklich betont, nicht in Einklang zu bringen die Doppelseitigkeit dieser Tumoren. Mantel[1]) hat unter 191 Fällen 97 rechtsseitige, 67 linksseitige und 26 doppelseitige Dermoidcysten zusammengestellt. Und diese Statistik war es, welche Wilms veranlasste, sich gegen die Theorie der Inclusio foetus in foetu bei diesen Geschwülsten auszusprechen, „da man in der That nicht verstehen könne, wie ein Einschluss derartig symmetrisch stattfinden sollte".

In unserem Falle müssten dann 2 befruchtete Richtungskörperchen oder 2 befruchtete Polzellen angenommen werden, da sich rechts ein typisches Ovarialdermoid, links ein Teratom fand. Durch eine Verlangsamung der Theilung in 2 Blastomeren würde beider Aetiologie gut geklärt werden, aber die Frage nach den Gründen der Localisation an den betreffenden Stellen unbeantwortet bleiben.

Demnach kommt man zu dem Schluss, dass die Bonnet'sche Hypothese zwar für den Bildungsmodus aber nicht für die Localisation, insbesondere bei den betreffenden Keimstockgeschwülsten, eine Erklärung bietet. Umgekehrt begründet die Wilms'sche Theorie der Keimdrüsenembryome die Localisation gut, bleibt aber den Beweis für die Richtigkeit der Annahme, dass dreikeimblättrige Tumoren aus dem Keimepithel hervorgehen können, schuldig.

Für die in der Lendengegend beobachteten Dermoidcysten hat Wilms die ektoblastische Entwicklung des Wolff'schen Ganges verwerthet.

Lexer (66) hat entsprechend den neueren Ergebnissen der entwicklungsgeschichtlichen Forschungen als deren möglichen Ausgangspunkt Ektodermreste im Wolff'schen Gange angenommen, weil an der Grenze des mittleren und hinteren Drittels des Wolff'schen Ganges bei Säugethieren ein vorübergehender Contact desselben mit dem Ektoderm nachgewiesen ist, indem sich Zellen an den Gang anlegen und vielleicht mit ihm verschmelzen.

Leider sind alle Dermoidcysten der Lendengegend, über welche in der Litteratur berichtet wird (Herrera (148), Zweifel (147), Bardenheuer (7), König)[2]) worauf Lexer selbst hinweist, nicht

1) cf. Wilms (134).

2) Citirt von Lexer l. c.

hinreichend genau auf den Gehalt von Producten der 3 Keimblätter untersucht. Man weiss nicht, ob sie nicht doch deren besessen haben, und es ist deshalb ein Erklärungsversuch im obigen Sinne ohne positive Grundlagen.

Trotzdem darf die Frage, ob nicht gerade die Dermoidcysten und die Teratome der Lendengegend in der Entwicklungsgeschichte dieser Region ihre Erklärung finden können, nicht unerörtert bleiben.

Die Entwicklung des Urogenitalapparates gestaltet sich nach Bonnet (143) und Waldeyer (126) folgendermaassen:

Die erste Anlage des Urogenitalapparates ist auf das mittlere Keimblatt zurückzuführen. Als solche entsteht im Zusammenhang mit der Vorniere der Urnierengang (Wolff'scher Gang) und zwar nach Graf Spee, Flemming, Bonnet und Strahl zum grössten Theil aus dem Mesoderm. An seinem hinteren Ende tritt er eine Zeit lang in so enge Beziehungen zu dem Ektoderm, dass die Grenze zwischen beiden vollkommen verschwindet. Wie weit etwa in dieser Zeit der Vereinigung des Urnierenganges mit dem Ektoderm ein Zuschuss ektodermaler Zellen stattfindet, lässt sich noch nicht beurtheilen. (Strahl.)[1])

Solange demgemäss die Frage der Betheiligung des Ektoderms am Aufbau des Wolff'schen Ganges offen ist, kann auch die Herkunft bisher noch nicht beobachteter, aber möglicher Weise zu beobachtender unzweifelhaft ektodermaler Cysten der Lendengegend unerklärt bleiben.

Während sich die Vorniere zurückbildet, baut sich aus dem Mesoderm unmittelbar hinter der Vorniere die Urniere (der Wolff'sche Körper) auf. Neben der Urniere stülpt sich das Cölomepithel zum Müller'schen Gang aus, und an der anderen Seite des Organs tritt die Geschlechtsdrüse auf.

Dass aus eventuell bestehen bleibenden Resten der mesodermalen Vorniere Geschwülste hervorgehen können, ist möglich. Ein Beweis für diese Annahme steht noch aus.

Dagegen werden die sogen. mesonephrischen Tumoren von den Resten der Urniere, dem Epoophoron und Paroophoron abgeleitet. (Hartz) (149).

Da die bleibende Niere (Metanephros) dem Urnierengang nahe der Kloake entsprosst, so ist ungewiss, ob ihr Epithel ektodermaler oder mesodermaler Abstammung ist.

Uns interessirt hier besonders die Entwicklung der topographischen Anatomie des lateralen retroperitonealen Raumes, wie sie Strahl in Küster's (145) „Chirurgie der Nieren" zur Darstellung gebracht hat.

1) s. Küster (145).

„In der letzten Hälfte des zweiten Monats ist beim menschlichen Embryo der ganze Raum zwischen Zwerchfell und Becken neben der Wirbelsäule von der Nebenniere, der Niere und der Geschlechtsdrüse eingenommen. Die Nebenniere und die Geschlechtsdrüse sind so gross, dass sie die Niere ganz verdecken. Während die Niere in ihrer ursprünglichen Lage verharrt, aber stetig an Grösse zunimmt, steigt die Nebenniere höher hinauf, bleibt aber gleichzeitig im Wachsthum zurück. Die Geschlechtsdrüse vollzieht ihren Descensus d. h. sie wird durch das Längenwachsthum des Körpers verschoben und nimmt ebenfalls nicht in dem Maasse an Volumen zu, wie die Niere, während sie sich gleichzeitig zum Hoden oder zum Eierstock differenzirt. Im 5. Monat liegt die Geschlechtsdrüse schon im Becken ausserhalb der Region, welche hier besprochen wird."

Aber diese Verschiebungen sind von Wichtigkeit. Denn es können während dieser Zeit sich abschnürende Theile der Nebenniere und der Geschlechtsdrüse sowohl im retroperitonealen Raume liegen bleiben als auch nach abwärts mitgeschleppt werden.

Dass dies bei der Nebenniere thatsächlich der Fall ist, wird unten erörtert werden. Ob bezüglich der Ovarien und Testikel dasselbe gilt, ist strittig. Accessorische Ovarien sind mehrfach beobachtet worden. Sie können nach Seitz (112) retroperitoneal, intraligamentär und intraperitoneal liegen.

Funke stellt den Satz auf: Alle retroperitonealen Dermoide der Becken- und der Bauchhöhle stammen aus abgesprengten Theilen des Keimepithels. Die intraperitonealen Dermoide sind auf Abschnürungen von Embryomen oder auf Neubildungen aus dritten Ovarien zurückzuführen. Und nach Seitz (112) steht soviel zweifellos fest, dass auch retroperitoneal Tumoren auftreten, die ihre Entstehung nur Ovarialkeimen oder accessorischen Ovarien verdanken können, und bringt als Beweis 3 Fälle von retroperitonealen Ovarialcystomen bei vorhandenen normalen Ovarien (Frank, Bassini und von Winkel). „Wenn beim Descensus ovariorum Keimepithel durch das von der Urniere hereinwuchernde Bindegewebe abgeschnürt oder abgekapselt worden sei, so könne dasselbe, falls es nicht zu Grunde gehe, im Zustande des Keimepithels verharren und unter günstigen Ernährungsbedingungen Follikel bilden, also ein accessorisches Ovarium entstehen."

Man könnte demnach die lateralen retroperitonealen Dermoide und Teratome von einem accessorischen Ovarium oder, da ein solches noch niemals im lateralen retroperitonealen Raume beobachtet worden

ist, doch von abgeschnürtem und liegen gebliebenem Keimepithel ableiten.

Dazu fehlt aber die Berechtigung, so lange nicht der Beweis erbracht ist, dass das Keimepithel Dermoidcysten und Teratome zu produciren im Stande ist. So berechtigt die Seitz'sche Auffassung der Genese der retroperitonealen Ovarialcystome bei beiderseits vorhandenem Ovarium ist, so ist sie für die retroperitonealen Dermoide und Teratome vorläufig nicht annehmbar.

Wir kommen somit zu dem Schluss, dass auch unser Teratom auf einer bigerminalen Implantation beruhe, mag sie nun gemäss der Marchand'schen oder der Bonnet'sche Hypothese vor sich gegangen sein.

Für die Bildung des auf der andern Seite vorhanden gewesenen Ovarialembryoms aber müssen wir, wie für alle übrigen Keimdrüsenembryome und -teratome; diese Erklärung aus den oben angeführten Gründen ablehnen und abwarten, bis die Entwicklungsgeschichte und die Teratologie eine allen Anforderungen genügende Erläuterung liefert.

Bezüglich seiner Localisation und seiner histologischen Beschaffenheit ist unser Fall wohl einzig in seiner Art und deshalb besonders bemerkenswerth, weil er neben einem Riesenzellensarkom ein Adenocarcinom enthielt, welches durch ausgedehnte Metastasen den Tod herbeiführte.

Unter den Abdominal-Teratomen, welche Lexer (66) zusammengestellt hat, lagen 2 lateral retroperitoneal. Dazu würden der obige und der von Helferich im Jahre 1898 operirte, von Gude (44) in seiner Dissertation beschriebene Fall hinzuzurechnen sein.

Wie man in der Geschichte der Lehre über die Nierentumoren eine Periode vor und nach der Grawitz'schen Entdeckung unterscheidet, wie man die vor dieser Zeit beobachteten Nierentumoren hinsichtlich der mikroskopischen Diagnose kritisch betrachten muss, so hat man dies auch bei den lateralen retroperitonealen Geschwülsten zu thun, welche vor Chiari's (21) Arbeit „Zur Kenntnis der accessorischen Nebennieren des Menschen" untersucht worden sind.

Marchand (75) hatte im Jahre 1883 über das Vorkommen von accessorischen Nebennieren im freien Rande des Lig. latum in unmittelbarer Nähe des Ovarium bei Kindern bis zu 1½ Jahren Mittheilung gemacht. Für die Vermuthung, aus solchen abgeirrten Nebennierenstückchen könnten Geschwülste hervorgehen, fand Mar-

chand aber keine Beweismittel. Er nahm daher an, dass diese accessorischen Nebennieren allmählich zu Grunde gingen.

Chiari's Verdienst war es, dass er nicht allein Belege dafür brachte, dass accessorische Nebennieren zwischen Niere und Geschlechtsdrüse auch bei erwachsenen Personen, selbst reiferen Alters, nicht nur weiblichen sondern auch männlichen Geschlechts anzutreffen sind — er beobachtete auch zum ersten Male eine Geschwulst, welche sich mit grosser Wahrscheinlichkeit auf eine accessorische Nebenniere zurückführen liess.

Seit diesen Veröffentlichungen ist häufig über accessorische Nebennieren im Gebiet der Vena spermatica interna berichtet worden.

Dagouet (26) fand sie zuerst am Nebenhoden, Michael (79) am Samenstrang in wechselnder Höhe und Schmorl (109) in der Leber. Fassen wir die Beobachtungen von Marchand, Chiari, Dagouet, Michael, Schmorl, Friedland (153), Ajutolo (152) und Rossa (142) zusammen, so fällt ein Ueberwiegen des männlichen Geschlechts (15:11) und der rechten Seite (21 : 4) auf.

Als Fundorte werden verzeichnet:

1. Die Umgebung der Nebennieren,
2. Der Plexus solaris,
3. An der Vena spermatica interna,
4. Am Nebenhoden,
5. Am Ovarium,
6. Unter der Nierenkapsel und in der Nierenrinde.

Die accessorischen Nebennieren unterhalb der Niere sind in jedem Lebensalter gesehen worden.

Allmählich ist der Befund bei den Sectionen immer häufiger erhoben worden. Hat doch Wiesl (131) in der k. k. Gesellschaft der Aerzte in Wien mitgetheilt, dass 76½ Proc. der männlichen Neugeborenen accessorische Nebennieren am Nebenhoden hätten.

Aetiologisch bleibt die schon oben angedeutete Erklärung Marchand's zu Recht bestehen. Danach wird eine frühzeitig abgeschnürte Zellengruppe der Nebenniere vermöge ihres innigen Zusammenhanges mit der Vena spermatica interna beim Descensus der Geschlechtsdrüse und der dadurch bedingten Verlagerung der Geschlechtsdrüse nach abwärts gezogen.

Glücklicher Weise ist die Neigung dieser accessorischen Nebennieren zu Geschwulstbildung gering. Denn aus der mir zugänglichen Litteratur konnte ich nur 7 Fälle zusammenstellen, natürlich mit Ausnahme der Nierentumoren. Unter diesen 7 sind die 3 Fälle Schmorl's mitgerechnet, von denen der eine in der Leber, der 2. hühnereigross von

einer fibrösen Kapsel umschlossen dicht unterhalb des Zwerchfelles neben der Wirbelsäule zwischen den Strängen des Plexus solaris seinen Sitz hatte und der 3. wallnussgross in einer divertikelartigen Ausstülpung des Bauchfelles zwischen Milz und Quercolon sich etablirt hatte. — Weiss' (129) sehr interessanter 2. Fall war ein maligner Tumor im Lig. latum in der Nähe des Ovarium, also an der Stätte, an welcher F. Marchand zuerst accessorische Nebennieren nachgewiesen hatte.

Unter den hier in Betracht kommenden Lendengeschwülsten sind nur zwei, welche mit grösster Wahrscheinlichkeit auf accessorische Nebennieren zurückzuführen sind.

I. Chiari (21) secirte einen 44jährigen Mann, welcher 6 Monate vor dem Tode laparotomirt und von einer retroperitonealen Geschwulst in der rechten Hälfte des Unterbauchraumes befreit worden war, und nun in Folge der wegen schnellwachsenden Recidivs nothwendig gewordenen 2. Laparotomie gestorben war.

Bei der Autopsie lagerte an der rechten Seite der Lendenwirbelsäule vor dem M. quadratus lumborum und M. iliacus internus hinter dem Coecum und Colon ascendens und dem Peritoneum parietale der Fossa iliaca zwischen der stark nach aufwärts verdrängten rechten Niere und dem Ligamentum Pouparti eine im Ganzen eiförmige Geschwulst, welche aussen und hinten noch mit einer Kapsel versehen, sonst nicht scharf begrenzt war. Die Geschwulstmasse war von gelblich-weisser Farbe und medullarer Consistenz. Das Neoplasma verhielt sich abgesehen von dem mit Kapsel versehenen Theil wie etwa carcinomatöse Tumoren medullären Charakters. Metastasen waren nicht zu finden. Nierenabscesse wurden auf die durch die Compression des rechten Ureters bedingte Harnstauung der rechten Niere zurückgeführt. Ein genetischer Zusammenhang mit einem Organ der Bauchhöhle oder eine etwaige Entwicklung der Geschwulst aus einem bestimmten Bindegewebslager war nicht nachzuweisen.

Histologisch bestand die Hauptmasse der Neubildung aus ziemlich grossen bis 50 μ im Durchmesser haltenden epithelioiden Zellen mit grossen Kernen, die dicht in eine sehr zarte, theils schleimige, theils feinfaserige Zwischensubstanz eingelagert waren. Dabei war das Protoplasma nicht scharf von der Zwischensubstanz abgegrenzt, so dass die Conturen der einzelnen Zellen nicht immer genau festgestellt werden konnten. Wo dies der Fall war, erschienen die Zellenleiber meist polygonal. Die Kerne färbten sich intensiv und zeigten zahlreiche Mitosen.

An vielen Stellen waren jedoch ausserdem noch kleinere und grössere z. T. einen centralen Hohlraum enthaltende Gruppen von Zellen in umfänglichere Maschenräume des Zwischengewebes eingeschlossen, wodurch an solchen Stellen das Neoplasma einen drüsigen Charakter bekam. Die einzelnen Zellen waren in diesen Gruppen nur undeutlich von einander getrennt, enthielten in sich hie und da bräunliches körniges Pigment und oft eine grosse Zahl von Fetttropfen, so dass das Bild derartiger Abschnitte

sofort an das Aussehen der Nebennierenrinde und zwar der Zona glomerulosa oder der quergeschnittenen Zona fasciculata derselben erinnerte. Am reichsten fanden sich diese Zellgruppen in der Nähe der noch erhaltenen Kapsel, während sie in den centralen Partieen des Tumors und namentlich in den in die angrenzenden Organe hineingewucherten Abschnitten nur sehr spärlich waren.

Auf Grund dieses Befundes nahm Chiari als Ursprung eine accessorische Nebenniere an und erklärte die Geschwulst für ein Carcinom derselben.

2. Weiss (129) hatte Gelegenheit, einen von von Eiselsberg exstirpirten maligne entarteten Tumor eines versprengten Nebennierenkeims, welcher der linken Niere und Nebenniere eines 27jährigen Mädchens angelagert war, mikroskopisch zu untersuchen.

Bei der 27jähr. Patientin war $2^1/_2$ Jahre vor der Aufnahme der Leib ohne Schmerzen allmählich stärker geworden und grosse Müdigkeit in den Beinen und Abmagerung aufgetreten, ausserdem Veränderung der Urinmenge und Eiweiss im Harn. Schon 2 Jahre vor dem Eintritt in die Klinik war wegen linksseitigen mannskopfgrossen Tumors eine Probelaparotomie und, weil eine radikale Entfernung nicht möglich schien, eine Probeexstirpation gemacht worden. Damals hatte man mikroskopisch eine gutartige Hyperplasie von Nierengewebe festgestellt. $1^1/_2$ Monate nach der Laparotomie ging das Mädchen ihren Beschäftigungen nach und kam wegen Zunehmens der Beschwerden 2 Jahre nach der 1. Operation in die Klinik.

Das Abdomen war halbkugelig vorgewölbt. In der linken Seite des Abdomens war eine starke Resistenz nachzuweisen, welche noch rechts bis über die verlängerte Parasternallinie reichte. Nach oben erstreckte sich die Resistenz bis zum linken Rippenbogen, nach links bis zur Wirbelsäule. Der Tumor war ziemlich hart. Per vaginam und rectum nihil. Der Urin war eiweissfrei, klar und von normaler Menge. Stuhlgang normal.

Bei der Operation wurde ein mässig grosser Tumor gefunden, über welchen rechts schräg von oben nach unten das Colon descendens führte. Letzteres wurde nach unten zurückgeschoben und der Tumor herausgewälzt. Nach oben sass helmartig die stark ausgezogene linke Niere auf, deren Parenchym blass und verdünnt erschien. Die Niere wurde abgelöst und exstirpirt, der Tumor aus seiner Kapsel herausgeschält. Naht des Peritoneum, Wundversorgung. Peritonitis. Tod nach 6 Tagen.

Die Section zeigte, dass die linke Niere an normaler Stelle gesessen hatte. Sie war durch eine Kapsel vom Tumor scharf getrennt. Die Oberfläche des Neoplasma war glatt flachhöckrig, von einer bindegewebigen, isolirt nicht abziehbaren Kapsel begrenzt.

Die Schnittfläche war überall gleichmässig gebaut. Es traten zahlreiche grössere und kleinere Höcker hervor. Die Farbe war gleichmässig hellgelb, fast schwefelgelb und dabei stark getrübt undurchsichtig. Von der Oberfläche lässt sich ein hellgelber fettiger Brei reichlich abstreichen. Erweichungshöhlen bestehen nicht. Nach der Oberfläche hin buntscheckiges Aussehen, mehr grauroth, weniger getrübt. Ferner aus-

gedehnte hämorrhagisch zerfallne Theile, die theils dunkelschwarzroth, theils bräunlich oder braungelb aussehen. Die frische mikroskopische Untersuchung liess Zellen vom Typus der Nebennierenzellen mit reichlichen Fetttröpfchen erkennen.

Ueberall sah man Stellen, die im Aussehen und in der Anordnung der Zellen vollkommen übereinstimmen mit dem histologischen Bau der Rinde der gleichseitigen Nebenniere. Es waren eine Zona reticularis Fascikel und Glomeruli wiederzufinden. Das Stroma war von einem äusserst dichten Capillarmaschenwerk gebildet. An anderen Stellen waren die Geschwulstzellen alveolär angeordnet, aussen Cylinder, innen runde, geblähte und polygonale centrale Zellen. Eine Anzahl der centralen Zellen waren Riesenzellen. An manchen Punkten war Neigung zu Zerfall sichtbar, und Blut war zwischen die Follikel getreten.

Es handelte sich um einen malignen Nebennierentumor, denn der Ileopsoas und die Lymphdrüsen enthielten Metastasen.

Zu diesen beiden bisher beschriebenen Tumoren accessorischer Nebennieren dieser Region würden hinzuzurechnen sein 2 Fälle, welche in der hiesigen chirurgischen Klinik beobachtet worden sind.

3. Fall. 25jähriger Patient, welcher an einer lumbalen, nicht mit der Nebenniere und nicht mit der Niere in Zusammenhang stehenden Nebennierengeschwulst zu Grunde ging.

Krankengeschichte (J.-Nr. 1899/915).

A. J. aus B., 25 Jahre alt.

Anamnese: Die Eltern und Geschwister des Patienten leben und sind gesund.

Pat. selbst hat vor etwa 5—6 Jahren einen leichten Typhus durchgemacht und ist im Uebrigen bis zum Herbst 1897 gesund gewesen.

Im October 1897 erlitt Pat. einen Unfall. Er fiel beim Durchgehen der Pferde rückwärts vom Wagen auf den Rücken und zog sich eine Quetschung des linken Fusses zu. Letztere heilte, und Pat. hatte mit dem Fuss nur geringe Beschwerden, über den Rücken hatte er gar nicht zu klagen. Im Mai 1899 hatte Pat. in hartem Grunde sehr schwere Feldarbeit zu verrichten. Dabei traten Schmerzen in der linken Seite des Leibes auf, die gegen Abend und Nachts sehr heftig wurden. Nach 3 Wochen suchte Pat., da die Schmerzen weiter bestanden, einen Arzt auf, welcher ihn 5 Wochen behandelte, bis die Schmerzen nachliessen. Pat. wandte sich trotzdem an einen anderen Arzt, weil der erste Arzt gesagt hatte, es bestände eine Darmgeschwulst. Der zweite consultirte Arzt stellte die Wahrscheinlichkeitsdiagnose auf Wanderniere und wies den Pat. an die hiesige chirurgische Klinik, welche Pat. am 20. September 1899 aufsuchte.

Status: Mittelgrosser, kräftig gebauter, gesund aussehender Mann mit gut entwickelter Musculatur und von gutem Ernährungszustand. — Haut normal, etwas blass, ebenso Schleimhäute. Zunge belegt, feucht. — Brustorgane ohne bemerkenswerthen Befund. Wirbelsäule gerade, kein

prominirender Processus spinosus, kein Druckschmerz, kein Stauchungsschmerz. Puls kräftig regelmässig, 80 in der Minute.

Abdomen: Die linke untere Regio epigastrica ist ein wenig voller als die rechte. Die Haut des Abdomen ist normal. Die Leberdämpfung ist nicht verbreitert, die Milz nicht vergrössert. Man fühlt links neben der Mittellinie oberhalb Nabelhöhle unter verschiebbarer, leicht abhebbarer Haut einen harten derben Tumor, welcher sich nach links oben, bis unter den linken Rippenbogen verfolgen lässt. Der Tumor ist ungefähr 9 cm breit und reicht nach unten bis etwa 3 Finger breit unterhalb des Nabels, mit der Hauptmasse links von der Mittellinie bleibend. Die Aorta erscheint durch den Tumor nach rechts und nach vorn gedrängt. Man fühlt sie nahe der Bauchwand pulsiren. Der Tumor ist gar nicht verschieblich und wird durch die Athmung nicht beeinflusst. Bei starkem Druck ist der Tumor empfindlich. Der Percussionsschall über der Geschwulst ist wechselnd je nach der Luftfüllung des Darmes. Bläht man den Dickdarm per rectum auf, so liegt vor dem Tumor und aussen oben Dickdarm. Die Nierendämpfung ist links hinten nicht verbreitert. Der Urin ist frei von Eiweiss und Zucker und frei von zelligen Elementen. Die Urinmenge ist nicht vermindert. Der Stuhl ist auf Abführmittel sehr dünnbreiig, braungelblich, ohne Beimengung von Blut, Eiter und Schleim. Der Pat. wurde längere Zeit beobachtet, mit Laxantien, Diät und feuchten Umschlägen behandelt. Er war tagsüber meist ohne Schmerzen. Sie stellten sich gewöhnlich gegen Abend ein und waren nicht sehr heftig.

Die Consistenz des Tumors schien 5 Tage nach der Aufnahme etwas weicher geworden zu sein. Anfang October 1899 trat leichtes Fieber auf. Pat. klagte über stärkere Schmerzen in der linken Bauchseite, und der Tumor war druckempfindlicher geworden.

Es wurde die Wahrscheinlichkeitsdiagnose auf eine chronisch entzündliche retroperitoneale unter dem Mesocolon gelegene Geschwulst gestellt und am 9. October 1899 zur Operation geschritten.

Chloroformnarkose: Operation (Geheimrath Helferich). Laparotomie. 10 cm langer in der Regio epigastrica 2 Finger breit links von der Mittellinie gelegener Schnitt eröffnet die Bauchhöhle. Das vorliegende Colon transversum und Netz werden nach oben geschoben. Das Mesocolon ist von einem gänseeigrossen fest verwachsenen fluctuirenden Tumor vorgewölbt und leicht entzündlich geröthet. Im Mesecolon läuft über die Geschwulst eine fingerdicke Vene hinweg. Das Mesocolon wird nach Verschiebung der Vene mit der Scheere über dem Tumor durchtrennt. Letzterer liegt unterhalb einer kapselartigen Gewebsschicht. Beim Anschneiden der Geschwulst entleert sich dünnflüssiger Eiter. In die Wunde des Tumors wird ein Jodoformtampon eingelegt. Dann wird der Mesocolonwundrand mit dem Peritonealwundrand durch Catgutknopfnähte vereinigt und so der Tumor eingestellt. Naht der Fascie in dem übrigen Theil der Wunde. Jodoform-Gazetamponade. Verkleinerung der Hautwunde. Verband.

Am 20. October 1889 wurde der II. Act der Operation ausgeführt und die Schwellung, welche für einen Abscess angesehen wurde, incidirt. Nach breiter Spaltung der Kapsel entleeren sich weiche, gelbliche, z. Th. graurosa gefärbte Massen. Mit einem grossen scharfen Löffel

werden weiche, sehr blutreiche graurosa aussehende sarkomartige Geschwulstmassen zu Tage gefördert. Die mässig starke Blutung wird durch Jodoformgazetamponade gestillt. Verband. Die mikroskopische Untersuchung ergiebt, dass es sich um einen Nebennierentumor handelt.

Da die Geschwulst an der hinteren Bauchwand fest verwachsen war, so war nicht anzunehmen, dass sie mit Aussicht auf Erfolg exstirpirt werden könnte.

Die Behandlung konnte nur eine symptomatische sein. Es wurde zwar eine Arsenkur durchgeführt, aber ohne dass auf irgend welchen Erfolg gerechnet worden wäre.

Der beim Verbandwechsel öfters stark blutende Tumor wuchs weiter. Am 28. November 1899 klagte Pat. über starke nach dem linken Bein ausstrahlende Schmerzen.

Am 8. December 1899 erhob sich die Geschwulst über die Haut. Ein Gang führte ca. 12 cm in die Tiefe. Nur durch Laxantien oder Klystiere war noch Stuhlgang zu erzielen. Klagen über starke Schmerzen im Rücken, im Leib, die nach dem linken Bein ausstrahlen.

Am 30. December 1899 war die Neubildung kindskopfgross, erhob sich pilzförmig ca. 6 cm über die Bauchdecken, war zerklüftet und blutete leicht. Nach oben aussen lag der Dickdarm. Der Magen war stark nach oben gedrängt, die untere Grenze der Herzdämpfung lag im 5. Intercostalraum. Die Leber war unter dem Rippenbogen verschwunden.

Der Urin war frei von Eiweiss und zelligen Elementen. Die Urinmenge wechselte sehr stark.

Am 12. Januar 1900 trat hohes Fieber auf. Am 13. Januar war der Tumor, soweit er oberhalb der Bauchdecken lag, kindskopfgross und nahm fast den ganzen Raum zwischen Spina ilei a. s. und Rippenbogen ein. Man konnte oberflächlich grosse Fetzen abbrökeln, ohne dass eine Blutung entstand.

Unter atypischem Fieber verfiel Pat. immer mehr. Am 19. Januar 1900 Exitus letalis.

Sectionsbericht.[1])

Wesentlicher Befund: Grosser Tumor der linken Nierengegend pilzartig durch das Mesocolon descendens und die Bauchwand herauswuchernd. Thrombose (Geschwulst) der linken Nierenvene. Compression des linken Ureters durch die Geschwulstmasse. Starke linksseitige Pyelitis, zahlreiche feine Abscesse der linken, wenige der rechten Niere. Frische Milzinfarkte. Leichte Compression der linken Unterlappen. Verwachsung zweier Aortenklappen. Starke Trübung und fettige Degeneration des Herzens. Massenhafte hämorrhagische Erosionen des Magens. Umschriebene Peritonitis des Douglas'schen Raumes, sehr starke allgemeine Anämie.

Sectionsprotokoll: Kopf: Dura auf der Innenfläche glatt, Pia zart und durchsichtig. Gefässe wenig gefüllt. In den Hemisphären und den Ganglien wenig Blutpunkte.

Brust: Sämmtliche Organe stark anämisch, links geringer seröser Erguss im Pleuraraum. Die linke Pleura zeigt vereinzelte Petechien,

1) S. Nr. 31. 1900.

rechts ist sie ausgedehnt mit der Costalpleura verwachsen und von kleineren und grösseren Blutungen durchsetzt. Die linke Lunge zeigt im Oberlappen etwas Emphysem, im Unterlappen Oedem und unter der Pleura vereinzelte kleine erweichte Herde, im unteren Rande Atelektase. Rechter Unterlappen etwas ödematös. Herz blass, etwas verfettet, am Aortenostium 2 Klappen mit einander verwachsen, Noduli verdickt. Im Oesophagus kleine strichförmige Blutungen.

Abdomen: An der linken Seite Haut von einem bis 9 cm breiten, ca. 5 cm hohen pilzartig überwuchernden Tumor durchbrochen. Derselbe zieht durch die Bauchwand in die Bauchhöhle, geht dann durch das Mesocolon descendens hindurch in eine nach unten und innen von der linken Niere liegende Geschwulstmasse über. Diese fest an der Wirbelsäule anliegende Geschwulstmasse misst von oben nach unten 14 cm, drängt den linken Psoas auseinander, ist auf dem Durchschnitt von sehr buntem Aussehen, theils blass grauroth, theils weisslich-gelblich gescheckt, theils dunkel-grauroth durchblutet, z. Th. auch trockengelb in nekrotischem Zerfall begriffen. In der Bauchhöhle nur wenig Flüssigkeit, das Peritoneum allenthalben zart, nur im Douglas'schen Raume nach rechts eine rostfarbene Verdickung.

Leber sehr gross, derb, Durchschnitt dunkelbraun, Gallenblase klein, enthält nur wenig stark fadenziehende dunkelgrüne Galle. Milz grösser, besonders verbreitert, an der Oberfläche mit etwas Fibrinbelag, dunkelgrauroth, mit einzelnen scharf umschriebenen grösseren und kleineren dunkelgraurothen Infarkten.

Rechte Niere: normal gross, Kapsel glatt ablösbar, Oberfläche blassgelblich, mit ziemlich zahlreichen kleinen gelblich-weissen Abscessen durchsetzt. Auf dem Durchschnitt Substanz sehr blassgelb, von ziemlich zahlreichen, punkt- und streifenförmigen gelblichweissen Herden durchsetzt. Nierenkelche und Nierenbecken sehr bleich, leer.

Linke Niere: etwas hochliegend, ihre Kapsel glatt ablösbar, im Ganzen wie rechts, nur im oberen Ende mit sehr viel zahlreicheren Abscessen, die Nierenkelche erweitert und wie das Nierenbecken mit trüber eitriger Flüssigkeit gefüllt. Schleimhaut blass, mit kleinen hämorrhagischen Flecken. Der Ureter im oberen Theil ziemlich weit, ringsum in schwieliges Gewebe eingebacken. Etwa in der Mitte ist er durch ihn von hinten nach vorn vollkommen umgreifende Geschwulstmassen in etwa 4 cm Länge vollkommen comprimirt.

Linke Nebenniere in schwieliges Gewebe eingebettet, sonst anscheinend normal, die rechte normal.

Harnblase, Hoden nichts Besonderes. Magen mässig ausgedehnt, enthält wenig bräunliche Flüssigkeit, Schleimhaut sehr bleich, von ausserordentlich zahlreichen hämorrhagischen Erosionen durchsetzt.

Vena cava inferior: enthält flüssiges Blut und Blutgerinsel, zeigt in etwa $1^1/_2$ cm Ausdehnung um die Mündung der linken Nierenvene herum einen ganz zarten, röthlichweissen, leicht festhaftenden Belag. Die Nierenvene sehr weit, bis zum Nierenhilus $6^1/_2$ cm messend, die Nebennierenvene mündet $1^1/_2$ cm von der Hohlvene, 3 cm von der Hohlvene ist die Vene durch andrängende Tumormassen zu einem schmalen Schlitze comprimirt, in die untere Umschlagsstelle mündet eine grössere und eine kleinere

Vene, welche in die Geschwulstmasse führen. Die hintere Wand der Nierenvene ist daselbst mit einem gelblichweissen, unregelmässig dicken Belag versehen. 5 cm von der unteren Hohlvene geht dieser Belag in eine die schlitzförmige Lichtung vollkommen verlegende, an der Wand festhaftende Thrombusmasse über.

Mikroskopischer Befund

der bei der Operation entfernten Geschwulstmassen:

Frisch untersucht enthielt der Tumor sehr viel Fett. Die Zellen waren gross, mit rundlichem grossen Kern und enthielten Fetttröpfchen.

In gefärbten Schnitten ist das Stroma wabenartig und wird von Bindegewebszellen gebildet. Es ist reich an dünnwandigen Gefässen und zahlreichen, nur von einem Endothelschlauch gebildeten z. Th. sehr stark erweiterten Capillaren. Ausserdem findet man zahlreiche Hämorrhagieen. An vielen Stellen sind die Maschenräume ganz dicht mit Zellen gefüllt. Dann sind die Zellen polyedrisch, enthalten einen grossen rundlichen oder länglich runden Kern und Kernkörperchen. Das Protoplasma ist mässig entwickelt. In den Zellen oft Vacuolen. Zahlreiche Mitosen, Zellen mit sehr grossem Kern und Riesenzellen in ziemlich homogene Grundsubstanz eingebettet.

Andere Stellen bieten fast das Aussehen wie Schleimgewebe, sie sind aus sternförmigen aber mit grossem Kern versehenen Zellen und schleimiger Grundsubstanz zusammengesetzt. Wiederum in anderen Partieen sind das Maschenwerk und die Zellen so vertheilt, dass je eine Zelle in einer Lücke liegt. Vielfach kleinzellig infiltrirte Herde. Coagulationsnekrotische Herde.

Die dicht zusammenliegenden Zellen ähneln ausserordentlich den Zellen der Zona fasciculata der normalen Nebenniere.

4. Fall. 67 Jahre alter Mann mit grossem retroperitonealem Tumor der linken Iliacal- und Lumbalregion.

Krankengeschichte (J.-Nr. 1899/1324).

D. M., 67 Jahre alt, aus Sch.

Anamnese: Vater starb an Krebs des Penis, Mutter an Altersschwäche. Die Frau lebt und ist gesund, von 7 Kindern sind 2 an Tuberculose gestorben, die übrigen sind gesund. Die Frau hat einmal abortirt. Pat. will nie besonders krank gewesen sein. Urinbeschwerden haben nie bestanden. Der Stuhlgang war in letzter Zeit etwas unregelmässig. Seit einem Vierteljahr hat Pat. Schmerzen in der linken Seite, zu gleicher Zeit bemerkte er eine Geschwulst daselbst, die allmählich mehr wuchs. Grössere Beschwerden hat Pat. nie davon gehabt, hat aber in der letzten Zeit etwas abgenommen.

Status: Mittelgrosser, wenig kräftiger, ziemlich gut genährter Mann. Lungen und Herz normal, Leberdämpfung beginnt am oberen Rand der

5. Rippe, sie ist nur 2 Finger breit, darauf folgt sofort Darmschall. Der Leib ist nicht aufgetrieben.

Die linke Abdominalseite wird durch eine halbkugelige Geschwulst von etwa Mannskopfgrösse vorgewölbt. Die Geschwulst zeigt eine ziemlich glatte Oberfläche, ist von praller Consistenz, fluctuirt, ist nicht druckempfindlich. Der Tumor setzt sich in die Tiefe fort und füllt die ganze linke Abdominalseite aus. Der Percussionsschall über dem Tumor in der linken Nierengegend ist leer. Ascites ist nicht nachweisbar. Der Tumor bewegt sich nicht mit der Athmung, er reicht genau bis in die Mittellinie. Das Colon descendens verläuft vor ihm her, wie sich bei Aufblähung deutlich erkennen lässt. Die Untersuchung per rectum ergiebt nichts Abnormes. Beiderseits Leistenbrüche seit 5—10 Jahren. Stuhlgang von normaler Beschaffenheit, Urin klar, hellgelb, kein Albumen, kein Saccharum.

Bei der Untersuchung in Narkose (9. Januar 1900) fühlt man die mächtige, die Mittellinie überschreitende weiche Geschwulst. Dieselbe erscheint mit der linken Darmbeinschaufel fest verwachsen und ist nicht beweglich. Ein allabendlicher Temperaturanstieg nach der Untersuchung fällt zur Norm ab.

Nachdem Patient sich von der Narkose erholt hat,

am 15. Januar 1900 Operation (Geheimrath Helferich) in Chloroformnarkose. 4 Finger breit von der Mittellinie gelegener Laparotomielängsschnitt. Vor dem Tumor liegt das Colon descendens. Der Tumor ist an einigen Stellen durch das Peritoneum gebrochen. Erweiterung des Längsschnittes und Querschnitt nach links. Die hintere Wand des Colon descendens ist mit dem Tumor fest verwachsen und bereits ergriffen. Durchtrennung des Colon descendens unterhalb des Tumors. Die Geschwulst mit sammt dem Colon und zugehörigem Mesocolon zu exstirpiren, zeigt sich als unausführbar. Der Tumor hat seine Kapsel durchbrochen und ist breit in die Weichtheile der Lendengegend und besonders des Beckens hineingewachsen, hat auch bereits an mehreren Stellen das Mesocolon des Colon descendens nach der freien Bauchhöhle zu durchbrochen. Bei dieser Sachlage muss von der Exstirpation Abstand genommen werden und die Operation, welche in dem Gedanken unternommen war, dem sicher verlorenen Manne vielleicht eine Besserung zu verschaffen, wird auf folgende Weise vollendet:

a. Anlegen eines Anus praeternaturalis am Colon transversum etwas rechts von der Mittellinie,

b. Abschluss des Tumors von der übrigen Bauchhöhle durch Vernähen des medialen Peritonealwundrandes mit der Basis des Mesocolon descendens. Lose Tamponade. Situationsnähte. Verband.

Am 17. Januar 1900. Exitus letalis.

Sectionsbericht.[1])

Wesentlicher Befund: Geschwulst der linken Nierengegend mit Compression des Colon descendens. Metastasen in Lunge und Pleura. Atrophie der Lungen. Hyperämie der Unterlappen. Geringe Verdickung

1) S. Nr. 29. 1900.

der Mitralis. Ganz geringe chronische Endarteriitis der Aorta descendens, stärkere der descendens. Starke Erweiterung der Aorta descendens. Starke Trübung von Herz, Leber und Nieren. Schwellung der atrophischen Milz. Fettdurchwachsung und Trübung des Herzens. Thrombose eines Pulmonalarterienastes. Starke hämorrhagische Peritonitis im Douglas. Kleiner verkäsender Tumor des linken Leberlappens. Kleiner Polyp im Coecum.

Sectionsprotokoll. Bauch: Decken stark aufgetrieben, in der linken Seite breite T-förmige Operationswunde. In der Höhle geringe Mengen klarer Flüssigkeit. Därme stark aufgetrieben. In der linken Seite eine grosse etwa kindskopfgrosse Geschwulst, die vom unteren Rande der Rippen bis zur Darmbeinschaufel herunterreicht. Das Colon descendens ist fest mit ihr verwachsen und zu einem schmalen Schlitze verengt, die Schleimhaut wird an mehreren Stellen von dem Tumor stark ins Lumen vorgewölbt. Unterhalb des Tumors ist der Dickdarm operativ durchtrennt und vernäht. Nach unten zu ist der Tumor mit dem Ileopsoas und den Bauchdecken verwachsen. Der obere Theil der Geschwulst ist nur lose an die Wirbelsäule angeheftet.

Der Tumor zeigt entsprechend der äusseren Operationswunde einen tiefen Einschnitt, der stark zerklüftet und missfarbig grauroth aussehend ist. Auf einem frischen Durchschnitt ist der Tumor sehr blutreich, von scheckig graurother Farbe mit einzelnen umschriebenen helleren Partieen stark bröcklich zerfallend, von weicher Consistenz.

Linke Niere: ziemlich hoch von der Geschwulst hinaufgedrängt, auf ihr reitend, ziemlich klein, Kapsel glatt lösbar, Oberfläche glatt, von braunrother Farbe, auf dem Durchschnitt Zeichnung verwaschen, Substanz weich.

Linker Ureter: im oberen Theil stark ausgedehnt, zieht hinter dem Tumor, von dem er comprimirt wird und mit dem er lose verwachsen ist, nach dem Becken. Schleimhaut des Ureters glatt.

Linke Nebenniere: klein, weich, Rindensubstanz schmal.

Rechte Niere: an normaler Stelle, zeigt dieselbe Farbe wie die linke Niere. Rechte Nebenniere wie die linke.

Leber klein, braungelb, mässig fest, auf Durchschnitt Zeichnung gut erhalten. Im linken Leberlappen dicht neben dem Ligament am unteren Rande ein kirschkerngrosser, runder, stark gelblicher Tumor, der auf dem Durchschnitt in dünner fibröser Kapsel einen kreidigen Brei enthält (abgestorbener Echinococcus?).

Gallenblase: klein, enthält wenig schleimigen, dunkeln Inhalt.

Milz: klein, von weicher Consistenz mit geringer umschriebener Verdickung der Kapsel. Im Douglas sind die Serosablätter fest mit einander verklebt, nach Lösung ergiebt sich eine stark blutige, fleckige Durchtränkung der gesammten Douglasserosa. Die Venen der linken Bauchseite stark comprimirt. Innenfläche glatt.

Blase, Hoden: nichts Besonderes. Magen mässig ausgedehnt, enthält wenig Schleim. Schleimhaut blass, Wandungen dünn. Darm ziemlich aufgetrieben. Schleimhaut blass, Wandungen dünn, im Coecum eine umschriebene gestielte Verdickung der Schleimhaut.

Brust: Lungen klein, stark emphysematös, schlaff, von blassgraurother Farbe, mit zahlreichen schwärzlichen Punkten durchsetzt. Oberlappen wenig, Unterlappen stärker blutreich. In linker Lunge und linker Pleura viele bis kirschkerngrosse, weisslichgelbe weiche umschriebene Knoten. In rechter Lunge nur im Unterlappen einige ebensolche Knoten. Herz normal gross, mit sehr reichlicher subpericardialer Fettentwicklung, welche die Wandung des rechten Ventrikels in ausgedehnter Weise durchsetzt. Ventrikel weit, enthalten flüssiges und geronnenes Blut. Herzfleisch braunroth mit reichlichen gelblich scheckigen Flecken. Klappen zart, nur an Mitralis geringe Verdickung der Klappenränder. Aorta ziemlich weit, im aufsteigenden Theil auf Intima geringe weisslichgelbe beetartige Erhebungen, im absteigenden Theil zahlreichere.

Bronchialdrüsen klein, schiefrig. Kehlkopf und Trachea: Schleimhaut leicht geröthet.

Oesophagus: Schleimhaut blass.

Bei der frischen mikroskopischen Untersuchung fand man grosse rundliche Zellen mit grossem Kern und reichlichem Fettgehalt in Tumor und Metastasen.

Es wurde im hiesigen pathologischen Institut die Diagnose gestellt, dass es sich mit grösster Wahrscheinlichkeit um eine aus einer accessorischen Nebenniere hervorgegangene Geschwulst gehandelt habe.

Pathologisch-anatomisch haben die Tumoren der eben beschriebenen 4 Fälle folgendes Gemeinsame:

1. Sie sind retroperitoneal zwischen der Niere und dem Beckeneingang in dem Gebiet gelegen, welches von den Vasa spermatica durchzogen wird.

2. Sie sind von einer Kapsel umgeben oder haben doch eine solche besessen.

3. Sie haben eine weiche z. Th. bröcklige gehirnähnliche Consistenz, sind auf dem Durchschnitt gelblich, sehr blutreich und oft von zahlreichen Hämorrhagieen durchsetzt. Sie erhalten dann ein mehr buntscheckiges Aussehen oder eine mehr grauröthliche Färbung.

4. Sie besitzen grosse Neigung zu Nekrose und auch zu schleimiger Entartung.

Vergleichen wir damit die grobanatomischen Eigenschaften, welche nach Lubarsch (72) den von Nebennierenkeimen ausgehenden Nierengeschwülsten zukommen:

1. Die Tumoren sind stets subcapsulär nnd scharf gegen die Nierensubstanz getrennt.

2. Sie bestehen fast stets aus multiplen Knoten,

3. Sie sind auf dem Durchschnitt graugelb bis schwefelgelb und nur durch Blutungen und reichlichen Blutgefässgehalt stellenweise grauröthlich.

4. Sie sind weich und deutlich gelappt und zeigen

5. grosse Neigung zu myxomatöser Erweichung (Cystenbildung) Nekrosen und Blutungen.

6. Sie bilden leicht durch Einbruch in das Venensystem Metastasen.

Histologisch enthielten unsere Geschwülste z. Th. Partieen, deren Zellen den Nebennierenzellen in ihrer Form und Anordnung gleich waren — z. Th. grosse polygonale Zellen mit grossem Kern, und kleinere cylinderförmige Zellen, welche nicht selten alveolär angeordnet waren und centrale Riesenzellen umschlossen. Die Zellen enthielten meist Fetttröpfchen. Das Stroma war reich an feinen dünnwandigen Gefässen.

Lubarsch entwirft als charakteristisch für die Nebennierentumoren der Nieren folgendes mikroskopische Bild:

Das Stroma besteht vielfach nur aus dünnwandigen und weit klaffenden Gefässen, um welche nur selten noch eine Bindegewebshülle vorhanden ist. Das Endothel der Gefässe ist deutlich oft reichlich gewuchert. Die Tumorzellen sind meistens polygonal gestaltet, wie Nebennieren- und Leberzellen, doch sind sie auch cylindrisch und unregelmässig mehrkernig. Der Kern ist scharf rundlich mit deutlichem Kernkörperchen. Der Zellleib ist angefüllt

a) mit grösseren und kleineren Fetttröpfchen,

b) mit glänzenden Körnern und Kugeln (Glykogen).

Letzteres liegt auch als Schollen und Streifen zwischen den Zellen. Die Geschwulstzellen sind meist in 2 Reihen ohne Intercellularsubstanz angeordnet, manchmal ohne Lumenbildung.

Somit bieten die 4 Neubildungen sowohl makroskopisch wie mikroskopisch viele den als Strumae suprarenales renis beschriebenen Nierentumoren ähnliche, manche fast gleiche Eigenschaften. Man kann annehmen, dass auch sie aus Nebennierenkeimen hervorgegangen sind.

Das nicht seltene Vorkommen von accessorischen Nebennieren entlang der Vena spermatica interna ist oben dargethan. Es dürfte daher gestattet sein, die Entwicklung dieser Neoplasmen aus accessorischen Nebennieren als höchst wahrscheinlich hinzustellen.

Es müsste bei dem häufigen Vorkommen der accessorischen Nebennieren doch Wunder nehmen, dass nur 7 mal Tumoren derselben beschrieben worden sind.

Thatsächlich sind unter den in der beigefügten Casuistik aufgeführten Sarkomen manche, welche ihrem makroskopischen und mikroskopischen Bilde nach auch sehr gut Tumoren der acces-

sorischen Nebennieren sein könnten, z. B. die von Rauschoff (98), Rogowski (101) und Pilliet und Veau (95). Da eine mikroskopische Nachuntersuchung nicht stattgefunden hat, so ist es nicht erlaubt, die Diagnose dieser Geschwülste anzuzweifeln. Man darf aber wohl die Vermuthung aussprechen, dass mehr aus accessorischen Nebennieren entstandene Neubildungen vorgekommen, aber als solche nicht erkannt sind.

Als gutartige epitheliale Geschwülste seien die primären Harnleiterpapillome erwähnt, welche sehr selten sind und für uns nicht in Betracht kommen.

Choostek (22), Monti (81) und Duplay (32) beschrieben Carcinome, welche von den retroperitonealen Lymphdrüsen ausgegangen sein sollten, und bei welchen kein primärer Herd nachzuweisen war. Alle diese Untersuchungen stammen aus älterer Zeit. Man wird gut thun, wenn man der Richtigkeit der Diagnose gegenüber Kritik übt.

So sah Ellis (35) ein Carcinom, welches als encephaloide Masse die linke Niere umgab. Von der Nebenniere wird nichts erwähnt. Der Tumor scheint ein Nebennierentumor gewesen zu sein. — Nicht minder merkwürdig ist Pelegrini's (90) Carcinom der retroperitonealen Lymphdrüsen.

Ein unbestreitbares Carcinom ist kürzlich von J. Israel (46) als papilläres z. Th. cystisches Adenocarcinom der Nierengegend exstirpirt worden. Die Frage nach der Abstammung dieser seltenen Neubildung ist noch offen.

Leichter zu deuten sind die retroperitonealen Geschwülste, welche secundäre Metastasen eines primären Carcinoms eines Beckenorganes darstellen. (Beispiele bei Köhler (61)).

Unsere Fälle haben uns somit Gelegenheit gegeben, die Entwicklungsgeschichte des lateralretroperitonealen Raumes, das Vorkommen von epithelialen Gebilden (Dermoidcysten, Teratomen, Ovarialkystomen) und deren Aetiologie zu besprechen und als fast möchte ich sagen für diese Gegend charakteristisch die aus accessorischen Nebennieren entstehenden Epithelgeschwülste kennen zu lernen.

Wie die Tabelle 1 lehrt, stammt die überwiegende Mehrzahl der lateral-retroperitonealen Geschwülste vom Bindegewebe ab. Sie beweist aber gleichzeitig, dass die Sarkome nicht die retroperitonealen Neubildungen κατ' ἐξοχήν sind, als welche sie von Dutton Steele (154) und Lockwood (69) angesehen zu sein scheinen. Die Sarkome sind zwar häufiger als die einzelnen Geschwulstarten, aber

die homologen Neoplasmen stellen doch ein grösseres Contingent wie die heterologen.

Dutton Steele (154), Kereszeghy (56) stellten die retroperitonealen Sarkome, Latte(65) die retroperitonealen Tumoren zusammen. In den beigegebenen Tabellen sind von mir die in der mir zugänglichen Litteratur erwähnten lateral-retroperitonealen Tumoren eingetragen. Indem bezüglich der Statistik auf sie verwiesen wird, seien kurz die einzelnen Geschwulstarten charakterisirt.

Die reinen Lipome.

Das Fettgewebe im lateral-retroperitonealen Raum kann mächtig entwickelt sein, ohne dass es zu einer eigentlichen Geschwulstbildung kommt. Diese starke Fettbildung kann die Theilerscheinung einer allgemeinen Abdominalkrankheit sein, bei welcher sich im subserösen Gewebe eine sehr dicke Fettschicht ablagert (die subseröse Lipomatosis nach Ogston).

Reine Lipome dieser Region sind immer als Besonderheiten angesehen worden, und deshalb ist die spärliche Casuistik wohl doch sehr vollständig.

Je nach dem Ort der primären Entstehung scheinen die Verhältnisse der Geschwulst zur Niere verschieden zu sein: In den aus der Nierenfettkapsel hervorgehenden Tumoren ist die Niere meist eingebettet, die Lipome der Massa adrenalis lateralis und des retroperitonealen Zellengewebes drängen die Niere nach innen und oben, doch können auch sie die Niere umwachsen. Bei grossen Lipomen ist es oft unmöglich, den Ausgangspunkt genau zu bestimmen. Sie erreichen oft eine enorme Grösse. Sie kommen meist bei älteren Leuten zur Beobachtung, bei Frauen häufiger als bei Männern (6 : 1). Sie entwickeln sich langsam. Sie können abgekapselt bleiben, aber auch sich im subperitonealen Gewebe fortsetzen, neue Tumoren bilden und die Intestina umschliessen.

4 Lipome lagen rechts, 2 links, 3 lumbal, 1 iliacal, 2 iliacal und lumbal.

Die reinen Fibrome.

Unter den 6 reinen Fibromen, über welche Mittheilungen zu finden sind, bildete für 3 (Möricke (47), Joubert (55)), das subperitoneale Gewebe, für 2 die Nierenkapsel den Mutterboden. Bei Beveridge's (11) grossem Fibrom ist es zweifelhaft, ob nicht die Nervenscheide die Zellen zu dessen Aufbau geliefert hat, und die Geschwulst nicht zu den solitären Neurofibromen zu zählen wäre. Alle diese retroperitonealen Fibrome waren abgekapselt und hatten die

charakteristischen Eigenschaften der reinen Fibrome. Sie hatten eine bedeutende Grösse erreicht, hatten aber nur durch ihre Grösse und Schwere pathologische Zustände hervorgerufen. Sie wuchsen sehr langsam. Die kürzeste Zeit der Beobachtung betrug 6 Monate, die längste 15 Jahre. Abgesehen von Beveridge's Patient handelte es sich nur um Frauen im Alter von 21 bis 42 Jahren. 4 lagen rechts, 2 links, 4 iliacal, 2 iliacal und lumbal.

Die reinen Myxome.

Eine besondere Eigenthümlichkeit der lateral-retroperitonealen Region ist es, dass sich hier relativ häufiger als anderswo Schleimgewebe an dem Aufbau der Tumoren betheiligt. Reine Myxome sind allerdings nur von dem perirenalen Gewebe, aber doch ohne Betheiligung der Niere ausgegangen und je eins von Hulke (52) und Gould (43) exstirpirt worden. Ob sich diese Tumoren primär, als Myxome entwickelt haben, im Hulke'schen Falle könnte man es annehmen, oder ob es sich, wie es bei dem Myxom Gould's (43) wahrscheinlicher ist, um eine myxomatöse Degeneration einer anderen Geschwulst handelt, lässt sich nicht sicher entscheiden. Jedenfalls liegt der Gedanke, diese Neubildungen als ein Product schleimiger Entartung aufzufassen, nahe, weil sie bei vielen Tumoren dieser Gegend eine grosse Rolle spielt. Lage: 1 rechts, 1 links, 1 lumbal, 1 iliacal und lumbal.

Ueberhaupt sind die reinen nur aus einer Gewebsart bestehenden Neubildungen hier selten. Van der Veer (123) hat die Mischtumoren geradezu als charakteristisch für das Retroperitoneum hingestellt. Für die homologen Neoplasmen dürfte diese Anschauung richtig sein. Dass es sich bei dem Sarkom anders verhält, werden wir später sehen.

Die lipomatösen Mischtumoren.

Die Fibrolipome und Myxolipome haben stets durch enorme Grösse imponirt. Man hat Menschen gesehen, die Geschwulstmassen bis zu 63 Pfd. in ihrem Bauche tragen mussten. Diese Neubildungen sind gelblich, gelappt, weich elastisch, meist mit einer Kapsel versehen, auf dem Durchschnitt fettig, aus verschieden grossen Knollen zusammengesetzt. Die Fibrolipome sind von derben weisslichen Streifen durchzogen, die Myxolipome mit gelatinösen oft zu Cysten sich umwandelnden Erweichungsherden oder mit glasigen Partieen durchsetzt. Auch sie sind bei weiblichen Individuen häufiger, die Fibrolipome wurden nur bei älteren Frauen, die Myxolipome im mittleren Lebensalter (bei beiden Geschlechtern gleich häufig) beobachtet. Uebergang in Sarkom und andere Combinationen fehlen nicht.

Die Beobachtungszeit währte 1/2 bis 15 Jahre. Der Ausgang war meistens der Tod, nur in einigen glücklichen Fällen konnte auf operativen Wegen eine Heilung erzielt werden.

Lage: Fibrolipome: 2 rechts, 1 links, 1 doppelseitig, 4 lumbal.

Myxolipome: 6 rechts, 3 links, 7 lumbal, 2 lumbal und iliacal.

Die Chondrome. (Osteom.)

Jenner (54) war wohl der erste, welcher die interessante Mittheilung über ein abdominelles Enchondrom machte und die Hypothese aufstellte, dass diese Knorpelgeschwulst von der Synchondrosis sacroiliaca aus sich ihren Platz in der Bauchhöhle erobert habe. Beaudoux (8) hatte sogar das Glück, ein kindskopfgrosses Enchondrom von der rechten Fossa iliaca mit Erfolg entfernen zu können.

von Noorden's (86) ausserordentlich umfangreiches Chondrom war an der Linea terminalis in ca. 8 cm langer Ausdehnung verwachsen. Die glasig aussehenden knolligen Massen waren sehr blutarm. Das hyaline Chondrom war myxomatös degenerirt und recidivirte sehr bald, so dass nach einem Jahr eine radicale Exstirpation nicht möglich war. Auch Domke's (30) Enchondrom der rechten Beckenschaufel gehört hierher, während das von E. v. Bergmann (10) exstirpirte einen medianen Sitz hatte.

Vereinzelt steht in der Litteratur die Analyse eines Osteoms des linken Hüftbeins und des M. psoas von Ebstein (33). In den pathologischen Sammlungen dürften Osteome und Osteochondrome der os ilei häufiger zu finden sein. Doch soll auch diese Beobachtung nicht unberücksichtigt gelassen sein, weil sie neben der Möglichkeit des Vorkommens auch die Symptome demonstrirt.

Die Myome.

Myome sind ausserordentlich seltene Befunde. Es seien deshalb die beiden einzigen bis jetzt operirten Fälle kurz mitgetheilt.

Ogston (88) erwähnt ein Myom, welches den linken Ureter in sich schloss. Deshalb war es nöthig, einen Theil des Ureters zu reseciren. Ogston pflanzte das proximale Ende in das distale und umsäumte die Ureterwunde rings mit vollkommenem Erfolg.

Pfannenstiel (92) demonstrirte auf dem deutschen Gynäkologen-Congress 1897 2 Tumoren, welche er durch Operation gewonnen hatte. Der obere kindskopfgrosse lag hinter dem stark nach rechts verschobenen Colon descendens, welches enorm in die Breite ausgezerrt war. Die Appendices epiploicae waren infolge der Stauung zu

kirschen- bis pflaumengrossen Anhängseln geschwollen. Der untere, grössere Tumor war hinten links von der Flexura sigmoidea und dem Rectum gelagert und ragte in das Becken hinein. Nach Spaltung des Peritoneum parietale wurde der obere Tumor ausgeschält und sein fleischiger Stiel, welcher zur hinteren Fläche des Colon bis nahe an die Mucosa führte, durchtrennt. Sodann wurde die untere Geschwulst nach Abtrennung der linken Adnexe exstirpirt. Mikroskopisch waren beide Myome.

Ein von Latte (65) besprochenes primär im retroperitonealen Raume entstandenes Adenomyoma myxosarcomatodes sei erwähnt, gehört aber nicht hierher, weil es median gelegen und gestielt war.

Pfannenstiel nahm als Ausgangspunkt für seinen Tumor die Muscularis des Colon descendens an. Ogston erwähnte sein Myom bei der Discussion gelegentlich des von Anderson gehaltenen Vortrages über die Chirurgie des subperitonealen Gewebes und erwähnte die Aetiologie nicht besonders.

Die Neurome.

Während die äussere Hälfte des lateralen retroperitonealen Raumes arm an nervösen Elementen ist, birgt der mediale nicht nur den grossen Plexus lumbalis mit seinen Aesten, sondern auch den lumbalen Theil des N. sympathicus mit einer wechselnden Anzahl von Ganglien und den sympathischen Plexus spermaticus.

Man hat daher bei allgemeiner Neurofibromatosis auch hier Tumoren festgestellt (Generisch [156]). Ob man die Nervengeschwülste, welche secundär in der Lendenregion aufgetreten sind, als Metastasen oder als dieselbe Erkrankung an einem anderen Ort auffassen soll, ist zweifelhaft.

Thomson (119) musste erleben, dass bei allgemeiner Neurofibromatosis ein exstirpirtes schmerzhaftes Medianusfibrom immer wieder auch nach der Exarticulatio humeri als Sarkom recidivirte und dazu ein Sarkom am Plexus lumbalis auftrat. Er spricht sich gegen die Auffassung einer Metastasenbildung aus. Dagegen kann man den von Heymann und Fiedler (49) nach Enucleatio Bulbi wegen Netzhautglioms erhobenen Befund eines retroperitonealen Glioms nicht anders deuten, zumal noch andere Metastasen vorhanden waren. Das Gliom hatte die linke Niere nach oben gedrängt und sass breitbasig der hinteren Bauchwand fest auf.

Es sind indessen auch primäre Nervengeschwülste hier gefunden worden. Harrison, Cripps und Williamson (24) stiessen bei einer Laparotomie wegen eines vermutheten Ovarialtumors, welcher

bei der Untersuchung links und hinten eine bis an die Beckenmitte reichende runde und feste Masse dargestellt hatte, auf eine vom Plexus sacralis sin. ausgehende Neubildung, welche stark myxomatös, weniger fibrös war und neben marklosen Nervenfasern einkernige multipolare Ganglienzellen enthielt.

Endlich gehört hierher ein Ganglienzellenneurom des linken dorso-lumbalen Sympathicusstranges, dessen histologische Diagnose durch Busse sicher gestellt wurde. Der von Kredel operirte 4jährige Knabe mit Lähmungserscheinungen an den Beinen und Blasen- und Mastdarmstörungen, hatte links hinten neben der Wirbelsäule, zwischen Haut und 7. bis 12. Rippe einen etwa gänseeigrossen, sehr derben Tumor, welcher fast unverschieblich war und sich in die Lendengegend fortsetzte. Die Geschwulst füllte unten fast das ganze grosse Becken aus, reichte oben weit unter den Rippenbogen in die Höhe und legte sich medial dicht an die Wirbelsäule an. Die Oberfläche war glatt und rund, die Consistenz derb. Im Urin war kein Eiweiss und kein Zucker. Als man bei der Operation die im Rücken gelegene Geschwulst zuerst angriff, überraschte die ungemein geringe Blutfülle; da man Stück für Stück herunterschneiden konnte, ohne dass eine stärkere Blutung auftrat, so wurde die weisse Geschwulst allmählich bis auf einen gänseeigrossen Rest unter dem Rippenbogen exstirpirt. Es trat Heilung der Wunde, aber keine Aenderung des nervösen Zustandes ein.

Die Sarkome.

Während die eben erwähnten Neubildungen, die Myome und Neurome Raritäten darstellen, sind die lateral retroperitonealen Sarkome, wenn auch selten, doch immerhin so häufig, dass sie mehr Interesse beanspruchen.

Die Kenntnisse über die retroperitonealen Sarkome im Allgemeinen verdanken wir seit Lobstein vielen Forschern, aber besondere Verdienste haben sich die Amerikaner und Engländer um dieses etwas vernachlässigte Gebiet der pathologischen Anatomie und der Chirurgie erworben. Hauptsächlich sei hier J. Dutton-Steele (154) erwähnt, welcher in einer kritischen Zusammenstellung der Litteratur über retroperitoneales Sarkom das Wesentlichste über diese Neubildung brachte und 61 Fälle sammelte. (Da seiner Arbeit wohl eine Statistik, aber keine Casuistik beigegeben ist, so mussten meinerseits die retroperitonealen Sarkome noch einmal zusammengebracht werden und laterale, mediane und Beckensarkome geschieden werden. Einiger amerikanischen Fälle habe ich nicht habhaft werden können. Im übrigen ist die unten angefügte Statistik, hoffe ich, vollständig.)

Unter den 30 lateralen retroperitonealen Sarkomen waren 5 Spindelzellensarkome, 10 Rundzellensarkome, 2 Rund- und Spindelzellensarkome, 4 Fibrosarkome, 6 Myxosarkome, und 3 andere Sarkomarten vertreten. Davon wurden 14 bei männlichen, 15 bei weiblichen Individuen, 10 rechts, 11 links, 16 lumbale, 5 iliacale, 6 ilialcale und lumbale beobachtet. Wie bei den übrigen überwiegen auch hier die rechtsseitigen Neubildungen. Während aber sonst das weibliche Geschlecht fast doppelt so häufig (59 : 36) befallen ist, stellen bei den Sarkomen die Männer fast das gleiche Contingent.

Für die Spindelzellen- und die Fibrosarkome werden die Fascien, das Periost des Darmbeins und die Nierenkapsel als Ursprungsstätte aufgeführt. Sie wachsen schnell, besitzen meist eine höckrige Oberfläche und verhalten sich sonst wie die anderen Körpersarkome gleichen Charakters.

Die Rundzellensarkome sind wohl durchweg Drüsengeschwülste, nur in dem Willutzki'schen (133) Falle soll der Ureter primär afficirt gewesen sein, doch liegen zu dieser Annahme wenig Beweise vor.

Die Rundzellensarkome dieser Region sind meist knollig, von verschiedener Consistenz, manche hart, manche weich, andere bröcklig, auf dem Durchschnitt oft markweiss, grauweiss oder grauröthlich, zuweilen blutreich oder weich zerfallen und cystisch.

Die Myxosarkome entstammen dem perirenalen und dem retroperitonealen Gewebe. Sie werden z. Th. als kugelige glatte Tumoren mit flachen Prominenzen oder als knollig beschrieben; sie erreichen bis Mannskopfgrösse, sind auf dem Durchschnitt röthlichgrau, fast weich bis gelatinös, oft cystisch erweicht, oder sie bilden weiche breiige Massen.

Bei den Neoplasmen Ransohoff's (98), Monnier's (80) und dem Sarkom, welches Pilliet und Veau (95) (cf. Tabellen) untersuchten, ist die Möglichkeit eines sog. Hypernephroms nicht ausgeschlossen.

Die Sarkome wachsen in die umgebenden Gewebe hinein, besonders in die Muskeln als die am wenigsten widerstandsfähigen Gebilde. Die Niere und Nebenniere sind vor ihnen durch ihre Kapseln gut geschützt. Nur einmal war die Ureterwand an einer Stelle ganz durch Geschwulstmasse ersetzt (Willutzki). Sie brechen in die Venen ein, bilden Geschwulstthromben und so Metastasen, aber selten. Einige Mal führte ein Durchbruch in das Peritoneum den Tod herbei.

Sonst war ihre schädigende Wirkung auf den Organismus wie bei den übrigen Neoplasmen durch die Compression auf die Gefässe,

Nerven, die Eingeweide und den Ureter bedingt. Häufig entstanden Nierenbeckenerweiterung und Pyelitis.

Sie wurden am häufigsten im 20—30. und im 50—60. Lebensjahr, am seltensten im 1—20. und jenseits des 60. Lebensjahres beobachtet.

Ueber die Cysten liegen eingehende Arbeiten von Przevoski (96), Obalinski (87), Frank (37) und Narrath (83) vor. Der Vollständigkeit halber seien sie kurz erwähnt. Die serösen Cysten besitzen eine dünne, feste, weissliche, faserige Wand mit glatter glänzender Innenfläche, einen klaren, dünnflüssigen und gelblichen oder wasserklaren Inhalt. Wenn man bei der Operation oder Section auf sie stösst, machen sie den Eindruck eines bläulichen Sackes. Sie werden bis mannskopfgross und liegen vor und hinter der Niere (Pawlick (89).

Unter den 9 zur Operation gelangten Chyluscysten lagen 2 rechts (Frank (37), Killian (158), eine links (Narath (83) von der Wirbelsäule. Sie enthielten chylusartige Flüssigkeit und gingen vom Lymphsystem aus. Sie sollen innerhalb 8 Tagen entstehen können.

Schönwerth (110) führte seine Blutcyste auf ein Trauma, Lockwood (69) eine ähnlich gebaute auf Reste des Wolff'schen Körpers zurück. Doch scheint diese Blutcoagula enthaltende Cyste auch eine einfachere Aetiologie, etwa wie die von Schönwerth angegebene zu gestatten.

Symptomatologie.

Die Patienten, bei welchen ein lateral-retroperitonealer Tumor constatirt wurde, haben oft gar keine Beschwerden gehabt. Sie kamen zum Arzt, weil der Leib in für sie etwas beunruhigender Weise angeschwollen war. Manche Frauen hielten sich für schwanger, und die geringen Leibschmerzen oder Störungen der Darmfunktion führten sie auf diesen Zustand zurück.

Andere hatten ein Gefühl der Schwere im Leib oder Schmerzen und eine Geschwulst im Leibe bemerkt. Wieder andere waren durch eine Schwellung eines oder beider Beine, Schmerzen in einem Fuss oder Bein beunruhigt, und der herbeigerufene Arzt constatirte eine grosse unbemerkt entstandene Bauchgeschwulst.

Endlich fehlten unter den Patienten auch solche nicht, welche das Wachsthum einer Geschwulst beobachteten, aber erst als stärkere Abmagerung eintrat, ärztliche Hilfe in Anspruch nahmen.

Gerade bei den Lipomen wissen die Kranken oft weiter nichts anzugeben, als dass ihr Leib sehr stark an Umfang zugenommen habe.

Man findet dann oft ein enorm, aber gleichmässig ausgedehntes Abdomen mit Striae, und die Untersuchung ergiebt in der einen Bauchseite Dämpfung und anscheinende Fluctuation, welche zur Annahme eines abgekapselten Ascites verleiten kann. Mehrmals sind in solchen Fällen Punctionen, natürlich ohne Erfolg, ausgeführt worden. Ein anderes Mal gelingt es, einen weichen schlechtbegrenzten, dem Finger ausweichenden Tumor nachzuweisen, welcher retroperitoneal gelegen ist. Der Urin ist meist normal, bei Frauen ist kein Zusammenhang mit der Gebärmutter festzustellen. Die Fibrolipome sind fester als die reinen und die Myxolipome, sie sind grosslappig und entgehen dem tastenden Finger weniger leicht. Die Lipome und Fibrolipome wachsen langsam und gleichmässig, die Myxolipome schneller. Oft heisst es von den letzteren, dass sie Anfangs langsam, dann in kurzer Zeit rapide an Grösse zugenommen hätten.

Die derbelastischen Fibrome entstehen auch allmählich, aber sie werden meist früher bemerkt, weil ein harter Knoten selbst dem Laien eher auffällt. Ausserdem wölben sie die Bauchwand mehr circumscript vor, wenn sie ein gewisses Volumen erreicht haben. Sie sind oft sehr beweglich, glatt oder unregelmässig.

Während die Myxome sehr elastisch sind, zweifelhafte oder deutliche Fluctuation aufweisen und bei der Punction derselben viscide oder mucoide Flüssigkeit entleert wird, sind die Chondrome sehr hart. Da sie meist vom Becken ausgehen, hängen sie mit dem Knochen zusammen. Bei der Punction lassen sich zuweilen Knorpelzellen nachweisen. Die Myxome entwickeln sich sehr rasch, die Chondrome langsamer.

Die Dermoidcysten befanden sich als völlig schmerzlose Geschwulzt z. Th. lange Zeit in Beobachtung. Bei dicken Wandungen war keine Fluctuation nachzuweisen, die Ovarialkystome dagegen zeigten deutliche grosswellige Fluctuation. Die serösen Cysten unterschieden sich von ihnen nur durch die noch dünnere Wand und die Punctionsflüssigkeit, welche bei den serösen Cysten gelblich oder wasserklar, bei den Ovarialkystomen und den Chyluscysten in bekannter Weise charakteristisch ist.

Die Geschwülste accessorischer Nebennieren sind meist verwachsen, weich elastisch, oft fluctuirend, die Teratome sind je nach Art sehr verschieden. Die Spindelzellen- Rundzellen- und Fibrosarkome sind grosse rundliche, unebene vielknollige, derbe, harte, an manchen Stellen fluctuirende Tumoren, meist schon so mit der Umgebung verlöthet, dass sie nicht verschieblich sind.

Durch ein geradezu rapides Wachsthum zeichnen sich die Myxosarkome aus, welche prall elastisch, hart und unbeweglich sind.

Für alle lateral-retroperitonealen Neubildungen sind am wichtigsten die Symptome, welche durch ihre Lage und ihre Beziehungen zu den Nachbarorganen bedingt sind.

Durch ihr Wachsthum verdrängen sie die umgebenden Organe. Das Bauchfell wird abgehoben, und die Därme werden verschoben. Das hauptsächlichste Symptom für die retroperitoneale Localisation bleibt immer das, dass man den Darm, bei lateralen Geschwülsten insbesondere den Dickdarm vor ihnen durch Aufblähung nachweisen kann. Indessen besteht für die Lagerung des Darmes an einer bestimmten Seite des Tumors keine Regel. Man kann nicht sagen alle rechten lumbalen Geschwülste verschieben den Dickdarm nach innen unten und vorn oder alle rechten iliacalen haben den Dickdarm vor sich und an der median gerichteten Fläche. Ersteres gilt wohl für die kleineren Geschwülste, welche lumbal dicht an der rechten Niere auftreten.

Im Uebrigen ergiebt eine Zusammenstellung aus den Krankengeschichten, in welchen sich diesbezügliche Angaben finden, folgendes:

Rechts lag der Dickdarm
bei 7 lumbalen Tumoren 5 mal vorn unten und innen,
2 mal hinten und aussen,
bei 6 iliacalen Tumoren 3 mal innen und vorn,
2 mal aussen und
1 mal lag das Coecum oben rechts (Joubert),
bei einem Tumor der Lenden und Beckenregion quer vor der Geschwulst.

Links fand sich der Dickdarm
bei 6 lumbalen Tumoren 5 mal innen und vorn,
1 mal aussen,
bei 3 iliacalen Tumoren 2 mal innen und vorn,
1 mal aussen,
bei 4 iliacal- u. lumbalen 3 mal innen und vorn,
1 mal gerade vor der Geschwulst hinabsteigend.

Wenn es sich hier leider auch nur um kleine Zahlen handelt so beweisen sie doch, dass man aus der Lage des Darms nur die retroperitoneale Entwicklung, sonst aber nichts Besonderes schliessen kann.

Viel Werth ist von Steele auch den sogenannten Drucksymptomen beigelegt worden. Sie sind zwar häufiger bei manchen der hier besprochenen lateralen retroperitonealen Tumoren. Aber sie können durch jede andere von der Niere, Nebenniere, dem Mesenterium und median gelagerte retroperitoneale Tumoren hervorgerufen werden.

Als Drucksymptome sind anzusehen:

1. Anschwellung und Oedem der Beine. Es hat z. B. Beveridge angegeben, dass sein Patient 1 Monat, bevor eine Anschwellung des Unterleibes beobachtet wurde, eine solche des rechten Beines bemerkt habe.

2. Stauung im unteren Venengebiet, sei es nun dass einseitig oder beiderseits die Bauchvenen stark geschwollen waren, oder Krampfadern an den Unterschenkeln sich zeigten, sei es, dass sehr starke Hämorrhoiden oder eine Varicocele die Patienten veranlassten, einen Arzt zu consultiren. Bei grösseren Tumoren ist manchmal ein Verschluss der Vena cava inferior angenommen worden, weil colossal erweiterte und geschlängelte Bauchvenen wie ein Medusenhaupt sich entwickelt hatten und auch sonst sehr starke Stauungserscheinungen im unteren Venengebiet vorhanden waren.

3. Verschiedentlich localisirte Schmerzen und Parästhesieen. Ausstrahlende Schmerzen im Gebiet eines einzelnen Nerven z. B. des N. cruralis oder stechende Schmerzen in einem Fuss, welche allmählich sich über das ganze Bein hinerstreckten, endlich Schmerzen im Rücken, welche in den Testikel ausstrahlten.

4. Die Symptome einer intermittirenden Hydronephrose, das heisst soweit es die Urinmenge betrifft. Z. B. wechselte die Urinmenge sowohl in unserem Fall I, wie in Fall II sehr stark. Im Fall I schwankte sie innerhalb je 3 Tagen zwischen 500 ccm und 1500 ccm hin und her, während in Fall II die Urinverminderung mit stärkeren Schmerzen in der betreffenden Seite, die Urinvermehrung mit Befreiung oder doch Linderung einherging. Dieses Symptom ist wohl so zu erklären, dass erst ein gewisser Füllungsgrad des Nierenbeckens erreicht werden musste, ehe der Druck so gross wurde, dass der Widerstand des den Ureter comprimirenden Tumors überwunden werden konnte. Auf diese Weise ist es auch möglich, dass sich bei Fall I kein Hydronephrosensack entwickelte, obwohl ich bei der cystoskopischen Untersuchung die linke Uretermündung „todt" liegen sah und der linke Ureter auch bei 10 Minuten langer Beobachtungsdauer nicht agirte. Ein Ureterdauerkatheter würde diesen Widerspruch gelöst haben, doch gestattete der Zustand der Patientin keine längeren Manipulationen.

Endlich ist die Qualität des Urins bei den lateral-retroperitonealen Tumoren auch wohl als Symptom nicht ausser Acht zu lassen.

Da stehen wir nun vor der bemerkenswerthen Thatsache, dass eine Veränderung des Urins selbst bei grossen Tumoren sehr selten bemerkt worden ist. Allerdings war bei den 101 Geschwülsten nur 25 mal der Urinbefund notirt. Unter diesen ist nur 2 mal von Eiweiss und Eitergehalt berichtet worden. Blutungen findet man niemals verzeichnet.

Diagnose.

Bei kleinen und mittelgrossen Tumoren wird die Diagnose, ob es sich um eine retroperitoneale Geschwulst handelt, immer leicht sein. Besonders gilt dies von den meisten iliacalen Tumoren. Doch finden sich auch unter ihnen solche, bei welchen die Differentialdiagnose zwischen retroperitonealem und Ovarialtumor mit Recht Schwierigkeiten gemacht hat.

Liegen sehr grosse Geschwülste vor, so ist die Entscheidung der Frage, ob intra- oder retroperitoneal, manchmal nicht leicht, dann trägt die Entstehungsgeschichte, der Nachweis der Fixirung an der hinteren Bauchwand unter Berücksichtigung der oben erwähnten Symptome zur richtigen Beurtheilung bei.

Die Differentialdiagnose einer lumbalen Geschwulst ist oft ausserordentlich schwierig. In keinem Gebiet der chirurgischen Diagnostik sind wohl so viel Fehl-Diagnosen gestellt worden.

Besonders häufig sind die Geschwülste als Nieren- und Ovarientumoren angesehen worden. Letztere gelingt es wohl meist auszuschliessen, wenn man durch Aufblähen des Dickdarms sich über retro- und intraperitoneale Lage klar werden kann.

Kann man aber einen Nieren- oder Nebennierentumor von einem lumbalen Tumor unterscheiden.?

Manche Teratome haben eine solche vielgestaltige Form, dass sie wohl erkannt werden können. Die Lipome bieten wohl zuweilen auch einmal einen solch klaren Befund, dass ein geübter Diagnostiker ein Lipom richtig constatirt, und unter den cystischen Tumoren lässt die Angabe sehr langen Bestehens bei fehlenden Nierensymptomen vielleicht an eine Dermoidcyste denken, sonst ist die Richtigkeit der Diagnose doch immer recht zweifelhaft.

Nehmen wir z. B. einen retroperitonealen lumbalen cystischen Tumor an. Wenn der Ureterenkatheterismus beiderseits normalen Urin und gleiche Urinmengen ergiebt, so spricht die Wahrscheinlichkeit für eine laterale retroperitoneale Cyste. Doch ist wiederum zu berücksichtigen, dass offene Hydronephrosen normalen Harn, was

Qualität und Quantität anlangt, secerniren können. Auch kann eine paranephritische mit dem Nierenbecken communicirende Cyste vorhanden sein (Israel). Es bestehen also abgesehen davon, dass auch Myxome und Myxolipome Fluctuation und Cysten vortäuschen können, mancherlei Möglichkeiten. Doch wird dann eine Punction, welche unmittelbar vor der Operation erlaubt ist, Aufklärung verschaffen und vielleicht auch einen Echinococcussack ausschliessen.

Was die übrigen Tumoren anlangt, so spricht eine durch das Cystoskop festgestellte Blutung aus der mit der Geschwulst gleichseitigen Niere für eine Nierenaffection, Fehlen der Blutung, ja vollständig normaler Urin nicht gegen dieselbe. Letzteres bewies uns erst kürzlich ein Hypernephrom der linken Niere. Ein zweifaustegrosser Tumor hatte sich im untersten Nierenpol entwickelt. Der Urin war normal. Alle Symptome sprachen ebenso sehr für einen lateral-retroperitonealen Tumor wie für eine Nierengeschwulst. Die Geschwulst war sehr leicht nach aufwärts zu drängen. Letzteres wäre vielleicht gegen die Annahme eines lateralen retroperitonealen Tumors verwerthbar gewesen, aber doch auch nur mit Einschränkung.

Ein Hilfsmittel bei der Diagnosenstellung können bei Vorhandensein eines nicht fluctuirenden Tumors auch sein die oben beschriebenen starken Schwankungen in der Urinmenge.

Ferner sind sicher die Drucksymptome bedeutungsvoll insofern, als sie bei Nierentumoren seltener beobachtet werden und Nierentumoren, welche Drucksymptome hervorrufen, sicher mehr Nierensymptome aufzuweisen haben.

Da die Sarkome mehr infiltrirend wachsen, als die übrigen, könnte man annehmen, sie riefen eher Drucksymptome hervor. Eine Durchsicht der Fälle bestätigt die Annahme nicht. Dagegen ist die Schnelligkeit der Entwicklung wohl geeignet, unsere Entscheidung für diese oder jene Geschwulst zu beeinflussen.

Prognose.

Die Prognose bei den cystischen Tumoren ist gut. Nach der Operation trat in fast allen Fällen Heilung ein. Sonst ist die Prognose der lateral-retroperitonealen Geschwülste, wenn sie nicht frühzeitig zur Operation kommen, absolut schlecht. Das lehrt folgende Tabelle:

		operirt	operirt †	nichtoperirt †	geheilt	
Lipome . . .	9	8	6	1	2	
Fibrome . . .	7	6	1		5	
Myxome . . .	2	2	—	—	2	(1 Recidiv
Chondrome . .	3	2	—	1	2	dto. †)
Fibrolipome . .	4	2	—	2	2	
Myxolipome . .	10	7	7	3	—	
Dermoidcysten .	5	3	1	2	2	
Teratome . . .	4	3	3	1	—	
Ovarialkystome	2	2	—	—	2	
Access. Nebennierentumoren	4	4	4	—	—	
Sarkome . . .	30	15	10	15	5	(1 Recidiv)
	80	54	32	25	19	(3 Recidive).

Die Zahlen zeigen die schlechteste Prognose bei den Lipomen und den lipomatösen Mischgeschwülsten, bei den Sarkomen und den Geschwülsten der accessorischen Nebennieren, bessere bei den übrigen Tumoren.

Behandlung.

Die Behandlung kann nur in möglichst frühzeitiger Exstirpation bestehen. Bei der geförderten Erkenntniss der Bauchtumoren und den Fortschritten der Nierenchirurgie kann man hoffen, dass die Tumoren früher diagnosticirt werden, und die Pat. den Chirurgen eher zur Behandlung zugewiesen werden.

Die grösste Anzahl der Geschwülste ist per laparotomiam freigelegt worden, meist, weil man ein intraperitoneales Gebilde vermuthete. Als man sie dann retroperitoneal liegen sah, wurden sie transperitoneal entfernt. Von 36 Tumoren standen mir genaue Operationsberichte zur Verfügung; 28 mal wurde transperitoneal, 8 mal extraperitoneal vorgegangen.

Dem extraperitonealen Verfahren ist bei kleineren und mittelgrossen Geschwülsten der Vorzug zu geben. Bei der transperitonealen Exstirpation ist die Orientirung leichter. Aber abgesehen davon, dass das Bauchfell 2 mal verletzt wird, muss sehr häufig das Mesocolon durchtrennt werden. Die Gefässe desselben erschweren das Vordringen, und der Darm wird durch das Abschneiden der Blutzufuhr leicht gefährdet.

Will man die Vortheile des intraperitonealen Vorgehens nicht missen, so ist zu empfehlen, sich über die Lage des Colon Gewissheit zu verschaffen, und wenn angängig aussen vom Darm einzugehen. Dass selbst dann noch Darmgangrän und eine Fistel auftreten kann, beweist unser Fall I.

Im Allgemeinen ist das extraperitoneale Vorgehen aber die Regel. Um sich über die Topographie des Tumors genaueren Aufschluss zu verschaffen, eröffnet man von dem extraperitonealen Schnitt aus das Peritoneum und stellt die Beziehungen des Tumors zu den Abdominalorganen fest.

Vor der Exstirpation sehr grosser retroperitonealer Tumoren hat Billroth eindringlich gewarnt, und die Operationsresultate geben ihm Recht. Doch sind immerhin einige Operationen glücklich zu Ende geführt worden und von Erfolg begleitet gewesen, meist bei relativ gutartigen Geschwülsten. Die wichtigste Aufgabe bei grossen Geschwülsten ist deshalb, die Natur des Tumors festzustellen. Dazu kann man Bardenheuer's extraperitonealen Explorativschnitt anwenden. Viele Chirurgen werden aber zuerst eine Probelaparotomie machen. Hat man dann die Operabilität der Geschwulst festgestellt, so schliesst man die Bauchhöhle wieder und geht extraperitoneal vor. Für die Exstirpation der lumbalen und ileolumbalen Tumoren dürfte sich am besten der Schnitt eignen, welcher verschiedentlich zu Operationen am Ureter empfohlen worden ist. Er beginnt im Winkel zwischen M. sacro-lumbalis und der 12. Rippe, verläuft schräg nach abwärts und zieht an der Spina oss. ilei ant. sup. vorbei parallel dem Lig. inguinale. — Für die iliacalen Geschwülste genügt die untere Hälfte dieses Schnitts. Unter den 36 Operationen musste 16 mal eine Nephrectomie gemacht werden, weil der Tumor mit der Niere verwachsen war.

Daraus ergiebt sich die Forderung, dass man an keine Operation eines lateral-retroperitonealen Tumors herangehen soll, ohne über die Functionstüchtigkeit der anderen Niere unterrichtet zu sein. Man soll sich durch den Ureterenkatheterismus von dem Vorhandensein der andersseitigen Niere und deren Sufficienz überzeugen.

Ist nur der Ureter in geringer Ausdehnung mit der Geschwulst verwachsen, so ist das conservative Verfahren, Resection des Ureters und Naht desselben, das beste, wie es Ogston (88) mit Erfolg ausgeführt hat.

TABELLE I. *Gesammt-Uebersicht.*

Tumoren	M.	W.	Unbestimmt	Rechts	Links	Doppelseitig	Unbestimmt	Lumbal	Iliacal	Iliacal-lumbal	Unbestimmt	Summa	
Lipome	1	6	2	4	2	—	3	3	1	2	3	9	
Fibrome	1	5	—	4	2	—	—	—	4	2	—	6	
Myxome	1	1	—	1	1	—	—	1	—	1	—	2	
Fibrolipome . .	—	4	—	2	1	1	—	4	—	—	—	4	
Myxolipome . .	5	5	—	6	3	—	1	7	—	2	1	10	
Myofibrome . . .	—	2	—	1	1	—	—	1	1	—	—	2	
Chondrome . . .	1	3	—	3	1	—	—	—	2	2	—	4	
Myome	—	2	—	—	2	—	—	—	2	—	—	2	
Neurome	1	1	—	1	1	—	—	1	1	—	—	2	
Ovarialkystome .	—	2	—	2	—	—	—	1	—	1	—	2	
	10	31	2	24	14	1	4	18	11	10	4	43	
Carcinome . . .	1	1	—	1	1	—	—	1	1	—	—	2	
Spindelzellensark.	1	4	—	2	2	—	1	3	—	1	1	5	
Rundzellensark. .	7	3	—	6	4	—	—	6	4	—	—	10	
Rund- u. Spindelzellensarkome .	2	—	—	1	1	—	—	1	—	1	—	2	30
Fibrosarkome . .	1	3	—	2	1	—	1	1	—	2	1	4	
Myxosarkome . .	3	2	1	3	2	—	1	3	1	1	1	6	
Verschiedene Sark.	—	3	—	2	1	—	—	2	—	1	—	3	
	15	16	1	17	12	—	3	17	6	6	3	32	
Geschwülste access. Nebennieren .	3	1	—	1	3	—	—	1	1	2	—	4	
Dermoidcysten . .	1	4	—	3	2	—	—	5	—	—	—	5	
Teratome . . .	1	3	—	1	3	—	—	1	1	2	—	4	
Cyste unbekannter Natur	—	1	—	—	1	—	—	1	—	—	—	1	
												14	
Seröse Cysten . .	3	2	1	2	4	—	—	4	—	2	—	6	
Chyluscysten . .	2	1	—	2	1	—	—	2	1	—	—	3	
Blutcysten . . .	1	2	—	—	2	—	1	—	2	—	1	3	
	36	61	4	50	42	1	8	49	22	22	8	12	
												101	

TABELLE I

Nr.	Autor, Operateur	Alter	Geschlecht	Diagnose	Operation	Lage, Seite	Befund
1	Spencer Wells (130).	43 Jahre.	W.	?	Probeincision, später Excision transperitoneal.	R. lumbal.	Fettmasse an d rechten Seite, schl die rechte Niere ei trieb das Colon de nach links. Unt fläche der Leber a härent. 11 Pfd.
2	Kidd (60). 1877.	—	—	?	Operation ?	?	Grosses Lipom zwischen den letzt Rippen u. der Cris ilei. 7¾ Pfd.
3	Homans (51). 1883.	60 Jahre.	W.	Retroperiton. Tumor.	Transperiton. Exstirpation. Laparotomie.	R. lumbal-iliacal.	53 Pfd. schwere Fettgeschwulst, w che die Eingewei nach vorn verdräng Colon asc. vor de Tumor. Coecum ei geschlossen.
4	Kümmell (63). 1886.	38 Jahre.	M.	? Echinococcus.	Transperiton. Exstirpation.	Links lumbal.	Enormer Tum quer vor d. T. Colo breit mit der Mi verwachsen, von d linken Niere au gehend.
5	Saurenhaus (108). 1890.	42 Jahre.	W.	—	Transperiton. Exstirpation. Nephrectomie.	R. lumbal.	Links v. d. Mitte linie Col. ascende rechts grosser retr peritonealer Tum (Lipom), Niere lie hinten im Tume Nebenniere komm zu Gesicht, Uret nicht. 13½ Pfd.
6	Homans (50). 1891.	54 Jahre.	W.	Unbestimmt.	Exstirpation. Transperiton. Laparotomie.	Links iliacal-median.	Grosser Fettum retroperitoneal lin u. median. Dar nicht gesehen.
7	Terrier u. Guillemain (17). 1892.	40 Jahre.	W.	Lipome rétro-périton.	Probelaparotomie.	Rechts iliacal-lumbal.	Autopsie: Tum füllte ¾ der Bauc höhle, haftete d r. Seite der Bauc wand, Fossa iliac lumb. d. Ureter na r. verdrängt. Rech Niere gegen d. Wi belsäule geschobe 7,850 kg.

ne Lipome.

Symptome	Mikrosk. Befund	Resultat	Dauer	Ausgangspunkt
—	Fett.	† 2 Tage nach der Operation.	—	Nierenfett.
?	Lipom.	Heilung.	?	?
?	Reines Lipom.	† sofort nach der Operation.	?	?
r. Abdominaltumor. Ha- ssgrosse Tumoren in der u. Lebergegend. Punction tiv.	Lipom.	† 2 Tage nach der Operation.	3 Jahre.	Nierenfett.
ie 7., 8. Monat der Gra- tät.	Fett.	?	1 Jahr.	Nierenfettkapsel.
ie 7., 5. Schwangerschafts- at. Dämpfung unter d. el, leicht gedämpft i. d. l. dengegend. Runder, wei- r, nicht fluctuirend. Tumor, wenig beweglich. Uterus ärts gedrängt.	Fett.	Heilung.	1 Jahr.	Retroperiton.
bdomen aufgetrieben, rechts eiterte Bauchvenen. Wei- r, schlecht begrenzter, dem ger ausweichender, den sten Theil der Bauchhöhle ehmender, mehr rechts ge- ner, nach oben convex be- nzter, nicht fluctuirender, t fester, nicht schmerz- er, nicht druckempfind- er Tumor. Uterus normal, a normal.	Reines Lipom.	Tod.	11 Jahre.	Retroperiton. Zell- gewebe in der Gegend des Coecum.

Nr.	Autor, Operateur	Alter	Geschlecht	Diagnose	Operation	Lage, Seite	Befund
8	Ogston (88). 1896.	20 Jahre.	W.	?	?	?	Lipom des sub-p tonealen Gewe Intestina lagen in Substanz des Tum
9	Dalziel (27). 1898.	8 Jahre.	Kind.	?	Exstirpat. ?	?	13 Pfund schwe retroperitoneales pom.

TABELLE I

Nr.	Autor, Operateur	Alter	Geschlecht	Diagnose	Symptome	Operatio
1	Beveridge (11). 1870.	29 Jahre.	M.	Abdominaltumor.	Anschwellung des rechten Beines seit 5, des Unterleibs seit 4 Monaten.	Keine.
2	Buschmann (17). Billroth. 1880.	35 Jahre.	W.	?	Seit 3 Jahren Zunahme des Leibes. Abdomen im ganzen Umfang d. Wölbung Dämpfung, derb elastisch, ohne deutl. Fluct. fast unbeweglich. Norm. Uterus, Stuhl und Harn. Beschwerden durch Grösse. Abmagerung.	Laparotomi Nephrecto
3	Brunsel (16). 1882.	33 Jahre.	W.	Mit Genitalien zusammenhängender Tumor. Stieltorsion.	Vor 5 Jahren zuerst schmerzlose Geschwulst, langsam zunehmend bis zu Manneskopfgr. Median gelagerter Tumor mit s. unt. Pol. bis zum Beckeneingang reichend, schwer beweglich, rechts und links Darmton. Uterus frei beweglich. Dünner Strang v. d. linken Seite des Tumors zum Beckeneingang. Später linker Fuss intensive Schmerzen. Abmagerung. Kein Ascites. Urin frei.	Laparotomi Exstirpatio Nephrect mie.
4	Möricke (77). 1882.	24 Jahre.	W.	Solider rechtsseitiger Ovarialtumor.	Seit 8 Monaten Tumor im Abdomen langsam wachsend, grosse Beweglichkeit unbequem. — Abd. durch manskopfgrossen, ziemlich harten, nicht fluctuirenden Tumor vorgewölbt, grosse Beweglichkeit. Uterus normal, beide Ovarien vorhanden, mit dem Uterus kein Zusammenhang. Geschwulst leicht in das linke Hypochondrium verschiebbar, nach rechts keine Beweglichkeit. Uterus mit Museuz fixirt, Tumor nach oben gedrängt: Spannung der Adnexe.	Laparotomi Exstirpatio

Symptome	Mikrosk. Befund	Resultat	Dauer	Ausgangspunkt
norm ausgedehntes Abdo-	—	—	—	—
—	—	—	—	—

ine Fibrome.

ge, Seite	Befund. Gestalt und Grösse	Mikrosk. Befund	Resultat	Dauer	Ausgangspunkt
Rechts. Iliacal.	37 Zoll Umfang, conische Gestalt. Untere Hälfte der Bauchhöhle und das Becken angefüllt.	? Structur eines Fibroms.	†	6 Monate.	Genitocruralis. Obturatorius. Plex. lumbosacr.
Links. Iliacal.	18 Kilo schwer. Tumor zwischen den Blättern des Lig. lat. und hinter d. Mesent. sitzend. Linke Niere und Nebenniere im Becken.	Myofibrom reich an glatten Muskeln.	Heilung.	3 Jahre.	Lig. latum oder Nierenkapsel.
Links. Lumbal. Iliacal.	37¼ Pfund schwerer, gross. rundlich., prall elastischer Tumor. Retroperitoneal. Colon descendens zieht links vor dem Tumor hinunter. Niere mit dem Tumor verwachsen.	Fibrom mit Fetteinlagerung.	Heilung.	5 Jahre.	Nierenkapsel.
Iliacal. Rechts.	Tumor mannskopfgr., mit Furche (30 cm), für das untere Ileum, 1150 g, sehr harte Consistenz. Nach hinten dünner Stiel.	Sehr gefässreicher fibröser Tumor.	Heilung.	8 Monate.	?

Nr.	Autor, Operateur	Alter	Geschlecht	Diagnose	Symptome	Operation
5	Thomas. 1882.	21 Jahre.	W.	Ovarientumor	Glatter, undeutlich fluctuirender Tumor im Abdomen, so gross wie ein Uterus im 8. Schwangerschaftsmonat. Central bis in das Becken reichend zu fühlen, vollständig beweglich, nicht druckempfindlich, aber Schmerzen im Abdomen.	Laparotomie. Exstirpation. Nephrectomie.
6	Joubert (55). 1890.	40 Jahre.	W.	Ovarientumor.	Unregelmässiger, rechtsseitiger Tumor, welcher vom Becken bis 4 Zoll unter den Proc. ensiformis reichte, von einer Seite zur anderen beweglich, aber nicht von unten nach oben. Undeutliche Fluctuation. Flanken tympanitisch. Uterus unten links vom Tumor nicht zu scheiden.	Probelaparotomie.
7	Joubert (55).	42 Jahre.	W.	Ovarientumor.	Vor 15 Jahren kleiner Tumor im Unterleib, allmählich wachsend. Tumor reichte v. Becken bis 2 Zoll v. Proc. ensiformis entfernt. Unregelmässige Contour, nimmt das rechte Abdomen ein. Uterus nach links verschoben über dem kl. Becken.	Transperitoneale Exstirpation.

TABELLE IV

Nr.	Autor, Operateur	Alter	Geschlecht	Diagnose	Symptome	Behandlung
1	Hulke (52). 1887.	56 Jahre.	W.	Nierentumor.	Im Abdomen Tumor, welcher die linke Lenden- und Iliacalregion einnahm, nach vorn bis zum Nabel reichte, mässig beweglich, sehr elastisch, zweifelhafte Fluctuation. Ueber dem Tumor Dämpfung Uterus nach rechts und aufwärts verschoben Kein Zusammenhang mit den Beckenorganen Urin ohne Befund.	Laparotomie. Transperitoneale Nephrectomie.

University of California LIBRARY

Lage, Seite	Befund. Gestalt und Grösse	Mikrosk. Befund	Resultat	Dauer	Ausgangspunkt
Lumbal. Iliacal. ?	Zwischen Tumor und Symphyse Darmschlinge. Kein Ovarialtumor, vom Peritoneum bedeckt. Punction 3 Liter wasserhelle Flüssigkeit. Kein Urin. Am oberen Ende Niere, welche so über den Tumor gebogen war, dass der Hilus convex, die Convexität concav war. Niere gesund. 10½ Pfund schweres Fibrom mit Cystenbildg.	Nierenkapselfibrom. Cystenbildung durch schleimige Degeneration oder Lymphstauung.	Heilung.	?	Nierenkapsel.
Rechts. Iliacal.	Tumor breitbasig, von der rechten Beckenschaufel bis zu den rechten falschen Rippen reichend. Peritoneum auf der Oberfläche verschieblich. Uterus u. Anhänge normal. Tumor entsprang dem subperitonealen Gewebe der rechten Seite der Abdominalwand und des Beckens, zusammengesetzt aus reinem weissen fibrösen Gewebe, solide. 15 Pfd. schwer, ausschälbar.	—	†	2 Jahre.	Subperitoneales Gewebe.
Rechts. Iliacal.	Tumor mit einer dicken Lage v. Periton. bedeckt, zwischen Coecum, welches oben u. rechts lag, und den Winkel zwischen Tuba fallopii u. Lig. rotundum. Uterus leicht vergrössert. Ovarien u. Tuben gesund.	Fibröser Tumor.	Geheilt.	15 Jahre.	Subperitoneales Gewebe.

Myxome.

Lage, Seite	Befund	Mikrosk. Befund	Ausgangspunkt	Dauer	Resultat
Links. Lumbal, iliacal.	Retroperitonealer Tumor, welcher die linke Niere umschloss. Colon descendens vor dem Tumor. Niere nicht betheiligt, nur comprimirt.	Myxoma.	Perirenales Gewebe.	1 Jahr.	Heilung. Recidiv. † 1 Jahr nach der Operation.

Nr.	Autor, Operateur	Alter	Geschlecht	Diagnose	Symptome	Behandlung
2	Gould (43). 1888.	30 Jahre.	M.	Nierentumor.	Vor 2 Monaten Stoss mit einer Kuppelkette vor den Leib. Vor 1 Monat Schwellung orangengross unter dem Nabel, schnell wachsend. Schmerzen im Rücken, welche in den rechten Testikel ausstrahlen. Urinbeschwerden. Punction. Viscide Flüssigkeit. Rechts im Abdomen unter der Leber Schwellung, weich, nicht druckempfindlich. Unterer Rand rund. Bei Athmung geringe Bewegung. In der Achsellinie Fluctuation. Rechts Dämpfung. Rechter Samenstrang verdickt. Venen gefüllt.	Extraperitoneale Nephrectomie. Tumor punctirt, braune mucoide Flüssigkeit. Exstirpation.

TABELLE V

Nr.	Autor	Alter	Geschlecht	Diagnose	Symptome	Operation
1	J. Cooper Förster (36).	63 Jahre.	W.	—	—	Punction ohne Erfolg.
2	Spencer Wells (130).	48 Jahre.	W.	Zwei solide bewegliche Tumoren im Abdomen.	Seit 10 Jahren Bauchbeschwerden. Seit 6 Jahren Leib geschwollen. 2 feste, sehr bewegliche Tumoren im Abdomen beiderseits.	Transperitoneale Exstirpation. Resection der linken Niere.
3	Thiriar (120). 1889.	63 Jahre.	W.	Multiloculares Ovarialkystom.	Seit 6 Monaten in der linken Bauchseite eine Geschwulst. Rapides Wachsthum. Urin normal. Lipom der r. Stirngegend. Im Abdomen sehr bewegliche, anscheinend fluctuirende Geschwulst. Becken frei.	Laparotomie, Transperitoneale Exstirpation mit Resection der Niere
4	Mudd (82). 1889.	71 Jahre.	W.	?	—	Explorativschnitt.

Lage, Seite	Befund	Mikrosk. Befund	Ausgangspunkt	Dauer	Resultat
Rechts. Lumbal.	Sehr dicker Cystenwall, enthält gelatinöse Massen; hinten fest anhaftend, aber nicht ganz in den Tumor versenkt, die verkleinerte rechte Niere.	Myxome. Schleim. Lockeres Gewebe u. kleine runde Zellen.	Perirenales Gewebe.	3—4 Mon.	Heilung.

Fibrolipome.

Lage, Seite	Befund	Mikrosk. Befund	Ausgangspunkt	Dauer	Resultat
Rechts. Lumbal.	Das ganze Abdomen, ausgefüllt von e. enormen, 55 Pfd. schweren, gelappten Lipom, welches retroperitoneal gelegen das Col. ascendens nach vorn und links gedrängt hatte.	Fett und Bindegewebe.	?	?	†
Doppelseitig. Lumbal.	Links gewöhnliche Fettgeschwulst vom Peritoneum bedeckt in einer tiefen Höhle der linken Becken- und Lendengegend. Am tiefsten Theil die linke Niere. Rechts ähnlich gelegener Tumor. Niere nicht gesehen. 16½ Pfund und 14½ Pfund.	Fibrolipom.	Gewebe um beide Nieren.	6 Jahre.	Heilung.
Links. Lumbal.	11 Kilo schweres, retroperitoneales Fibrolipom. Subserös. Ureter im Tumor, welcher an der linken Niere haftete.	Fibrolipom.	Fett um die linke Niere.	6 Mon.	Geheilt.
Rechts. Lumbal und medial.	63 Pfd. schweres, retroperitoneales, zwischen Leber und Beckenschaufel gelegenes Fibrolipom. Dünndarm und Colon nach links gedrängt, hinten. Beide Nieren vom Tumor umgeben. Rechte Niere fast 1 Fuss weit nach abwärts gesenkt, die linke tief in der Substanz des Tumors. Blase Uterus, Lig. lata frei. Kein Ascites, keine Adhäsionen.	Fibrolipom.	?	?	†

Nr.	Autor	Alter	Geschlecht	Diagnose	Symptome	Operation
5	G. Tillmann (118). 1891.	28 Jahre.	W.	?	Vor 1 Jahr allmählich zunehmende Geschwulst im unteren Theil des Hypogastrium rechts von der Mittellinie. Der ganze Bauch ziemlich gleichmässig aufgetrieben von einer festen, bei gelindem Druck wenig empfindlichen grosslappigen Geschwulst, welche nicht fluctuirte. Kein Zusammenhang mit der Gebärmutter.	Laparotomie. Transperitoneale Exstirpation mit partieller Nephrectomie.

TABELLE VI

1	Walser (127). 1881.	44 Jahre.	W.	?	Tumor in der linken Seite der Bauchhöhle, vorn beweglich, hinten fixirt. Enorme Ausdehnung des Abdomen.	Extraperitoneale Exstirpation.
2	Homans (51). 1883.	39 Jahre.	M.	?	Anschwellung des Leibes.	Laparotomie. Transperitoneale Exstirpation.
3	Strang (115). 1883.	25 Jahre.	M.	Myxoma.	Grosser Tumor in der rechten Unterbauchgegend nach plötzlicher Kolik.	Punction (Spindelzellen
4	Wiglesworth (132). 1883.	43 Jahre.	W.	Ovarialtumor.	Drucksymptome auf die Vena cava: Oedem der Beine, Bauchvenenschwellung.	—
5	Van der Veer (123). 1891.	42 Jahre.	W.	Tumor der Lende.	Tumor am Rücken, rechts von der Wirbelsäule seit 15 Jahren, neben dem 1. Lendenwirbel begonnen, bis zum Schulterblattwinkel reichend. In der letzten Zeit schnelleres Wachsthum.	—

Lage. Seite	Befund	Mikrosk. Befund	Ausgangspunkt	Dauer	Resultat
Rechts. Lumbal.	Fast die ganze Bauchhöhle eingenommen von einer colossalen rothgrauen, grosslappigen, retroperitonealen soliden Geschwulst, deren serös bekleidete vordere Wand von einem groben Venennetze durchzogen erschien. Von oben nach unten zog der vorderen Geschwulstfläche adhärent das Colon descendens und die Flexura sigmoidea, zwischen deren Mesocolonblättern die Geschwulst eingebettet lag. Nach oben festere Adhäsionen. Nierenparenchym verhärtet.	Myofibroma lipomatosum.	?	1 Jahr.	Heilung.
Myxolipome.					
Links. Lumbal.	Gelappter, aus Fett gebildeter Tumor, welcher die ganze linke Bauchhöhle füllt und die Flexura sigmoidea umschliesst.	Myxolipom.	Von dem subserosen verdickten Zellgewebe.	?	†
Rechts. Lumbal.	Lipom (57 Pfd. schwer) mannskopfgross, sehr breitbasig. Rechts über und vor dem Tumor Colon.	Myxolipom.	Gewebe des retroperitonealen Raumes.	2½ Jahre.	†
?	—	Myxolipom mit Knorpel.	?	3 Mon.	†
Rechts. leo-lumbal.	Eingeweide mit einem elastischen Tumor durch Adhäsionen verbunden. Rechte Niere in die 41½ Pfd. schwere Geschwulst eingebettet.	Myxolipom.	Paranerenales Fett.	?	†
Rechts. Lumbal.	Der Tumor ging vom Bindegewebe um die rechte Niere herum aus, war mit Kapsel versehen und leicht entfernbar, reichliche Blutfüllung. Gewicht 8 Pfd. Auf dem Durchschnitt anscheinend ein Fibro-myxoma, hier und da Lipom und cavernöse Stellen. Der Tumor hatte ohne Verletzung der Niere entfernt werden können.	Fett, Myxomatöses Gewebe, reichliche kleine Rundzelleninfiltration im Stroma der Geschwulst.	Perirenales Fett.	15 Jahre.	†

Nr.	Autor	Alter	Geschlecht	Diagnose	Symptome	Operation
6	Van der Veer (123). 1891.	41 Jahre.	M.	Lipom im rechten Abdomen.	Schmerzen in der rechten Seite seit 5 Jahren. Seit 3 Monaten Abdomen aufgetrieben. Oedem an den Füssen. Verstopfung. Rechts im Abdomen lipomatöser Tumor. Keine Fluctuation, von der Leber durch tympanitischen Schall getrennt. Urin normal.	Laparotomie. Versuch der transperitonealen Exstirpation (unvollendet).
7	Rohaczek (Kundrat) (64). 1886.	40—50 Jahre.	M.	Alter Echinococcussack.	Seit längerer Zeit sehr langsam wachsende Geschwulst im Bauch, deutlich fluctuirend. Bei Punction Fettdetritus.	Bauchschnitt. Einstellung d. Tumors. Incision.
8	Rosmanit (103). 1888.	53 Jahre.	W.	Solider Ovarialtumor.	Grosse Unterleibsgeschwulst, die als solider Ovarialtumor imponirte.	Laparotomie. Exstirpation. Nephrectomie
9	Billroth (Salzer) (105). 1888.	40 Jahre.	M.	Abdominaltumor?	Abdomen symmetrisch colossal ausgedehnt, Umfang 126 cm. Rechts Tympanie, linke Flanke, Epigastrium u. Hypogastrium Dämpfung bis nach links hinten. Abdomen gespannt, im Epigastrium einzelne resistentere Stellen. Deutliche Fluctuation. Urin reichlich, Albumenmenge vermindert.	Laparotomie. Exstirpation. Nephrectomie

Lage, Seite	Befund	Mikrosk. Befund	Ausgangspunkt	Dauer	Resultat
Rechts. Lumbal.	Rechts neben der Wirbelsäule. Abdomen von einer grossen Geschwulst gefüllt, eingekapselt, aussehend wie Fett. Eingeweide links. Tumor retroperitoneal. Median Coecum, oben Leber. Rechter Leberlappen adhärent. Rechte Niere verwachsen.	Fett. Myxomgewebe. Rundzellen. Myxolipoma sarcomatosum.	?	5 Jahre.	†
Links. Lumbal.	Bei der Operation: Theilweise erweichte Aftermasse. Section: Von der Flexura coli sin. überlagerte Geschwulstmasse, die die linke Hälfte des Bauchraums ausfüllte. Linke Niere im oberen Theil der Neubildung medialwärts vollkommen eingebettet. Mannskopfgrosser Tumor, ziemlich gleichmässig gerundete Oberfläche, Gewebe sehr weich, leicht zerreisslich, stellenweise Flüssigkeit und Detritus enthaltende Erweichungsherde.	Myxolipom.	Perirenales Fett.	Längere Zeit.	Keine Verkleinerung der Geschwulst. † einige Zeit nach der Operation.
Rechts. Lumbal.	Grosse Geschwulst im rechten Bauchraum, retroperitoneal gelagert, leicht in 3—4 Partieen zu zerlegen und auszuschälen; plötzlich rechte Niere entblösst, die von der Fettmasse nach vorn gedrängt mitten im Tumor lag. — Mannskopfgrosser Tumor, welcher aus taubenei- bis mannskopfgrossen, meist kugligrunden Knollen einer Aftermasse bestand. Leber durch die Geschwulst nach oben verdrängt. Rechte Nebenniere nicht verändert. Nieren normal.	Fibromyxyma lipomatodes.	Perirenales Fett.	?	† bald nach der Operation.
Links. Lumbal.	Vom Peritoneum überkleidete, gelbweisse gefässarme Geschwulst, Lipom. 29 Kilogr. schwer; linke Niere mitten zwischen fettig glänzenden lichten Geschwulstmassen nach vorn u. unten dislocirt. Tumor reicht bis auf den Psoas, das Pankreas und die Milz. Colon desc. links vor der Geschwulst. Nebenniere platt, blutreich nach der Fläche vergrössert. Tumor besteht aus bis mannskopfgrossen Knollen; blassgelb, an resistenteren Stellen weiss.	Myxoma lipomatodes.	Perirenal.	2 Jahre.	† ca. 14 Stunden nach der Operation.

TABELLE VI

Nr.	Autor	Alter	Geschlecht	Diagnose	Symptome	Behandlung
1	W. Jenner (54). 1870.	36 Jahre.	W.	Abdominaltumor.	Schmerzen in der r. Hüfte, darnach im r. Knie. 1 Monat lang, verschwanden 3 Monate ante partum. Darnach Schmerzen und Tumor i der r. Seite zwischen Rippenknorpel und Cris ilei von sehr harter Consistenz und der Grös eines Cricketballes. 1 Jahr kein Wachsthum, n Schmerzen im r. Knie. Keine Urinbeschwerde 2 Jahre vor der Aufnahme rasches Wachsthu Weicherwerden. Flexionscontractur des Ob schenkels. Objectiv: Tumor des ganzen r. A domen, vollkommen unbeweglich, verschiede härtere und weichere Stellen, an der Mediansei Fluctuation. Auf der r. Seite der Wirbelsäu 2 faustgrosse Anschwellungen von der gleiche Consistenz. Eingeweide ganz in die linke Hälf des Abdomen verschoben. Auch im klein Becken Tumor zu fühlen. Uterus nach oben links gedrängt. Oedem des rechten Beins.	Punctionen.
2	Beaudoux (8). 1884.	34 Jahre.	W.	?	?	Exstirpation Abmeisselung Extraperitoneal.
3	W. v. Noorden (86). 1896.	46 Jahre.	M.	Chondrom.	Seit 10 Mon. eigrosser harter Knoten in der linken Seite des Bauches, schmerzlos. Dauerndes Wachsthum. Keine Darm- und Blasenbeschwerden. Beinödem links. Linke Bauchseite sta vorgetrieben, Haut verschiebbar. Derber Tumor mit fünfmar stückgrosser erweichter Stelle vorn oben, von der Regio lu balis sin. bis in die Regio suprapubica dext. u. epigastrica de reichend, unverschieblich gegen das Becken und die Wirbelsäu Keine Abgrenzung vom Darmbeinkamm möglich. Darm nic vor dem Tumor. Keine Urinbeschwerden. Regio sacroiliac Kreuz- u. Steissbein frei. Probepunction zahlreiche Knorpelzelle	Exstirpation Extraperitoneale.

TABELLE VII

1	Eduard Frank (37). 1894.	37 Jahre.	W.	Cyste im Abdomen.	Seit 6 Jahren stetige langsame Zunahme des Leibes, in den letzten 2 Jahren rascher, zeitweise stechende Schmerzen in der r. Lumbalgegend. — Stark ausgedehnter Hängebauch. Tumor füllt den grössten Theil des Bauches, reicht nach oben bis an den Rippenbogen, beiderseits in die Hypochondrien. Glatte Oberfläche, weich, elastisch, grosswellig fluctuirend. Im linken oberen Quadranten des Tumors Coecum. Uterus leicht verschieblich, Adnexe beiderseits nachweisbar.	Laparotomie. Punction. Transperiton Exstirpation.

nchondrome.

eite, Lage	Befund	Mikroskop. Befund	Ausgangspunkt	Dauer	Resultat
Rechts. Iliacal.	Bei der Punction: zähes eiweissartiges Fluidum, enthält Blutkörperchen und Körnchenzellen. Section: Grosses Enchondrom, wahrscheinlich von der Synchondrosis sacroiliaca ausgehend. Durchmesser 8½ Zoll. Gewicht 15 Pfd.	—	Synchondrosis sacroiliaca.	Ueber 3 Jahre.	†
Rechts. Iliacal.	Kindskopfgrosser Tumor der r. Fossa iliaca, bis zur Crista ossis ilei reichend. Grösster Durchmesser 25 cm.	Chondrom.	Synchondrosis sacroiliaca.	?	Heilung.
Links. Iliacal.	Tumor, glasig aussehende knollige Massen, stückweise entfernt. Nur an der Linea innominata in ca. 8 cm langer Ausdehnung verwachsen.	Hyalines Chondromgewebe mit myxomatöser Degeneration.	Os ilei sin.	10 Monate.	Heilung. Nach 1 Jahr Recidiv. Abermalige Operation. Radicale Exstirpation nicht möglich.

'arialkystome.

Rechts. Lumbal.	Tumor mit glatter Oberfläche vom Periton. bedeckt, Coecum im linken oberen Quadranten des Tumors, Col. ascendens an der Hinterfläche des Tumors. Periton. Ueberzug geht in das rechte parietale Peritoneum über. 10 Liter gelblichgrüne, klare Flüssigkeit. — Cyste im Allgemeinen glatte Innenfläche mit Leisten.	Schleimhaltiges Cylinderepithel.	Nach Seitz von einem accessorischen Ovarium ausgehend.	6 Jahre.	Heilung.

Nr.	Autor	Alter	Geschlecht	Diagnose	Symptome	Behandlung
2	Ludwig Seitz (112). 1900.	29 Jahre.	W.	Tumor des r. Ovarium.	Grosser, bis dicht unter den Proc. ensiformis hinaufragender, überall sehr deutlich fluctuirender Tumor. Bauchdecken nicht von der Geschwulst abzuheben. Rechts in der Inguinalgegend etwas vor dem Tumor eine fixirte Darmschlinge. Uterus im oberen Theil nach links und etwas nach hinten gelagert, beweglich. Nur bei kräftigem Druck von aussen lässt sich ein kleines Segment des Tumors im Becken fühlen. Keine Geschwülste und keine Ovarien im kleinen Becken zu fühlen.	Laparotomie Transperiton Exstirpatio
						Cyste unbekannt
3	Czerny (25). 1880.	57 Jahre.	W.	Ovarialcyste?	Vor 21 Jahren strangförmige Geschwulst in der l. Bauchseite, langsames Wachsthum, seit zwei Jahren rascher. — Linke Bauchseite gefüllt von einer glatten, prallelastischen, undeutlich fluctuirenden, etwas beweglichen, auf Druck nicht empfindlichen Geschwulst. Dann und wann eine Darmschlinge vor der Geschwulst. Gegen das Becken kann man unterhalb mit der Hand eindringen, oberhalb nicht unter die Rippen. Milzdämpfg. nicht abzugrenzen. Urin klar, frei. Bei grossen Verschiebungen wird der Uterus mitbewegt.	Laparoton. Transperito Exstirpatio

TABELLE I

Nr.	Operateur, Autor	Alter	Geschlecht	Diagnose	Operation Nephrectomie?	Lage, Seite	Befund
1	Virchow (124).	42 Jahre.	M.	—	—	Rechts. Lumbal, iliacal.	Auf dem r. Psoas kindskopfgrosse de Geschwulst, welche einer unebenen, höckerigen Fläche bis gegen die Wir säule reichte. Aorta, iliaca comm. nach li verschoben. V. cava comprimirt.
2	Bardenheuer (7). 1879.	22 Jahre.	W.	Nierensarkom od. Steinniere mit Perinephr.	Nephrectomie.	?	Der vorderen Nie fläche aufsitzendes kom.

eite, Lage	Befund	Mikroskop. Befund	Ausgangspunkt	Dauer	Resultat
Rechts. Lumbal, iliacal.	Tumor retroperitoneal. Darmschlinge quer vor dem Tumor. Beide Ovarien und Uterus normal. Cystenwand gespalten. Einstellung. Tamponade. — Innenfläche Hervorragungen, welche auf eine multiloculäre Cyste schliessen liessen. Cyste dunkelbr. Inhalt 4500 g. — Multiloculäres glanduläres Ovarialkystom.	Flüssigkeit: Blut, Cholestearinkrystalle. Wand: Niederes Cylinderepithel mit basal gelagerten Kernen. Deutliche Längs- und Querdurchschnitte von Drüsen.	Accessor. Ovarium.	3 Wochen.	Heilung.

erkunft.

Links. Lumbal.	Retroperitoneale Cyste mit 1500 ccm erbsenbreiartigem, ziemlich dünnflüssigem Inhalt. Neben der Aorta sitzender, ziemlich dicker Stiel abgetragen. — Linke Niere, Ovarium, Uterus nicht beachtet. Heilung. — Paranephritische Cyste.	—	?	?	Heilung.

indelzellensarkome.

Symptome	Mikroskop. Befund	Resultat	Dauer	Ausgangspunkt
—	Sarkom (Faserzellen).	†	?	Fascie.
—	Spindelzellensarkom.	† nach 10 Tagen.	?	Fibröse Nierenkapsel.

Nr.	Operateur, Autor	Alter	Geschlecht	Diagnose	Operation Nephrectomie?	Lage, Seite	Befund
3	Witzel (138) 1887.	44 J.	W.	Retroperitonealer Tumor.	Exstirpation. Splenectomie.	Links. Lumbal.	Dickdarm i. e. fl Rinne des Tumors. gmor ebuckelt, derb stisch, nirgends e lateral vom Bauchf Colon, median v. bedeckt, unten zwis Tumor u. Beckensch Raum, oben Milz e verschieblich. Pan verwachsen. Niere fühlt. Nebenniere in
4	Thornton (129). 1890.	36 J.	W.	Tumor in Zusammenhang mit der linken Niere.	Nephrectomie. Transperiton.	Links. Lumbal.	20 Pfund schwere mor mit Milz und kreas verwachsen. G Gefässe.
5	Bergh (9). 1897.	52 J.	W.	Abdominalgeschwulst.	Transperiton. Exstirpation.	Rechts. Lumbal.	Kindskopfgrosse r peritoneale Gesch rechts.

TABELLE

1	Henoch (47). 1863.	5 J.	M.	Abdominaltumor.	—	Rechts. Iliacal median.	Lappige, harte G schwulst mit dem ten Darmbein u. d. in Verbindung steh Därme nach oben drängt, Bauchhöhl zur Nabelhöhe ge Metastasen im M terium und Mesoco
2	Billroth (12). 1871—76.	22 J.	M.	Abdominaltumor.	—	Links. Lumbal.	Enormer Tumor, g Abdomen füllend, sunde Milz voll schliessend, mit Zw fell u. Darm verwac Organe zur rechten geschoben.
3	Kapuściński (56). 1873.	?	M.	—	—	Rechts. Lumbal.	Rechter Leberla ragt die Spitze des unteren Rande stand welche die rechte N mal war, in die am unteren Theil A dicht am Tumor. M. Psoas das subs deutl. fluctuirend; t lig, von verschied

Symptome	Mikroskopisch. Befund	Resultat	Dauer	Ausgangspunkt
Vor 1 Jahre leichte Schmerzen in linken Seite. Tumor daselbst seine ge wechselnd. — Grosse, runde un- ne vielknollige, derbe Geschwulst, einzelne Stellen undeutlich fluc- rend. Verschieblichkeit in querer htung, abwärts nicht. Einziehung ei im 9. I. C. R. in der Axillarlinie. n rechts unten zu umgreifen. Links olute Dämpfung. Dickdarm vor dem eren Geschwulstrande. Urin normal.	Spindelzellen-sarkom.	Heilung. Später †	1 Jahr.	Fascie.
Keine Nierensymptome. Grosser Ab- minaltumor links.	Spindelzellen-sarkom.	Heilung. Kein Recidiv.	1 Jahr.	Fibröse Nieren-kapsel.
Tumor in der rechten Bauchseite.	Spindelzellen-sarkom.	Heilung.	1/4 Jahr.	?
undzellensarkome.				
Vom Nabel gegen beide Darmbeine sich erstreckende Geschwulst.	Sarkoma medullare cysti-cum.	†	? über 3 Monate.	Rechte Darm-beingrube.
—	Lymphosarkom.	†	?	?
h vorn und links dislocirt, über- beiderseits um 12 cm. Mit seinem reiche Geschwulst in Verbindung, en Parenchym blass, aber sonst nor- oben hatte, und mit ihrer Kapsel len bildete. Magen u. Duodenum en bis zur r. Sp. a. s. und über dem tgewebe einnehmend. Oberer Theil tgelb, theils mehr röthlich, bröcke- sistenz.	Rundzellen-sarkom.	†	?	?

Nr.	Autor, Operateur	Alter	Geschlecht	Diagnose	Operation	Seite, Lage	Befund
4	Elliot (34). 1879.	49 J.	M.	Tumor	—	Rechts. Lumbal.	Enormer Tumor, kn lig, füllte den grö Theil der Bauchh., re unter die Rippen un das kleine Becken chend, links unten b stina mit dem Darm wachsen. In der Mi gehirnbreiähnliche Fl sigkeit, hinten rechts d. Wirbelsäule verw sen. Rechte Niere schlossen, ebenso V cava inf.
5	Kelsch und Wanhebroucqu (58).	59 J.	W.	Tumor.	—	Rechts. Iliacal.	Colossaltumor, wei graue, markähnl. Ma welche durch bind webige Stränge mit d Peritoneum u. der b Fläche des Mesente zusammenhing.
6	Bardeleben (61). 1881.	23 J.	W.	Beckentumor.	Probeincision.	Links. Iliacal.	Linke Beckenhälfte einem harten Tumor gefüllt, vom Lig. P bis über die Darmb schaufel reichend u. kleine Becken ausfüll Hauptmasse zerfa verfettet, verkalkt.
7	Chadwick(20) 1884.	52 J.	M.	?	Exstirpation. Niere n. Entfernung d. Tumors reponirt.	Links. Lumbal.	Colon zog über die schwulst hinweg. N selbst unverändert oben an der Innen
8	Helferich (104), Ruge.	19 J.	W.	Beckensarkom.	Exstirpation. Resection des Beckens.	Rechts. Iliacal.	Tumor mannskopfg zu beiden Seiten Beckenschaufel, di festanliegend, mit Peritoneum verwach Knochen nicht von Geschwulst durchs nach oben bis an Crista, nach unten b Tub. ischii, nach zur Symphyse. A kapselt, von einer fi Membran umgeben, knollig. Auf dem Dur schnitt blutreich, z. weich zerfallen; weiss, an anderen St derb.

Symptome	Mikroskopisch. Befund	Resultat	Dauer	Ausgangspunkt
rst Tumor im Epigastrium, wel- eine einfache Vergrösserung der er vortäuschte, Oberfläche uneben. chvenen colossal erweitert. Vena -Verschluss. Geringe Beschwerden.	Rundzellen-sarkom.	†	12 Mon.	Vom Gewebe vor der Wirbelsäule?
umor. Symptome der Compression Vena cava.	Rundzellen-sarkom.	†	—	—
'or 14 Tagen heftige Schmerzen im n Bein. Vor 4 Tagen beträcht- e Schwellung des linken Ober- nkels. Linke Beckenhälfte von m harten Tumor ausgefüllt. Haut ll infiltrirt.	Drüsensarkom.	†	5 Wochen	Drüsen.
?	Rundzellen-sarkom.	Heilung. Später † an Erschöpfung.	?	?
'or 5 Wochen Schmerzen, die vom hten Oberschenkel ausgingen bis zum a. Seit 14 Tagen heftiger, bett- rig. — Abductions- und Flexions- ntractur. Starke Druckempfindlich- t des Troch. maj., Scarpa'schen eiecks und des N. isch. Narkose. iftgelenk frei. Tumor in der rechten ssa iliaca bis zum Nabel, rauhe Ober- rhe. Deutl. fluctuirend. Probepunc- n: gelbe, stark eiweisshaltige Flüssig- it (grosse pigmenthaltende Rund- llen, lange spiralförmige Zellen). Kein sammenhang mit den Genitalien.	Rundzellen-sarkom. Keine Meta-stasen.	† 4 Stunden post operationem.	5 Wochen	—

Nr.	Autor, Operateur	Alter	Geschlecht	Diagnose	Operation	Seite, Lage	Befund
9	Willutzki (133). 1890.	25 J.	M.	Maligner retroperiton. Tumor.	—	Links. Lumbal.	Linke Seite der Bau höhle: flachhöcker weisslicher, vom Pe neum überzogner Tu der sich von der Nie gegend bis zur Mitte zwischen Mammillarlinie Nabel, nach aufwärts bis zur Milz und zum gen (Collabirtes Colon descendens aussen vor Tumor), nach abwärts bis zur Linea innomi erstreckt. 2. Tumor füllt das ganze kleine Bec aus, reicht bis zur Mitte zwischen Nabel und S physe. Därme nach rechts, Milz in die Zwe fellkuppe gedrängt. Linke Niere liegt dem mor hinten und oben dicht auf, kein Zusamm hang. Nierenbecken u. -Kelche erweitert. Ur zieht durch die Geschwulst. Nahe dem Nierenbec Ureterwand vom Tumor gebildet. Nebennieren verändert. Durchschnitt undeutlich knollig, kig, weisslich, grauweiss oder grauröthlich. Prävertebr. Lymphdrüsenmetastasen.
10	Keresztszeghy (59). 1891.	73 J.	M.	Pyelocalculose, später Hydronephrose.	—	Rechts. Lumbal median.	Dünndarmschlingen labirt, verdrängt du eine tumorartige Ma welche, v. Mesenteri überzogen, von der gend unterhalb des Zwerchfells bis an den E gang des kleinen Beckens sich erstreckt. In Gegend der Valvula Bauhini faustgrosse, das C cum umfassende Tumormasse. Tumor bedeckt ganze Wirbelsäule, seitlich beiderseits bis an Nieren. Rechte Niere klein, Becken nicht weitert, keine festen Verbindungen mit dem Tum Tumor von der Wirbelsäule zu lösen. Zusamm gesetzt aus knolligen Geschwülsten, von fibrö Kapsel umgeben. Durchschnitt markweiss. Be Nebennieren frei. Inguinaldrüse markig we Urin eitrig. Blasensteine.

TABELLE XI. *Ru*

Nr.	Autor	Alter	Geschlecht	Diagnose	Operation	Seite, Lage	Symptome
1	C. A. Weber (128). 1859.	29 J.	M.	Drüsen-Geschwulst der linken Beckenhälfte.	—	Links. Iliacal, lumbal.	Grosse Geschwulst fül den ganzen unteren Th der Bauchhöhle, höc rige, schmerzlose, stell weise weichere Ma mit dem linken Hüftb zusammenhängend, früher beweglich. Ae sere Leistendrüsen schwollen. — Neuralg im Ischiadicus, Obtu torius. Oedem des link Beins. Innere Ruptu

Symptome	Mikroskopisch. Befund	Resultat	Dauer	Ausgangspunkt
Vor 4 Monaten Kreuzschmerzen, opfschmerzen, Magenbeschwerden. uhlverhaltung. Vor 1 Monat Ge-hwulst unter d. linken Rippenbogen. - Kein Ascites. Im linken Hypochon-ium Tumor von Apfelgrösse, bis Fingerbreit unter n Nabel reichend, lässt sich gut abgrenzen, knorpel-rt, grobhöckrig. Geringe Beweglichkeit. Von der ierengegend verdrängbar. Magen und Colon vor dem mor. Urin 0, wechselnde Urinmenge. — Nach drei onaten reicht der Tumor bis an die Mittellinie, nach ten wenig unter den Nabel, nach hinten bis an die rdere Axillarlinie, nach oben kann man zwischen ppenbogen und Tumor eindringen. Oberfläche höckrig, rte Consistenz, druckempfindlich. — Neuer 2. Tumor erhalb der Symphyse bis zum Nabel nach links bis m Lig. inguinale reichend. Colon läuft unter dem eren Tumor weg. Beide Tumoren fast unbeweglich. inentleerung schmerzhaft, sehr häufig. Stuhlver-ltung.	Alveoläres Rundzellen-sarkom.	†	8 Monate.	Ureter.
Seit 1 Jahre Erkrankung der Harn-ge. Kolikartige Schmerzen in der chten Nierengegend. Harnretention. Pyelocalculose. Später Bauchge-wulst in der rechten Nierengegend t zu fühlen. Hydronephrose.	Rundzellen-sarkom und Blutgefässe.	†	1 Jahr.	Drüsen.

ıd Spindelzellensarkome.

Befund	Mikroskop. Befund	Ausgangs-punkt	Dauer	Resultat
Section: Grosser Tumor. Eingeweide az nach oben gedrängt, blutig jau-ige Flüssigkeit in der Bauchhöhle mmte aus einer lateral-retroperito-al hinter dem Colon descendens ge-enen Geschwulst, welche z. Th. hä-rrhagisch die Muskeln zum Schwin-n gebracht, den Knochen usurirt tte. Zahlreiche, mit gallertartiger, uigähnlicher Flüssigkeit gefüllte ihlen in der markweissen und gelb-hen Masse. Metastasen in der Lunge.	Rund- und Spindelzellen-sarkom.	Linke Lumbal- und Inguinal-drüsen.	½ Jahr	†

Nr.	Autor	Alter	Geschlecht	Diagnose	Operation	Lage, Seite	Symptome
2	Joseph Ransohoff (98). 1883.	33 J.	M.	Maligne Lebergeschwulst?	Laparotomie. Einstellung. Incision mit dem Thermokauter.	Rechts. Lumbal.	Vor 2 Jahren Schwellung des linken Fusses, nach 1 Woche auch d. rechten, bis hinauf zu Abdomen. Abdom. aufgetrieben, Schwellung der Beine geringer. Vor 1 Jahr Verdac. auf Ascites. Punction ohne Erfolg. Appetitlosigkeit, vor 6 Monaten Hämorrhoiden. A. magerung. Oberer Theil des Abdomen sta. ausgedehnt, besonders im rechten Hypochon. drium. Varicöse epigastrische Venen. Man fü. im oberen Theil der Bauchhöhle eine feste Mas. die sich mit der Athmung bewegt, glatte Ob. fläche. Fluctuation. Auscultation ergiebt nich. Punction. Degenerirende Leberzellen, zahlreic. rothe und weisse Blutkörperchen. Tyrosin. K. weiss. Keine primäre Geschwulst sonst nac. zuweisen.

TABELLE XI

Nr.	Autor, Operateur	Alter	Geschlecht	Diagnose	Symptome	Behandlun.
1	F. Winckel (137). 1874.	37 J.	W.	—	Vor 2 Jahren ziemlich rasch wachsende Geschwulst im Leibe. Damals deutliche Fluctuation. Tumor bis in den Beckeneingang von rechts her hinabragend, verschieblich gegen den Uterus. Bei der Punction 3 Kannen gelblich seröser Flüssigkeit. Erleichterung. Vor 4 Monaten, seit Beginn der 6. Schwangerschaft 2 mal Punctionen. Bei der Aufnahme enorm viele, fast fingerbreite Bauchvenen. Tumor bis in die Herzgrube ragend. Athemnoth, Harndrang, starke Diurese. Appetit gut. Partus. 8 Monats-Kind.	Operation 3 Wochen p. partum. E. stirpation.
2	Thornton (121). 1883.	43 J.	W.	?	Seit 6 Jahren bestanden.	Nephrectomie.
3	Heyder (48). 1890.	37 J.	W.	Unentschieden.	Allmähliches Stärkerwerden des Leibes. Obstipation. Unterleib gleichmässig vergrössert. Grosse, derbe Geschwulst mit glatter Oberfläche. Haut über ihr verschieblich. Geschwulst wenig verschieblich. Im Epigastrium und in beiden Hypochondr. und in der r. Lendengege. tympanitischer, sonst leerer Schall. Urin h. klar, normal. Uterusanhänge nicht tastbar.	Laparotomi. Exstirpatio. Nephrectomie.

Befund	Mikroskop. Befund	Ausgangspunkt	Dauer	Resultat
Bei der Eröffnung weiche, bröcklige bstanz, wie Gehirnsubstanz, starke ntung. Bei der Section: Leber enthält einen ɔssen Tumor, der sich durch das nze Abdomen erstreckt, 2 mannspfgross, unten an dem rechten Leberɔpen cystischer Tumor. Kapsel des mors mit Glisson'scher Kapsel so ıig verwachsen, dass keine Trenng möglich. Tumor vom Periton. deckt an der rechten Seite der Wirlsäule, in der rechten Nierengegend legen. Unterer Theil fest, knollig, grau-hämorrhagisch; Durchschnitt ıh, uneben, röthliche und graue ɔcklige Substanz.	Sarkom, kleine u. grosse Rundzellen, Spindelzellen, homogene Zwischensubstanz. Blutgefässe mit dünner Wand. Blutextravasate.	Von der Gegend oberhalb der rechten Niere. Nicht im Zusammenhang mit Niere und Nebenniere.	2 Jahre.	† 67 Stunden post operationem.

ibrosarkome.

Seite, Lage	Befund	Mikroskop. Befund	Ausgangspunkt	Dauer	Resultat
techts. umbaliacal.	10 Kilogr. schwere Geschwulst, 8–15 cm dicke, fibröse Kapsel, stellenweise mit ödematösen Interstitien. Kindskopfgrosses, leicht zu isolirendes, ganz ausschälbares, gemischtes, mässig derbes Sarkom.	Fibrom mit centralem Sarkom.	Retroperiton. Stiel zur Symphysis sacroiliaca.	2 Jahre.	Heilung.
?	11 Pfund schweres Sarkom der Nierenkapsel.	Fibrom mit sarkomatöser Entartung.	Nierenkapsel.	6 Jahre.	?
Links. umbal.	Prall-elastische Geschwulst, nach oben bis zum Brustbein, nach unten bis auf die Beckenschaufeln reichend, keine Verwachsung. Mässiger Ascites. Ursprung linke Nierengegend. Colon descendens nicht bemerkt. Uterus u. Adnexe normal. Wurzel d. Geschwulst die ganze l. Niere.	Fibrosarkom.	Nierenkapsel.	6 Woch.	Heilung.

Nr.	Autor, Operateur	Alter	Geschlecht	Diagnose	Symptome	Behandlung
4	Dorn (31). 1894.	51 J.	M.	Periostales Sarkom des Darmbeins mit Druck auf d. N. cruralis.	In der rechten Lumbalgegend nach rechts von der Wirbelsäule Weichtheile im Allgemeinen vorgebuchtet. Die Anschwellung erstreckt sich vom hinteren Rand der Crista ilei nach aufwärts bis zur letzten Rippe, nach vorn bis an die Sp. a. s. Weichtheile sehr hart, infiltrirt, Tumor weder nach oben von der 12. Rippe, noch nach unten vom Darmbein abzugrenzen, au gegen die Wirbelsäule Abgrenzung unmöglic Bis in die Scapularlinie Infiltration. Haut nic verfärbt, in der Mitte der Schwellung eingezo Beweglichkeit der unteren Extremität norm leichte rechtsseitige Skoliose der Wirbelsäule der Gegend des Tumors.	Exstirpatio mit Resecti des Darm beins, Rese tion des N cruralis u Eröffnung d recht. Pleu höhle.

TABELLE XI

1	Stort (114). 1873.	?	M.	—	—	—
2	Stort (114). 1874.	23 J.	M.	—	—	—
3	Arnstein (5). 1882.	4 J.	W.	Retroperitonealer Tumor.	Schwächliches, blasses, mageres Kind. Bauch aufgetrieben, nirgends empfindlich. In der Regio mesogastr. u. hypogastr. d. zum Theil auch sin.: grosser Tumor von der Leber abgrenzbar, keine Fluctuation. Beide untere Extremitäten: Oedem.	—

Seite, Lage	Befund	Mikroskop. Befund	Ausgangspunkt	Dauer	Resultat
echts. mbal- iacal.	Tumor reichte bis an die 12. Rippe, mit der parietal. Pleura verwachsen und mit dem Darmbein, dessen Crista rauh. Der N. cruralis im Tumor. Sarkomatöse Leistenlymphdrüse.	Spindelzellensarkom	Periost des Darmbeins.	1½ Jahr.	† nach einigen Tagen.
yxosarkome.					
echts. mbal.	Myxosarcoma retroperitoneale haemorrhagicum reg. lumb. d. fusicellulare, Tumor pulmonis d. durch das Zwerchfell durchgebrochen. Dialocatio et compressio hepatis.	Myxosarcoma fusicellulare.	?	—	†
Links. mbal.	Myxosarcoma angiomatosum teleangiectodes haemorrhagicum cysticum telae retroperiton. lateralis sin. Metastases pulmonum hepatis, renis sin., glandularum duodeni. Ureter erstreckt sich quer durch die Geschwulst, für die Sonde durchgängig.	Myxosarcoma angiomatosum teleangiectodes haemorrhag. cysticum.	Retroperitoneales Gewebe.	?	†
echts. mbal.	Grosser Tumor, hauptsächlich in der rechten Hälfte des Bauches. Auf dem Tumor stark ausgedehntes Colon transversum und Coecum. Alle anderen Darmtheile links u. collabirt. Netz stellenweise adhärent. Retroperitonealer Tumor mit der rechten Niere verwachsen, kugelig glatt, mit flachen Prominenzen, geringerer Zahl Cysten. An der vorderen Seite retroperiton. Drüsen bohnen- bis mandelgross nicht ergriffen. 8,5 kg Gewicht. In den Wandungen theils frische, theils ältere Hämorrhagieen. Inhalt der Cysten gelb, dünnflüssig.	Myxosarkom.	?	2 Jahre.	†

Nr.	Autor	Alter	Geschlecht	Diagnose	Symptome	Behandlu
4	Rogowski (101). 1889.	51 J.	W.	Maligne Neubildung.	Rapid wachsende Geschwulst verursachte vom Unterleib nach dem Rücken ausstrahlende Schmerzen. Vorher, vor 2 Mon., stechende Schmerzen im rechten Fuss, besonders in der Ferse, 1 Mon. später im ganzen Bein. Rechts erweiterte Bauchvenen, starkes Oedem der rechten Lumbalgegend und des rechten Beins. Im rechten Hypogastrium mannskopfgrosser Tum prallelastisch liegt der Darmbeinschaufel auf, n oben bis zur Nabelhöhe, um 4 cm über die Linea a nach links reichend, nach unten nicht abzugr zen. Uterus nach links verlagert, gegen die G schwulst leicht zu verschieben.	—
5	Lockwood (68). 1895.	57 J.	W.	Ovarialtumor.	Seit fast 1 Jahr kurzathmig, seit 3 Mon. Gefühl von Schmerz im Hypogastrium. Leib immer dick, zuletzt ungewöhnlich stark geworden, kürzlich Anschwellung des linken Beines. — Objectiv: Abdomen sehr stark aufgetrieben, harter Tumor füllte fast die ganze Bauchhöhle, erhob sich aus dem Becken und dehnte sich nach der linken Flanke und in das linke Hypochondrium aus, der runde Rand des Tumors bis in das rechte Hypochondrium zu fühlen. Kein Ascites. Keine Fluctuation. Kein Zusammenhang mit dem Uterus.	Laparotomi Exploratio Einstellun
6	Gould (43). 1888.	?	?	Lebertumor.	—	—

TABELLE XI

1	Lossen (70). 1879.	37 J.	W.	Ovarialtumor.	Im Verlauf eines Jahres entwickelte, rechtsseitig gelegene, kindskopfgrosse Geschwulst bei im 3. Monat schwangerer Frau, rundlich, glatte Oberfläche, mässig feste Consistenz, keine Fluctuation. Geschwulst ausserordentlich verschieblich. Därme vor d. Tumor glitten zur Seite, wenn der Tumor nach vorn gedrängt wurde. Stiel nach dem Becken zu. Uterus gravidus, 2—3. Monat.	Laparotomi Nephrecto mie.

Seite, Lage	Befund	Mikroskop. Befund	Ausgangspunkt	Dauer	Resultat
Rechts. Iliacal.	In der vordern rechten Hälfte des Abdomen, seitlich vom und unter dem Coecum eine fast mannskopfgrosse Geschwulst. Uterus der linken Darmbeinschaufel anliegend. Oberhalb der Lendenwirbel ein Packet fester, knolliger Massen u. retroperitonealer Lymphdrüsen. Geschwulst weiche, breiige Masse. Vena cruralis thrombosirt. Metastasen in den Muskeln. Nieren und Nebennieren mit dem Tumor in keiner Verbindung.	Ziemlich grosse, runde, z. Th. auch etw. eckige Zellen, grosser Kern und blasser, leicht granulirter Protoplasmasaum, reichlich rothe Blutkörperchen. Zwischen den Zellen Schleimgewebe. Grosse mit Blut gefüllte Gefässe. Ansammlung von Blut mitten im Tumor. Myxosarcoma globocellulare cavernos.	?	3 Mon.	†
Links. Iliacal-umbal.	Tumor wie eine dickwandige Cyste. Punction, nichts entleert. Incision. Festweicher Inhalt. Colon links vorn. Mesenterium und Mesocolon v. oberen Theil des Tumors eingenommen. Beckenorgane frei. Nach den Seiten zu nicht hinter den Tumor zu gelangen. Section; Retroperitoneales Gewebe von einer enormen Neubildung eingenommen, von dem linken Becken bis zum Diaphragma, in d. Wurzel das Mesenterium, das Mesocolon transvers. bis zum Hilus der Milz. Sie umhüllte das Pankreas, die Nieren und Nebennieren, ohne sie zu durchwuchern. — Sarkom röthlich-grau, fast weich bis gelatinös, gefässreich nur nahe den grossen Gefässen, ohne Kapsel hatte die Gewebe vor sich hergetrieben. Keine Metastasen.	Myxosarkom	?	1 Jahr.	† 4 Tage nach d. Probelaparotomie.
—	Section: Perirenales Myxosarkom mit intacter Niere.	Myxosarkom.	Perirenal.	?	†

Verschiedene Sarkome.

Rechts. Lumbal.	Angiosarkom der r. Nierenkapsel. Tumor vom Peritoneum bedeckt, glatte, bläulich weisse mit dicken Venen durchzog. Oberfläche d. Geschwulst. Niere hinten am Tumor. Niere gesund. Derbe fibröse Kapsel umgab den Tumor und ging auf die fibröse Nierenkapsel an der Implantionsstelle über. Geschwulst scharf von der Niere abgegrenzt.	Angiosarkom. Auf Durchschnitt markig weiss, vorquellend zahlreiche Blutextravasate, marmorirt.	Nierenkapsel.	1 Jahr.	Heilung. 2 Jahre später Dauererfolg festgestellt.

Nr.	Autor	Alter	Geschlecht	Diagnose	Symptome	Behandlung
2	Monnier (80). 1897.	4½ J.	W.	Primäres Lebersarkom.	Seit 2 Monaten eine fortschreitende Schwellung der Lebergegend. Allgemeine Schwellung der Lebergegend. Gleichmässige Vergrösserung der Leber. Kein Tumor.	Punction: Blut. Pro laparotomi
3	Pilliet et Veau (95).	45 J.	W.	Ovarialtumor.	10 Monate vorher Ischias, seit 6 Monaten stärker. Kräfteschwund, Appetitlosigkeit, seit 4 Monaten faustgrosser, beweglicher Tumor in der linken Darmbeinschaufel. Bei der Aufnahme Tumor in der linken Flanke, welche sich weit nach oben und rechts vom Nabel ausdehnte. Consistenz unregelmässig, in der Weiche Fluctuation. Diarrhoe. Urin frei.	Laparotomi Totalexstir pation nich möglich. Ei stellung. Tar ponade.

TABELLE XV. *Tumoren d*

Nr.	Autor	Alter	Geschlecht	Diagnose	Symptome	Operation
1	Chiari (21). 1884.	44 J.	M.	Retroperitonealer Tumor	a) Mannskopfgrosser Tumor im rechten Unterbauchraum.	1. Operati Laparotomi Transperit neale Exsti pation.
					b) Recidiv. Drucksymptome auf den Plexus cruralis und die Schenkelgefässe. Recidiv. Mannskopfgross.	2. Laparo mie. Kei scharfe Grenze.

Seite, Lage	Befund	Mikroskop. Befund	Ausgangspunkt	Dauer	Resultat
Rechts. Lumbal.	Bei der Operation: Lebertumor, welcher bis zum Os pubis reicht. Bei der Section: Leber intact, unterhalb enormer Tumor, retroperitoneal, im Mesocolon des Col. ascend. und eines gr. Theils des Mesocolon Col. transversum. Tumor haftet fest an dem oberen Drittel der rechten Niere und besonders an der Nebenniere, welche mit ihm gewissermassen e. Körper bildet. Vena cava comprimirt. Grau-weiss, festweich. Nirgends lipomartig.	Sarkom mit alveolärem Bau.	Mit der Nebenniere in keinem ursächlichen Zusammenhang.	8 Mon.	†
Links. Lumbaliliacal.	Retroperitonealer Tumor. Colon vor ihm, Dünndarm nach rechts verschoben. Graue Partieen ähnlich dem Cerebralgewebe, leicht zerdrückbar. Rechte Niere einer Cyste im unteren Pol. Ovarien gesund. Totale Exstirpation nicht möglich. Bei der Section: Linke Niere bildet die hintere Wand des Tumors, welcher in der Fossa iliaca sin. u. Lendengegend gelegen, am Os sacrum und den letzten Lendenwirbeln festhaftet. Psoas ist infiltrirt. Der Ureter comprimirt. Der Sacral- und Lumbalplexus im Tumor. Auf dem Durchschnitt gelbliche Farbe, fettig.	Sarkom trotz enormer Anzahl von Fettzellen. Daneben Riesenzellen. Sehr viele Gefässe mit hyaliner Degeneration.	? Von der Nebenniere nichts erwähnt!	10 Mon.	† 4 Tage nach der Operation.

ccessorischen Nebennieren.

Seite, Lage	Befund	Mikroskop. Befund	Ausgangspunkt	Dauer	Resultat
Rechts. Lumbaliliacal.	Bei der 1. Oper.: Mannskopfgrosse Geschwulst zwischen Niere u. dem kleinen Becken vor d. unteren Abschnitt des M. quadratus lumborum und dem M. iliacus internus, hinter dem Coecum u. dem Peritoneum parietale der Fossa iliaca nach aussen vom M. psoas, von einer mit der Nachbarschaft inniger zusammenhängenden Kapsel umgeben. Im Centrum Höhle mit frischerem u. älterem Blutextravasat, Geschwulstmasse gelblich-weiss, medullär, zieml. brüchig, hämorrhagisch durchsetzt. Bei der 2. Oper. war der Tumor in der Gefässscheide der Vasa cruralia u. der Mesenter. ilei gewuchert.	Ziemlich grosse epithelioide Zellen mit grossen Kernen, in eine sehr zarte, theils schleimige, theils feinfaserige Zwischensubstanz eingelagert. Zellleiber meist polygonal. An vielen Stellen drüsiger Charakter, Zellen Fetttropfen u. bräunliches Pigment enthaltend. Nebennierentumor.	Accessorische Nebenniere.	?	Heilung. Später Recidiv. †.

Nr.	Autor	Alter	Geschlecht	Diagnose	Symptome	Operation
2	Br. Weiss (129). 1897.	27 J.	W.	Nebennieren-tumor.	Abdomen halbkugelig, sehr stark vorgewölbt. Starke Resistenz in der linken Seite reicht nach rechts bis über die verlängerte Parasternallinie, nach oben bis zum linken Rippenbogen, nach links bis zur Wirbelsäule. Tumor hart, buckelig, quer über den Tumor ziehende, weichere, Darmschall gebende Resistenz. Per vaginam u. rectum nichts Abnormes. Urin eiweissfrei, klar, normale Menge. Stuhlgang normal. Vor 2 Jahren Probelaparotomie. Probeexstirpation. Gutartige Hyperplasie von Nebennierengewebe.	Transperitoneale Exstirpation.

TABELLE XV

Nr.	Autor	Alter	Geschlecht	Diagnose	Symptome	Behandlung
1	König (66).	40 J.	W.	Echinococcus der Leber.	Mannskopfgrosse an der Leber gelegene Geschwulst.	Laparotomie. Einstellung. Eröffnung. Drainage.
2	Herrera(148). 1880.	18 J.	M.	Fistelgang in der linken Lendengegend.	Stark eiternder Hohlgang in der linken Lendengegend, welcher in eine tief gelegene Höhle und auf rauhen Knochen führte.	
3	van Santvoord (106). 1880.	50 J.	W.	?	Tumor im Abdomen, etwa 2 Zoll nach rechts und oben vom Nabel, scheinbar faustgross, bei gleichzeitiger Tympanitis nicht genau zu fühlen. Bei der Palpation deutlich ein besonderes Crepitiren zu fühlen.	

Seite, Lage	Befund	Mikroskop. Befund	Ausgangspunkt	Dauer	Resultat
inks. mbal.	Mässig grosser retroperitonealer Tumor, über welchen rechts schräg von oben nach unten das Colon descendens zieht. Oben sitzt helmartig die stark ausgezogene linke Niere dem Tumor auf. Niere scharf durch die Kapsel vom Tumor getrennt. Tumor Oberfläche glatt, flachhöckrig, von einer bindegewebigen, nicht abziehbaren Kapsel begrenzt. Schnittfläche überall gleichmässig gebaut, zahlreiche grössere und kleinere flache Höcker. Farbe gleichmässig, hellgelb, fast schwefelgelb, und dabei stark getrübt, undurchsichtig. Von der Schnittfläche lässt sich hellgelber, fettiger Brei reichlich abstreichen. Keine Erweichungshöhlen. Nach der Oberfläche hin buntscheckiges Aussehen, mehr grauroth, weniger getrübt, und ausgedehnte, hämorrhagisch zerfallene Theile. Metastase im Ileopsoas und in den Lymphdrüsen.	Typus der Nebennierenzellen mit reichlichen Fetttröpfchen. Ueberall Stellen, die übereinstimmen mit dem histolog. Bau der Rinde der gleichseitigen Nebenniere. Stroma von einem feinen, äusserst dichten Capillarmaschenwerk gebildet. An anderen Stellen alveolärer Bau, aussen Cylinder, innen rundliche geblähte polygonale Zellen, auch Riesenzellen. Maligner Nebennierentumor.	Accessorische Nebennieren.	2½ Jahr.	† an Peritonitis nach 6 Tagen.

ermoidcysten.

Seite, Lage	Befund	Mikroskop. Befund	Ausgangspunkt	Dauer	Resultat
Rechts. Lumbal.	Cystische Geschwulst von sehr fettreichem parietalen Bauchfellblatt überzogen, enthielt grosse Menge grützbreiartiger Massen, darunter Büschel fuchsrother Haare.	—	—	—	Mit wenig secernirender Fistel entlassen.
Links. Lumbal.	Ueber mannskopfgrosse Dermoidcyste mit talgigem Inhalt, in ihrem grössten Durchmesser von oben nach unten gelagert, mit dem Zwerchfell, den Muskeln und den Eingeweiden verwachsen. Lendenwirbel 5—7. cariös. Niere u. Milz nach unten innen gedrängt.	—	?	?	†
Rechts. Lumbal.	Im Abdomen Tumor mit glatter Oberfläche. Das ausgedehnte Colon bedeckte den Tumor zum Theil rechts oben, links unten lag Dünndarm. Ovaler 6½ Zoll langer Tumor zwischen Wirbelsäule und rechter Niere. Die rechte Tube zog senkrecht aufwärts zu dem unteren Ende des Tumors, mit welchem das Fimbrienende verwachsen war. Uterus, linkes Ovarium, linke Tube normal. Tumor lag hinter dem Peritoneum. Keine Adhäsionen mit den umgebenden Organen. In beträchtlicher Ausdehnung mit seiner Hinterfläche an der hinteren Abdominalwand durch lockeres Gewebe befestigt. — Wandung ausgedehnt verkalkt. Gelbe, fettige, zu Butter gerinnende Flüssigkeit, mehrere lange, blonde, feine Haarbüschel an der Cystenwand haftend. Innenwand vollständig entwickelte Haut.	—	R. undescended ovary.	?	†

Nr.	Autor	Alter	Geschlecht	Diagnose	Symptome	Behandlung
4	Bardenheuer (7). 1887.	17 J.	W.	Retroperitonealer Tumor.	Seit ca. 1 Jahr kindskopfgrosse, bewegliche, völlig schmerzlose Geschwulst. Keine Harn- und Verdauungsbeschwerden. — Obj.: kugelige Geschwulst, sich nach oben an die Lebergegend anschliessend, nach unten bis in das grosse Becken, nach vorn bis an die vordere Abdominalwand reichend, von der Leber durch tympanit. Zone getrennt. Geschwulst fest, äusserst beweglich. Keine Fluctuation. In der Nierengegend tympan. Schall.	Explorativschnitt. Punction. Später Incision.
5	Zweifel (147). 1888.	18 J.	W.	—	—	Exstirpation Nephrectomie.

TABELLE XVI

1	Howship (66). Dikinson. 1871.	2 J.	W.	?	Stetig wachsender Tumor nahm die linke Ileolumbalgegend vom Rippenbogen bis zur Darmbeinschaufel ein. Die Geschwulst überschritt die Mittellinie des Bauches, hier von Därmen überlagert. Nach hinten konnte man sie bis zu den Lumbalmuskeln palpiren.	—
2	Hosmer (66). 1880.	8 Mon.	W.	—	—	—

Seite, Lage	Befund	Mikroskop. Befund	Ausgangspunkt	Dauer	Resultat
echts. umbal.	R. Niere schnitt mit dem unteren Rand der Rippen ab, Leber nicht vergrössert. Geschwulst hart. Col. ascendens hinten aussen. Col. transversum zog quer über die Geschwulst hinweg. Punction: breiige eitrige Massen. Bei der Incision Grütze, Haare, Zähne, rippenförmiger Knochen. Retroperitoneale Dermoidcyste kranzförmigvom Duodenum umgeben mit dem Kopf des Pankreas verwachsen.	?	—	1 Jahr	†
Links. umbal.	Grosser mit behaarter Haut ausgekleideter Tumor links vom Zwerchfell bis zum Becken reichend, die Niere unten mit dem Tumor verwachsen.	—	Oberhalb der Niere.	—	Heilung.
eratome.					
Links. umbal-iliacal.	Linke Bauchhälfte von dem Tumor ausgefüllt, Dünndarmschlingen grösstentheils nach rechts und unten verdrängt, oben Zusammenhang mit dem Mesocolon transversum. Colon transversum vor dem oberen Rande der Geschwulst. Blätter des Mesenterium stark auseinander gedrängt. Auf dem Durchschnitt schwammiger Bau und Knochen. Kleine Cysten, altes und junges Bindegewebe, Fettgewebe, Knorpel Knochen. In den Cysten Schleim.	Inhalt: Schleim, Fettkrystalle u. -Tröpfchen. Cholestearin. Zahlreiche Epithelien, rund, oval oder cylindrisch. Flimmerepithelien.	—	—	†
Rechts. umbal.	Därme links. Ganze rechte Bauchhälfte von einem Tumor eingenommen, der von der Leber bis zum Beckeneingang reicht. Hintere Fläche ruhte auf der rechten Niere. Alle Bauchorgane gesund. 2 engl. Pf. gelappt, kindskopfgross. An der Oberfläche Cysten, einzelne mit hautähnlicher Auskleidung und Epidermisbrei, andere mit Schleim und Flimmer- oder Cylinderepithel. 8 Zoll langes Darmstück. Der solide Theil enthielt im Fettgewebe: Knochen mit Markräumen, hyalinen Knorpel, fibröse Züge, gestreifte Muskelfasern und Nervengewebe.		—	—	—

Nr.	Autor	Alter	Geschlecht	Diagnose	Symptome	Behandlung
3	Gude (44). Helferich.	9 J.	M.	—	Leib stark aufgetrieben. Tumor im Leib, Haut verschieblich. Venen stark erweitert. Oberhalb und innen von der Sp. a. s. sin. mehrere harte Knollen zu fühlen, sonst Fluctuation. Percussion: überall gedämpfter Schall, nur im Epigastrium und in der rechten Lumbalgegend tympanitisch. Urin normal.	Transperitoneale Exstirpation
4	Göbell Helferich.	54 J.	W.	Retroperitonealer cystischer Tumor in der linken Iliacalregion.	Seit 27 Jahren Geschwulst in der linken unteren Bauchgegend. Seit $^3/_4$ Jahren Schmerzen in der linken Unterbauchgegend; linkes Bein taub. — Abdomen links etwas aufgetrieben. In der linken Beckenschaufel nach innen bis zur Mittellinie nach unten bis zur Lig. inguinale reichender Tumor, leicht höckrige Oberfläche nach dem kleinen Becken steil abfallend. Prall elastisch, nicht druckempfindlich, oberer und innerer Theil deutlich, sonst undeutlich fluctuirend. Wenig verschieblich. Zwischen Rippenbogen und Tumor tiefes Eindringen möglich. Urin normal.	Transperitoneale Exstirpation

TABELLE XVII

Nr.	Autor	Alter	Geschlecht	Diagnose	Symptome	Behandlung
1	Cruveilher (Gallez 40).	—	—	Ovarialcyste.	—	—

Seite, Lage	Befund	Mikroskop. Befund	Aetiologie	Dauer	Resultat
Links. umbal-liacal-nedial.	In der linken Seite des Abdomens: cystischer von Peritoneum bedeckter Tumor, rechts Darmschlingen. Col. transversum hinter dem Tumor. Tumor im Mesocolon der Flexura sigmoidea. Inhalt grünlicher Eiter. — Tumor kugeliges Gebilde, dessen untere Hälfte ein vereiterter Sack, die andere Hälfte ein complicirtes knöchernes Skelett, theils Fettgewebe u. Cysten, Knochen theils platt, theils compacte knollige Formen.	Keine quergestreifte Musculatur, nichts was an Leber, Milz, Gehirn, Auge, Lymph- oder Speicheldrüsen erinnert. Dagegen Darm vorhanden und Cysten mit Flimmerbesatz.	Fötale Inclusion.	—	†
Links. iliacal.	Grosser cystischer Tumor, weicher Tumor mit cystischen Räumen in der Beckenschaufel und harte knollige Massen an den grossen Gefässen.	Teratom.	Angeboren?	27 ½ J.	†

Cysten.

Seite, Lage	Befund	Mikroskop. Befund	Ausgangspunkt	Dauer	Resultat
Links. Lumbal-iliacal.	In der linken Lumbal- und Iliacalgegend eine grosse Cyste, deren Axe von oben links nach rechts unten verlief, ohne Zusammenhang mit den Genitalien, mit dem Col. desc. u. Flex. sigmoid. verbunden, unter dem Mesocolon. Cystenwand fibro-serös. Inhalt: klare seröse Flüssigkeit.	—	?	—	—

Nr.	Autor	Alter	Geschlecht	Diagnose	Symptome	Behandlung
2	Przewoski (96). 1889.	70 J.	M.	Ascites b. Lebercirrhose.	Bauchschmerzen, Appetitlosigkeit, Brechneigung. Oedem der Füsse. Bauch enorm. Ascites. Probepunction: seröse, vollständig durchsichtige Flüssigkeit.	Punction. Entleerung von 13½ L. seröser Flüssigkeit Spec. Gew 1,005. Cholestearin
3	Przewoski (96). 1889.	56 J.	M.	—	Geschwollene Füsse. Eiweiss im Harn. Andere auf chronische Nierenentzündung hindeutende Symptome. Husten, Kurzathmigkeit.	—
4	Przewoski (96). 1889.	78 J.	M.	—	—	—
5	Obalinski (87). 1890.	57 J.	W.	Hydronephrose oder Echinococcusblase.	Bauch auf der rechten Seite mehr aufgetrieben als auf der linken. Rechts über mannskopfgrosse, etwas längliche, von oben aussen nach unten innen verlaufende Geschwulst, deren dumpfer Percussionsschall doch scharf von dem der Leber abgegrenzt ist, nach innen über die Linea alba reicht. Bei Seitenlage keine Veränderung. Fluctuation; dünnwandig. Mit Uterus nicht in Zusammenhang. Unteres Ende leichter beweglich.	Laparotomie Transperitoneale Exstirpation

Seite, Lage	Befund	Mikroskop. Befund	Ausgangspunkt	Dauer	Resultat
Rechts. Umbal.	Unter der Leber ein grosser ovaler fluctuirender Tumor, welcher die ganze rechte Bauchhälfte einnahm, der untere Rand im Becken, der linke an der Wirbelsäule und vor derselben. Vorderfläche Peritoneum, Coecum und Col. ascendens, hinten rechte Niere, Ureter, Nebenniere. Uebrige Intestina nach links verschoben. — Eine einzige Cyste. Wand dünne weisse faserige Membran. Innenfläche glatt Inhalt 1 Ltr. Ascites.	Dünne Zellschicht. Blattform mit ovalem Kern.	?	3 J.	†
Links. Umbal.	Vor der unteren Hälfte der linken Niere eine kugelige deutlich fluctuirende Geschwulst kindskopfgross, mit ihrem vorderen Theil bis zwischen die Blätter des Mesocolon descendens reichend. Col. descendens vorn von oben nach unten verlaufend. Mit der übrigen Nachbarschaft durch lockeres Bindegewebe verbunden. Einkammerige Cyste, 0,5 mm dicke feste weissliche faserige Membran mit glatter glänzender Innenfläche. Inhalt: seröse Flüssigkeit spec. Gew. 1,001, kein Cholestearin.	Dünne Zellschicht.	?	?	†
Links. Umbal.	Unter dem Endstück des Col. descendens und vor der linken Niere ein hühnereigrosser allseitig scharf begrenzter und mit der Umgebung durch Bindegewebe verbundener Tumor, vollkommen analog dem obigen.	—	—	—	†
Rechts. Umbal.	Mannskopfgrosser länglicher Tumor mit dünner durchscheinender und stark ausgespannter Wand vom hinteren Peritoneum bedeckt, Peritoneum geht vom Tumor nach innen auf das Mesenterium und den Darm, nach aussen auf die seitliche Bauchwand über. Inhalt 3 Ltr. völlig durchsichtige wasserklare Flüssigkeit. Keine Nierengefässe, kein Ureter gefunden. R. Niere nicht gefühlt. Inhalt: 0,12 % Albumen. Spuren Erdphosphate, ziemlich viele Chloride. Harnstoff und Harnsäure nicht unmittelbar nachzuweisen.	Wand gewöhnl. Bindegewebe und elastische Gewebe.	?	?	Heilung.

Nr.	Autor	Alter	Geschlecht	Diagnose	Symptome	Behandlung
6	Pawlik (89).	43 J.	W.	Retroperitoneale Cyste.	Bauch vergrössert, besonders die Magengrube und die linke Seite vorgetrieben. Tumor, in die untere Thoraxapertur, nach unten bis zur Leiste reichend und die Lumbalgegend vorwölbend. An der Innenseite Vorwölbungen, an der sonst glatten Vorderfläche resistentere Stränge. Tumor elastisch, deutlich fluctuirend, über ihm leerer Schall. Leber nach rechts gedrängt. Tumor nicht mit den Genitalien im Zusammenhang. Urin quantitativ und qualitativ normal. Ureterenkatheterismus, beiderseits klarer Urin.	Lumbale Incision. Eröffnung. Drainage.

TABELLE XIX

1	Frank (37). 1895.	31 J.	W.	Rechtsseitiges Ovarialkystom.	Unterleib rechts unten vorgewölbt durch einen Tumor von Mannskopfgrösse, nach innen bis an die Mittellinie, nach aussen bis an die r. Achsellinie, obere Kuppe bis 3 Querfinger breit unterhalb des Rippenbogens, untere Kuppe bis über den Beckeneingang reichend. Tumor kugelig, weich elastisch, fluctuirend, an der vorderen Fläche Stränge und Schneeballreiben, wenig beweglich, druckempfindlich. Nach rechts hinten tympanitischer Schall. Uterus nach allen Richtungen frei beweglich, rechte Adnexe nicht, linke Adnexe tastbar.	Laparotomie. Transperitoneale Exstirpation.
2	Narath (83). 1895.	52 J.	M.	?	Uebermannskopfgrosse Geschwulst in der linken Bauchhälfte, elastisch fluctuirend, unverschieblich der hinteren Bauchwand aufsitzend. Schall über dem Tumor leer. Colon descendens u. transversum nach vorn u. unten verlagert. Urin, Eiweiss u. Zucker.	Nierenschnitt. Einstellung.

Seite, Lage	Befund	Mikroskop. Befund	Ausgangspunkt	Dauer	Resultat
Links. Lumbal-iliacal.	Bläulich durchschimmernder Sack, 4400 ccm klarer, nicht sedimentirender Flüssigkeit mit leicht gelbem Stich. Innen und vorn normale linke Niere. Keine Communication mit der Niere. Wand sehr dünn. Innenfläche glatt, weiss. Keine Häkchen und Scolices.	—	?	2 Jahre.	Heilung.
Chyluscysten.					
Rechts. Iliacal.	Tumor von adhärentem Netz bedeckt. Kein Stiel. Adnexe normal, frei beweglich. Tumor reichte v. Peritoneum bedeckt bis an die Radix mesenterii, nach rechts z. Th. bis unter das Coecum u. Colon ascendens. Tumor auslösbar. Inhalt: viscide Flüssigkeit. Rechte Niere normal gelagert und normal gross. Wand der Cyste 2—3 mm dick. Innenfläche glatt. Chyluscyste.	Wand bestand aus zieml. kernreichem, mässig stark vascularisirten faserigen Bindegewebe. Nirgends Epithel. Inhalt: Cholesterincrystalle. Fetttröpfchen und spärliche Leukocyten.	Lymphsystem.	8 Tage.	Heilung.
Links. Lumbal.	Einkammerige Cyste unterhalb der Nierengefässe zwischen Ureter und Vena spermatica entstanden. An der Innenfläche der 1 mm dicken fibrösen Wand, einzelne leistenartige Vorsprünge und walzenartige Rauhigkeiten. Inhalt: Chylusartige Flüssigkeit, enthielt viel Eiweiss, Fett in Emulsion, Fibrin u. Lymphzellen. 4 Liter Flüssigkeit. Sack reicht vor der Wirbelsäule nach rechts, nach abwärts bis zur Darmbeinschaufel. Niere hoch oben am Zwerchfell mit schräger Längsachse. Innenfläche glatt.	?	Lymphsystem?	1 Jahr.	† Sepsis.

Nr.	Autor	Alter	Geschlecht	Diagnose	Symptome	Behandlung
3	G. Killian (157). 1886.	61 J.	W.	Chyluscyste.	Seit 4 Wochen Schwellung des Leibes, Magenschmerzen, Erbrechen, Durchfall, Rückenweh. Bauch: rechts von der Mittellinie und nach der Hüftgegend zu stark vorgewölbt, Kuppe in Nabelhöhle etwas nach rechts. Glatter, runder, weich elastischer, fluctuirender Tumor in der rechten Oberbauchgegend, überragt die Linea alba nach links um 3—4 cm, hier wurstförmige quere 10 cm lange, glatte, harte Masse, welche auf den Tumor übergeht, mit demselben verschieblich. Magen links oben. Von rechts unten nach links oben Darm. Leberdämpfung geht auf die des Tumors über. Kein Zusammenhang mit den Genitalorganen.	Punction 2500 cm Flüssigkeit, weisgraue Milch alkalisch. stark eiweiß u. fetthaltig Keine Zelle Nach 1 Mon 2. Punctio 2200 ccm c coladefarbi ger, sons gleicher Flü sigkeit. Na 1 Monat Op ration. Lap rotomie. Ei stellung. E öffnung. Au spülung m 3 proc. Carb lösung. Dra nage.

TABELLE XI

1	Schönwerth (110). 1895.	30 J.	W.	? Retroperitonealer Tumor.	Kindskopfgrosse Geschwulst in der linken Bauchgegend, fest, abgrenzbar, sehr wenig beweglich. Darm(Colon) vor dem Tumor.	Probelaparotomie, spätere lumbale Exstirpation.
2	Petit u. Pophillat (91). 1898.	—	M.	—	Urämischer Patient.	—
3	Lockwood (68). 1898.	20 J.	W.	Nicht sicher, Art Nierentumor.	Strausseneigrosse, schmerzlose, freibewegliche, fluctuirende Geschwulst, aussen von Colon begrenzt.	Laparotomie

Seite, Lage	Befund	Mikroskop. Befund	Ausgangspunkt	Dauer	Resultat
Rechts. Lumbal.	Cyste retroperitoneal. Wand 1 mm dick; glatte, glänzende, rein seröse Innenfläche. Links Wirbelsäule, Psoas, Aorta, unten Darmbeingrube, oben Leber, vorn normale Niere, also retrorenal.	?	Wahrscheinl. Ductus thoracicus?	4 Wochen.	Heilung.
Blutcysten.					
Links. Iliacal.	Grosse Höhle innerhalb des Ileopsoas. Trübe, gelbe, dickliche Flüssigkeit.	Massenhafte Fettzellen und Cholestearintafeln.	Hämatom.	1½ J.	Heilung.
—	Cystische Geschwulst hinter dem Coecum faustgross von Adhärenzen umgeben. Wand aus Bindegewebe bestehend, Fibrin und Blut enthaltend.	—	—	—	—
Links. Iliacal.	Cyste aussen vom Colon descendens, oben vom Colon transversum, innen vom Jejunum begrenzt, mit ⅛ Zoll dicker aus Bindegewebe u. Blutgefässen bestehender Wand, hinter dem Peritoneum frei beweglich gelegen. Kein Zusammenhang mit der Niere, Pankreas oder Dünndarm. Inhalt: Blutcoagula.	—	Lockwood vermuthet als Ursache Reste des Wolff-schen Körpers.	?	—

Litteraturverzeichniss.

1) J. Albarran, Néoplasmes primitifs du bassinet et de l'urétère. Ann. des malad. des org. gén. urin. 1900. No. 7. 9. 11.
2) A. Alsberg, Exstirpation eines grossen retroperitonealen Lipoms und Resection eines 18 cm langen Stückes des Dickdarms. Darmnaht. Heilung. Deutsche med. Wochenschrift. 1887. S. 994.
3) Derselbe, Zur Dystopie der Nieren. Festschr. zur Feier des 80jährigen Stiftungsfestes des ärztlichen Vereins zu Hamburg. Leipzig 1896.
4) William Anderson, The Surgery of the subperitoneal Tissue. The Lancet. 1896. August 15.
5) J. Arnstein, Ueber einen Fall von primärem retroperitonealen Sarkom. Diss. Berlin 1883.
6) v. Bardeleben, Bericht über die chirurgische Klinik des Prof. Dr. Bardeleben pro 1881. Charité-Annalen. VIII. S. 462.
7) B. Bardenheuer, Der extraperitoneale Explorativschnitt. Stuttgart 1887.
8) Beaudoux, Perichondrome volumineux développé sur l'os iliacque etc. Presse méd. XXXVI. 27. 1884.
9) C. A. Bergh, Kasuistik aus dem Lazareth in Gefle. Hygieia 1897. p. 550.
10) E. v. Bergmann, Exstirpation eines Becken-Enchondroms mit Unterbindung der Art. und V. iliaca communis. Heilung. Deutsche med. Wochenschr. 1885. Nr. 42.
11) Beveridge, R., Case of large fibrous tumour of the abdomen. Med. Times and Gaz. 1870. June 4.
12) Billroth, Chirurgische Klinik. Wien 1871—1876.
13) Brentano, Ueber Mesenterialcysten. Berliner klin. Wochenschr. 1895. Nr. 18.
14) Brock, G., Eine Geschwulst der Nierengegend mit quergestreiften Muskelfasern. Virch. Arch. Bd. CXL. S. 493.
15) von Brunn, Ueber drüsenähnliche Bildungen in der Schleimhaut des Nierenbeckens, des Ureters und der Harnblase beim Menschen. Archiv f. Mikroskop. Anatomie XLI. 2. p. 294. 1893.
16) Brunzel, R., Exstirpation der linken Niere wegen eines kolossalen 37¼ Pf. schweren Fibroms der Nierenkapsel. Berliner klin. Wochenschr. 1882. S. 745.
17) Baron Buschmann, Exstirpation eines sehr grossen retroperitonealen Fibroms und der damit verwachsenen im Becken gelegenen linken Niere. Wiener med. Wochenschr. 1880. Nr. 28.
18) Campbell, Succesful removal of a cystic abdominal tumour from a child aged seven months. British medical journal 1897. May 15.
19) Casarini, Ectasia sacciforme dell' uretera simulante una idronefrosi. Ref. Centralblatt f. innere Medicin. 1895. No. 18.
20) Chadwick, J. R., Exstirpation of a retrorenal sarcoma by abdominal section. Boston medical and surgery Journal. 1884. Oct. 13.
21) Chiari, H., Zur Kenntnis der accessorischen Nebennieren des Menschen. Zeitschr. f. Heilkunde, Bd. V. S. 449.
22) Chvostek, Ein Fall von medullärem retroperitonealen Carcinom. Oesterr. Zeitschr. f. prakt. Heilk. XII. 41, 42. Oct. 1866.
23) Choussat, Tumeurs solides du tissu conectif rétropéritonéal. Thèse de Montpellier 1898.
24) Harrison Cripps and H. Williamson, The British Medical Journal. 1899. Vol. II. S. 10.
25) Czerny, Zur Exstirpation retroperitonealer Geschwülste. Archiv f. klin. Chirurgie. Bd. XXV. S. 865.
26) Dagonet, J., Beiträge zur pathol. Anatomie der Nebenniere des Menschen. Zeitschr. f. Heilkunde. Bd. VI. S. 1.
27) Dalziel, A large retroperitoneal lipoma from a child. Edinbourgh Journal. 1898. Oct.
28) Dandridge, N. P., Report on a case, in which a myxolipoma weighing eighty pounds was removed from the abdominal wall. The medical Record. 1883. XXXIII.
29) Descazals et Milhiet, Tumeur liquide rétropéritonéale. Bull. de la soc. anatom. de Paris 1898. No. 14.

30) Domke, Ueber einen Fall von Exstirpation eines inneren Beckenenchondroms mit partieller Resection des Darmbeins. Langenbeck's Archiv. Bd. L. S. 177.
31) Dorn, H., Ueber einen Fall von Fibrosarcoma ossis ilei mit Resection des Darmbeins. Inaug.-Diss. Würzburg 1894.
32) Duplay, Rétropéritoneal carcinom. Archiv général. XXIV. 1874.
33) Ebstein, W., Osteom des linken Hüftbeins und des M. psoas. Archiv f. pathol. Anat. und Physiol. Bd. LI. Heft 3.
34) Elliot, F., Sarcomatous Growth in the Abdomen involving the right Kidney. The Lancet. 1879. II. p. 423.
35) Ellis, E., On a case of carcinoma in the cellular tissue surrounding the left Kindney in a child seven years of age. The Lancet. 1866. Jan. 20.
36) J. Cooper Forster, Fibrolipom des Abdomen. Transactions of the Pathological Society. London. Vol. XIX. p. 246.
37) Frank, Eduard, Beitrag zur Kenntniss der retroperitonealen cystischen Tumoren. Wiener klin. Wochenschr. 1894. S. 649.
38) Freyer, Otto, Zur Kenntniss der von versprengten Keimen der Nebenniere ausgehenden Abdominalgeschwülste. Inaug.-Diss. 1900. Kiel.
39) Gaillard, Thomas, Medical News. 1882. Jan. 7.
40) Gallez, Diagnostic des tumeurs du ventre. 1890. p. 339.
41) Gatti, Ueber die von abgesprengten Nebennierenkeimen ausgehenden Nierengeschwülste. Virch. Arch. Bd. CXLIV. Heft 3.
42) Gerster, Retroperitoneal fibrolipoma. Annals of surgery. May 1898.
43) Gould, Case of Perirenal myxoma. Retroperitoneal abdominal Nephrectomy. Recovery. Remarks. The Lancet. 1888. II. p. 518.
44) W. Gude, Ueber ein retroperitoneales Teratom. Inaug.-Diss. Greifswald 1898.
45) W. Heineke, Entzündungen, Anschwellungen und Geschwülste des Unterleibs. Handbuch der allgem. und spec. Chirurgie. Bd. III. Abth. II. 1882.
46) C. Helbing, Ueber seltene extraperitoneal gelegene cystische Bauchtumoren. Deutsche med. Wochenschr. 1901. Nr. 15.
47) Henoch, Beiträge zur Kinderheilkunde. 1863.
48) C. Heyder, Beiträge zur Chirurgie der weiblichen Harnorgane. I. Geschwülste der Nierenkapsel. Arch. f. Gynäkol. 1890. Bd. XXXVIII. S. 301.
49) Heymann und Fiedler, Ein Fall von Netzhautgliom mit zahlreichen Metastasen. Archiv f. Ophthalmologie Bd. XII. Abth. II. S. 173.
50) Homans, A case of succesful removal of a retroperitoneal fatty tumour. Americ. Journal 1891. Avril.
51) Derselbe, Two cases of removal of immense fatty tumours by abdominal section. Boston med. Journal 1883.
52) Hulke, A series of renal cases with Remarks. The Lancet. 1887. II. S. 1065.
53) Hertwig, O., Lehrbuch der Entwicklungsgeschichte des Menschen und der Wirbelthiere. Jena 1888.
54) Jenner, W., Case of abdominal Enchondroma. Brit. med. Journal. 1870. Jan. 1.
55) Joubert, H., Fibrous tumours of the Pelvis simulating ovarian tumours. Brit. gynaec. Journal. 1890. November.
56) Kapuscinski, B., Retroperitoneal-Sarkome. Inaug.-Diss. Berlin 1873.
57) Kaufmann, Ed., Beitrag zu den retroperitonealen Geschwülsten im Becken. C.-Bl. f. Gynäkol. 1898. Nr. 8.
58) Kelsch und Wannebrocq, Le progrès médical. 1881.
59) Keresztzeghy, Ueber retroperitoneale Sarkome. Beiträge zur pathol. Anat. und Pathol. Bd. XII.
60) Kidd, A., Removal of a large tumour, Med. press. and circular. 1877. July 4.
61) Köhler, Bericht über die chir. Klinik des Geheimrath Bardeleben pro 1885 und 1887. Charité-Annalen. XII. und XIV. Jahrgang.
62) Krukenberg, Archiv f. Gynäkol. XXX.
63) Kümmell, Demonstration einer grossen Fettgeschwulst. Deutsche med. Wochenschr. 1886. S. 903.
64) Kundrat, citirt b. Salzer.
65) Latte, Ueber ein primär im retroperitonealen Raume entstandenes Adenomyoma myxosarcomatodes. Inaug.-Diss. Erlangen 1897.

66) Lexer, E., Ueber teratoide Geschwülste in der Bauchhöhle und deren Operation. Archiv f. klin. Chir. Bd. LXI. S. 648.
67) Lobstein, Lehrbuch der pathologischen Anatomie. Bd. I, II, Stuttgart 1835.
68) Lockwood, C. B., The diagnosis of retroperitoneal Sarcoma, with cases. The Lancet. 1895. p. 1300.
69) Derselbe, Retroperitoneal Cyst. Pathological Society of London. The Lancet. 1898. March 5.
70) Lossen, Exstirpation der sarkomatösen rechten Niere (Angiosarkom) bei einer Gravida im 3. Monate. Heilung. Deutsche Zeitschr. f. Chirurgie. Bd. XIII. S. 199.
71) Lubarsch, Ueber Cysten der ableitenden Harnwege. Arch. f. mikroskop. Anatomie. XLI, 2 S. 303. 1893.
72) Derselbe, Beiträge zur Histologie der von Nebennierenkeimen ausgehenden Nierengeschwülste. Virch. Arch. Bd. CXXXV. Heft 2.
73) Madelung, Exstirpation eines vom Mesenterium ausgehenden Lipoma oedematosum myxomatodes mit partieller Resection des Dünndarms. Berliner klin. Wochenschr. 1881. Nr. 6.
74) Maininger, Ein Fall von retroperitonealem Fibromyom. Allgem. Wiener med. Zeitung. 1898. Nr. 34.
75) Marchand, Ueber accessorische Nebennieren im Lig. lat. Virch.'s Archiv. Bd. XCII. S. 11.
76) Mars, Ungemein umfangreiches Fibroma retroperitoneale. Przeglad lekarski. 1876. 25.
77) Möricke, Casuistische Mittheilungen. Zeitschr. f. Geb. und Gyn. Bd. VII.
78) Jos. Mayer, Dermoidcyste des Mesenterium. Wiener klin. Wochenschr. Bd. XI. 1898. Nr. 47.
79) Ivan Michael, Zum Vorkommen der accessorischen Nebennieren. Arch. f. klin. Med. Bd. XLIII. S. 120.
80) Monnier, L., Sarcome rétropéritoneal inopérable du mésocolon simulant une tumeur du foie. — Mort — Autopsie. Bulletin de la Soc. anatomique de Paris. 1897.
81) Monti, Jahrb. f. Kinderheilkunde. 1863.
82) H. H. Mudd, (Weekly Medical Review. St. Louis). 1889. July 6.
83) Narath, Ueber retroperitoneale Lymphcysten. Arch. f. klin. Chir. Bd. L. S. 763.
84) Nicolaysen, Mesenterialsarkom. Centralbl. f. Gynäkologie. Bd. VIII.
85) Neumann, Ein Fall von Retroperitonealabscess mit amyloider Degeneration der Unterleibsorgane und secundärer Sarkombildung in den Abscesswänden und dem Peritoneum. Arch. f. Heilkunde. Bd. X. S. 221.
86) W. v. Noorden, Zur Operation der grossen Chondrome des Rumpfes. Deutsche med. Wochenschr. 1896. Nr. 15, 16.
87) Obalinsky, Ueber seröse retroperitoneale Cysten. Wiener klin. Wochenschr. 1891. IV. 39.
88) Ogston, The Lancet. 1896. August.
89) Pawlik, K., Casuistischer Beitrag zur Diagnose und Therapie der Geschwülste der Nierengegend. Langenbeck's Archiv. Bd. LIII. S. 571.
90) Pellegrini, L., Un caso die carcinoma delle glandule retro-peritoneali. Riforma medica. 1893. Marzo 1.
91) Petit und Pophillat, Kyste rétrocoecal. Bulletins de la Société anatomique de Paris. 1898. No. 8.
92) Pfannenstiel, Ueber Myome des Dickdarms. Centralbl. f. Gyn. 1897.
93) Derselbe, Ueber die Histogenese der Dermoidcysten und Teratome des Eierstocks. Centralbl. f. Gyn. 1897.
94) Philipson, Primary Sarcoma of the Retroperitoneal Glands. The Lancet. 1885. May.
95) Pillict et Veau, Sarcome rétropéritonéal. Bulletins de la Société anatomique de Paris. 1896. 5. Serie. Bd. X. p. 719.
96) Przewoski, Gazeta lekarska 1889. Bd. IX. No. 41. p. 820.
97) De Quervain, Zur Differentialdiagnose der Bauchgeschwülste. D. Z. f. Chirurgie. Bd. XLIX. S. 67. 1898.
98) Ransohoff, J., Retroperitoneal cystosarcoma. The Medical News. Bd. XLIII. p. 575.

99) Edes Robert, Morbid. Growth of the semilunar ganglia of the sympathic. Amer. Journ. of med. sciences. 1871. Jan.
100) Mayo Robson, Three cases of removal of the suprarenal capsula. 67. Congress der British medical association. 1900. August.
101) Rogowski, Ueber primäre retroperitoneale Sarkome. Inaug.-Diss. Freiburg. 1899.
102) Rolleston and Mark, Primary malignant disease of the suprarrnal bodies. Amer. Journ. of med. Sciences. 1898. Oct.
103) Rosmanit, siehe b. Salzer.
104) Ruge, E., Inaug.-Diss. Greifswald. 1892.
105) Salzer, F., Myxoma lipomatodes capsulae adiposae renis. Wiener klin. Wochenschr. 1888. p. 199.
106) Van Santvoord, Case of Dermoid cyst of an undescended ovary. Medical Progress. 1882. Jan. 21.
107) Sarwey, Ein Fall von retroperitonealer Chyluscyste b. e. 11jährigen Mädchen. Exstirpation. Heilung Centralbl. f. Gyn. 1898. Nr 16.
108) Saurenhaus, Centralbl. f. Geburtshülfe und Gynäkologie. Bd. XIX. S. 300.
109) Schmorl, Zur Kenntniss der access. Nebennieren. Ziegl. Beitr. IX. S. 522.
110) Schönwerth, Ueber einen seltenen Fall von retroperitonealer Cyste. Münch. med. Wochenschr. 1895. Nr. 2. S. 28.
111) Schulze, O., Grundriss der Entwicklungsgeschichte des Menschen und der Säugethiere. Leipzig 1897.
112) Seitz, L., Ueberzählige u. access. Ovarien. Volkmann's klin. Vortr. N. F. 286.
113) Stobbe. F., Ein Myosarkom der Mesenterialdrüsen. Archiv f. Heilkunde. Bd. XVII. S. 466.
114) Stort, Br., Ueber das Sarkom und seine Metastasen. Inaug.-Diss. Berlin. 1877.
115) Strang, W. D., Myxo-lipomatöser Tumor. The Lancet. 1883. II. 38.
116) Tauffer, E., Ueber die primär carcinomatöse Degeneration von Dermoidcysten. Virchow's Archiv. Bd. CXLII. Heft 3. 1895.
117) Terrier et Guillemain, Note sur les lipomes rétropéritonéaux. Revue de chir. 1892. No. 9.
118) Tillmann, G., Exstirpation einer von der linken Nierenkapsel ausgehenden 10 kg. wiegenden Geschwulst. Hygieia. S. 277—285.
119) Alexis Thomson, On Neuroma and Neurofibromatosis. Edinburg 1900.
120) Thiriar, Sur un cas de fibrolipome de la capsule cellulo-adipeuse du rein, qui a nécessité de la laparotomie et la néphrectomie. Revue de chir. 1889. No. 11.
121) Thornton, Abdominal Nephrectomy for large Sarcoma of the Capsule of the Left Kidney. Recovery. Brit. med. Journ. 1890. Bd. I. p. 665.
122) Ulrich, A., Anatomische Untersuchungen über ganz und partiell verlagerte und accessorische Nebennieren, über die sog. echten Lipome der Nieren und über die Frage der von den Nebennieren abgeleiteten Nierengeschwülste. Ziegler's Beiträge. Bd. XVIII. S. 589.
123) Van der Veer, Retro-peritoneal Tumours. Their anatomical Relations, Pathology, Diagnosis and Treatment. Transactions of the American Surgical Association. Bd. IX. 1891. S. 375.
124) Virchow, Die krankhaften Geschwülste. Bd. II. S. 271.
125) Derselbe, Gesammelte Abhandlungen. S. 566.
126) Waldeyer, Das Becken. 1900.
127) Walser, F., Lipoma myxomatodes subperitoneale. Allgemeine Wiener med. Zeitung. 1881. Nr. 6. S. 63.
128) C. A. Weber, Chirurgische Erfahrungen und Untersuchungen. 1859. S. 364.
129) Weiss, Bruno, Zur Kenntniss der von versprengten Nebennierenkeimen ausgehenden Geschwülste. Ziegler's Beiträge. Bd. 24. S. 34.
130) Spencer Wells, Successfull Removal of two solid circumrenal Tumours. The British med. Journal. 1884. April 19.
131) Wiesl, Accessorische Nebennieren im Bereiche des Nebenhodens. Wiener klin. Wochenschr. 1898. No. 18.
132) Wiglesworth, J., On a case of an enormous myxolipomatodes Tumour within the abdomen. The Lancet. 1883. June 30.
133) Willutzki, E., Ueber ein primäres Sarkom des Ureters. Inaug.-Dissert. Königsberg i. Pr. 1891.

134) Wilms, Max, Ueber die Dermoidcysten und Teratome mit besonderer Berücksichtigung der Dermoide der Ovarien. Deutsches Archiv f. klin. Med. Bd. LV. 1893. S. 289.
135) Derselbe, Ueber die soliden Teratome des Ovariums. Ziegler's Beitr. Bd. XIX.
136) Derselbe, Die teratoiden Geschwülste des Hodens. Ziegler's Beiträge Bd. XIX. S. 233.
137) A. Winckel, Exstirpation eines über 10 kg schweren retroperitonealen Fibroms mit centralem Sarkom. Berichte und Studien aus dem königl. sächs. Entbindungsinstitute in Dresden. II. Bd. Leipzig 1876.
138) Witzel, O., Beiträge zur Chirurgie der Bauchorgane. Deutsche Zeitschr. f. Chirurgie. Bd. XXIV. S. 326.
139) Woods, Enormous Lymphatic. Growth in the abdomen. Death. Necropsy. The Lancet. 1885. Bd. II. S. 804.
140) Yamagiwa, K., Zwei Fälle von Dermoidcyste des Ovarium mit carcinomatöser Degeneration und Metastasenbildung. Virch.'s Archiv Bd. CXLVII.
141) Zander, Beziehungen der Nebennieren zu anderen Organen. Ziegler's Beiträge. Bd. VII. S. 441.

Nachtrag.

142) Rossa, E., Ueber accessorisches Nebennierengewebe im Lig. latum und seine Beziehungen zu den Cysten und Tumoren des Ligaments. Archiv f. Gynäkologie LVI. Bd. (Ausführliche Bibliographie!) 1898.
143) Bonnet, R., Zur Aetiologie der Embryome. Monatsschr. f. Geburtshülfe und Gynäkologie. Bd. XIII. Heft. 2.
144) Förster, Handb. der pathol. Anat. Leipzig 1854. Bd. II. 5, 6, 47.
145) Küster, Die chirurg. Krankheiten der Nieren. 1. Hälfte. Deutsche Chirurgie.
146) König, Lehrb. der speciellen Chirurgie.
147) Zweifel, Centralblatt f. Gynäkologie. 1888. S. 439.
148) Herrera, Nach Virchow-Hirsch. 1880. II. S. 297.
149) Hartz, Neuere Arbeiten über die mesonephrischen Geschwülste. Monatsschr. f. Geburtshülfe und Gynäkologie. Bd. XIII. Heft 1 u. 2.
150) Funke, Hegar's Beitr. zur Gynäkologie und Geburtshülfe. Bd. III. 1. Heft.
151) Mantel, Dermoidcysten des Ovarium. Inaug.-Dissert. Heidelberg 1892.
152) Ajutolo, G., Intorno ad un caso di capsula suprarenale accessoria nel corpo pampiniforme di un feto. Archivo par le scienze med. Vol. VIII. No. 14.
153) Friedland, F., Ueber einen Fall von accessorischen Nebennieren in den beiden Samensträngen bei gleichzeitigem Conflux des Ureters und des Vas deferens der rechten Seite. Prag. med. Wochenschr. Jahrg. XX. Nr. 14.
154) Steele, Dutton, Eine kritische Zusammenstellung der Litteratur über Retroperitoneales Sarkom. American. Journal of the Med. sciences 1900. CXIX. Bd. S. 311.
155) Generisch, Multiple Neuromata. Virchow's Archiv. Bd. XLIX.
156) Busse, O., Ein grosses Neuroma gangliocellulare des Nervus sympathicus. Virchow's Archiv. Bd. CLI. Suppl.
157) Killian, Eine grosse retroperitoneale Cyste mit chylusartigem Inhalt. Berliner klin. Wochenschr. 1886. Nr. 25.

II.

Zur Aetiologie und Terminologie der septischen Krankheiten, mit Berücksichtigung des Werthes bakteriologischer Blutbefunde für die chirurgische Praxis. [1])

Von

Dr. med. Canon, Berlin.

Meine Herren!

In der Kenntniss der Aetiologie der septischen Krankheiten sind in den letzten 10 Jahren gewisse Fortschritte gemacht worden, die nicht ohne Einfluss auf die Terminologie dieser Krankheiten geblieben sind. So sind in der letzten Zeit die pyogenen Bakterien in den inneren Organen und besonders im Blut bei diesen Krankheiten häufiger und zahlreicher nachgewiesen worden, als früher. Nachdem Einzeluntersuchungen mit positivem Resultat voraufgegangen waren,. konnte ich im Jahre 1893 und in einem Nachtrag 1895 in dieser Vereinigung über 60 Fälle von Sepsis berichten, bei denen ich pyogene Bakterien im Blut in einwandfreier Weise hatte nachweisen können; in etwa einem Drittel der Fälle im lebenden Blut und, wenn die Patienten starben, auch im Leichenblute, in den übrigen nur im Leichenblut. Das Leichenblut wurde aus der Armvene, möglichst bald nach dem Tode bis 3 Tage nachher, zur Untersuchung entnommen und verimpft, eine Methode, die ausschliesst, dass man Bakterien findet, die etwa postmortal eingewandert sind, wie ich damals feststellen konnte und jetzt in zahlreichen Untersuchungen von Loew bestätigt worden ist. Diese einfache und einwandfreie Untersuchung des Leichenblutes sollte bei keiner Section einer Sepsisleiche oder auf Sepsis verdächtigen Leiche fehlen, auch dann nicht, wenn die bakteriologische Untersuchung des Herzblutes und der inneren Organe vorgenommen wird. Hierbei können bekanntlich leicht postmortal eingewanderte Bakterien gefunden werden, und die Untersuchung des Armvenenblutes kann deswegen in diesen

1) Nach einem Vortrag in der Freien Vereinigung der Chirurgen Berlins am 8. Juli 1901.

Fällen als vorzügliche Controlluntersuchung dienen. Ich würde es sogar als zweckentsprechend ansehen, wenn die bakteriologische Untersuchung des Armvenenblutes bei jeder Autopsie vorgenommen würde, welche innerhalb der ersten 3 Tage nach dem Tode stattfindet. In jedem Falle würde man, wenn derartige Untersuchungen in grösserer Zahl früher vorgenommen worden wären, auch eher auf die häufige Anwesenheit der Bakterien im menschlichen Blute bei vielen Infectionskrankheiten, z. B. Sepsis, Pneumonie und Typhus, aufmerksam geworden sein.

Die Entnahme des lebenden Blutes geschieht am Besten ebenfalls aus der Armvene mittels einer sterilen Spritze. Es werden 3—5 (—10) ccm Blut entnommen und auf flüssige und feste Nährböden ausgespritzt, event. Thieren injicirt. Auch die Befunde im Blute septischer Kranker wurden sehr bald von Sittmann, Petruschky(1) und weiterhin von Kraus, Fischer und Körmöczi, Wenhardt, Hirschlaff, Holst u. a. bestätigt und vermehrt. In neuerer Zeit findet man häufig auch bei Beschreibung einzelner Fälle bakteriologische Blutbefunde in der Litteratur verzeichnet, und es scheint, dass diese Untersuchungen in die Praxis der Klinik und des Krankenhauses allmählich eingeführt worden sind. Auch in der allgemeinen Praxis verdienen diese Untersuchungen mehr und mehr Beachtung zu finden, zumal sie auch praktisch für die Diagnose und Therapie von Wichtigkeit werden können, z. B. zur Differentialdiagnose zwischen Typhus und Sepsis, zur Diagnose bei Endocarditis, bei sogenannter kryptogenetischer Septicämie und anderen Infectionskrankheiten. An dieser Stelle sollen jedoch nur gewisse Vortheile Erwähnung finden, welche die bakteriologischen Blutuntersuchungen für die chirurgische Praxis haben können. Hier kommen in erster Linie alle mit Allgemeininfection einhergehenden localen Infectionsprocesse in Betracht, bei denen der Chirurg vor die Frage gestellt wird, ob er einen besonders schweren Eingriff noch vollziehen soll, um das Leben vielleicht zu retten, oder nicht.

So hat Riedel in der Deutschen Gesellschaft f. Chirurgie 1898 hervorgehoben, dass es in manchen Fällen von Cholelithiasis für die Frage, ob operirt werden soll oder nicht, recht wichtig wäre zu wissen, ob eine Infection vorliegt, welcher Art und wie schwer dieselbe ist. Darüber wird uns sicherlich die bakteriologische Untersuchung des Blutes in vielen Fällen Aufschluss geben können. Denn gerade von der Gallenblase und der Leber aus scheinen bei schweren Infectionen die Bakterien besonders leicht in die Blutbahn zu gelangen, wie Untersuchungen von Sittmann, mir (2, S. 599) und anderen beweisen. Die Bakterien wurden hier häufig während Schüttelfrösten oder nach

denselben gefunden, und besonders in Fällen, in denen Gallengangsabscesse in der Leber sich finden, Fälle, welche sich zur Operation also kaum eignen.

Weiter hat Dörfler in neuester Zeit die Amputation bei septischen Processen in den Extremitäten und Blutvergiftung grundsätzlich für alle Fälle verworfen. In wie weit klinisch hierzu eine Berechtigung vorliegt oder nicht, will ich nicht besprechen, möchte aber auch hier der bakteriologischen Blutuntersuchung das Wort reden, die nach Dörfler unsichere und daher für diese Zwecke unbrauchbare Resultate giebt. Ich habe früher aus den Blutbefunden bei etwa 30 schweren Phlegmonen eine Indication für die event. Amputation herzuleiten versucht, bin aber zu praktischen Resultaten nicht recht gekommen (2, S. 624). Allerdings habe ich dabei nur höchstens 1 ccm entnommen, was für diese Zwecke zu wenig ist, wie ich schon damals betonte. Es würde sich empfehlen, dass solche Untersuchungen mit einer grösseren Blutmenge, jedesmal 5 ccm, von verschiedenen Seiten vorgenommen würden und das Blut auf feste Nährböden, Agarplatten und trockene Agargläser, auf denen man das Blut schräg erstarren lässt, ausgespritzt würde, damit die Zahl der Colonien festgestellt werden kann. Dann würde sich vielleicht für die verschiedenen pyogenen Bakterien mit der Zeit eine gewisse Zahlengrenze feststellen lassen, die vereint mit dem klinischen Bilde uns sicherere Anhaltspunkte zur Frage der Amputation bei septischen Processen geben könnte. Jedenfalls wären bei der Schwierigkeit und Wichtigkeit des Problems diese Versuche gerechtfertigt. Immerhin halte ich es schon jetzt für angezeigt, in jedem Fall, bei dem wegen septischer Processe die Amputation in Frage gezogen wird, das Blut bakteriologisch zu untersuchen.

Ich gehe aber in der Beurtheilung des Werthes der bakteriologischen Blutbefunde für die Therapie nicht so weit, wie Prochownik, welcher räth, den septisch inficirten Uterus zu exstirpiren, wenn Bakterien in der Blutcultur nachweisbar sind und die Localerkrankung auf die Gebärmutter beschränkt ist. In letzter Zeit habe ich bei einer Patientin der Abtheilung des Herrn Geheimraths Sonnenburg im städtischen Krankenhause Moabit, welche an Sepsis nach Abort litt, 5 ccm Blut während eines Schüttelfrostes verimpft (Fall A). Es wuchsen 2 Colonien von Streptokokken[1]) aus diesen 5 ccm Blut. Zur Zeit der Blutuntersuchung war die Erkrankung auf die Gebärmutter be-

1) Die Blutculturen werden demonstrirt, zusammen mit denen von Fall B und von einem Fall von Peritonitis noch Perityphlitis, bei dem der Pyocyaneus aus dem Blute 3 Stunden vor dem Tode gewachsen war.

schränkt, und man hätte nach dem Rath Prochownik's die Exstirpation des Uterus in Betracht ziehen müssen. Später bildete sich eine Metastase in einem Kniegelenk, welches eröffnet wurde — im Eiter fanden sich Streptokokken in Reincultur — und die Patientin genass auch ohne Exstirpation des Uterus.

Aehnliche Fälle von puerperaler Sepsis, welche ohne Ausschneidung der Gebärmutter zur Genesung kamen, obwohl Bakterien im Blute nachgewiesen worden waren, sind öfter beobachtet worden (von Petruschky (1), welcher in 9 Fällen von puerperaler Sepsis, von denen 6 genasen, Bakterien im lebenden Blut nachgewiesen hat, Sittmann (Fall II), Kraus, Leuhartz, Groth). Demnach kann diese präcise Indicationsstellung von Prochownik nicht zu Recht bestehen, wenn auch sicherlich bei septischen Puerperalfällen, ähnlich wie bei der Frage der Amputation, sich wichtige Anhaltspunkte für die Therapie aus systematisch vorgenommenen bakteriologischen Untersuchungen des Blutes finden lassen werden.

Weiterhin halte ich die bakteriologische Untersuchung des Blutes unbedingt angezeigt in Fällen, bei denen Heilserum angewendet wird und eine bakteriologische Untersuchung localer Krankheitsherde nicht möglich ist oder eine Mischinfection ergiebt. Nur durch eine positiv ausfallende bakteriologische Untersuchung des Blutes ist es in diesen Fällen überhaupt möglich, festzustellen, durch welches Bacterium eigentlich die Sepsis hervorgerufen wird. Nach diesem Befunde würde man die Auswahl des Serums zu treffen haben. Jedoch wird sich auch in den übrigen Fällen von Sepsis, bei denen der Erreger aus einem localen Herde nachgewiesen werden kann, die bakteriologische Untersuchung des Blutes bei Seruminjectionen empfehlen. Diese Heilversuche sind in ihrem therapeutischen Werthe zunächst durchaus unsicher und andererseits nicht ganz gleichgültig für den Patienten, zumal wenn grössere Mengen Serum injicirt werden; deswegen sollte man wenigstens vor ihrer Anwendung eine exacte wissenschaftliche Untersuchung des Falles vornehmen — und zu letzterer gehört für solche Fälle heut zu Tage auch die bakteriologische Untersuchung des Blutes. Mit Hilfe dieser Untersuchung würde man auch über den Werth oder Unwerth des angewendeten Heilserums ein objectiveres Urtheil in den einzelnen Fällen gewinnen können, da der Nachweis von Bakterien im Blut immer für eine gewisse Schwere der Erkrankung spricht. Bei einer Anzahl hierher gehöriger Fälle in der Litteratur ist thatsächlich das Blut bakteriologisch untersucht worden, bei den meisten ist jedenfalls der Erreger der Sepsis durch Untersuchung eines localen Herdes festgestellt worden, bei einer ganzen Reihe von Fällen aber, besonders der ausländischen Litte-

ratur, ist ohne jeden Versuch der Feststellung der Art der Sepsis, ohne jede bakteriologische Untersuchung, Antistreptokokken- oder Antistaphylokokkenserum unterschiedslos injicirt worden ist, angeblich meist mit Erfolg.

In einer solchen Mittheilung sind 3 Fälle von Puerperalfieber veröffentlicht, bei denen ohne bakteriologische Untersuchung abwechselnd beide Sera angewendet worden sind; in dem einen Fall hat das Antistreptokokkenserum geholfen, nachdem das Antistaphylokokkenserum versagt hatte, und zweimal heilte das letztere, wo das erstere unwirksam war!!

Aehnlich wie bei den septischen Krankheiten haben sich auch bei anderen Infectionskrankheiten in den letzten Jahren die Anschauungen über das Vorkommen von Bakterien im Blut geändert, nachdem die Methoden der Untersuchungen verbessert worden sind und die sogenannte baktericide Kraft des Blutes durch sofortige Verimpfung desselben in grössere Mengen flüssiger Nährsubstanz nach Möglichkeit ausgeschaltet worden ist. Ich erinnere daran, dass fast in jedem Falle von Pneumonie jetzt Pneumokokken im Blut gefunden werden, dass bei Typhus ebenfalls fast immer die Typhusbacillen im Armvenenblut nachgewiesen werden können und noch sicherer aus dem Blut frischer Roseolen, die nicht einfache Hyperämieen der Haut sind, sondern echte Erkrankungen derselben (E. Fränkel), jedenfalls hervorgerufen durch Ablagerungen von Typhusbacillen aus dem Blut. Ferner erinnere ich daran, dass im Urin von Typhuskranken manchmal ungeheure Mengen von Typhusbacillen nachgewiesen worden sind, die doch wenigstens zum grossen Theile aus dem Blute dorthin gelangt sein müssen, wenn auch eine nachträgliche Vermehrung in den Nieren oder in der Blase stattgefunden haben kann. Auch die Pestbacillen finden sich in allen schwereren Fällen im Blute der Kranken. Die Cultivirung der Influenzabacillen aus dem Blut begegnet ganz besonderen Schwierigkeiten, ist aber in letzter Zeit auch mehrfach gelungen. Jedenfalls lassen alle diese Befunde darauf schliessen, dass nicht nur bei den septischen Krankheiten, sondern auch bei vielen anderen Infectionskrankheiten die Bakterien selbst im Innern des Körpers, im Blut und in den inneren Organen, eine wichtige Rolle spielen. Zu ähnlichen Schlüssen berechtigt auch eine ganze Reihe von Thierversuchen, welche in neuerer Zeit Pawlowsky angestellt hat, auf die ich aber hier nicht näher eingehen kann.

Dem gegenüber muss zugegeben werden, das unsere Kenntniss über die Toxine der pyogenen Kokken im Inneren des menschlichen Körpers noch verhältnissmässig mangelhaft ist und erst in neuester

Zeit in besonderer Weise gefördert zu werden scheint. Dass die pyogenen Kokken in künstlichen Culturen Stoffe bilden, welche auf den Thierkörper und die thierischen Säfte giftig wirken, ist ausser Zweifel. Bei Versuchen in vitro sind solche Stoffe des Oefteren nachgewiesen worden. Auch hat man durch Injection sterilisirter oder filtrirter Culturen von pyogenen Kokken häufig Erkrankungen und auch den Tod von Versuchsthieren hervorgerufen. Jedoch muss betont werden, dass für diese Zwecke im Verhältniss ausserordentlich viel mehr Toxine nöthig waren, als lebende Cultur, wenn als Maassstab für die Toxine die Menge lebender Cultur genommen wird, aus der dieselben hergestellt wurden. So konnten Homen und Laitinen nur ausnahmsweise durch Injection von 20 g sterilisirte Streptokokkenbouilloncultur Kaninchen tödten, während von der lebenden Cultur gewöhnlich ein Tropfen dazu genügte. Auch von dem mit Amylalkohol concentrirten Toxin gebrauchten diese Forscher zur Tödtung von Kaninchen eine Dosis, die etwa 20 g Culturflüssigkeit entsprach. Ebenso fand v. Lingelsheim (1) unter zahlreichen untersuchten Streptokokkenculturfiltraten zuweilen solche, die in einer Menge von 10—15 ccm Kaninchen intraperitoneal injicirt, die Thiere tödteten. Die betreffenden lebenden Culturen waren aber gewöhnlich für Thiere sehr wenig pathogen, und v. Lingelsheim kommt zu folgendem Ergebniss seiner Untersuchungen: „Eine ausreichende Erklärung für die krankmachende und tödtliche Wirkung der lebenden in den thierischen Organismus eingebrachten virulenten Streptokokken vermögen alle bis dahin dargestellten Gifte nicht zu geben. Um so weniger kann dies der Fall sein, als gerade die aus schweren Processen stammenden und hochvirulenten Culturen auf unseren Nährböden meist auch nicht die Spur einer Giftwirkung erkennen lassen."

v. Lingelsheim verlangt zum Beweise, dass Toxine in einer Culturflüssigkeit vorhanden sind, zum Mindesten, dass ein Thier von einer filtrirten Culturmenge getödtet wird, die seiner Blutmenge entspricht; eine Maus von 13 g Gewicht müsste also etwa durch 1 g getödtet werden. „Von den meisten filtrirten Streptokokkenculturen kann man aber das 3—5 fache dieser Dosis nach Einengung im Vacuum ohne Schaden injiciren." Ganz anders wirken bekanntlich die Filtrate von Tetanus- und Diphtherieculturen: Ein Stich mit einer Impfnadel, die in filtrirte Tetanuscultur getaucht ist, genügt, um bei Mäusen den Tetanus und nach 3 Tagen den Tod hervorzurufen (Knud Faber). Kitasato konnte bei Mäusen sogar durch Injection von 0,00001 ccm Culturfiltrat (in anderen Fällen durch Injection von 0,0001 bis 0,0004 ccm) tödtlichen Tetanus erzeugen. Brieger und

Fränkel tödteten mit geringen Mengen von filtrirten Diphtherieculturen Kaninchen, mit 0,25 ccm bei intravenöser Injection, mit 1 ccm bei subcutaner; von der lebenden Cultur genügte dazu der zehnte Theil ($^1/_{10}$ ccm), subcutan injicirt. Aehnlich grosse Mengen, wie von Diphtheriefiltraten, müssten meiner Ansicht nach auch von anderen Bakterienfiltraten zum Tode eines Thieres genügen, wenn man den Tod als eine Folge der „Toxin"wirkung dieser Filtrate hinstellen will. Wenn grössere Mengen Culturfiltrat injicirt werden, etwa 10—100 ccm (pro kg), besonders intravenös, so kommen doch wohl auch andere Umstände in Betracht, die den Tod hervorrufen können, als nur die Wirkung von „Toxinen", zumal wenn schon eine 100 bis 1000fach kleinere Dosis lebender Cultur die Thiere zu tödten vermag, wie dies bei der künstlichen Streptokokkeninfection thatsächlich der Fall ist. Wenn von Filtraten oder Sterilisaten mehr als etwa das 10 fache der tödtlichen Minimaldosis lebender Cultur zur Tödtung nöthig sind, analog den Verhältnissen bei Diphtherie, so erscheint es meiner Ansicht nach zweifelhaft, ob eine „Toxin"wirkung bei den Versuchen vorliegt. Ein sicherer Nachweis von extracellulären löslichen Toxinen würde demnach in Streptokokkenculturen bisher noch nicht erbracht worden sein. Ferner fällt nach weiteren Untersuchungen von v. Lingelsheim auch „die Möglichkeit fort, auf dem Wege einer massenhaften Auflösung von Streptokokkenleiber die Giftwirkung bei der Erkrankung zu erklären; letztere scheint vielmehr an das Leben der Bakterienzelle bis zu einem gewissen Grade gebunden zu sein".

Auch in Staphylokokkenculturen ist es bis vor Kurzem nicht gelungen, einen Giftstoff nachzuweisen, welcher in Mengen, die obigen Forderungen entsprechen, den Tod der Versuchsthiere hervorgerufen hätte. Von lebender Cultur genügen nach meinen Versuchen (3, S. 157) 0,1 ccm virulenter Cultur, um bei intravenöser Injection Kaninchen von ca. 1000 g Gewicht in 1 bis 2 Tagen zu tödten, werden 0,01 bis 0,03 ccm injicirt, so sterben die Thiere nach 4 bis 16 Tagen. Von Filtraten oder Sterilisaten ist aber gewöhnlich wenigstens das 100 fache zu diesem Zweck nöthig gewesen (etwa 10 ccm). Ribbert (1) konnte mit 6 bis 8 Pravazspritzen besonders dichter Staphylokokken-Culturaufschwemmung in 2 Fällen eine Erkrankung oder den Tod von Kaninchen hervorrufen, während die anderen Thiere gesund blieben; vielleicht waren aber in diesen beiden Fällen Gefässverstopfungen durch das todte Kokkenmaterial entstanden. Ribbert ist übrigens der Ansicht, dass die meisten pathologischen Veränderungen, die er an den inneren Organen der mit lebenden Streptokokkenculturen geimpften und getödteten Thiere feststellen konnte, auf Rechnung der Toxine der

Kokken zu setzen wären, indem er überall da Toxinwirkung annimmt, wo Kokken nicht nachweisbar waren. Diese Beweisführung ist jedoch nicht ausreichend; denn unter anderem kann man einwenden, dass die Kokken an diesen Stellen zunächst vorhanden gewesen, später aber abgestorben und zerfallen sind. Petersen hat sogar 70—100 ccm Staphylokokkenfiltrate injicirt, ehe er schwere Krankheitserscheinungen der Thiere hervorrufen konnte. Mosny und Macano haben, um schnellen Tod hervorzurufen, 10 ccm gebraucht, ebensoviel meist v. Lingelsheim (2). Letzterem Forscher ist es aber mit den 10 tägigen Filtraten eines bestimmten Staphylokokkenstammes gelungen, mit Dosen von 2,0 bis 2,5 ccm Kaninchen bei intravenöser Einspritzung innerhalb einer Stunde, bei subcutaner in 2—3 Tagen zu tödten. Diese Versuche entsprechen etwa dem Verhältniss zwischen der Wirkung der lebenden Cultur und des Filtrates bei Diphtheric, und eine Toxinwirkung allgemein toxischer Art ist dadurch zweifellos für den betr. Staphylokokkenstamm erwiesen; derartige Stämme scheinen allerdings verhältnissmässig selten zu sein. Ferner ist eine local nekrotisirende Wirkung des Staphylokokkentoxins von verschiedenen Untersuchern sicher gestellt. Auch über die Natur des Staphylokokkentoxins hat die neueste Zeit gewisse Aufschlüsse gebracht: Van de Velde hat in Staphylokokkenfiltraten und pleuritischen Exsudaten von Kaninchen, welche durch Staphylokokkeninjection hervorgerufen waren, ein Gift nachweisen können, welches in wenigen Minuten die Leukocyten des Kaninchens in bestimmter Weise abtödtet (das Leukocidin). Diese Entdeckung ist von v. Lingelsheim, Neisser und Wechsberg bestätigt worden. Letztere haben auch ein Hämolysin in Staphylokokkenfiltraten näher beschrieben, welches die rothen Blutkörperchen der Kaninchen auflöst. Weitere Untersuchungen werden entscheiden müssen, ob diese meist in vitro oder unter dem Mikroskop beobachteten Phänomene auch für den thierischen Organismus in gleichem Maasse gelten — gewisse Anhaltspunkte dafür haben sich aus den Untersuchungen der betr. Forscher bereits ergeben —, und ferner vor Allem, ob diese interessanten Thatsachen auch für die menschliche Pathologie volle Geltung haben. Wirkt doch nach Untersuchungen von v. Lingelsheim das Staphylotoxin auf die Leukocyten von Meerschweinchen und Mäusen viel schwächer, als auf die von Kaninchen; auf die des Frosches wirkt es überhaupt nicht, und über die Wirkung auf die weissen Blutkörperchen des Menschen scheint noch nichts bekannt zu sein. Sollten die betreffs des Staphylotoxins mitgetheilten Untersuchungsergebnisse auch für die menschliche Pathologie ihre Bedeutung erhalten, so müssten wir, zunächst wenigstens, annehmen, dass bei der Staphylo-

University of California LIBRARY

mykose die Toxine eine grössere Rolle spielen, als bei der Streptomykose, obwohl sich für einen solchen Unterschied beider Krankheitsgruppen aus der klinischen Beobachtung und den klinisch-bakteriologischen Befunden kaum Anhaltspunkte ergeben. Für eine grössere Wichtigkeit der Toxine bei den Staphylokokkenerkrankungen spricht vielleicht auch der Umstand, dass es gelungen ist, durch Thierversuche in unzweideutiger Weise Antikörper im Blute von Patienten nachzuweisen, die von einer Staphylokokken-Osteomyelitis genesen waren (Canon [3], Petersen), während die gleichen Versuche bei Streptosen bisher negativ gewesen sind (Neufeld [1]).

Die Beantwortung aller dieser Fragen ist weiteren Untersuchungen vorbehalten. Zur Zeit ergiebt sich aus den mitgetheilten Untersuchungen, dass wir bei den septischen Krankheiten mit einer Giftwirkung der pyogenen Kokken rechnen müssen, dass dieselbe aber — jedenfalls quantitativ — im allgemeinen durchaus verschieden ist von der der Tetanus- oder Diphtheriebacillen; ferner, dass es nur ausnahmsweise bei einigen Staphylokokkenculturen gelungen ist, allgemein toxische Stoffe durch das Thierexperiment darin bestimmt nachzuweisen, während die meisten dahin zielenden Experimente negativ waren oder nicht einwandfrei erscheinen.

Zum weiteren Verständniss der Aetiologie der septischen Krankheiten müssen wir hier auf die oben beschriebenen bakteriologischen Blutbefunde zurückkommen. Diese haben auch deswegen für unsere Frage eine besondere Bedeutung, weil sie im Gegensatz zu den Thierexperimenten, den Versuchen in vitro und unter dem Mikroskop, bei dem kranken Menschen selbst erhoben worden sind. Auf Grund solcher Blutbefunde habe ich in meiner Mittheilung vom Jahre 1893 (3) die Vermuthung ausgesprochen, dass es in vielen Fällen von Sepsis, welche zum Tode führen, schliesslich zu einem allgemeinen Wuchern der Eiterkokken im Blute selbst, bezw. in den inneren Organen kommt, allerdings meist erst kurze Zeit vor dem Tode. Diese Erscheinung ist jetzt durch eine grössere Reihe von Untersuchungen, besonders bei Säuglingen, bestätigt worden, bei denen die Eiterkokken in so grosser Anzahl einige Zeit vor dem Tode oder gleich nach demselben im Blut nachgewiesen wurden, dass daraus auf ein Wachsen der Kokken im Blute während des Lebens geschlossen werden muss; hierher gehören Fall 5 und 7 von Sittmann, in welchen aus 1 ccm lebenden Blutes über 2000 Colonieen von Streptokokken aufgingen, ferner Fälle von Petersen, Brunner, A. Fränkel (2 Fälle von septischer Endocarditis, bei denen mehrere Tausende, nicht zu zählende Keime von Staphylokokken bezw. Streptokokken 1 Tag vor dem Tode aus

dem Blute wuchsen), dann Fälle von Finkelstein, Labbé, Hirsch, Libmann, Lesné, Righi u. A.). Einige Untersucher haben, wie ich, eine Zunahme der Bakterien im Blute durch mehrfache Untersuchungen feststellen können oder ohne Weiteres eine „Vermehrung" angenommen (Brunner in Fall 5, White, Neufeld [2], Kohn); Ribbert (2) und Wild äussern sich ähnlich bei Miliartuberculose. Zuweilen sind auch Fälle beobachtet worden, bei denen schon etwas längere Zeit vor dem Tode recht zahlreiche, bereits ein Wuchern vermuthen lassende Keime aus dem Blute aufgingen. So habe ich in letzter Zeit einen Fall von septischem Abort im 2. bis 3. Monat ohne Metastasen untersucht, bei welchem 7 Tage vor dem Tode aus jedem halben ccm Blut ca. 100 Colonieen von Streptokokken wuchsen (Fall B.). Es ist wohl kaum anzunehmen, dass derartige Mengen von Keimen aus dem septischen Uterus in das Blut eingeschleppt sein sollten; wahrscheinlicher ist es, dass es sich bereits um ein Wuchern derselben im Blute handelt. Jedoch wird man nicht in jedem Fall mit positivem Blutbefund sogleich auf ein Wachsen der Bakterien im Blut schliessen können, zumal wenn aus grösseren Mengen Blut nur wenige Keime aufgehen, wie z. B. in dem oben beschriebenen Fall A von Puerperalpyämie. In diesen Fällen handelt es sich nur um eine Einschleppung von Bakterien in das Blut, bezw. einer Durchschleppung durch dasselbe. An eine Vermehrung der pyogenen Kokken im Blut knüpfte ich in meiner früheren Mittheilung den Begriff Sepsis oder Septicämie, wenigstens für die Fälle, welche mit dem Tode enden (z. B. Fall B), während ich das Wesen der Pyämie abhängig machte von der blossen Durchschleppung der Eiterkokken durch das Blut und der Metastasenbildung (Fall A) [1]).

Wenn wir an dieser Auffassung von der Allgemeininfection bei den septischen Krankheiten, soweit dabei die Bakterien selbst in Frage kommen, festhalten und hierzu das oben über die Toxine Mitgetheilte heranziehen, so erhalten wir von dem Verlauf der Infection und All-

1) Brunner hat meine Auffassung von der Aetiologie der septischen Krankheiten in seiner Monographie näher besprochen und bekämpft. Ich kann hier auf Einzelnheiten in der Erwiderung nicht eingehen, möchte aber doch bemerken, dass ich glaube zuweilen von Brunner missverstanden zu sein. Jedenfalls habe ich an dem klinischen Unterscheidungsmerkmal zwischen Sepsis und Pyämie, dem Vorhandensein oder Fehlen von Metastasen nicht gerüttelt, wie Brunner meint. Die Ausdrücke Sepsis mit Metastasen oder Pyämie mit Allgemeininfection waren für eine Anzahl meiner Fälle gewählt worden, um dieselben vom ätiologischen und bakteriologischen Standpunkte aus besser rubriciren zu können; für den klinischen oder praktischen Gebrauch habe ich diese Ausdrücke nicht vorgeschlagen.

gemeininfection bei diesen Krankheiten ungefähr folgendes Bild: Zuerst tritt im localen Krankheitsherd eine Vermehrung der Eiterkokken ein mit Bildung von Toxinen. Von diesem Herde aus dringen Kokken und Toxine in das Blut. Die Ersteren werden zunächst durch die baktericide Kraft des Blutes abgetödtet und zerfallen; solche abgestorbenen und schlecht färbbaren Bakterien im Blut (häufig in einem Haufen mit gut gefärbten Influenzabacillen zusammenliegend) sind von mir (4) bei Influenza, von Sittmann bei Pneumonie gesehen und beschrieben worden. Anfänglich tritt dieser Zerfall der Kokken sehr bald nach dem Eintritt in die Blutbahn ein, häufig wohl auch bereits auf dem Wege dorthin — die Bakterien werden nur ausnahmsweise im Blute nachweisbar sein, z. B. wenn schubweise grössere Mengen eingedrungen sind, was bei Schüttelfrösten häufig vorzukommen scheint (s. oben bei Cholelithiasis). Allmählich aber nimmt die baktericide Kraft des Blutes ab, wahrscheinlich unter Mitwirkung der Toxine, die Kokken bleiben längere Zeit im Blute lebensfähig, ihr cultureller Nachweis gelingt schon eher, die Zahl der aufgehenden Colonieen kann aber nur eine geringe sein. In dieser Zeit der Infection, seltener auch wohl früher, kann durch Ablagerung der im Blute circulirenden Kokken irgend wo im Körper in Folge begünstigender Momente (Gefässverstopfung u. dergl.) der Grund zu secundären Herden, Metastasen gelegt werden (Fall A), von denen aus wiederum Kokken und Toxine in das Blut gelangen können. Schliesslich wird die baktericide Kraft des Blutes verbraucht, die im Blut befindlichen Kokken gehen nicht mehr in denselben zu Grunde und beginnen allmählich im Blut bezw. in den inneren Organen weiter zu wachsen; nach Untersuchungen von Wyssokowitsch und Bouday haften die Kokken an den Gefässendothelien, besonders der Capillaren, sie können sich hier zuerst vermehren und theilweise wieder in den Kreislauf eintreten. Die im Blute kreisenden Keime sind zahlreicher und sämmtlich lebens- und cultivirungsfähig, die Zahl der aus dem Blut aufgehenden Colonieen ist eine beträchtliche (Fall B). Der Organismus geht jetzt schnell zu Grunde. In einer Anzahl von Fällen, in denen die Vergiftung durch die Toxine vielleicht eine besonders grosse Rolle spielt, wird der Tod eintreten, ehe es zu einer ausgesprochenen allgemeinen Proliferation der Kokken im Innern des Körpers kommt; es werden dann verhältnissmässig weniger Kokken im Blute und den inneren Organen gefunden werden. In den beiden ersten Stadien der Erkrankung kann die Infection noch zum Stillstand kommen, wenn die Nachschübe von Bakterien aus den localen Herden aufhören, im letzten Stadium nicht mehr oder nur ausnahmsweise.

Nach dieser Darstellung würde sich weiter ergeben, dass im Verlauf der Krankheit wahrscheinlich recht bedeutende Mengen von Bakterien im Blute selbst zu Grunde gehen. Dieser Umstand wäre von Wichtigkeit, wenn die Anschauung Radziewsky's sich bestätigen sollte, welcher auf Grund seiner Untersuchungen die Vergiftung des Körpers hauptsächlich von der Giftwirkung der zerstörten Bakterienleiber abhängig macht. Wenn diese Zerstörung im Blute selbst statthat, so wird die Giftwirkung eine besonders grosse sein müssen. Jedoch geht auch nach der Theorie von Radziewsky der Giftbildung eine bedeutende Proliferation der inficirenden Mikroben selbst voraus. Aus alledem ergiebt sich, dass bei den septischen Krankheiten die Toxine der pyogenen Kokken zwar eine sehr wichtige Rolle spielen, dass aber die Proliferation der Eiterkokken selbst (neben dem Zerfall derselben) im primären Herde, ev. in den secundären Herden, schliesslich fortschreitend im Blute und im ganzen thierischen Organismus nach unserer heutigen Kenntniss von der Aetiologie der septischen Krankheiten als das Hauptmoment erscheinen muss, durch welches der thierische Organismus krank gemacht und vernichtet wird.

An dieser Stelle sei noch auf eine Infectionskrankheit hingewiesen, welche vielfach Aehnlichkeit mit den septischen Krankheiten hat, nämlich auf den Milzbrand. Diese Krankheit galt bisher als Typus einer reinen Infectionskrankheit. Nach neueren Untersuchungen von Buch u. A. stellt sich aber heraus, dass die Bacillen erst wenige Tage vor dem Tode im Blute der befallenen Thiere auftreten und gewöhnlich in nicht grösserer Zahl in demselben vorhanden sind, als etwa die pyogenen Kokken bei den septischen Krankheiten im menschlichen Blute. Eine ähnliche Beobachtung habe ich bei Gelegenheit bakteriologischer Curse gemacht, in denen weisse Mäuse mit Milzbrandsporenfäden subcutan inficirt wurden. Fand die Section der Thiere sehr bald nach dem Tode statt, so wurden in Präparaten vom Herzblut oder auch vom Milzblut nur äusserst spärliche, zuweilen gar keine Milzbrandbacillen gefunden; auch auf den mit Blut beschickten Agargläsern gingen nur einige Colonieen von Milzbrand auf, allerdings regelmässig und in Reincultur. Auch hieraus ergiebt sich, dass die Menge der Bakterien in dem Blute beim Milzbrand gewöhnlich nur eine geringe ist. Andererseits konnte bei Anwendung unserer gegenwärtigen Methoden der Nachweis nicht erbracht werden, dass der Milzbrandbacillus ein extracelluläres lösliches oder ein intracelluläres Gift im Organismus empfänglicher oder refractärer Thiere bildet (Conradi, Casagrandi). Conradi hält es vielmehr für wahrscheinlich, dass der Milzbrandbacillus überhaupt keine giftigen Substanzen im thierischen Organismus erzeugt.

Diese Thatsachen sind sehr wichtig. Sie beweisen 1. dass Bakterien pathogen sein können, auch ohne dass sie nachweisbar Toxine im thierischen Organismus bilden; 2. dass der Tod bei Infectionskrankheiten eintreten kann, auch wenn nur verhältnissmässig wenige Bakterien im Blut und in den inneren Organen des Körpers sich nachweisen lassen und eine Giftbildung der Bakterien ausgeschlossen zu sein scheint, und 3. worauf schon Baumgarten hingewiesen hat, dass die Giftwirkung nicht das einzige Moment ist, wodurch die pathogenen Bakterien den Körper krank machen und vernichten können. Die eigentliche Todesursache bei der Milzbrandinfection ist demnach noch unklar.

Es bestehen also gewisse Analogieen zwischen dem Milzbrand der Thiere und den septischen Krankheiten des Menschen: Bei beiden finden sich meist verhältnissmässig wenige Bakterien im Blute und in den inneren Organen, häufig erst einige Tage vor dem Tode; bei beiden sind entweder keine oder nur geringe Mengen von Toxinen nachweisbar (wahrscheinlich macht hier die Staphylomykose eine Ausnahme); die eigentliche Ursache des Todes findet bei beiden Krankheiten häufig keine ausreichende Erklärung. Immerhin ist es zunächst als feststehend zu betrachten, dass bei beiden Krankheiten die Proliferation der Bakterien der erste und wichtigste Moment ist, während die Rolle der Toxine mehr oder weniger zurücktritt.

Dass übrigens die Besprechuug einer solchen Frage, ob bei einer Infectionskrankheit die Bakterien selbst oder ihre Toxine die Hauptrolle spielen, auch practisch nicht müssig ist, ergiebt sich schon daraus, dass bei Versuchen der Herstellung von Heilserum grundsätzlich zwischen baktericidem und antitoxischem Serum unterschieden werden muss.

Kocher und Tavel haben nun den in mancher Beziehung veränderten Anschauungen über die Aetiologie der septischen Krankheiten auch in der Terminologie derselben Rechnung getragen und den Sammelnamen Sepsis oder Septicämie in eine Bakteriämie und Toxinämie aufgelöst. Aus den bisherigen Erörterungen ergiebt sich aber, dass in der grössten Mehrzahl der Fälle von Sepsis die Bakterien mit ihren Toxinen zusammen ihre Wirkung ausüben, auch im Blute, und deswegen wird sich meiner Ansicht nach eine solche Scheidung für die Terminologie der septischen Krankheiten im Allgemeinen nicht durchführen lassen.

Die Ausdrücke Bakteriämie und Toxinämie bezeichnen vielmehr ein wissenschaftliches Symptom einer Krankheit, wenn ich mich so ausdrücken darf, und sind auch bei anderen Infectionskrankheiten,

Typhus, Pneumonie u. s. w. anzuwenden (vergl. Kraus). Wir werden also treffend von einer Bakteriämie bei Typhus sprechen, wenn Typhusbacillen im Blute nachgewiesen sind, bei Pneumonie, wenn Pneumokokken im Blute sich finden, schliesslich auch von einer Bakteriämie bei Sepsis, wenn der Nachweis der pyogenen Kokken im Blute gelungen ist.[1]) Wir werden aber nicht die septischen Krankheiten in zwei Gruppen theilen und diese Gruppen mit den Namen Bakteriämie und Toxinämie belegen können.

Der Ausdruck Bakteriämie bezeichnet immerhin eine für jeden Fall besonders bewiesene wissenschaftliche Thatsache, nämlich das Vorkommen von Bakterien im Blut, während der Ausdruck Toxinämie meist auf einer — wenn auch oft berechtigten — Hypothese beruht. Petruschky (1) hat das Blut septischer Kranker zu 0,5—2 ccm Mäusen injicirt, aber nur ausnahmsweise eine „Giftwirkung" des Blutes auf die Thiere mit diesen verhältnissmässig grossen Dosen feststellen können. Das Wort Toxinämie ist vielleicht am Platze bei Vergiftungen durch Kothstauungen bei Ileus oder eingeklemmten Hernien, wohl auch bei einer seltenen bestimmten Art von Peritonitis, aber nicht unterschiedslos bei jedem Fall von Sepsis, wie es in der letzten Zeit vielfach gebraucht wird. Es liegt ja allerdings nahe, auch die zahlreichen Fälle, bei denen das Blut gar nicht auf Bakterien untersucht worden ist, welche also nach Kocher und Tavel bei etwaigen positiven Blutbefunden mit dem Ausdruck Bakteriämie bezeichnet werden müssten, einfach Toxinämie zu nennen. Von verschiedenen Seiten ist überhaupt vorgeschlagen worden, den Ausdruck Toxinämie oder Toxämie allgemein für Sepsis anzuwenden.

Meine Herren, das ist es, wogegen ich auf Grund des heutigen Standes der Wissenschaft über die septischen Krankheiten Einspruch erheben möchte. Gerade von den Toxinen im Blut oder sonst im Körper wissen wir wenig Positives, und es erscheint mir deswegen nicht angängig, den Namen für die ganze Reihe der septischen Krankheiten aus dem Vorkommen der Toxine im Blut allein herzuleiten, zumal dieser Name den zahlreichen Bakterienfunden im Blute sehr wenig Rechnung trägt.[2])

1) Von einer Sepsis bei Typhus werden wir dann sprechen, wenn eine Infection mit pyogenen Kokken zu der Typhusinfection hinzugetreten ist. Es empfiehlt sich, den Ausdruck Sepsis nur für die Infection mit pyogenen Kokken zu gebrauchen.

2) Kocher und Tavel haben auch die Ausdrücke Staphylomykosis und Streptomykosis eingeführt. Dieselben sind durchaus zweckentsprechend als Sammelnamen für die Gesammtheit der durch die betreffenden Bakterien hervorgerufenen Krankheiten. Kürzer würden die Namen Staphylose und Streptose sein, welche Petruschky (2) vorgeschlagen hat.

Zum Schluss möchte ich kurz eingehen auf den Vorschlag Brunner's, den Ausdruck Sepsis (Septicämie) nur da anzuwenden, wo es sich wirklich um das Eindringen von Fäulnisserregern oder -Producten ins Blut handelt. Dieser Vorschlag hat theoretisch wohl seine Berechtigung, ist aber praktisch zunächt nicht ausführbar, weil unser Wissen über die septischen Krankheiten zur Zeit noch nicht soweit gefördert ist, dass wir passende und auf fester wissenschaftlicher Grundlage beruhende Ausdrücke an Stelle der „Sepsis oder Septicämie" setzen könnten. Ferner sind die Fälle, in denen Fäulnissbakterien oder -Producte im Blute sich finden, heutzutage recht selten. Unter den von mir veröffentlichten 60 Fällen war einer, bei dem Fäulnissbakterien im Blut nachgewiesen werden konnten, und die Annahme ist nicht unberechtigt, dass in derartigen Fällen die pyogenen Kokken den Fäulnissbakterien erst die Wege gebahnt haben und dann von ihnen überwuchert worden sind. Und endlich haben sich die Ausdrücke Sepsis, septisches Fieber, septische Erkrankung, septische Allgemeininfection für alle durch Eiterbakterien hervorgerufenen Allgemeinerscheinungen derart in der ärztlichen Welt eingebürgert, dass sie kaum noch davon zu trennen sind und nicht recht allein auf die wenigen durch Fäulnissbakterien hervorgerufenen Krankheiten bezogen werden können. Aus allen diesen Gründen scheint es mir empfehlenswerth, zunächst das alte Wort Sepsis für alle hierher gehörigen Allgemeinerkrankungen beizubehalten, sei es, dass ausnahmsweise Fäulnissbakterien dabei mitwirken, oder, dass diese Krankheiten, wie das fast immer geschieht, durch pyogene Bakterien allein hervorgerufen sind, sei es, dass die Bakterien selbst oder auch einmal ihre Toxine die Hauptrolle spielen, und das Wort Pyämie als Unterabtheilung für alle die Fälle zu gebrauchen, in denen klinisch wahrnehmbare Metastasen vorhanden sind. Da, wo die betreffenden Bakterien festgestellt werden, was ja für alle Fälle wünschenswerth wäre, aber in der Praxis noch nicht immer möglich ist, fügen wir den Namen der betreffenden Bakterien hinzu und sprechen von einer Streptokokken-Sepsis, Streptokokken-Pyämie u. s. w.

Wenn unsere Kenntniss der septischen Krankheiten eine weitere Förderung erfahren haben wird, besonders in Bezug auf die Toxine im Innern des thierischen Organismus — wir stehen erst im Beginn der wissenschaftlichen Erschliessung der septischen Krankheiten und befinden uns zur Zeit gerade in einem besonderen Stadium ihrer Erforschung —, dann wird sich, wenn nöthig, auch eine bessere und vor Allem eine auf fester wissenschaftlicher Grundlage beruhende Namengebung für diese Krankheiten finden lassen.

Litteraturverzeichniss.

Baumgarten, Jahresbericht 1899. S. 147. Anm.
Bouday, Ein Beitrag zur Histogenese der metastatischen Phlegmonen, Virchow's Archiv. Bd. CXXII.
Brieger und Fränkel, Untersuchungen über Bakteriengifte. Berliner klin. Wochenschr. 1890. Nr. 11 und 12.
Brunner, Erfahrungen und Studien über Wundinfection und Wundbehandlung. III. Theil. Die Begriffe Pyämie und Septhämie im Lichte der bakteriologischen Forschungsergebnisse. Frauenfeld 1899; vergl. Referat im Centralblatt f. Bakteriologie 1900. XXVII. Bd. 20. 21.
Buch, Berliner thierärztliche Wochenschr. 1898. S. 613., ref. nach Baumgarten's Jahresbericht 1898.
Canon (1), Bakteriologische Blutuntersuchungen bei Sepsis. Deutsche med. Wochenschr. 1893. Nr. 43.
Derselbe (2), Zur Aetiologie der Sepsis, Pyämie und Orteomyelitis (auf Grund bakteriologischer Untersuchungen des Blutes). Deutsche Zeitschr. f. Chirurgie. 1893. Bd. XXIV.
Derselbe (3), Beiträge zur Orteomyelitis mit Immunisirungsversuchen. Deutsche Zeitschr. f. Chir. 1895. Bd. XLII.
Derselbe (4), Die Influenzabacillen im lebenden Blute. Virchow's Archiv CXXXI. Bd. 1893.
Casagrandi, Citirt nach Baumgarten's Jahresbericht. 1899. S. 149.
Conradi, Zeitschr. f. Hygiene. XXXI. Bd. S. 287.
Dörfler, Blutvergiftung und Amputation. Münchener med. Wochenschr. 1901. Nr. 17 und 18.
Faber (Knud), Die Pathogenese des Tetanus. Berl. klin. Wochenschr. 1890. Nr. 31.
Fischer u. Körmöczi, Citirt nach Baumgarten's J. 1897. S. 937.
Fränkel (A), 1. Verein f. inn. Med. Deutsche med. Wochenschr. 1898. Vereinsbeilage. S. 2.
Derselbe, 2. Verein f. innere Med. Deutsche med. Wochenschr. 1900. Nr. 48. Vereinsbeilage. S. 279.
Fränkel (E), Typhusbacillen in Roseolen. Centralbl. f. Bakteriologie. XXIX. Bd. Nr. 2.
Finkelstein, Zur Kenntniss seltener Erkrankungen der Neugeborenen. Berliner klin. Wochenschr. 1895. Nr. 23.
Groth, Lancet 97, citirt nach Baumgarten's Jahresbericht. 1897. S. 43.
Homen (und Laitinen) Die Wirkung der Streptokokken und ihrer Toxine auf verschiedene Organe des Körpers (Arbeiten aus dem pathol. Institute zu Helsingfors). Beiträge zur pathol. Anatomie und zur allgemeinen Pathol. Bd. XXV. Heft. 1. 1899.
Hirschlaff, Bakteriologische Blutuntersuchungen bei septischen Erkrankungen und Lungentuberculose. Deutsche med. Wochenschr. 1897. Nr. 48.
Hirsch, Centralblatt. f. Bakteriologie. Bd. XXII. 14. 15.
Holst, Verhandlungen des 2. med. Congresses f. innere Med. Christiania, citirt nach Baumgarten's Jahresbericht. 1898. S. 821.
Kitasato, Experimentelle Untersuchungen über das Tetanusgift. Zeitschr. f. Hygiene 1901. Bd. X.
Kocher und Tavel, Vorlesungen über chirurg. Infectionskrankh. I. Th. 1895.
Kohn, Verein f. inn. Med. Deutsche med. Wochenschr. 1897. Nr. 8. Vereinsbeilage.
Kraus, Bakteriologische Blut- und Harnuntersuchungen. Zeitschr. f. Heilk. 1896.
Labbé, Citirt nach Baumgarten's Jahresber. 1897. S. 48.
Lenhartz, Discussion zum Vertrag von Prochownik. Münch. med. Wochenschr. 1899. Nr. 21. S. 716.
Lesné, Gaz. hebd. de méd. 1898. Cit. nach Baumgarten's Jahresbericht 1898.
Libmann, Centralblatt f. Bakteriologie. Bd. XXII. Heft 14. 15.
v. Lingelsheim (1), Kritisches und Experimentelles zu der Aetiologie, dem Wesen und der Bekämpfung der Streptokokkeninfectionen. (Habilitationsschr. Marburg 1899.)
Derselbe (2), Aetiologie und Therapie der Staphylokokkeninfectionen. Beiträge zur experimentellen Therapie (Behring). Heft 1a.

Löw, Ueber Bakterienbefunde bei Leichen. Zeitschr. f. Heilk. Bd. XXI. Abth. f. pathol. Anatomie, Heft 1.
Mosny u. Macano, La semaine médic. 1894. Cit. nach v. Lingelsheim (1).
Neisser und Wechsberg, Ueber das Staphylotoxin. Zeitschrift f. Hygiene. Bd. XXXVI. Heft 3.
Neufeld (1), Treten im menschlichen Blut nach überstandener Streptokokkenkrankheit Antikörper auf? Deutsche med. Wochenschrift. 1897. Nr. 11.
Derselbe (2), Ueber die Züchtung der Typhusbacillen aus Roseolaflecken, nebst Bemerkungen über die Technik bakteriologischer Blutuntersuchungen. Zeitschr. f. Hygiene. Bd. XXX. Heft 3.
Pawlowsky, Zur Frage der Infection und der Immunität. Das Schicksal einiger (hauptsächlich pyogener) Mikroben im Organismus empfänglicher und immuner Thiere. Zeitschr. f. Hygiene. Bd. XXXIII. Heft 2.
Petersen, Ueber Immunisirung und Serumtherapie bei der Staphylomykosis. Beiträge zur klin. Chirurgie. Bd. XIX. Heft 2. S. 365.
Petruschky (1), Untersuchungen über Infection mit pyogenen Kokken. Zeitschr. f. Hygiene. Bd. XVII. 94.
Derselbe (2), Krankheitserreger und Krankheitsbild. Zeitschr. f. Hygiene. Bd. XXXVI. Heft 1.
Prochownik, Ueber die Ausschneidung der puerperal-septischen Gebärmutter. Vortrag im ärztlichen Verein in Hamburg. Münchener med. Wochenschrift. 1899. Nr. 21. S. 715 u. Monatsschrift f. Geburtshülfe u. Gynäkologie. Bd. X. Heft 1.
Radziewsky, Untersuchungen zur Theorie der bakteriellen Infection (Gesetz der Infection). Zeitschrift f. Hygiene. Bd. XXXVII. Heft 1.
Ribbert (1), Pathologische Anatomie und Heilung der durch den Staphylococcus pyogenes aureus hervorgerufenen Erkrankungen. Bonn 1891.
Derselbe (2), Deutsche med. Wochenschr. 1897. Nr. 52.
Riedel, Verhandlungen der Deutschen Gesellschaft f. Chirurgie. 1898. Discussion zur Frage der Choledochotomie.
Righi, Riforma medica. 1895. Citirt nach Baumgarten's J. 1895. S. 69.
Sittmann, Bakteriologische Blutuntersuchungen. Archiv f. klin. Med. Bd. LIII. Heft 3 und 4. 1894.
Van de Velde, Étude sur le mécanisme de virulence du staphylocoque pyogène. La cellule. T. X. Fasc. 2. Citirt nach v. Lingelsheim (2).
Wenhardt. Citirt nach Baumgarten's J. 1897. S. 937.
Wyssokowitsch, Ueber die Schicksale der ins Blut injicirten Mikroorganismen. Zeitschr. f. Hygiene. Bd. I. 1886.

III.

Ueber luetische Gelenkentzündungen.

Von

Dr. Borchard,

dirigirendem Arzt der chirurg. Abtheilung des Diakonissenhauses in Posen.

(Mit 1 Abbildung.)

Dank der Untersuchungen von Schüller, Virchow, Gies, Volkmann, Fournier, Lanceraux ist ein Zweifel an der Existenz der luetischen Gelenkentzündungen nicht mehr berechtigt. Trotz einer Reihe von Veröffentlichungen ist jedoch die Zahl der rein klinischen Beobachtungen naturgemäss bei weitem grösser, als der auch pathologisch-anatomisch untersuchten Fälle, soweit man überhaupt von Häufigkeit sprechen kann. Die meisten Präparate stammen von Sectionen der entweder an anderen Erkrankungen oder in Folge sonstiger schwerer syphilitischer Veränderungen Verstorbenen. Durch Operation gewonnene Präparate sind äusserst selten.

Wichtig ist es, die luetischen Erkrankungen in zwei grosse Gruppen zu sondern. Primär werden die Gelenke sowohl im acuten Stadium beim Ausbruch des Exanthems, als in der späteren sogenannten tertiären Zeit und bei congenitaler Lues ergriffen; secundär nur bei den letzteren Formen von den Entzündungen des Periosts und der benachbarten Knochen aus.

Pielicke theilt nach Finger die Gelenkerkrankungen in idiopathische und deuteropathische ein. Zu der ersteren Classe rechnet er die acuten und subacuten mit Zottenbildung einhergehenden Formen, die auch in das chronische Stadium übergehen können; zu der letzteren alle jene Formen der Kapselerkrankung, der Gummabildung, der Periostitis, wie wir sie gewöhnlich im späteren Verlauf der Lues sehen. Die Eintheilung erscheint wenig scharf, da eine Trennung der subacuten, chronischen, idiopathischen von manchen deuteropathischen Formen nicht gut möglich ist.

Besser trifft die Virchow'sche Eintheilung in acute und chronische Erkrankung zu, zumal da hierbei von einer etwaigen Beziehung

resp. Abhängigkeit der Erkrankungsform von einem besonderen Stadium der Syphilis nichts gesagt ist.

Die erste Form tritt im sogenannten secundären Stadium und zwar gewöhnlich bei Ausbruch des Exanthems d. h. bei der Generalisirung der Syphilis auf. Sie localisirt sich mit Vorliebe in den grossen Körpergelenken, deren eins oder mehrere — zuweilen symmetrisch — sie befallen kann, jedoch scheint sie mehr monoarticulär[1]) aufzutreten. Cayla[2]) theilt 2 Fälle mit, in denen bei nachweisbarer, recenter syphilitischer Infection bei dem einen Pat. das linke, bei dem anderen das rechte Kniegelenk befallen war. Unter Anwendung von grauer Salbe kam es in 6—14 Tagen zur Heilung. Die Schmerzen sollen nicht sehr heftig gewesen sein, der Erguss nicht sehr reichlich, keine Röthung der Haut, keine Tendenz zu weiterer Ausbreitung. Jedoch nicht immer ist der Verlauf so leicht. Die Schmerzhaftigkeit, die Druckempfindlichkeit des Gelenkes kann sehr gross sein; sind mehrere Gelenke befallen, so können remittirende Temperaturen bis 40° eintreten. Rechnet man hierzu das acute Entstehen, so liegt eine Verwechslung mit acutem Gelenkrheumatismus sehr nahe. Von manchen Autoren (Pielicke[3]) wird angegeben, dass diese Erkrankung in das chronische Stadium übergehe, z. B. bei nicht einsetzender Behandlung, und dann zu Zottenbildung im Gelenk selbst führen müsse. Als Zwischenstufe zwischen beiden nimmt er leichtere, acute Erkrankungsformen an, die ohne wesentliche Schmerzhaftigkeit, ohne erhebliche Temperatursteigerungen einhergehen und wie z. B. in den von Uracek berichteten Fällen im Gefolge jeder neu einsetzenden Psoriasis syph. wieder erscheinen. Diese acute syphilitische Gelenkerkrankung, deren Vorkommen trotz der relativen Seltenheit nicht zu bezweifeln ist, dürfte wohl am besten so erklärt und in Einklang mit unseren heutigen Ansichten gebracht werden, als es sich hierbei entweder um eine besonders schwere Infection oder um ein besonders empfängliches Individuum handelt und als diese Gelenkerkrankung nichts weiter ist, als der Ausdruck einer Allgemeininfection oder Intoxication, wie wir es ja auch bei anderen Infectionskrankheiten sehen. Gelenkschmerzen, ohne dass es zum Ausbruch von nachweisbaren Entzündungserscheinungen kommt, sind gar nicht so selten im Beginn der Syphilis. Anatomische Beschreibungen derartiger Gelenke habe ich in der Litteratur nicht auffinden können. Klinisch liess sich ein mehr oder weniger starker

1) Cheminade, Contribution à l'étude de l'arthrite syphilitique secondaire Ann. de dermat. et syph. 1888. No. 7.

2) Cayla, Centralblatt f. Chirurgie. 1888.

3) Pielicke, Berl. klin. Wochenschr. 1898. Nr. 4 u. 5.

seröser, oder blutig-seröser Erguss, Schwellung der Synovialis nachweisen. Zottenbildungen, circumscripte Verdickungen der Gelenkkapsel sind dieser Form nicht eigenthümlich. Ebenso wenig ist Eiterung nachgewiesen worden, trotzdem der erste Anblick an Arthritis purulenta erinnern kann, ja in einzelnen Fällen zur Eröffnung der Gelenke behufs Resection verleitet hat. Es ist eben nur eine acute Infection des Gelenkes mit syphilitischem Virus, das hier ebenso wie auf der Haut und den Schleimhäuten seine Wirkung entfaltet und zu den oben genannten Veränderungen führt. Die specifische Bildung der Syphilis bleibt noch aus, es kommt nur zu einem Hydrops des Gelenkes mit Schwellung der Synovialis. Die Heilung erfolgt meist rasch und vollkommen, weil die anderen begleitenden Erscheinungen der secundären Lues, ohne welche ja eine Diagnose der Art der Gelenkerkrankung kaum möglich wäre, zu der antisyphilitischen Behandlung drängen. Verwundern kann es nicht, dass bei einer allgemeinen infectiösen Erkrankung auch die serösen Häute und somit die Gelenke in Mitleidenschaft gezogen werden. Analoga hierfür bieten alle Infectionskrankheiten (Gonorrhoe). Sehr häufig ist diese Form der Gelenkerkrankung bei Lues nicht.

Für die zweite Art der primären syphilitischen Gelenkerkrankung ist charakteristisch die Gummabildung, sei es, dass dieselbe gelegen ist in der Synovialis, im parasynovialen Gewebe oder im Gelenkknorpel. Der eine oder der andere Ort können gleichzeitig Sitz der Erkrankung sein. Rasch[1]), der die ganzen Veränderungen als Chondroarthroitis syphilitica bezeichnet, nimmt auf Grund der histologischen Untersuchungen an, dass auch die Knorpelgeschwüre aus gummöser Infiltration hervorgehen, und die weissen strahligen Narben Residua derartiger Entzündungen darstellen. Gies[1]) stellte auf Grund der strahligen, von festem Bindegewebe überkleideten Narben im Knorpel des Kniegelenkes die Diagnose auf luetische Gelenkentzündung, und man kann seinen Ausführungen nur Recht geben. In Gesellschaft dieser Gummabildung der Kapsel, der Synovialis, des Knorpels kann es zu einem mehr oder weniger hochgradigen Gelenkerguss kommen, der die anderen Gelenkveränderungen z. Th. verdeckt. Letztere haben, soweit sie die Kapsel betreffen, ihren Sitz mit Vorliebe an den Umschlagsstellen, hier ist die Verdickung sowie die Zotten- und Polypenbildung am grössten. Von hier aus ragen die in der Synovialis oder im parasynovialen Gewebe entstandenen Bildungen in das Gelenk hinein,

1) Rasch, Centralbl. f. Chirurgie. 1892.
2) Gies, Deutsche Zeitschrift f. Chirurgie. Bd. XV.

wachsen, sofern nicht eine specielle Therapie Platz greift, weiter, der Stiel, mit dem sie mit dem Mutterboden zusammenhangen, wird länger und schmäler. Es können so freie Gelenkkörper vorgetäuscht werden. Rasch glaubt das Vorkommen wirklich freier auf luetischer Basis entstandener Gelenkkörper mit einer an Gewissheit grenzenden Wahrscheinlichkeit behaupten zu dürfen. Einen recht interessanten Beitrag zu dieser Frage hat mir ein auch noch in vieler anderer Beziehung bemerkenswerthes Präparat geliefert, das ich durch Arthrektomie gewonnen habe.

Die Krankengeschichte ist folgende: Die verheirathete M. G., 29 Jahre alt, aus P. wurde am 10. December aufgenommen. Seit 13 Jahren verheirathet, 1. Kind 8 Monate nach der Verheirathung geboren, lebt, ist gesund. 2., 3., 4., 5., 6. theils abortirt, theils todt geboren. 7. Kind starb 7 Monate nach der Geburt. 8. und 9. Kind lebt, 10. starb nach 13 Wochen. Patientin ist jetzt im 4. Monat gravide. Vor 10 Jahren — nach dem 1. oder 2. Abort will Patientin einen Gelenkrheumatismus gehabt haben. Fieber habe sie dabei nicht gehabt, beide Kniegelenke seien geschwollen gewesen. Die anderen Gelenke hätten auch geschmerzt, doch hätten sie keine Schwellung gezeigt. Nach 5 Wochen sei sie geheilt und dann bis vor 4 Jahren gesund gewesen. Dann hätte sie Schmerzen im linken Knie bekommen, dasselbe sei dick geworden. Seit 3 Jahren von einem Pickel ausgehend mehrere Unterschenkelgeschwüre am rechten Bein. Gleichzeitig traten leichte Schmerzen im rechten Bein auf. Dasselbe schwoll an. Zeitweise verschlimmerten sich die Schmerzen so, dass sie nur mit Hilfe eines Stockes gehen konnte.

Befund: Gesund aussehende Patientin, gravide. Am rechten Unterschenkel 7 runde, etwas über 10 pfennigstückgrosse, von wallartigen Rändern umgebene, schmutzig belegte Geschwüre, in deren Umgebung der Unterschenkel leicht bläulich gefärbt ist. Das linke Knie steht in leichter Beugestellung, ist mässig stark geschwollen. Im Gelenk ist ein Flüssigkeitserguss. Besonders an der Umschlagsstelle des oberen Recessus fühlt man deutliche Verdickungen und Verhärtungen. Die Streckung des Beines gelingt nicht vollkommen. Das rechte Knie ist sehr stark, besonders in der Gegend des oberen Recessus durch einen Flüssigkeitserguss ausgedehnt. In Folge dessen kann man Einzelheiten nicht fühlen. Die Beweglichkeit ist bedeutend gehemmt und schmerzhaft.

Es konnte keinem Zweifel unterliegen, dass es sich bei der Patientin um luetische Erkrankungen des Unterschenkels und beider Kniee handelt. Da aber der Gelenkerguss rechts sehr hochgradig war, schon drei Jahre bestand, da mich in einem anderen Falle die rein antiluetische Behandlung im Stich gelassen hatte, so schien es mir rathsam, der antiluetischen Behandlung eine Punction des rechten Kniegelenks voraus zu schicken. Es wurden 100 ccm einer weisslich gelben, völlig klaren, leicht fadenziehenden Flüssigkeit entleert. Die dann vorgenommene Palpation des Gelenkes ergab an der Stelle der grössten Kapselverdickung d. h. an der äusseren Umschlagsstelle des oberen Recessus eine anscheinend frei beweglichen, reichlich taubeneigrossen, im Gelenk gelegenen Körper.

Ich entschloss mich zur breiteren Eröffnung des Kniegelenkes und fand nach Durchtrennung der sehr verdickten Gelenkkapsel einen derselben ziemlich breit aufsitzenden gestielten Polypen von oben erwähnter Grösse, den ich mit sammt der zugehörigen Synovialis exstirpirte. Die weitere Inspection des Gelenkes ergab nun die Synovialis sammetartig geschwollen und dicht besetzt mit kleineren und grösseren bis 2 cm langen und 1 cm breiten Zotten. Eine Veränderung am Gelenkknorpel, eine Verdickung der Knochen bestand nicht. Ich exstirpirte von dem bogenförmig verlängerten Schnitte die Gelenkkapsel und schloss das Gelenk ohne Drainage. In der Nachbehandlung wurde eine Schmierkur eingeleitet und gleichzeitig Jodkali innerlich gegeben. Der Verlauf war ein guter. Am 17. Januar konnte die Patientin entlassen werden. Anfangs März konnte ich bei einer Nachuntersuchung folgendes constatiren. Patientin hat nicht abortirt. Sie geht ohne Beschwerden. Das rechte (operirte) Knie ist völlig frei beweglich und zwar besser als das linke, in dem bei Bewegungen deutliche Reibegeräusche vorhanden sind sowie eine Behinderung der Beugung um etwa 25°.

Beschreibung des Präparates: An der Innenseite des oberen Ansatzes der Kniegelenkskapsel regt in das Gelenk ein reichlich taubeneigrosser, von glatter, weisslicher Haut überzogener Tumor, der mit einem 2 cm langen und 1 cm breiten Stiele auf seiner Basis aufsitzt und nach allen Seiten frei beweglich ist. Auf dem Durchschnitt zeigt sich derselbe bestehend aus einem weisslich-grauen, in der Mitte gelblich-weissen Gewebe, das von einer deutlich abgegrenzteren, derberen, bis 2 mm dicken weissen, schwieligen Haut überkleidet ist. An einzelnen Stellen ist diese Haut mehr röthlich gefärbt und liegen diese von unregelmässigen Rändern umgebenen Partieen unter dem Niveau der übrigen Haut. Die Synovialis ist dunkelroth, sammtartig und besetzt mit dicht neben einander stehenden kleinen und grösseren Zotten, die frei in das Gelenk hinein ragen. Die Synovialis ist etwa $1\frac{1}{2}$ mm dick, auf dem Durchschnitt weisslich-grau. Ebenso ist das angrenzende Gewebe schwielig verdickt. Mikroskopisch zeigte der grössere Knoten deutlich gummösen Bau, und auch in den kleineren Zotten und Zöttchen konnten, soweit dieselben zur mikroskopischen Untersuchung verwandt wurden, kleine Gummata nachgewiesen werden. —

Die syphilitische Infection scheint mir stattgehabt zu haben nach der Geburt des ersten Kindes. Ob der angebliche Gelenkrheumatismus luetischer Natur gewesen ist, kann ich nicht mit Sicherheit behaupten. Dafür spricht der Umstand, dass er ohne Fieber verlaufen und nur in beiden Kniegelenken localisirt gewesen sei. Die Erscheinungen im linken Knie dürften auf bindegewebige Indurationen der Kapsel, auch wohl des Knorpels — wegen der Bewegungsstörungen, den Reibegeräuschen bei Bewegungen — zu beziehen sein, wahrscheinlich ist, dass auch dort ähnliche Zottenbildung wie im rechten Kniegelenk bestand.

Während die kleineren Zotten rein synovialen Ursprungs sind —, Monastirskji[1]) wies auf diesen Ursprung hin, — hat der grössere Knoten von dem subsynovialen Gewebe seinen Ursprung genommen,

und der derbe weisse Ueberzug ist die verdickte und veränderte Synovialis. Interessant ist, dass in fast allen diesen kleinen Zotten miliare Gummata nachgewiesen werden konnten.[2]) Bei vorwiegender Production solcher miliarer Gummata ist es verständlich, dass derartige Gelenkleiden mit tuberculösen verwechselt werden können (Monastirskji). Andererseits aber muss man auf Grund dieses Befundes der Deutung jener mehr chronischen, leichteren Form, die sich aus der acuten, erst beschriebenen Art entwickeln und auch zur Bildung von Zotten führen kann, wie Pielicke meint, zweifelnd gegenüberstehen, zumal wenn dieselben im Gefolge der congenitalen Syphilis auftreten. Der Fall Hünicker's[3]), in dem bei congenitaler Lues acute Ergüsse beider Kniee auftreten, scheint auf den ersten Anblick die Möglichkeit der erst beschriebenen acuten Form auch für die congenitale Lues zu beweisen. Bei genauerer Prüfung muss man jedoch berechtigte Zweifel hegen, da nach drei Wochen schon deutliche Verdickung der Schienbeine vorlag. Es dürfte deshalb die Deutung, dass eine syphilitische Periostitis das Primäre und das Gelenkleiden das Secundäre war, nicht ausgeschlossen sein. Die angeblich chronischen aus den acuten sich entwickelnden Gelenkentzündungen sind nicht so aufzufassen, als wenn wie bei einem Trauma, sich aus einem acuten Hydrops eine deformirende Gelenkentzündung mit Zottenbildung entwickelt, sondern von vornherein sind diese angeblich leichteren subacuten, chronischen Fälle als eine Erkrankung der Synovia in Form miliarer Gummata und Zottenbildung anzusehen.

Der acute Hydrops syphiliticus gehört der secundären, d. h. der Periode der Generalisirung der acuten Infection an, die übrigen Gelenkveränderungen aber sind tertiärer Natur, d. h. sie beruhen auf der Bildung der bindegewebigen Producte des Syphilis.

Klinisch braucht jedoch bei letzteren nicht ein Gumma, eine Zottenbildung direct durch Palpation nachweisbar zu sein, auch nicht die Vermuthung auf eine schwere Läsion des Knorpels zu bestehen. Es giebt Fälle, in denen die ganze Erkrankung unter dem Bilde eines chronischen Hydrops mit allen Consequenzen, wie Erschlaffung der Gelenkkapsel, seitliche Beweglichkeit im Knie, Verdickung der Kapsel

1) Monastirskji, Centralblatt für Chirurgie. 1888.

2) Die Untersuchung ist im hiesigen patholog. Institut von Herrn Prof. Lubarsch gemacht, dem ich auch an dieser Stelle bestens danke.

3) Deutsche med. Wochenschr. 1896.

verläuft. Ich selbst habe einen derartigen Fall congenitaler Lues bei einem 12jährigen Knaben beobachtet, bei dem seit 1½ Jahren etwa Hydrops und Schwellung der Kniegelenke bestand, die keinem antisyphilitischen Mittel weichen wollte. Bei der Punction entleerte sich nur eine mässige Menge blutig-seröser Flüssigkeit. Nach Entfernung derselben fühlte sich die Kapsel sehr verdickt an, aber man hatte daneben den Eindruck, als wenn im Gelenk sich ein schwammiges, pseudo-fluctuirendes Gewebe befände, vergleichbar der weichen Form der tuberculösen Gelenkentzündung. Erst nach Anwendung der Schwammcompression, heisser Bäder u. s. w. begann die Schwellung abzunehmen.

Verdickungen oder Verhärtungen in der Gelenkkapsel konnten ebenso wenig in irgend einem Stadium nachgewiesen werden, wie Veränderungen am Knochen.

So habe ich auch jetzt wieder in einem Falle von einseitiger luetischer Kniegelenksentzündung bei congenitaler Lues neben einem nicht sehr hochgradigen Erguss eine deutliche Verdickung des parasynovialen Gewebes besonders an den Umschlagstellen nachweisen können. Es ist auffallend, wie das Ballotement der Patella nicht so leicht wie bei einem sonstigen Hydrops erfolgt. Man hat bei der Palpation des Gelenkes den Eindruck, als wenn die Flüssigkeitsmenge viel weniger compressibel wäre. Es ist aber dies hauptsächlich bedingt durch die Schwellung und Verdickung der Gelenkkapsel und durch die Zottenbildung.

Der Beginn wie der Verlauf war ein allmählicher; das Product der Erkrankung ist neben einem geringen Hydrops eine starke Verdickung der Kapsel mit Bildung eines reichen schwammigen Gewebes im Gelenk. Betrachtet man die Veränderungen, welche die Lues in dem Knie der Patientin G. gesetzt hat, so ist es einleuchtend, dass durch Zerfall derartig grosser Gummata einerseits eine eitrige Infection des Gelenkes erfolgen, andererseits auch die Haut perforirt werden kann. Es kommt dann zum Bilde jener eitrigen Erkrankungsform, die wir häufiger bei der primären Erkrankung der Knochen, besonders der Phalangen beobachten, die wir aber auch am Ellenbogengelenk sehen. Hervorgehoben aber muss werden, dass auch die gewöhnliche Chondro-Arthroitis syphilitica, wenn auch sehr selten, in Eiterung übergehen kann.

Die Veränderungen am Knorpel hat man bis jetzt nur in ihrem Endstadium, d. h. als von derbem Bindegewebe überzogene Narben kennen gelernt. Sie sind nicht zu verwechseln mit den bei Arthritis deformans erhobenen Befunden, da es z. B. nie zu einer Entblössung des Knochens kommt. Sie imponiren vielmehr als entzündliche Pro-

ducte (Virchow[1])) und haben grosse Aehnlichkeit mit den syphilitischen Narben der Leber, der Lunge. Ob im Anfang Gummata im Knorpel vorhanden waren, weiss Virchow, Gies nicht anzugeben, da eben nur das Endstadium zur Beobachtung kam. Jedoch dürfte nach Allem eine sehr grosse Wahrscheinlichkeit vorhanden sein, dass es auch im Knorpel zur Bildung kleinster Gummata gekommen ist, trotzdem der Knorpel sonst nicht der Sitz von Entzündungen zu sein pflegt. Die Knorpelveränderungen haben ihren Sitz nicht am Rande, sondern in der Mitte der Gelenkflächen im Gegensatz zur Arthritis deformans. Beides, Erkrankungen der Kapsel und des Knorpels, können getrennt oder in Verbindung mit einander eintreten, bei beiden kann es zum begleitenden Hydrops kommen.

Die secundäre Form will ich nur mit wenigen Worten streifen, da ihr primärer Sitz nicht sowohl das Gelenk, als vielmehr der benachbarte Knochen ist, wo sie als syphilitische Periostitis oder Osteomyelitis auftreten kann. Von hier aus wird dann das Gelenkinnere secundär in Mitleidenschaft gezogen, sei es, dass bei der Osteomyelitis oder dem Knochengumma eine Perforation in das Gelenk erfolgt, sei es, dass die Periostitis syphilitica zum Gelenkhydrops oder zur Erkrankung der Synovia führt, oder sei es endlich, dass von einem syphilitischen Process in der Gegend der Epiphysenlinie das Gelenk in Mitleidenschaft gezogen wird. Gewöhnlich beginnen diese Processe mit den dumpfen, Nachts exacerbirenden Schmerzen im Knochen, in der grössten Mehrzahl der Fälle hat die Erkrankung ihren Sitz an den kurzen Röhrenknochen der Phalangen.

Was nun die Therapie aller dieser Formen anlangt, so ist naturgemäss von einer energischen antiluetischen Behandlung am meisten zu erwarten. Sie ist vor allen Dingen indicirt und hat in der weitaus grössten Mehrheit gute Erfolge. Man darf sich jedoch nicht verhehlen, dass in einigen Fällen der locale Befund trotzdem sich nicht ändert, und dass hier dann unsere sonstigen Behandlungsweisen von Gelenkleiden Platz zu greifen haben. Andererseits aber sind die functionellen Resultate bei rein antiluetischer Behandlung nicht immer sehr befriedigend, und ein Theil der Autoren berichtet über mehr oder weniger vollständige Verödung von Gelenken. Bei den durch Zerfall der Knochengummata eintretenden, eitrigen Entzündungen ist dies von vornherein nicht auffallend, aber auch bei Vernarbung grösserer Knorpeldefecte bei narbiger Schrumpfung grösserer Gummata sind erhebliche Bewegungsstörungen verständlich.

1) Virchow, Berliner klin. Wochenschrift. 1884.

Ich glaube nicht, dass ohne Exstirpation eines so grossen Gummas, wie in dem von mir beobachteten Falle, eine so gute und schnelle Heilung mit vollem functionellen Erfolg erzielt wäre, und ich halte bei so lange bestehenden schweren Veränderungen der Kapsel, die Exstirpation der meist befallenen Partien mit anschliessender antiluetischer Nachbehandlung für gerechtfertigt. Ich glaube nicht, dass es lediglich einem Zufall zuzuschreiben ist, wenn das schwerst erkrankte

Synovialis eines luetischen Kniegelenkes.
Photographie eines in Formalin gehärteten Präparates.

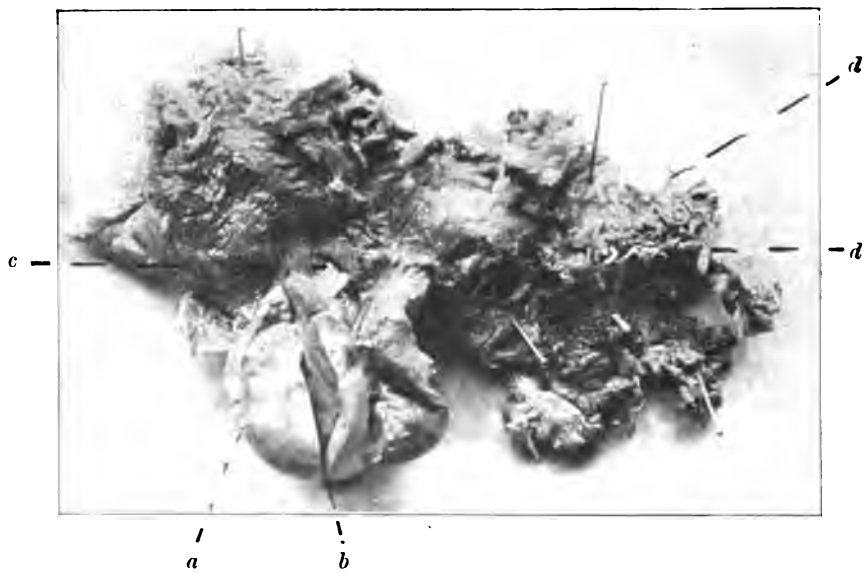

a Wallnussgrosses gestieltes Gumma das frei in das Kniegelenk ragte und einen „freien Körper" vortäuschte.
b Durchschnitt durch dasselbe.
c Stiel des Gumma. Derselbe ist nicht mehr glatt wie die Kuppe des Gumma, sondern zum Theil besetzt von kleinen Zotten.
d In das Gelenk hineinragende kleinere und grössere Zotten, die mikroskopisch miliare Gummata in ihren Fusspunkten zeigen.

operirte Gelenk mit der bestem, d. h. vollkommenen Function ausheilt, während in dem anderen doch eine Steifigkeit zurückgeblieben ist. So vollständig ohne störende Narbenbildung dürfte die Resorption derartiger syphilitischer Producte wohl nicht vor sich gehen.

Bei Zerfall und Eiterung, bei eitriger, das Gelenk in Mitleidenschaft ziehender Osteomyelitissyphilis ist die Entfernung der erkrankten Partien naturgemäss indicirt.

Zum Schluss möchte ich noch einmal hervorheben, dass ich die acute syphilitische Gelenkentzündung, die mit Hydrops und Schwellung der Gelenkkapsel einhergeht, für nichts weiter halte als die Betheiligung der Synovialis an einer acuten allgemeinen Infection, die naturgemäss so oft auftreten kann, wie das syphilitische Virus derartige Zeichen der Verallgemeinerung des Giftes im Körper, d. h. Erscheinungen der secundären Syphilisperiode hervorrufen kann, dass aber alle anderen syphilitischen Gelenkerkrankungen der Ausdruck sind eines localen syphilitischen Productes, d. h. eines Gumma, wie es der tertiären Periode eigen ist. Diese Producte haben ihren Sitz in der Synovialis, dem subsynovialen Gewebe und dem Knorpel. Die Zottenbildung ist nicht die Folge eines länger bestehenden Hydrops, eines fibrinösen Niederschlages auf der Synovialis, sondern ist bedingt durch die Bildung miliarer Gummata in der Synovialis. Auch die in den nur klinisch beobachteten Fällen nachgewiesene Verdickung der Synovialis wird auf die Bildung solcher miliarer Gummata zu beziehen sein. Ferner glaube ich nicht, dass der acute Hydrops syphiliticus ohne Weiteres in die chronische Form übergehen kann. Letztere tritt erst ein, wenn es zur Bildung miliarer Gummata, zu der Proliferation von Zotten gekommen ist. Jeder Hydrops bei der sogenannten tertiären und congenitalen Lues, jede luetische Gelenkerkrankung in diesem Stadium ist auf die oben erwähnte Veränderung (Gummabildung) der Synovialis, des parasynovialen Gewebes oder des Knorpels zu beziehen.

IV.

Aus der chirurgischen Abtheilung des Allerheiligen-Hospitals zu Breslau (Primärarzt: Sanitätsrath Dr. O. Riegner).

Zur Casuistik der traumatischen Luxationen im Talonaviculargelenk.

Von

Dr. A. Wodarz,

Assistenzarzt.

(Mit 3 Abbildungen.)

Die traumatischen Luxationen der Fusswurzelknochen sind den gangbaren Lehrbüchern zufolge äusserst selten; sie werden darin mit einer der Seltenheit entsprechenden Kürze behandelt. Nach seinen umfangreichen Erfahrungen über Fussverletzungen (Fracturen und Luxationen) glaubt jedoch Bähr annehmen zu dürfen, dass diese Verletzungen häufiger vorkommen, als die Litteratur schliessen lässt. Das seltene Vorkommen von traumatischen Luxationen der Fusswurzelknochen bietet schon allein Interesse genug, die spärliche Litteratur durch den Bericht über einen Fall von Luxation im Talonaviculargelenk zu ergänzen.

M. T., 19 Jahr alt, fiel am 12. December 1900 beim Fensterputzen über 8 m hoch auf Holzkisten, welche beim Auffallen zerbrachen, herunter. Er giebt an, auf den linken Grosszehenballen vornehmlich aufgefallen zu sein, sodass der Fuss nach aussen umgeknickt sei. Er konnte wegen grosser Schmerzen infolge Schwellung am Fussgelenk sich nicht erheben. Die Behandlung bestand in Hochlagerung und Schwammcompression, wodurch ein erheblicher Bluterguss am Fuss und Sprunggelenk verschwand; nachher in Massage und orthopädischen Uebungen. Bald nach dem Unfall, noch mehr in der späteren Zeit der Behandlung stellte sich der Fuss in eine excessive Varusstellung, sodass das Gehen sehr erschwert war.

Status: Kräftig gebauter, gut genährter Mann mit gesunden inneren Organen klagt über Schmerzen beim Gehen infolge der krankhaften Stellung des linken Fusses, die er in Zusammenhang mit dem Unfall vom 12. December 1900 bringt. Das rechte (gesunde) Fussgewölbe ist etwas hohler, als normal; in den Gelenken sind keine Bewegungsstörungen nachzuweisen. Der linke (kranke) Fuss steht rechtwinklig in excessiver Varusstellung; dabei ist das Gewölbe der Planta weniger hohl, als nor-

mal. Der innere linke Fussrand erscheint gegen rechts verkürzt und, von innen her betrachtet, mehr gewölbt. Das Tuberculum ossis naviculari ist der Malleolusspitze bis auf 1 cm genähert. Das Os naviculare selbst springt mit der dorsalen proximalen Kante leicht hervor und ist hart an die Sprunggelenkslinie herangerückt. Die Adduction und Abduction ist im Talocruralgelenk auch passiv fast völlig aufgehoben. Die Dorsal- und Plantarflexion ist activ nur in sehr geringen Grenzen, passiv in

Fig. 1.

weiteren ausführbar, jedoch mit grossen Schmerzen vorn am Fussgelenk verbunden. Beim Gehen setzt der Patient den äusseren Fussrand auf, der erste Metatarsus bleibt 2 Querfinger breit vom Erdboden entfernt. Der Gang ist stark hinkend und mit grossen Schmerzen im Sprunggelenk verbunden.

Röntgenbild 1: Das Os naviculare ist im Talonaviculargelenk luxirt und auf den Talushals getreten, während gegen die Keilbeine keine Verschiebung vorhanden ist.

Operationsverlauf: 20. März 1901. In Chloroformnarkose wird unter Esmarch'scher Blutleere ein etwa 10 cm langer Schnitt auf der Rückenfläche des Fusses nach innen von der Sehne des Extensor hallucis geführt vom 1. Keilbein bis zum Sprungbeinkörper. Es zeigt sich, dass das Kahnbein im Talonaviculargelenk noch oben und innen luxirt ist; demnach ist der Taluskopf nach aussen und unten gesunken. Die Verbindung des Kahnbeins mit den 3 Keilbeinen ist intact. Nachdem spannende, straffe Bandmassen, die zum grossen Theil durch narbige Stränge zwischen dem Kahnbein und dem inneren Knöchel verstärkt sind,

theils gespalten, theils durch forcirtes, manuelles Redressement zerrissen sind, lässt sich der Fuss in die Normalstellung bringen, ohne dass er in die excessive Varusstellung zurückschnappt. Dabei kommt der zurückgesunkene Taluskopf zu Gesicht. Eine Reposition der Talonavicularen Gelenkfläche ist unausführbar, weil das Kahnbein auf dem Talushals reitet. Es wird deshalb mit dem Meissel die proximale Hälfte des Os naviculare, sowie ein Theil des Caput tali resecirt. In der Normalstellung des Fusses berühren sich alsdann ein grosser Theil der angefrischten Knochenflächen. Gipsverband in übercorrigirter Valgusstellung des Fusses.

Fig. 2.



22. April 1901. Entfernung des Gipsverbandes. Wunde primär geheilt. Abnehmbarer Gipsverband. Massage.

17. Juni. Der linke Fuss steht rechtwinklig, normal gewölbt, in der Mittelstellung. Der innere Fussrand ist ebenso lang, als der des gesunden Fusses, eine Prominenz des Kahnbeinrestes ist weder zu sehen (vgl. Fig. 1) noch zu fühlen. Die Bewegungen im linken Sprunggelenk sind ebenso ausgiebig als rechts. Der Patient tritt beim Gehen mit dem linken Fuss normal auf, und rollt ihn ab. Schmerzen sind dabei nicht vorhanden. Pat. wird geheilt entlassen.

Von Kahnbeinluxationen unterscheidet Bähr

1. Eine isolirte Kahnbeinverrenkung (Luxatio ossis navicularis) wenn die Gelenkverbindung des Kahnbeines sowohl mit dem Talus, als auch mit den Keilbeinen (zum Theil oder völlig) zerstört sind.

2. Eine Verrenkung im Talonaviculargelenk, wenn die Gelenkverbindung des Kahnbeines mit dem Talus zerstört, dagegen mit den Keilbeinen intact geblieben ist.

Von der ersteren Form hat Bähr nur 5 sichere Fälle in der Litteratur finden können; von den letzteren nur zwei: 1) den Fall von Dubreuil, welcher wohl dem unsrigen analog ist, 2) den Fall von Chassaignac, welcher aber durch eine plantare Luxation des 3. Keilbeines und eine Fractur des Os cuboideum eine sehr complicirte Fussverletzung darstellt.

Seit der Bähr'schen Zusammenstellung sind 3 weitere Fälle von Fusswurzelluxationen berichtet.

I. von Pieper. Der Pat. acquirirte eine Luxation der linken Ossa naviculare und cuneiforme primum nach oben und innen dadurch, dass er auf den linken Fuss und sodann auf die rechte Seite fiel. Der Fuss

stand gestreckt in Abductionsstellung und machte den Eindruck eines Plattfusses; von der inneren Seite gesehen erschien aber das Fussgewölbe völlig erhalten und die Hervorwölbung auf die obere innere Seite beschränkt. 16 Tage nach der Verletzung wurde in Narkose der Fuss stark nach aussen gebogen, sodass die Fusswurzelknochen an der Innenseite möglichst auseinander wichen; dann wurden durch Anpressen der ausgewichenen Knochen gegen das Knie des Operateurs dieselben gewaltsam zurückgedrängt. Es gelang dies unter Knorpelreibegeräusch. Die zurückgepressten Knochen sprangen aber, wahrscheinlich in Folge einer Zwischenlagerung von Kapsel- oder Bändertheilen wieder vor, sobald der Druck nachliess. Der Fuss wurde vorübergehend in Varusstellung fixirt. Die Hervorwölbung war darnach um etwa ein Viertel verringert, der Fuss konnte nach allen Richtungen bewegt werden; wesentliche Functionsstörungen blieben nicht zurück.

Der Fall hat mit dem unsrigen so grosse Aehnlichkeit, dass wir wohl nicht fehlgehen, nach der Beschreibung zu behaupten, er sei ebenfalls eine Luxation im Talonaviculargelenk im Sinne Bähr's gewesen und das Os naviculare also auch hier auf den Talushals gerückt. In beiden Fällen war, von der Innenseite betrachtet, das Fussgewölbe völlg erhalten, die Vorwölbung auf die innere obere Seite beschränkt. Trotzdem war die Planta flacher als normal, an einen Plattfuss erinnernd.

Wird beim Plattfuss das ganze knöcherne Fussgewölbe flacher, sodass das Kahnbein mit dem Tuberculum vornehmlich herabsinkt, so senkt sich bei der Luxation im Talo naviculargelenk der Schlussstein des Gewölbes (Talus, insbesondere Caput tali), weil die Verbindung mit dem nächsten (Kahnbein) gelöst ist. Das Fussgewölbe ist demnach nur scheinbar erhalten, durch Aufrücken des Kahnbeins auf den Talushals, in Wirklichkeit zusammengestürzt, indem der Taluskopf herabsinkt.

Aber auch der Operationsverlauf des Falles von Pieper ist dem unsrigen ähnlich. Das Zurückschnappen der vermeintlich redressirten Knochen bei Nachlassen der manuellen Varusstellung des Fusses ist nicht, wie Pieper annimmt, die Folge von zwischengelagerten Knorpel- oder Bandmassen, sondern, wie wir das bei der Operation zu sehen Gelegenheit hatten, es wird der herabgesunkene Taluskopf auch nicht durch die weitmöglichste Varusstellung des Fusses bewogen, seine Stellung zum Kahnbein zu ändern. Denn das auf dem Talushals reitende Kahnbein zieht den Kopf des Talus mit nach aussen. Erst nachdem Taluskopf und vom Naviculare die proximale Hälfte resecirt waren, berührten sich bei excessiver Varusstellung ein grosser Theil der angefrischten Knochenflächen.

Der Fall von Pieper ist deshalb auch bemerkenswerth, weil es ohne blutigen Eingriff gelungen ist, allein durch einen Gipsverband in redressirter Stellung den Fuss wieder functionsfähig zu gestalten. Nur wäre die Annahme irrthümlich, die luxirten Gelenkflächen seien durch diese Behandlung reponirt. Vielmehr ist der Taluskopf durch das Redressement noch weiter nach aussen und unten gesunken, sodass das auf dem Talushals reitende Kahnbein sich in einer Stellung fixirt hat, welche keine wesentlichen Functionsstörungen verursacht.

2. von Quénu: Das Kahnbein überragte die Gelenkfläche des 1. Keilbeines nach innen. Der Talus hatte eine Drehung um die verticale Achse gemacht. Das Kahnbein war also wohl mit dem Talus in Zusammenhang geblieben.

3. von Berger: Auf dem Fussrücken fand sich ein an den Taluskopf erinnernder glatter, rundlicher Vorsprung, zwischen welchem und dem inneren Knöchel die Sehne des Tibialis anticus stark hervorsprang, um zu dem am weitesten nach hinten und innen gelegenen Theil der Prominenz zu ziehen. Der Vorsprung war die vordere Gelenkfläche des Os naviculare.

In beiden Fällen handelt es sich also im Sinne Bähr's um eine Luxation im Gelenk zwischen Kahnbein und den Keilbeinen; im ersteren ist das Os naviculare nach innen, im anderen nach oben dislocirt. In beiden Fällen wurde das Kahnbein exstirpirt. Leider ist über den Erfolg der Operation nichts berichtet.

Was das Zustandekommen der Luxation im Talonaviculargelenk betrifft, so hat Bähr neben directen complicirten Gewalteinwirkungen besonders hingewiesen auf den Sprung aus der Höhe als indirecte, „wenn auch die meisten Fälle in dieser Richtung nicht ganz klar zu stellen sind, da ja eine kleine Unebenheit als directe Gewalt gewirkt haben kann." Gerade diese letzte Ansicht wird durch unseren Fall gestützt, wenn man bedenkt, welch polymorphe directe und indirecte Gewalteinwirkung statthaben muss, wenn der Fuss beim Fallen aus 8 m Höhe, in abducirter Stellung auftreffend, Holzkisten durchschlägt.

Dass die sichere Diagnose frischer Luxationen der Fusswurzelknochen durch ein ausgedehntes Hämatom meist bis zur Unmöglichkeit erschwert ist, zeigt auch unser Fall. In Folge dessen werden diese Verletzungen wohl meist erst in einem Zustande richtig erkannt, in welchem ein Repositionsversuch keinen Erfolg mehr verspricht. Die Schwere der Functionsstörungen macht vielmehr einen blutigen Eingriff nöthig, welcher bei möglichst conservativem Vorgehen die normale Gebrauchsfähigkeit des Fusses wieder herstellen soll. Die Amputation des Fusses (Piédagnet, Linhart) wird heute wohl wegen Fusswurzelluxationen nicht mehr in Frage kommen. Die Exstirpation eines complet (im Sinne Bähr's isolirt) luxirten Fusswurzelknochen mag oft nicht zu umgehen sein. Bei der Luxation im Talonaviculargelenk jedoch ist die Resection des Gelenks die Idealoperation. Wird nämlich das Kahnbein exstirpirt, so ist zwar der Forderung entsprochen, die Lücke zu vergrössern, aus welcher der Knochen herausgetreten ist (Bähr). Es legen sich aber alsdann im günstigsten Falle die proximalen Gelenkflächen der Keilbeine an die des Taluskopfes

an. Die Fixirung kann nur durch Narbengewebe geschehen, eine Verbindung, welche bei der von oben her wirkenden Körperlast nicht widerstandsfähig genug ist, das Entstehen eines Plattfusses zu verhindern.

Fig. 3.

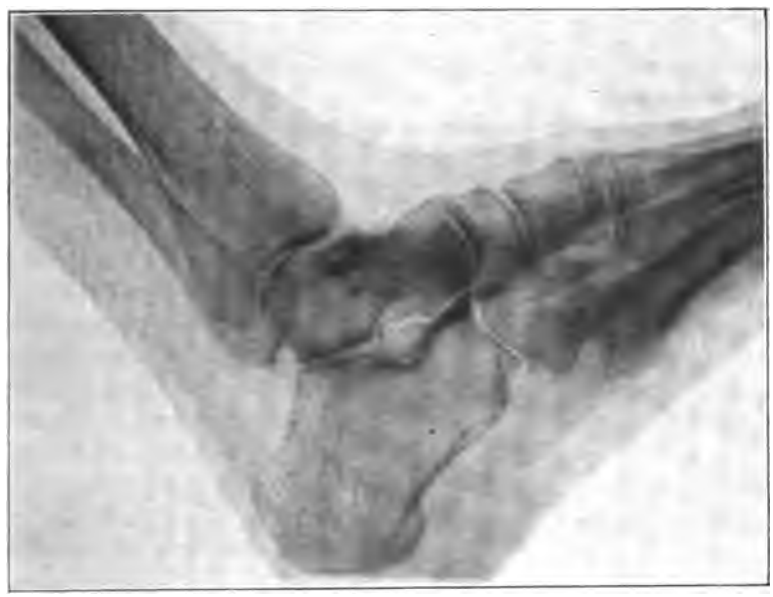

Die Resection des Talonavicalargelenkes dagegen hat den grossen Vortheil, dass Talushals und Kahnbeinrest durch Kallusmassen fest zu einem Stein im Fussgewölbe verwachsen (vergl. das Röntgenbild Fig. 3), eine Verbindung, welche das Erhaltenbleiben des Fussgewölbes garantirt. Die beiden Röntgenbilder benöthigen wohl keiner näheren Erläuterung. Das eine hat durch eine wesentliche Unterstützung der Palpation eine präcise Diagnose stellen helfen. Das andere ergänzt den Schlussbefund der Krankengeschichte.

Für die Ueberlassung des Falles sage ich meinem verehrten Chef, Herrn Sanitätsrath Dr. Riegner, meinen besten Dank.

Litteratur.

1) Hueter-Lossen, Grundriss der Chirurgie. I. 1887.
2) König, Specielle Chirurgie. III. 1894.
3) Helferich, Fracturen und Luxationen. 1898.

4) Hoffa, Lehrbuch der Fracturen und Luxationen. 1896.
5) Bähr, Traumatische Luxationsformen der kleinen Fusswurzelknochen. Volkmann'sche Sammlung klin. Vorträge. N. F. Nr. 136.
6) Pieper, Luxation des linken Os naviculare und des cuneiforme primum. Militärärztliche Zeitschrift. Nr. 6. S. 259. 1896.
7) Quénu, Luxation sous scaphoidienne incomplète en dedans. Gaz. de Paris. No. 20. p. 229. 1898.
8) Berger, Luxation (énucléation) du scaphoide. Bull. de chir. Séance du 31. mars. p. 259. 1898.
6, 7, 8 sind nach Virchow's Jahresbericht 1896 S. 269, 1898 S. 317 zum Theil wörtlich citirt.
9) Dubreuil, Gaz. hebdom. 1868 und Gaz. des hôpitaux. 1871.
10) Chassaignac citirt bei Dubreuil.
11) Piédagnet, Journ. univers et hebdom. 1831.
12) Linhart, Wiener med. Presse. 1868. Nr. 28.
9, 10, 11, 12 sind nach Bähr citirt.

V.

Die habituellen Verrenkungen der Kniescheibe.

Von
Dr. Wiemuth,
Stabsarzt im Ersten Garderegiment z F.

(Mit 3 Abbildungen.)

Die habituelle Luxation tritt an der Kniescheibe in einer Form auf, wie man sie bei keinem andern Gelenk zu sehen bekommt. Die Patella luxirt bei jeder Beugung spontan nach aussen und wird bei jeder Streckung wieder spontan reponirt, oder sie luxirt bei jeder Streckung und gleitet bei der Beugung in die Trochlea zurück und zwar gar nicht selten ohne wesentliche Functionsstörungen im Kniegelenk hervorzurufen.

Dieser eigenthümliche Vorgang hat anscheinend die Veranlassung dazu gegeben, dass man sich über die Bezeichnung „habituelle Luxation" nicht ganz einig ist. In Deutschland versteht man unter derselben eine Luxation, die sich entweder spontan oder aus geringfügigen Anlässen häufiger wiederholt. Sie ist eigentlich eine pathologische Luxation. Denn sie setzt bei jedem Gelenk pathologische Veränderungen voraus, welche die Verschiebung der Gelenkenden an einander entweder allein schon bewerkstelligen oder zum Mindesten begünstigen. Im ersten Falle haben wir es mit Spontanluxationen, im zweiten mit jenen Bastardformen zu thun, die scheinbar traumatischen, in der That aber pathologischen Ursprungs sind. Denn das Trauma ist zu geringfügig, um bei einem normalen Gelenk denselben Effect zu erzielen; es ist nur scheinbar die Ursache, nur das auslösende Moment, während die eigentliche Ursache in den Gelenkveränderungen selbst zu suchen ist.

In Frankreich spricht man im Allgemeinen nur von recidivirenden Luxationen; indessen unterscheiden einzelne Autoren noch zwischen recidivirender und habitueller Luxation und ziehen dann den Begriff der letzteren sehr viel enger als wir. Aldibert[1]) definirt in Bezug

1) Aldibert, Revue des maladies de l'enfance. Des luxations habituelles de la rotule chez l'enfant. 1894.

auf die Kniescheibe die beiden Begriffe folgendermaassen: „On désigne sous le nom (luxation habituelle) une luxation complète ou incomplète, qui se produit fréquemment, plusieurs fois dans la même journée, presque à chaque pas, à chaque effort. Dans les luxations recidivantes le déplacement se produit bien à la suite d'un léger traumatisme ou d'un simple effort musculaire, mais il ne se repète que loin de loin, entre chaque luxation, il s'écoule plusieurs mois, souvent même plusieurs années. Dans les luxations habituelles au contraire, ce déplacement peut se constater plusieurs fois dans la même journée, dans la même heure, le plus souvent même à chaque mouvement de flexion forcée de la jambe sur la cuisse. En somme, la luxation habituelle n'est qu'une luxation recidivante, mes elle en représente le dernier degré, elle est constamment recidivante."

Trotz dieser sorgfältigen Differenzirung wird sich eine genaue Grenze zwischen diesen beiden Luxationsformen kaum ziehen lassen, schon deshalb, weil die Häufigkeit der Recidive — und diese bildet ja das Kriterium — viel zu sehr von äusseren Einflüssen, z. B. von der Beschäftigung, von dem Beruf des Individuums abhängig ist. Eine Luxation, die bei einem Individuum der besseren Stände eine recidivirende ist, wird bei einem Arbeiter, der ohne Rücksicht auf sein Leiden schwere Arbeit verrichten muss, zu einer habituellen; trotzdem ist der Zustand des Gelenks bei Beiden genau derselbe. Wollte man ausserdem diese Begriffe verallgemeinern und auf alle Gelenke übertragen, so würde sich herausstellen, dass die habituelle Luxation fast lediglich auf die Kniescheibe beschränkt bleibt und an den übrigen Gelenken so gut wie gar nicht vorkommt. Denn fast alle, von uns als habituell bezeichnete Luxationen z. B. des Schulter- oder Kiefergelenks bleiben auf dem Niveau der recidivirenden Luxation Aldibert's stehen.

Suchen wir nun nach dem Grunde, warum wir ein Analogon zu diesen Vorgängen an der Kniescheibe bei keinem anderen Gelenk finden, so werden wir sehen, dass eine Gelenkluxation im eigentlichen Sinne des Wortes gar nicht vorliegt. Denn der Mechanismus des Kniegelenks wird durch die Luxation der Kniescheibe keineswegs aufgehoben, sondern nur modificirt, mitunter nicht einmal in störender Weise beeinflusst. Die Patella ist zum Mechanismus des Kniegelenks überhaupt nicht unbedingt nothwendig; sie ist wiederholt exstirpirt worden ohne nachfolgenden Schaden für das Gelenk. Sie gehört auch entwicklungsgeschichtlich gar nicht zum Kniegelenk, sondern zum Musc. quadriceps femoris. Wird dieser Muskel in seiner Entwicklung gehemmt, so bildet sich die Kniescheibe nur rudimentär oder gar

nicht. In allen Fällen von angeborenem Mangel der Kniescheibe ist stets eine Atrophie des M. quadriceps beobachtet. Dieses ist keineswegs so aufzufassen, als ob der Muskel in Folge Fehlens der Patella functionsuntüchtig und deshalb atrophisch sei; vielmehr ist das Fehlen der Kniescheibe lediglich die Folge der Muskelatrophie. Der Beweis hierfür wird schon durch die interessante Thatsache erbracht, dass man bei methodischer Kräftigung des atrophischen Quadriceps, wie durch Massage, Faradisation u. dgl. häufiger die Patella noch nachträglich hat entstehen sehen (Barwel, Hartigan, Hilton, Joachimsthal, Kroenlein, Sayre). Das Lig. patell. inf. ist nur die Fortsetzung der Strecksehne; die Patella ist somit nichts Anderes, als ein in die Strecksehne eingeschlossenes Sesambein, das bei den Bewegungen des Kniegelenks auf der Gelenkfläche des Oberschenkelknochens schleift. Sie verleiht dem Muskel bei der Contraction einen guten Angriffspunkt und bewahrt die Synovialis vor einer Einklemmung in den Gelenkspalt. Die Luxationen der Kniescheibe sind also eigentlich nur Dislocationen der Strecksehne; und sehen wir uns nun in dieser Richtung nach einem Analogon um, so finden wir dasselbe in den habituellen Luxationen, besser gesagt Dislocationen der Peroneussehnen und der Sehne des Musc. tibialis postic. in ganz ausgesprochener Weise.

Die habituelle Verrenkung der Kniescheibe kann sowohl angeboren, als erworben sein. Angeboren nennt man sie auch intermittirende Luxation im Gegensatz zu der angeborenen permanenten, der irreponiblen; erworben ist sie entweder die Folge einer traumatischen oder einer pathologischen Luxation. Sie ist sehr selten. Zum Studium derselben ist man lediglich auf die Casuistik angewiesen, die in den letzten Jahren von Aldibert (l. c.), Bereaux[1]), Potel[2]) u. Steindler[3]) zusammengetragen ist. In Deutschland hat Hoffa[4]) 1899 wieder die Aufmerksamkeit auf diese Erkrankung gelenkt, indem er auf dem Chirurgencongress einen durch Operation geheilten Fall dieser Art vorstellte. Im Uebrigen hat man dieser Deformität in Deutschland lange Zeit hindurch wenig Interesse entgegengebracht, während die französischen Chirurgen sie um so eifriger studirt haben. Daher

1) Bereaux, Des luxations récidivantes de la rotule et de leur traitement. Paris. G. Steinheil. 1894.

2) Potel, Étude sur les malformations congénitales du genou. Lille. L. Danel. 1897.

3) Steindler, Ueber die angeborene Luxation der Patella. Zeitschrift f. Heilkunde. 1898.

4) Hoffa, Zur Behandlung der habituellen Patellaluxation. Verhandlungen der Deutschen Gesellschaft für Chirurgie. II. 1899.

stammt auch die Mehrzahl der Beobachtungen und der therapeutischen Vorschläge aus Frankreich. Trotz der oben erwähnten, vorzüglichen Arbeiten ist die Casuistik immer noch eine sehr kleine; zudem sind die älteren, theilweise nur in Lehrbüchern erwähnten Fälle so kurz beschrieben, dass sie uns über die Pathologie der Erkrankung Aufschlüsse kaum zu geben vermögen. Weitere Publikationen dürften darum wohl gerechtfertigt erscheinen.

Ich habe in dieser Arbeit sämmtliche Fälle habitueller Kniescheibenverrenkungen, welche ich in der Litteratur auffinden konnte, zusammengestellt und denselben zwei eigene Beobachtungen hinzugefügt.

Das Krankheitsbild derselben ist nun nicht immer so einheitlich, wie oben angedeutet; namentlich tritt die aus einer traumatischen hervorgehende, habituelle Luxation nicht regelmässig bei jeder Beugung oder Streckung, sondern oft erst unter dem Einfluss eines Traumas oder einer bestimmten Bewegung auf. Ein normales Gelenk kann aber auch wiederholt eine Luxation erfahren, ohne dass man deshalb berechtigt wäre, letztere eine habituelle zu nennen. Eine scharfe Abgrenzung der traumatischen von der habituellen Luxation ist somit nicht möglich. Das Kriterium muss neben dem Recidiv die Geringfügigkeit des Traumas und die zur Luxation disponirende, pathologische Veränderung des Gelenks bilden. Auch nach der anderen Seite hin, nach der veralteten, irreponiblen Luxation lässt sich eine scharfe Grenze nicht ziehen; beide Formen gehen mitunter in einander über. Man muss aber von einer habituellen Verrenkung voraussetzen, dass die Kniescheibe sich nicht nur vor die Gelenkfläche des Femur reponiren lässt, sondern dort auch in irgend einer Stellung des Kniegelenks verbleibt. Ich habe deshalb die Fälle, bei welchen die Patella zwar noch zurückzubringen ist, beim Nachlassen des Zuges oder Druckes aber sofort in die luxirte Stellung zurückschnellt, bereits zu den irreponiblen gerechnet.

Zum besseren Verständniss der Verhältnisse schicke ich einige anatomische Bemerkungen voraus. Die Nomenclatur ist von H. v. Meyer[1]).

Die den Condylen des Femur aufsitzende Gelenkfläche nennt man Trochlea, ihre sattelförmige Einsenkung in der Mitte Sulcus trochleae; die seichte Vertiefung mitten vor dem Femur unmittelbar oberhalb des Sulcus heisst Fovea supratrochlearis; sie ist seitlich von 2, annähernd senkrecht bis zur Trochlea verlaufenden Leisten, Crist.

1) H. v. Meyer, Der Mechanismus der Kniescheibe. Archiv von His und Braune. 1880.

supratrochlear. ext. u. int. begrenzt. Lateral und abwärts von diesen Leisten breitet sich je eine Fläche aus, die bis zu dem betreffenden Epicondyl. reicht und nach unten durch den seitlichen, oberen Rand der Trochlea begrenzt wird, Planum epicondylicum ext. u. intern. Die Gelenkfläche der Patella wird durch eine horizontale und verticale Firste in 4 Felder getheilt. Ligament. ileotibiale nennt man einen derben Fascienstrang, welcher die sehnige Ausbreitung des M. tensor fasciae und einen Theil der Sehne des M. glutacus maxim. enthält und sowohl an dem lateralen Rand der Kniescheibe als an der Tibia inserirt.

1. Grenadier D., 20 Jahre alt, zog sich am 30. Dez. 1899 durch Sturz vom Zweirad eine Verletzung des linken Kniegelenks zu und kam deshalb am 3. Jan. 1900 in Lazarethbehandlung. Es bestand ein grosser Erguss; das Gelenk hatte eine enorme Ausdehnung; aber auch das rechte Knie erschien mir sehr voluminös. Ich unterzog dasselbe deshalb ebenfalls einer Untersuchung und fand nun Folgendes: Die Gelenkkapsel ist etwas verdickt und sehr weit, die Kniescheibe von gewöhnlicher Gestalt und Grösse; sie befindet sich nicht ganz vor der Mitte des Gelenks, sondern ist sehr weit nach oben und auch ein wenig nach aussen verlagert; zugleich steht sie nicht in einer frontalen Ebene, sondern ihr äusserer Rand liegt etwas nach hinten, ihr innerer nach vorn, sodass ihre Vorderfläche nicht genau nach vorn, sondern nach vorn aussen sieht. Diese schiefe Stellung wird noch deutlicher, sobald die Kniescheibe durch eine Contraction des Quadriceps fest an die Condylen angedrückt wird, und ist bedingt durch eine mangelhafte Entwicklung des Condyl. extern. Derselbe ist in seinen sämmtlichen Durchmessern kleiner als der Condyl. intern., am auffallendsten im sagittalen Durchmesser und ist etwa halb so stark wie der Condyl. intern. Die Kniescheibe ist ausserordentlich beweglich, namentlich nach aussen. Sie lässt sich so weit nach aussen drängen, dass sie plötzlich mit einem Ruck an die Aussenseite des Condyl. extern. complet luxirt. Bei der geringsten Bewegung, auch schon bei einer Contraction des Quadriceps schnappt sie jedoch sofort in ihre ursprüngliche Lage zurück; sie lässt sich ferner so weit um ihre senkrechte Achse nach aussen drehen, dass man eine vollkommen verticale Luxation nach aussen herstellen kann: der äussere Rand steht in der Trochlea, der innere vorn dicht unter der Haut, ihre Gelenkfläche sieht nach innen, die Vorderfläche nach aussen. Die Gelenkfläche lässt sich jetzt gut abtasten, sie erscheint vollkommen platt, von Firsten ist nichts zu fühlen. Das Lig. patell. inf. hat eine Länge von 8 cm. Dadurch steht die Kniescheibe so hoch, dass in Streckstellung bei entspanntem Quadriceps ihr unterer Rand sich 2 cm. über dem Gelenkspalt befindet; wird der Streckmuskel contrahirt, so rückt sie noch erheblich weiter nach oben und zugleich etwas nach aussen; bei maximaler Streckung steht sie so hoch, dass sie mit der Gelenkfläche des Femur nicht mehr in Berührung ist. Dieses lässt sich sowohl durch die Palpation als durch Röntgenaufnahmen feststellen und ist auch auf nebenstehendem Photogramm, welches das Lager der Patella bei Streckstellung

in Form einer ovalen Linie andeutet, ersichtlich. Lässt man nun das Knie schnell beugen, so gleitet die Kniescheibe plötzlich unter lautem Krachen derart an die Aussenseite des Condyl. extern., dass ihr innerer Rand nach vorn, ihr äusserer nach hinten, ihre Vorderfläche nach aussen sieht. Wird das Knie gestreckt, so kehrt unter demselben Geräusch die Kniescheibe spontan in ihre ursprüngliche Lage zurück. Diese Luxation bezw. Reposition findet jedesmal statt, mögen die Bewegungen noch so schnell, oder mögen sie noch so behutsam, mögen sie activ oder passiv ausgeführt werden; willkürlich, ohne Beugung des Knies, kann sie jedoch activ nicht erzeugt werden. Lässt man die Beugung langsam vor sich gehen, so rutscht zunächst die Kniescheibe ein wenig nach unten und aussen; sobald dann ein Winkel von 140° erreicht wird, verlässt sie schnell die Vorderfläche des Gelenks und gleitet nach aussen. Die Trochlea ist jetzt leer und lässt sich deutlich abtasten. Während ihr oberer Rand innen und in der Mitte in Form einer Leiste sich deutlich vom Femur abgrenzt, ist derselbe an der Aussenseite verstrichen, abgeschliffen. Die Gelenkfläche geht allmählich, dachförmig nach aussen abfallend, in das Plan. epicondyl. ext. über. Die sattelförmige Einsenkung (Sulc. trochleae) ist noch vorhanden, aber flach. Oberhalb der Trochlea fühlt man deutlich, nicht ganz in der Mittte, sondern ein wenig nach der Aussenseite verschoben, eine Mulde, die Fovea supratrochlearica, das Lager für die Patella in Streckstellung des Gelenks. Die Crist. supratrochl. intern. ist deutlich vorhanden, die Crist. supratrochl. extern. fehlt. Lässt man das Knie langsam strecken, so schnappt wieder bei einem Winkel von 140° die Kniescheibe an die Vorderseite des Gelenks zurück und gleitet nach oben in die eben erwähnte Mulde. Die Streckung lässt sich vollkommen, die Beugung nur bis zu einem rechten Winkel ausführen. Hält man beim Beugen durch Zug oder Druck nach innen die Kniescheibe in dem Sulc. trochl. fest, was ohne Weiteres gelingt, so findet eine Luxation nicht statt. Die Beugung lässt sich dann sogar in ganz normaler Weise ausführen. Dasselbe wird erreicht, wenn man an der Innenseite des Gelenks eine Falte der Gelenkkapsel hochhebt und dadurch die Patella

Fig. 1.

nach innen zieht. Ist erst der Winkel von 140° überschritten und ein solcher von 120° erreicht, so tritt keine Luxation mehr ein, selbst wenn man die Kniescheibe losläst; sie bleibt dann bis zum Maximum der Beugung im Sulc. trochl. Lässt man jetzt langsam strecken, so bleibt sie ebenfalls im Sulc. trochl.; ist jedoch ein Winkel von 160° überschritten, so gleitet sie mit einem sichtbaren Ruck über die obere Kante der Trochlea hinweg in ihr altes Lager, das, wie bereits gesagt, oberhalb des Sulc. und etwas nach aussen liegt. Es besteht ein ganz minimaler Grad von Genu valgum, keine Atrophie des Quadriceps, normale Erregbarkeit desselben, gleichmässige Entwicklung von Vastus intern. und extern., keine Aussenrotation des Unterschenkels. Das linke Kniegelenk lässt sich jetzt nicht in derselben Weise untersuchen; nur soviel kann festgestellt werden, dass die Gelenkkapsel ausserordentlich weit und durch den Erguss enorm ausgedehnt ist.

Pat. giebt auf Befragen an, dass das linke Knie sich genau so verhalte, wie das rechte; das „Herausspringen" der Kniescheiben sei ihm sehr wohl bekannt; dieses habe er, so lange er sich überhaupt zu entsinnen wisse, und sei von seiner Mutter bereits in den ersten Tagen nach der Geburt bemerkt. Beschwerden habe er in der Regel nicht an den Knieen, nur sei das Treppensteigen und Bücken unbequem; bei grösseren Anstrengungen bekomme er aber auch Schmerzen. Eine Verletzung oder Krankheit hat er angeblich niemals an den Knieen gehabt.

Am linken Knie war nach 8 Tagen der Erguss beseitigt, und es zeigten sich hier nun genau dieselben Verhältnisse wie rechts. D. stand nach weiteren 8 Tagen auf und wurde mit Massage und Flanellbindenumwickelungen behandelt. Er bekam durch Umknicken mit dem Knie nach einigen Wochen noch einmal einen geringen Erguss, der aber nach einigen Tagen Bettruhe wieder geschwunden war.

Als ich Anfang März 1900 D. einmal wieder untersuchte, fand ich nun zu meiner grossen Ueberraschung Folgendes: Die Gelenkkapsel war linkerseits geschrumpft, lange nicht mehr so weit wie rechts, die Patella weit weniger beweglich als früher. Als dann das Knie gebeugt wurde, luxirte die Kniescheibe nicht mehr, sondern trat bei einem Winkel von 150° mit einem sichtbaren Ruck über den scharfen, oberen Rand der Trochlea hinweg in den Sulcus hinein und blieb hier bis zum Maximum der Beugung. Wurde bei der Streckung der Winkel von 150° wieder erreicht, so glitt sie mit derselben Bewegung wieder aus dem Sulc. heraus nach oben und zugleich etwas nach aussen in ihr altes Lager. Diese Verhältnisse blieben auch bei ganz rascher, forcirter Ausführung der Bewegungen bestehen. Ich liess nun das rechte Kniegelenk genau in derselben Weise behandeln. Leider konnte ich den Erfolg nicht abwarten, denn D. wurde inzwischen als dienstunbrauchbar in seine Heimath entlassen. Soviel konnte ich jedoch noch feststellen, dass bei fester Umwicklung des rechten Kniegelenks mit einer Flanellbinde oder beim Tragen einer enganschliessenden Gummikappe auch hier eine Luxation nicht mehr eintrat, dass sie jedoch sofort zurückkehrte, sobald die Umschnürung des Gelenks fortfiel.

Das Leiden war sowohl bei der Musterung, als bei der Einstellung

unbemerkt geblieben, weil D. nichts gesagt hatte und beim Stehen an den Knieen auch nichts Besonderes zu sehen war.

D. hatte über 2 Monate sämmtlichen Dienst gethan und sogar gut exercirt; er war allerdings wiederholt von der Compagnie geschont worden, weil er über Schmerzen in den Knieen geklagt hatte.

II. 22jähriger Mann empfand vor 6 Jahren beim Springen über einen Bock plötzlich einen heftigen Schmerz im linken Kniegelenk und konnte von dem Augenblick an das linke Knie nicht mehr bewegen. Er fühlte, dass die Kniescheibe ganz auf der Aussenseite des Gelenks festgeklemmt sass, dass sie aber, als das Bein vorsichtig gestreckt wurde, plötzlich auf einen leichten Druck hin wieder mitten vor das Knie sprang. Jetzt konnte er wieder gehen, musste aber in Folge einer starken Gelenkanschwellung, welche der Verletzung folgte, 14 Tage zu Bett liegen. Nach 1/2 Jahr neue Verrenkung bei einem Fall auf dem Eise. Dieses Mal sprang die Kniescheibe, als das Bein gestreckt wurde, von selbst zurück; nach 1/4 Jahr dritte Verrenkung. Von dieser Zeit ab häuften sich diese Zufälle; sie kehrten wiederholt wieder beim Reiten, beim Abspringen vom Pferde, einmal als er bei gespreizten Beinen Kraftübungen mit einem Stuhl machte, ein anderes Mal, als er in derselben Stellung mit Jemandem zu ringen versuchte, 2 mal beim Tanzen, einmal beim Schwimmen. Im Ganzen ist die Kniescheibe etwa 25 mal luxirt. Meist tritt danach ein Erguss im Knie auf, der aber nach einigen Tagen Bettruhe schwindet. Pat. kennt die Gelegenheiten, bei welchen leicht eine Verrenkung eintritt, ganz genau und sucht dieselben sorgsam zu vermeiden. Er bezeichnet als solche eine plötzliche heftige Streckbewegung des Knies, oder Streckbewegung bei innen angestemmtem Bein oder bei X-beinstellung. Die Verrenkung tritt immer beim Strecken des Knies ein, alsdann stellt sich aber das Knie in Beugestellung; wird jetzt von einem Anderen das Bein in Streckstellung gebracht, so lässt sich die Kniescheibe leicht in ihre normale Lage bringen. Nur ein einziges Mal trat die Verrenkung bei gebeugtem Knie auf, als er beim Reiten mit der Innenseite des Knies gegen den Sattel schlug. Ein Bruder des Pat. hat 3 Mal eine Kniescheibenverrenkung gehabt. Zum ersten Male ist dieselbe durch Sturz mit dem Pferde, zum zweiten Male beim Ausgleiten auf ebenem Boden, zum dritten Male beim Abspringen vom Pferde eingetreten. Zwei andere Brüder und die Eltern sind vollkommen gesund und haben ein derartiges Leiden nicht.

Am linken Knie fällt sofort eine geringe Genu valgum-Stellung und eine Abmagerung des M. quadriceps femor., namentlich des Vast. intern. auf. Die linke Kniescheibe steht 1 cm höher als die rechte, auch ist sie beweglicher nach aussen. Ihre Conturen treten deutlicher hervor, namentlich an der Innenseite. Tastet man den Innenrand genau ab, so fühlt man die Unebenheiten und Vorsprünge der Kniescheibe links viel deutlicher als rechts. Dieselben liegen links unmittelbar unter der Haut, während sie rechts noch von einer Weichtheilschicht bedeckt sind. Lässt man die Kniescheiben durch eine Contraction des Quadriceps fixiren, so steigt die rechte senkrecht nach oben, während die linke nach oben und zugleich so weit nach aussen gezogen wird, dass man ihren äusseren

Rand und einen kleinen Theil ihrer Rückfläche umgreifen kann. Während man dabei rechts die Conturen des Rectus femor. und der beiden Vasti ganz deutlich hervortreten sieht, bemerkt man links nur die des Rectus fem. und Vast. ext. Der Vast. int. verändert sich nicht sichtlich. Die elektrische Erregbarkeit des letzteren ist sowohl für den faradischen wie für den constanten Strom quantitativ erheblich herabgesetzt. Der Condyl. ext. ist im sagittalen Durchmesser stärker als der intern. Die Vorderfläche der Kniescheibe steht in einer frontalen Ebene. Dagegen fällt an beiden Knieen eine sehr geringe Breite (transversale Ausdehnung) des Condyl. ext. und eine starke Aussenrotation beider Unterschenkel auf. Der äussere Rand der Trochlea ist an beiden Knieen bei jeder Stellung des Gelenks von der Kniescheibe überragt. Stellt man beide Beine so, dass die Vorderflächen der Kniescheiben genau nach vorn sehen, so bilden die Längsachsen der Füsse einen rechten Winkel zusammen; beugt man die Kniee rechtwinklig und lässt dann Rotationsbewegungen der Unterschenkel ausführen, so fallen diese Bewegungen auch nicht viel ausgiebiger aus, als bei einem normalen Menschen; indessen gelingt die Aussenrotation so weit, dass die Längsachse des Fusses vollkommen transversal steht, während die Innenrotation derart eingeschränkt ist, dass die Längsachse des Fusses nicht sagittal gestellt werden kann. In Folge dieser Aussenrotation des Unterschenkels zeigt das Lig. pat. inf. einen etwas schrägen Verlauf von innen oben nach aussen unten; links ist dasselbe um etwa 1 cm verlängert.

Der eine Bruder zeigt dieselbe Aussenrotation der Unterschenkel und geringe Breite des äusseren Condyl., dagegen eine normale Function der Streckmusculatur.

Pat. trägt seit einem Jahr eine bis zur Mitte des Ober- und Unterschenkels reichende Lederhülse mit einer Kappe für die Kniescheibe, welche mit Gummizügen versehen ist, die Kniescheibe ständig nach innen drängt und so ein Nachaussengleiten derselben verhindern soll. Eine Luxation ist seit dieser Zeit nicht mehr eingetreten.

Im ersten Falle haben wir es mit einer intermittirenden, angeborenen Luxation nach aussen zu thun. Die Doppelseitigkeit der Deformität, das Fehlen jedes Traumas oder jeder Kniegelenkserkrankung, der Mangel jeglicher Beschwerden, die Angabe, dass das Leiden in den ersten Tagen nach der Geburt bemerkt sei, und endlich der pathologisch-anatomische Befund am Kniegelenk, der, wie wir sehen werden, für die angeborene, habituelle Luxation charakteristisch ist, lassen hier gar keinen Zweifel aufkommen.

Am normalen Oberschenkel ist das Verhältniss der Condylen so zu einander, dass im transversalen Durchmesser der innere, im sagittalen Durchmesser der äussere der mächtigere ist; und zwar springt letzterer stark nach vorn vor. Darum ist die äussere Hälfte der Trochlea steiler und höher, als die innere und stösst mit dem Plan. epicondylic. ext. ungefähr in einem rechten Winkel zusammen. Die

Kniescheibe würde auf den ungleichen Schenkeln der Trochlea schief liegen und nach innen vorn sehen, wäre nicht ihr innerer Rand dicker, als der äussere. Die äussere Hälfte der Trochlea setzt neben dem Lig. patellae lateral. intern. einer Luxation der Patella nach aussen das Haupthinderniss entgegen; ist dieses aber einmal überwunden, so wird die Kniescheibe auf dem Plan. epicondyl. ext. auch fest fixirt gehalten, oben durch das gespannte Ligament. ileotibiale und durch den M. quadriceps, unten durch das gespannte Lig. patell. inf. Einem Zurückgleiten stehen dieselben Hindernisse entgegen, wie der Luxation.

Fig. 2. Fig. 3.

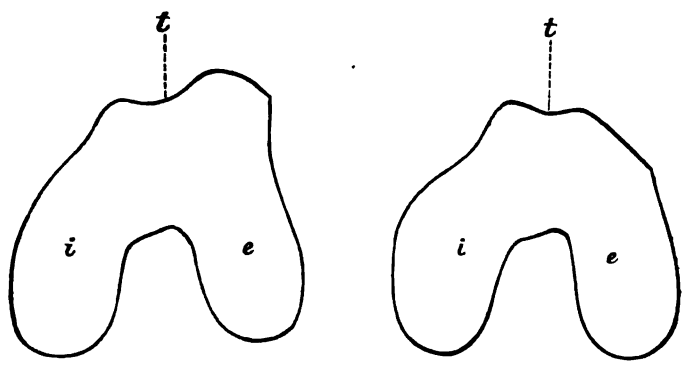

Gelenkfläche des linken Femur von unten gesehen.

i = Condyl. intern. *e* = Condyl. extern. *t* = Trochlea (sulcus).

Fig. 2. Normal. Fig. 3. Femur mit abgeflachtem, dachförmig nach aussen abfallendem Condyl. extern.

Ganz anders liegen die Verhältnisse in Fall I. Der Condylus ext. ist auf beiden Seiten sehr mangelhaft entwickelt; diese Atrophie macht sich am deutlichsten bemerkbar im sagittalen Durchmesser und setzt sich auch noch ein Stück auf das Femur nach oben fort. Die Crist. supratrochl. ext. ist dadurch vollkommen verstrichen, die Fovea supratrochl. steht nicht in einer frontablen Ebene, sondern sie fällt lateralwärts ab, sieht nach vorn und aussen und ist auch ein wenig nach aussen verschoben. Der Sulc. trochl. ist zwar noch erhalten, er ist aber sehr flach. Der laterale Theil der Trochlea steigt zunächst von der Mitte des Sulcus in normaler Weise an, fällt aber dann sehr bald dachförmig nach aussen ab und geht allmählich, ohne scharfe Grenze, in das Plan. epicondyl. ext. über. Die beiden Figuren stellen die Verhältnisse schematisch dar. Der obere Rand der Fenurgelenkfläche, welcher medianwärts und in der Mitte mit einer scharfen

Kante deutlich vorspringt, ist lateralwärts verschwunden, abgeschliffen. Die Firsten der Kniescheibengelenkfläche sind ebenfalls verstrichen. Die Gelenkkapsel ist sehr weit. Die Bänder, welche sie an der Innenseite verstärken, und das Lig. pat. inf. sind erheblich verlängert; erstere gestatten ein weites Nachaussentreten, letzteres einen abnormen Hochstand der Patella. In der That steht diese bei Streckstellung und entspanntem Quadriceps bereits so hoch, dass ihre Gelenkfläche mit der des Femur gar nicht mehr in Berührung ist. Ein Widerstand, der sich einem Herausrutschen der Patella aus der Femurgelenkfläche entgegenstellte, ist somit gar nicht vorhanden. Wurde das Knie gebeugt, so wählte die Kniescheibe den ihr bequemsten Weg; sie glitt auf der schiefen Ebene der Fov. supratrochl. und der äusseren Hälfte der Trochlea, die ja beide ganz allmählich in einander übergehen, zunächst nach unten und aussen; den Sulc. betrat sie gar nicht; sobald sie dann die Uebergangsstelle der Trochl. in das Plan. epicondyl., die ihr ebenfalls kein Hinderniss entgegensetzte, erreicht hatte, machte sie eine Drehung um die senkrechte Achse und glitt vollkommen nach aussen. Die Reposition vollzog sich in derselben Weise, nur umgekehrt. Das Hinübertreten der Kniescheibe auf das Plan. epicondyl. ext. machte sich durch ein lautes schabendes Geräusch bemerkbar, während bei den Bewegungen derselben auf der Trochlea und in der fovea supratrochl. von einem Geräusch nichts zu hören war.

Lässt man nun jetzt — nach der Heilung — die Beugung beginnen, so versucht die Patella ebenfalls ein wenig nach unten und aussen zu rutschen; dann aber gestattet das geschrumpfte Lig. pat. int. ein weiteres Nachaussengleiten nicht mehr, sondern zieht sie nach innen; sie setzt sich jetzt mit einem deutlich sichtbaren Sprung über den oberen scharfen Rand der Trochlea hinweg in den Sulcus hinein und bleibt daselbst. Ist bei der Streckung der Winkel von 150° erreicht, so erfolgt das Zurückspringen der Patella in derselben Weise. Dieser Vorgang, namentlich das Ueberspringen über die obere Trochlealeiste ist so prägnant, dass man im ersten Augenblick meinen sollte, es läge jetzt eine incomplete Luxation bei der Streckung vor. Zur Annahme einer solchen ist aber die seitliche Dislocation nicht gross genug. Wollte man das Ueberspringen der Kniescheibe über den oberen, scharf ausgeprägten Rand der Femurrolle beseitigen, so müsste man die Tuberosit. tibiae abmeisseln und weiter nach unten verpflanzen; wahrscheinlich wird sich jedoch dieser scharfe Rand, wenn die Pat. jetzt dauernd ihre natürliche Rutschbahn innezuhalten gezwungen wird, bald abschleifen.

Im Fall II. handelt es sich um eine habituelle Luxation trau-

matischen Ursprungs. Die erste Luxation wurde herbeigeführt, als bei einem hohen Sprung das Kniegelenk mit aller Kraft gestreckt wurde, also lediglich durch Muskelzug. Es ist dieses bei Kniescheibenverrenkungen gar nichts Ungewöhnliches. Dabei hat sowohl eine Zerreissung oder starke Dehnung des Lig. patell. intern. als ein wenigstens theilweises Abreissen der Insertion des M. vast. intern. stattgefunden. Ersteres geht hervor aus der abnormen Beweglichkeit der Kniescheibe nach aussen, letzteres aus dem deutlichen Hervortreten des inneren oberen Kniescheibenrandes unmittelbar unter der Haut, der Atrophie und herabgesetzten, elektrischen Erregbarkeit des M. vast. intern. und dem Ueberwiegen des Vaust. extern. bei der Contraction des Streckers, das sich in dem Nachaussentreten der Kniescheibe deutlich bemerkbar machte.

Meiner Ansicht nach liegt hier aber ausserdem eine congenitale Disposition zur Luxation der Kniescheibe vor, die einmal in der geringen Breite (transversaler Durchmesser) des Condyl. ext. und dann in der abnormen Aussenrotation des Unterschenkels zu suchen ist. Mit einer Verschmälerung des Condyl. ext. muss eine Enge der Trochlea nothwendiger Weise Hand in Hand gehen, durch eine starke Aussendrehung des Schienbeins wird die Tuberositas tibiae nach aussen verlagert und dadurch die Kniescheibe nach aussen gezogen. Beide Momente können einer Luxation der Patella nur Vorschub leisten. Auch der Bruder des Patienten, welcher 3 Mal eine Verrenkung der Kniescheibe erlitt, zeigt diese Veränderungen an beiden Beinen, weist aber eine normale Function der Streckmusculatur auf.

Sowohl in Fall I. wie II. fand die Luxation nach aussen statt, wie es bei der Kniescheibe die Regel ist. Es sind aber auch eine Reihe anderer Luxationen beschrieben; es muss darum kurz auf die Verrenkungen der Kniescheibe im Allgemeinen eingegangen werden. Nach H. von Meyer unterscheidet man solche durch Torsion und durch Verschiebung. Die Torsion kann um die senkrechte und um die transversale Achse erfolgen. Im ersteren Falle haben wir es mit der verticalen nach innen oder aussen oder mit der vollständigen Umdrehung (Inversion) zu thun.

Diese 3 Formen kommen habituell nicht vor.

Nur ein Pat. Richelot's[1]) war seit einer Reihe von Jahren häufig Luxationen der Kniescheibe ausgesetzt. Sie war jedesmal nach aussen und stets leicht zurückzubringen, nur dieses Mal war sie vertical und hatte bisher allen Repositionsversuchen getrotzt. Eine Rotationsbewegung

1) Revue medico-chirurgicale. 1849.

der Tibia beseitigte sie; auf welche Weise die letzte Luxation entstanden war ist leider nicht angegeben. —

Die Torsion um die transversale Achse ist ungemein selten und geht mit einer Verschiebung der Patella in den Gelenkspalt einher (Horizontale Luxation). Traumatischen Ursprungs sind bisher erst 4 derartige Fälle beschrieben; sie gingen sämmtlich mit einer Zerreissung des M. quadriceps oder des Lig. pat. inf. einher. Die Bezeichnung „Luxation" dürfte hier wohl gerechtfertigt sein, da die durch die Einklemmung der Kniescheibe zwischen Femur und Tibia hervorgerufenen Erscheinungen hier vollkommen in den Vordergrund treten. Die Reposition der Patella erfordert meist einen operativen Eingriff. Merkwürdiger Weise existiren aber auch 2 Beobachtungen habitueller, horizontaler Luxationen; die eine ist von Lannelongue[1]) unter dem Namen „Luxation cunéen de la rotule", die andere von Potel[2]) beschrieben.

1. Lannelongue. Bei einem 12jährigen Knaben senkt sich bei jeder Beugung die linke Kniescheibe tief zwischen Femur und Tibia ein, sodass nur noch die Spitze zu fühlen ist. Bei der Streckung erscheint sie wieder mitten vor dem Knie. Das Lig. pat. inf. ist nur 1 cm lang. Rechts ist das Ligament noch kürzer, etwa 0,8 cm lang; hier bleibt jedoch die Kniescheibe, welche sehr klein ist, bei der Beugung vor dem Gelenk und zwar unmittelbar vor der Tub. tibiae stehen. Die Luxation ist angeboren.

2. Potel. Ein 15jähriger junger Mann, der lange Zeit an Coxitis behandelt ist, hat an diesem Bein eine Verkürzung von 9 cm; allmählich hat sich an diesem Bein ein Genu recurvatum ausgebildet, sodass das Bein jetzt 13 cm kürzer ist als das gesunde und bei Streckung einen nach vorn offenen Winkel von 135° bildet. Bei jeder Beugung des Knies gleitet die Kniescheibe vollkommen in das Gelenk hinein, um bei der Streckung wieder vor dem Knie zu erscheinen. P. führt diese Luxation auf die Verkürzung des Lig. patell. inf. und auf eine gewisse Atonie des M. quadriceps zurück.

Eine Verschiebung der Patella kann nach 4 Richtungen hin erfolgen, nach oben und unten, nach innen und aussen. Es sind eine Reihe Luxationen nach unten und oben beschrieben, sowohl traumatischer, als angeborener, als pathologischer Natur. Die traumatischen sind hervorgerufen durch Zerreissung des M. quadriceps bezw. des Lig. patell. inf. oder Abreissen der Tuberositas tibiae; congenitalen oder pathologischen Ursprungs, beruhen sie auf einer Verkürzung

1) Bulletin médical. 1895.

2) Potel, Étude sur le genu recurvatum consécutif à la coxalgie et sur le déplacement cunéen de la rotule. Presse méd. 1899.

bezw. Verlängerung des Lig. patell. inf. oder auf Genu recurvatum. In allen Fällen handelte es sich um eine derartige Verschiebung der Kniescheibe nach unten bezw. oben, dass diese nicht mehr mit der Gelenkfläche des Femur articulirte. Ich führe hier eine derartige eigene Beobachtung an, bemerke aber von vornherein, dass der Fall meiner Ansicht nach nicht hierher gehört, sondern als ein Abreissen der Tuberositas tibiae mit ausgebliebener Heilung, also als eine Pseudarthrose derselben zu bezeichen ist.

17jähr. Mann spürte vor 3 Jahren beim Springen über einen Knaben plötzlich einen heftigen Schmerz im rechten Kniegelenk; er fiel hin und konnte nicht mehr auf das rechte Bein treten. Trotz halbjähriger Behandlung in einem Krankenhause ist das Bein nur mangelhaft functionsfähig geworden. — Die an und für sich normale rechte Kniescheibe steht 2 cm höher als die linke und lässt sich nach unten nur wenig, nach allen übrigen Richtungen hin aber sehr weit verschieben. Man kann die Trochlea gut abtasten und dabei feststellen, dass in Ruhelage bei entspanntem Quadriceps noch ein kleiner Theil derselben mit der Patella in Berührung ist. Lässt man jedoch den Streckmuskel, der vollkommen atrophisch ist, sich contrahiren, so steigt die Patella vollkommen aus der Trochlea heraus nach oben; noch deutlicher wird dieses bei starker Beugung des Kniegelenks. Sie liegt dann ganz auf der Vorderfläche des Femur, um bei passiver Streckung wieder nach unten zu gleiten. Active Streckung nur bis 140° möglich; die Kniescheibe kann nicht fest fixirt werden. Am unteren Ende des etwas verkürzten und stark atrophischen Ligament. patell. inf. hängt ein bewegliches, kastaniengrosses Knochenstück. Die Tuberositas tibiae springt links deutlich hervor, rechts fehlt sie; an ihrer Stelle fühlt man hier im Knochen eine Delle.

Wenn man unter Luxation nach oben und unten eine derartige Dislocation versteht, dass die Gelenkflächen von Patella und Femur nicht mehr mit einander articuliren, so handelt es sich hier um eine habituelle Luxation nach oben, die bei jeder Beugung des Kniegelenks eintrittt und bei jeder passiven Streckung wieder verschwindet. Meiner Ansicht nach ist es aber überhaupt nicht gerechtfertigt, von Luxation nach oben und unten zu sprechen. Denn um eine Articulation im eigentlichen Sinne des Wortes, um congruente Flächen, die sich gegen einander bewegen, handelt es sich nicht. Die Kniescheibe bewegt sich in einer Rutschbahn (H. v. Meyer) auf und ab, die nicht nur vom Sulcus trochleae, sondern auch von der Fovea supratrochl. gebildet wird. Bei maximaler Streckung befindet die Kniescheibe sich sogar grösstentheils in der Fovea supratrochl., nur ein schmaler, kaum 1 cm breiter Saum ist noch mit der Trochlea in Berührung. Hieraus geht hervor, dass bei einer Verlängerung des Lig. patell. inf. um ca. 1 cm bereits ein vollkommenes Heraustreten der Patella aus der

Trochlea durch active Streckung erfolgen muss. Eine solche Verlängerung ist gar nicht so selten; sie findet sich bei jedem länger bestehenden Hydrops und bei fast allen habituellen Luxationen. Bei unserem Fall I. war das Hinübergleiten der Patella über den oberen scharfen Trochlearand in die tief eingegrabene Fovea supratrochl. deutlich an einer sprungförmigen Bewegung zu sehen. Man kann aber unter einer Luxation durch Verschiebung doch nur ein vollkommenes Heraustreten aus dieser Rutschbahn, also Trochlea + Fov. supratrochl. verstehen. Letztere grenzt sich aber nach oben nicht scharf ab, sondern geht allmählich in die Vorderfläche des Femur über. Ist das Ligam. pat. inf. stark verkürzt, so kann allerdings bei starker Beugung die Kniescheibe mit der Gelenkfläche des Oberschenkels nicht mehr in Berührung sein. Indessen ist es bei sonst intactem Streckapparat für die Function des Kniegelenks ziemlich gleichgültig, ob die Kniescheibe etwas höher bezw. tiefer steht oder nicht. Man sollte deshalb die Bezeichnungen „Luxation nach oben und unten" lieber fallen lassen und von Zerreissungen, Verlängerungen, Verkürzungen des Lig. patell. inf., von Zerreissung des M. quadriceps, Abreissen der Tuberos. tibiae oder auch Hoch- bezw. Tiefstand der Kniescheibe sprechen.

Das Vorkommen der Luxation nach innen wird von verschiedenen Seiten überhaupt bestritten. Die Gründe hierfür sind theoretischer Natur, entbehren aber der Triftigkeit nicht. Während das Plan. epicondyl. ext. gegen die Trochlea steil abfällt, fast ganz nach aussen sieht und eine ebene Fläche darstellt, gehen innen Trochlea und Plan. epicondyl. in einem stumpfen Winkel in einander über; letzteres hat eine mehr kugelige Oberfläche. Die luxirte Kniescheibe findet hier nirgends einen Widerstand, an dem sie zurückgehalten werden könnte; um eine complete Dislocation derselben an die Innenseite des gewaltigen Condyl. int. zuzulassen, müsste das Lig. patell. inf. auch erheblich verlängert sein, oder es müsste reissen. Tritt aber wirklich einmal eine complete Luxation ein, so wird sie wahrscheinlich durch eine Streckbewegung oder durch Muskelzug alsbald wieder beseitigt. Malgaigne erwähnt nur eine traumatische incomplete Luxation nach innen. Dagegen sind folgende habituelle Luxationen nach innen beschrieben:

1. Malgaigne, Fractures et Luxations.

Mann von 60 Jahren hat im Alter von 44 Jahren von bedeutendem Hydarthros des linken Knies gelitten und eine hochgradige Erschlaffung der Gelenkbänder zurückbehalten. Die Kniescheibe, die etwas in die Höhe gestiegen und um 7 mm breiter als die rechte war, war so be-

weglich, dass ein geringer Druck von der Aussenseite genügte, um eine Luxation derselben auf den inneren Condylus herbeizuführen; eine leichte Beugung des Knies schien die Kniescheibe sogar noch fester zu machen. Eine einfache Muskelcontraction richtete sie jedoch gleich ein. Bei allen Bewegungen hörte man ein krachendes Geräusch, wie wenn die mit einander in Berührung kommenden Flächen elfenbeinartig wären.

2. Baumès v. Lyon (cit. bei Malgaigne) hat einen Seidenarbeiter gekannt, welcher in Folge rheumatischer Schmerzen im rechten Unterschenkel und Knie so erschlaffte Kniescheibenbänder hatte, dass ein leichter Stoss mit der Hand auf die Kniescheibe, verbunden mit einer Muskelzusammenziehung sie nach innen luxirte; wenn man hierauf die Muskeln erschlaffte, so führte sie ein einfacher Druck wieder an ihren Platz zurück. Diese Luxation war künstlich und erzeugte sich nie von selbst. Der Pat. ging frei, nur fühlte er sich weniger fest auf dem kranken Bein; auch war die Kniescheibe etwas geschwunden.

3. Putegnat (Journal de Chirurgie 1843).

Ein Mädchen von 13½ Jahren, welches 5 Jahre vorher auf die Kniee gefallen war, war von dieser Zeit ab häufig Luxationen der Kniescheiben unterworfen. Die Luxationen gingen so leicht vor sich, dass sie sich damit unterhielt, sie mehr als hundert Mal in einer Stunde zu verrenken und wieder einzurichten. Die rechte Kniescheibe luxirte leichter nach aussen, die linke nach innen, beide konnten aber so vollkommen nach innen getrieben werden, dass sie sich beim Zusammenstellen der Knie genau an einander legten und ihre vorderen Seiten parallel liefen. Die Bänder waren so erschlafft, dass die alleinige Zusammenziehung der Muskeln nicht ausreichte, die Unterschenkel vollkommen zu strecken.

4. Périat, Journal de Chirurgie 1845.

Ein Kind von 15 Jahren konnte nur kurze Zeit gehen, ohne zu fallen und sich eine Luxation einer oder beider Kniescheiben zuzuziehen; die Luxation war entweder nach aussen oder nach innen, auf der einen Seite so häufig wie auf der anderen. Diese Luxation erzeugte sich mehrere Mal im Tage, übrigens richtete sie das Kind von selbst ein und fing unmittelbar darauf wieder zu gehen an. Die Knien waren wohlgebildet. P. nahm eine ursprüngliche Erschlaffung der Bänder an und schliesst daraus, dass die Luxationen nur beim Gehen eintreten, dass das Leiden nicht angeboren sei.

5. Towsend. New-York. Acad. med. cit. Revue d'orthopédie 1892.

P. hat ein junges Mädchen gesehen, das durch eine einfache Muskelcontraktion eine complete Luxation beider Kniescheiben sowohl nach innen wie nach aussen willkürlich erzeugen konnte. Man verordnete eine Kniekappe und suchte die Bewegungen des Vast. int., der abnorm entwickelt schien, einzuschränken. Nach 6—8 Monaten trat die Luxation nur noch selten ein und konnte willkürlich nicht mehr erzeugt werden.

Alle 5 Fälle sind leider sehr kurz beschrieben; von Veränderungen am Kniegelenk findet sich nur immer die Schlaffheit der Gelenkbänder, ausserdem einmal eine Hypertrophie des Vast. intern. angegeben. Beide vermögen die Dislocation der Kniescheibe nach innen

noch nicht zu erklären. Wenn wir somit für das Zustandekommen dieser seltenen Luxationen eine Aufklärung auch nicht haben, so liegt meiner Ansicht nach deshalb noch gar kein Grund vor, die Richtigkeit obiger Angaben zu bezweifeln und die Fälle zu übergehen.

Die typische Dislocation der Patella erfolgt wie bei der traumatischen, so auch bei der habituellen Luxation nach aussen.

Die jetzt folgenden 66 Fälle von habitueller Luxation nach aussen sind eingetheilt in solche congenitalen, traumatischen und pathologischen Ursprungs. Diese Gruppirung ist nicht ganz einwandsfrei. Da die angeborene Luxation meist erst Jahre nach der Geburt zur Beobachtung kommt, so lässt sich der congenitale Charakter derselben nicht immer mit Sicherheit nachweisen; in einzelnen Fällen sind von den Autoren die Gründe, welche sie zur Annahme einer congenitalen Luxation veranlasst haben, nicht einmal angegeben. Es ist somit möglich, dass der eine oder andere dieser Fälle zu den pathologischen zu zählen ist. Umgekehrt gehört auch vielleicht mancher der Gruppe III zu den angeborenen. Denn einzelne Chirurgen z. B. Malgaigne leugneten die angeborene Luxation und erklärten diese für eine pathologische.

Bei mehreren Fällen der Gruppe II war unmittelbar nach dem Trauma eine Luxation der Patella nicht nachweisbar. Damit ist natürlich nicht bewiesen, dass überhaupt keine traumatische Luxation vorhanden gewesen ist. Denn sie kann ja spontan beseitigt sein. Eine primäre traumatische Luxation ist aber auch nicht unbedingt nothwendig, sondern es genügt mitunter das Trauma an und für sich, um eine habituelle Luxation zur Folge zu haben. Die Fälle von Fournaldès und Bardeleben (4 und 10) kann man ebenso gut zu den Luxationen traumatischen, als pathologischen Ursprungs rechnen.

I. Angeborene Verrenkungen.

1. Roche et Sanson. Nuovi elementi di Patologia medico-chirurgica. 1834.

12jähriger Knabe zeigt bei jeder Beugung der Kniegelenke eine doppelseitige Luxation der Kniescheibe nach aussen. Fehlen der äusseren Leiste der Trochlea, Abflachung der letzteren nach aussen.

2. Paul. Chirurgische Krankheiten des Bewegungsapparates. Lahr 1861.

Junger Mann. Bei Bewegungen in den Kniegelenken tritt spontan eine Luxation beider Kniescheiben nach aussen ein, bei dem einen Knie vollständig über den Condyl. hinweg, beim anderen unvollkommen. Die Luxation geht auch spontan bei jedem Schritt zurück. Beide Condyl. ext.

congenital auffallend abgeflacht. P. glaubt, dass als Ursache eine Störung in der Innervation des Vast. intern. anzusehen ist.

3. Chelius. Handbuch der Chirurgie, 1. Bd. 2 Abth. 1851.

Congenitale beiderseitige Luxation der Kniescheiben bei bejahrtem Mann; complete Verrenkung nach aussen. Patella sehr beweglich, bei Strecklage reponibel, gleitet aber bei der geringsten Bewegung wieder nach aussen. Starkes Genu valgum beiderseits. Gang sehr beschwerlich und unsicher.

4. Canton. Lancet 1860.

12jähr. Knabe, scrophulös, von gesunden Eltern. Bei Streckstellung befindet sich die linke Kniescheibe ungefähr an normaler Stelle, nur etwas nach aussen gelagert, bei jeder Beugung luxirt sie ganz nach aussen und steht in der Höhe des Gelenkspalts. Während des Gehens wird das Knie steif gehalten; die Fussspitze nach aussen gedreht. Der Condyl. ext. weniger vorspringend als normal. Genu valgum. Wenn das Kind läuft, tritt die Luxat. auf der Stelle ein, und das Kind fällt. Wenn man dann den Unterschenkel aufhebt, gleitet die Patell. nach vorn zurück. Das Leiden wurde bei der Geburt bemerkt. Es wurde ein Apparat angelegt, der nur einen gewissen Grad von Kniebeugung gestattete und so die Luxat. verhütete. Das Kind fühlte sich sehr wohl darin.

5. Cosma. Gazette méd. d'orient. 1865/66.

22jähr. Rekrut. Bei Streckung des Knies sind die Kniescheiben an normaler Stelle, bei jeder Beugung luxiren sie aber nach aussen. Lig. patell. schlaff. Pat. kann sich nur erheben, wenn die Kniescheiben an normalem Platze sind, laufen kann er nicht. Gang seit Geburt unsicher, leichte Ermüdung. Innere Condylen aufgeworfen, äussere verstrichen.

6. South. Note to Chelius Surgery 1870.

Congenitale, beiderseitige Luxat. beider Kniescheiben nach aussen bei bejahrtem Mann. Genu valgum. Die Kniescheiben ruhen gänzlich auf den äusseren Flächen der Condylen; sie sind in Strecklage mit Leichtigkeit zurückzubringen, gleiten aber bei der geringsten Bewegung wieder nach aussen. Gang schwerfällig und unsicher.

7. Servier. Gaz. hebdomadaire de Méd. et de Chirurg. 1872.

21jähr. Mann. Ein Bruder wie er selbst an Klumpfuss operirt. Innerer Condyl. femor. rechts stark vorspringend, äusserer fehlt vollkommen. Die Kniescheibe liegt in Streckstellung an normalem Platze; sie lässt sich mit den Fingern leicht luxiren und gleitet, sobald das Knie sich beugt, sofort complet nach aussen. Links ist der Condyl. ext. vorhanden, aber weniger entwickelt, als normal. Die Kniescheibe ist auch hier sehr beweglich und luxirt bei der Beugung nach aussen, aber nicht complet. An beiden Ellenbogen fehlt der Epicondyl. lateral; Köpfchen des Radius so nach hinten luxirt, dass es die Stelle des Epicondyl. einnimmt. Vater und Bruder haben dieselbe Deformität an den Knieen.

8. Heller. Würtemb. Ver. Zeitschr. III. 1850, ref. in Schmidt's Jahrbüchern, LXVI p. 202.

16jähr. Mädchen, angeborene rechtss. Kniescheibenverrenkung nach aussen. Vasti vollkommen atrophisch. Erschlaffung der Bänder, so dass

die Pat. nach jeder Richtung verschoben werden konnte. Bei jeder Beugung complete Luxation nach aussen; die Kniescheibe verdrehte sich dabei so, dass ihr unterer Rand der äussere wurde. Kein mechanisches Mittel konnte die Kniescheibe zurückhalten.

Aetzung einer halbmondförmigen Partie an der Aussenseite der Patella, sodass ein tiefgehender Schorf entstand. Die Kniescheibe verwuchs an dieser Stelle. Dadurch vollkommene Heilung.

9. Halthouse. Lancet 1872.

Kind von 7 Jahren. In Streckstellung liegt die rechte Kniescheibe ein wenig nach aussen auf den Condyl. ext. verschoben, bei der Beugung luxirt sie complet nach aussen. Das Leiden wurde kurz nach der Geburt bemerkt und bestand auf beiden Seiten. Links liess sich die Kniescheibe durch eine Bandage zurückhalten. Dadurch wurde hier im Laufe der Zeit Heilung erzielt. Das Kind kann laufen und springen und ist in seinen Bewegungen gar nicht behindert.

10. Walkott cit. bei Hamilton, Knochenbrüche und Verrenkungen.

Gesunder 4jähr. Knabe. Bei Beugung gleiten die Kniescheiben auf die Aussenseite des Condyl. ext., bei Streckung kehren sie in ihre natürliche Lage zurück. Dies ereignet sich bei jedem Schritt. Starkes Genu vulg. Gang unsicher. Wenn der Knabe während des Gehens an irgend einen Gegenstand anstösst, bringt ihn dies unabänderlich zu Fall.

11. John Shapleigh. Boston Medical and Surgical Journal 1881.

Mann von 39 Jahren mit sehr beweglichen Kniescheiben. Dieselben luxiren sehr leicht nach aussen, gewöhnlich liegen sie an normaler Stelle. Pat. will sein Leiden von Geburt haben. Grossvater, Vater und eins seiner Kinder haben dieselbe Deformität. Pat. hat seinen Dienst als Soldat gethan und ist im Gehen nicht behindert.

12. Golding Bird. The British Medical Journal 1884.

11jähr. Mädchen mit angeborener, rechtss. Luxat. der Patella nach aussen bei Beugung; bei der Streckung kehrt die Kniescheibe unter einem Geräusch an die normale Stelle zurück. Gang gut, aber mit steifem Knie. Tenotomie des Lig. patell. war ohne Erfolg.

13. N.-York Med. Journal 1885 p. 27 (ohne Namen).

7jähr. Mädchen mit Schlottergelenken. Bei jeder Beugung der Kniegelenke luxiren die Kniescheiben nach aussen; bei der Streckung sind sie leicht reponibel. Will man sie auch während der Beugung an normaler Stelle halten, so ist dazu ein gewisser Kraftaufwand erforderlich. Vater, Tante und eine Tochter der Tante heben alle die Kniescheiben fixirt an der Aussenseite des Condyl. ext.

14. Bessel Hagen. Deutsch. medizin. Wochenschr. 1886.

Angeborene doppelseitige, intermittirende Luxat. der Patella. Bei gestrecktem Knie nichts Besonderes zu sehen; sobald das Knie gebeugt wird, springt die Pat. über den Cond. ext. femor. hinweg. Secundäre Veränderungen an den äusseren Condylen, an dem Muskel- und Bandapparat. Der Bruder des Pat. hat doppelseitige, permanente Verrenkung der Kniescheibe.

15. Joachimsthal. Berliner klin. Wochenschrift 1889.

Doppels. angeborene, complete, intermittirende Lux. Rechts in Ruhelage die Pat. ganz an die Aussenseite des Condyl. ext. verschiebbar. Alsdann Flexion unmöglich, erst nach Reposition. Foss. patellar. sehr verengt. Wenn Pat. geht, so luxirt schon nach wenigen Schritten die Pat. nach aussen, und Pat. muss sie, um weiter gehen zu können, durch die Beinkleider reponiren. Seltener luxirt die linke Kniescheibe. Herabsteigen von der Treppe schwieriger, als Hinaufgehen.

16. F. S. Eve. Lancet 1889.

6jähr. Mädchen. In Streckstellung an den Knieen nichts Abnormes, nur die Musculatur des l. Oberschenkels atrophisch. Linke Kniescheibe sehr beweglich, lässt sich nach innen und aussen verschieben und luxirt bei jeder Beugung nach aussen. Aeussere Condyl. abgerundet, Gelenkkapsel schlaff, namentlich an der Innenseite. Vasti atrophisch; Lig. pat. normal, kein Genu valg. Elektr. Erregbarkeit der Muskeln normal. Gang natürlich und schmerzlos.

17. Pitts. British med. Journal 1889, cit. bei Aldibert.

7jähr. Kind mit doppelseitiger, congenitaler Luxat. der Kniescheibe bei der Beugung. Keine besonderen Störungen.

18. Morgan. Sémaine méd. 1886, cit. bei Aldibert.

Kleines Mädchen mit linksseitiger, congenitaler Lux. der Pat. nach aussen bei der Beugung. Keine Störung beim Gehen. Muskelatrophie, keine Lähmungen. Erschlaffung der Gelenkbänder.

19. Ketch. New-York. akad. Med. 1892, cit. bei Aldibert.

Kleines Kind mit doppelseitigem Genu valg. und doppels. angeborener Lux. der Kniescheibe nach aussen bei jeder Beugung; bei Streckung gleicht sich die Verrenkung wieder aus. Rechts deutlicher, als links. Gute Gebrauchsfähigkeit.

20. 21. 22. Ridlon hat 3 Fälle gesehen; bei allen 3 hatte man den schwach entwickelten Condyl. ext. gehämmert (marteler). Dieses hatte in 2 Fällen eine Knochenproliferation hervorgerufen, die genügte, um die Luxat. zu verhindern. Bei dem 3. Fall war das Verfahren erst begonnen.

23. Lange. New-York med. Journ. 1883.

11jähr. Kind mit angeborener, doppels. Lux. der Kniescheibe nach aussen bei jeder Beugung. Gang mit steifen Knieen, um die Beugung bezw. Luxat. zu vermeiden. Atroph. der Extensoren. Beugung unmöglich, wenn die Kniescheibe am normalen Platz gehalten wird.

24 u. 25. Allingham. Lancet 1886, cit. b. Aldibert.

2 Fälle von congenitaler Luxation der Kniescheibe nach aussen. Bei beiden der M. quadriceps atrophisch. Der Vast. int. reagirt auf den elektrischen Strom nicht mehr. A. nimmt als Ursache der Luxat. eine Paralys. infant. an. Temperaturunterschiede zwischen gesundem und krankem Bein.

26. Pollard. Lancet 1891.

21jähr. Frau mit angeborener, intermittirender Luxat. der Patella nach aussen und Genu valgum hatte sich 1886 der Operation nach Ma-

cewen unterzogen. Das Genu valgum war 1890 vollkommen beseitigt. Die Luxation der Patella erzeugte sich jedoch nach wie vor, ohne dass man es hindern konnte, bei jeder Beugung. Beugung sehr schmerzhaft, überschreitet kaum 90°. Operation: Vollkommene Durchschneidung des verkürzten Vast. ext. und der äusseren, verdickten und geschrumpften Bänder. Athrotomie durch Schnitt an der Innenseite. Die Trochlea war zu eng. Deshalb Ausmeisseln einer genügend breiten und tiefen Trochlea auf dem Condyl. intern. Excision eines Stücks Kapsel an der Innenseite. Gutes Resultat. Volle Beweglichkeit.

27. Bajardi. Archiv. di Ortopedia 1894.

4jähr. Kind, am 2. Tage nach der Geburt wegen Atresia ani operirt. Am Ende des ersten Jahres wurde das Knieleiden bemerkt. Häufiges Fallen, namentl. auf schiefer Ebene und beim Treppensteigen. In Streckstellung beide Kniescheiben ein wenig nach aussen verlagert, klein; die rechte nur wenig beweglich, nicht bis zur Mitte der Trochlea reponibel, die linke sehr beweglich, leicht reponibel, aber auch leicht nach aussen zu luxiren. Kein Genu valg. Condyl. extern. platter, als normal, nach aussen abfallend, Condylus intern. stark vorspringend, kugelförmig. Oberschenkelmusculatur links atrophisch, am meisten Vast. intern. Bewegungen im rechten Knie annähernd normal. Wenn beim linken Knie die Beugung annähernd einen rechten Winkel beträgt, gleitet die Kniescheibe plötzlich complet nach aussen. Die Luxation kann auch willkürlich in Scene gesetzt werden ohne Schmerzempfindung. Bei Streckung spontane Reposition. Trauma nie vorgelegen. Freilegen des Lig. pat. intern. Excision eines Stücks aus demselben und aus der Gelenkkapsel. Nach 1 Monat Gehen, ohne dass die Patella luxirte. Vollkommene Heilung.

28. Jens Schou, ref. im Centralblatt f. Chirurgie 1894.

13jähr. Mädchen, dessen Mutter u. Schwester angeblich mit demselben Leiden behaftet. Geburt normal. Trauma nie dagewesen. Bei Flexion des linken Kniegelenks, die beschränkt ist, complete Luxation der Patella nach aussen. Geringes Genu valg. Gang nicht behindert.

29. Ménard. Revue d'orthopédie 1893.

8jähr. Knabe mit Mal. Pott. und einer Deformität am l. Knie, die seit der frühesten Kindheit besteht. Kein Trauma. In Streckstellung keine besondere Differenz zwischen beiden Kniegelenken, nur die Oberschenkelmusculatur links atrophisch. Kniescheibe bei Streckung an normaler Stelle, nur ist die linke im transversalen Sinne weniger beweglich. Bei Beugung von 45° wendet sich die Kniescheibe nach aussen und ist bei 90° complet luxirt; Beugung nur noch um einige Grade weiter möglich. Während der Streckung kehrt die Pat. allmählich in ihre ursprüngliche Lage zurück. Die Luxation lässt sich, sobald das Knie gebeugt wird, auf keine Weise verhindern; die Kniescheibe wird mit einer unüberwindlichen Gewalt nach aussen gerissen, welche Kraft man auch anwendet, sie zurückzuhalten. Die fibrösen Theile des Gelenks an der Aussenseite verkürzt und verdickt, sie bilden bei der Beugung einen harten Vorsprung. Mangelhafte Streckfähigkeit, sonst Gang unbehindert. Gelenkflächen und Patella haben normale Configuration. Am Femur keine Deformität.

30. Bradford. Bost. med. and surg. Journal 1896.

8jähr. Mädchen mit congenitaler Hüftgelenkluxation, hat seit Geburt eine complete, intermittirende Luxat. der rechten Patella. Letztere gleitet bei jeder Beugung nach aussen und kehrt bei der Streckung an ihre normale Stelle zurück. Keine Beschwerden. Guter Gang. Atroph. des M. quadriceps.

31. Chavasse. Societé de Chirurgie 1889.

Demonstration einer congenitalen Luxation der linken Kniescheibe nach aussen bei Beugung.

32. Eigene Beobachtung.

II. Luxationen traumatischen Ursprungs.

1. Monteggia cit. b. Malgaigne. Fractures et luxations.

Lux. der Patell. nach aussen, 1 Jahr alt und herbeigeführt durch eine äussere Gewalt. Bei jeder Beugung complet. Luxation nach aussen, bei jeder Streckung spontane Reposition. Keine erheblichen Beschwerden.

2. Malgaigne, Fractures et luxations.

Ein junger Mann hatte mehrere Recidive von Patellarluxationen nach aussen, weil er am Tage der ersten Reduction absolut hatte gehen wollen. Nach der letzten Reposition trat ein starker Gelenkerguss auf, der den inneren Rand der Patella hochhob und diese ganz nach aussen drängte. Das Bein wurde auf einer schiefen Ebene gelagert, und die Kniescheibe durch Compressen nach innen gedrängt. Dieser Verband blieb einen Monat liegen. Am 43. Tage stand Pat. auf und war nach 8 Tagen vollkommen geheilt.

3. Ein Mädchen von 13 Jahren fiel auf das Knie, fühlte einen heftigen Schmerz, vermochte indessen aufzustehen und noch etwas zu gehen. Als die Anschwellung zurückgegangen war, bemerkte es, dass das Knie schwach war, sich unter ihm beugte, und dass dabei die Kniescheibe ganz nach aussen glitt. Sobald das Knie gebeugt wurde, luxirte die Pat. nach aussen; bei jeder Streckung kehrte sie an ihren alten Platz zurück. Alle Bewegungen ohne Schwierigkeiten und ohne Schmerz. Tragen einer Kniekappe, die nur eine schwache Beugung gestattete und so die Lux. verhinderte.

4. Fournaldès, Revue medico-chirurgicale 1851. Cit. b. Béreaux.

Ein junger Bursche unterhielt sich damit, dass er sich auf den Rücken legte und die beiden Kniescheiben nach aussen drückte. Nachdem er sie so freiwillig verrenkt hatte, luxirten sie auch beim Gehen ohne seinen Willen.

5. Lucas Championnière, 3. Congrès français de Chirurg. 1888.

28jähr. Mann hatte sich vor 1 Jahr durch Fall eine Luxat. der linken Kniescheihe nach aussen zugezogen. Reposition und Immobilisation des Gelenks $1\frac{1}{2}$ Monate lang. $3\frac{1}{2}$ Monate später nach einem neuen Fall Recidiv. Man hatte sich vergeblich bemüht, die Kniescheibe reponirt zu halten. Sie liess sich an ihre normale Stelle bringen, bei der geringsten Beugebewegung luxirte sie jedoch complet nach aussen. Es bedurfte eines energischen Druckes, um sie vor dem Knie zu erhalten.

Operation: Auf dem Condyl. int. wurde eine seichte Grube ausgemeisselt, die Patella hierher reponirt und fixirt. Nach 10 Tagen Beginn mit Bewegungen. Gutes Resultat.

6. Roux. Revue de Chirurg. 1888.

Ein Mädchen von 13 Jahren war vor 4 Jahren beim Sprung von einer Treppe gefallen und spürte dabei heftige Schmerzen im linken Kniegelenk. Nach 14 Tagen Bettruhe versuchte es, zu gehen, indessen vergebens; nach 3 Monaten constatirte man, dass beim Gehen oder bei einer einfachen Streckbewegung die Kniescheibe nach aussen luxirte. Die Verrenkungen waren zuerst seltener, später häuften sie sich und traten schliesslich täglich wenigstens 3—4 Mal ein. Eine Kniekappe nutzte nichts.

Das ganze linke Bein schwächer, als das rechte; sonst war bei Ruhelage am l. Knie nichts Besonderes zu bemerken. Sobald der M. quadriceps sich jedoch kräftig contrahirte, luxirte sogleich die Pat. nach aussen. Bei langsamen, vorsichtigen Bewegungen liess sich die Luxat. vermeiden. Flexion sowohl bei normaler, als luxirter Lage der Pat. in normaler Weise möglich. Bei der Streckung konnte man beobachten, dass sich nur die äussere, dem Vast. ext. entsprechende Muskelpartie contrahirte, während am oberen, inneren Rand der Kniescheibe sich eine deutliche Lücke bildete. Daraus konnte man mit ziemlicher Sicherheit schliessen, dass der innere Theil des M. quadriceps zerrissen, und dass infolgedessen der Vast. ext. das Uebergewicht bekommen hatte. Operation: Durchschneidung des Vast. ext. Freilegen des Vast. int., dessen Aponeurose zerrissen ist. Anfrischung der Wundränder derselben und Naht; Ablösen des Lig. patell. an seiner Insertion und Verpflanzen derselben weiter nach innen. Am 11. Tage Beginn der Bewegungen. Resultat ausgezeichnet. Normale Beweglichkeit. Keine Luxation mehr. Gang sicher und ohne Beschwerden.

7. Pillon. Gaz. hebdomadaire 1897.

Kind von $11^1/_2$ Jahren zog sich vor 2 Jahren durch Fall eine Luxat. der Pat. nach aussen zu. Seit dieser Zeit luxirt die Kniescheibe bei jeder Beugebewegung. Laufen unmöglich, häufiges Fallen. Treppensteigen schwierig. Gehen nicht schmerzhaft. Bei jedem Schritt Luxat. der Kniescheibe. Sobald bei der Beugung ein Winkel von 140^0 erreicht ist, gleitet sie an die Aussenseite des Condyl. ext. Spontane Reposition bei Streckung. Kniescheibe von normaler Grösse und Gestalt. Condyl. ext., Foss. intercondyl. normal. Quadriceps stark atrophisch. Geringes Genu valg. Keine Lähmungen. Keine Rhachitis.

Operation: Freilegen der inneren Gelenkbänder, die gedehnt, aber nicht zerrissen sind. Eine Faltung der Kapsel genügt nicht, um die Pat. in der Foss. intercondyl. zu halten. Deshalb Durchschneidung der äusseren Gelenkbänder, die verdickt und geschrumpft sind, und der untersten Fasern des Vast. extern.; schliesslich Durchschneidung des Cruralis 2 cm von der Patella. Diese blieb jetzt auch bei maximaler Beugung in der Trochlea. Fixation der Kniescheibe an der Innenseite. Nach 3 Wochen verliess die Kranke das Hospital. Luxat. vollkommen beseitigt, das Knie aber noch steif. Beugung bis 145^0 möglich.

8. Martin. Gaz. des hôpitaux 1897.

21jähr. Mann wurde 1892 von einem Pferde mit dem linken Bein zwischen einen Thürpfosten und eine Walze geklemmt und hatte sehr heftige Schmerzen im Knie; dasselbe schwoll sehr stark an. Eine Ver-

renkung der Kniescheibe war nicht vorhanden; wenn sie dagewesen ist, muss sie spontan beseitigt sein. Nach 5 Monaten spürte Pat. plötzlich, während er einen Sack Getreide eine Treppe hinauf trug, einen heftigen Schmerz im linken Knie. Die Kniescheibe war nach aussen luxirt. Reposition. Seit dieser Zeit häuften sich die Luxat., namentlich, wenn das Bein stark angestrengt wurde. 1896 wurde der Mann Soldat und fing an zu reiten. Dieses ging auch Anfangs, solange die Bügel nicht gebraucht wurden. Als er jedoch eines Tags mit Bügeln zu reiten versuchte, trat in dem Moment, als er in dem Bügel eine Stütze suchte, eine Luxat. der Patella nach aussen ein. Dieses wiederholte sich ganz prompt bei allen weiteren Versuchen. Es besteht eine Schwäche im ganzen linken Bein, Atrophie des Quadriceps, insbesondere des Vast. intern. In ruhiger Strecklage befindet sich die Kniescheibe vorn vor dem Femur, aber etwas nach aussen gelagert und schief nach aussen und vorn sehend. Sobald das Knie langsam und vorsichtig gebeugt wird, gleitet die Kniescheibe mit einem deutlichen Sprung über den Condyl. ext. nach innen in die Trochlea. Wird diese Beugung jedoch rasch und kräftig ausgeführt, so setzt sich die Pat. nicht in die Trochlea, sondern sie rutscht an die Aussenseite des Condyl. ext. Die Trochl. ist leer. Bei der Streckung kehrt sie in ihre alte Subluxationsstellung zurück. Diese complete Luxation ist mit Schmerzen verbunden. Sie tritt, wenn Pat. schwere Arbeit verrichten muss, täglich mehrere Mal ein. Die Kniescheibe ist nicht vergrössert oder verkleinert. Der Condyl. ext. ist normal; die Flexion des Kniegelenks etwas beschränkt. Bei der Streckung tritt die Atroph. des Vast. int. besonders deutlich hervor.

9. Heinecke (Königsfeld: Ueber Patellaluxationen. Inaug.-Diss. Erlangen 1891. Künzel: Ueber habituelle Luxation der Kniescheibe. Inaug.-Diss. Erlangen 1894).

12jähr. Mädchen war mit dem rechten Knie auf eine Eisplatte gefallen; nach 8 Tagen neuer Fall von einer Treppe; dann bestand grosse Neigung zum Fallen und eine Schwäche im rechten Knie. Die Eltern beobachteten zugleich, dass sich die Kniescheibe beim Gehen stark nach aussen verschob. In gestreckter Stellung am Knie nichts Besonderes. Sobald bei der Beugung 130° erreicht wurden, rutscht die Patella plötzlich nach aussen ab und luxirt complet. Durch starken Gegendruck kann die Luxat. verhütet werden. Pat. sucht mit gestreckten Knieen und kleinen Schritten zu gehen und dadurch der Luxation vorzubeugen. Bei raschem Gehen tritt jedoch die Luxation öfter ein. Pat. knickt dann zusammen. Operation. Bogenförmiger Schnitt an der Innenseite. Fascie zwischen Vast. int. und Sartorius wie Gracilis zerrissen, zwischen beiden Muskelgruppen eine auffallende Lücke, Vast. intern. an der Insertion ebenfalls abgerissen. Vernähen des Risses und Annähen des Vast. int. Ablösen des Lig. pat. inf. und Verpflanzen desselben weiter nach innen. Nach 4 Wochen Gehen, ohne dass die Pat. luxirte.

Zwei Jahre lang blieb die Luxat. aus. Dann fiel Pat. auf einer steinernen Treppe, spürte dabei ein Krachen im Knie und sah nun das alte Leiden wiederkehren. Bei jeder Beugung Luxat. der Pat. nach aussen. Ein Druck genügt jetzt nicht mehr, um die Kniescheibe an der

normalen Stelle zu halten. Neue Operation: Schnitt in der alten Narbe. Abmeisseln der Tub. tibiae und Verpflanzen derselben nach innen. Excision eines Stücks Kapsel sammt Ligament an der Innenseite. Vollkommene Heilung. Normale Beweglichkeit ohne Luxation.

10. Bardeleben. Charité-Annalen XIII. Jahrg. 1886.

19jähr. Mädchen mit doppelseitiger, habitueller Luxation der Kniescheibe, links vor $1^1/_2$ Jahren bei dem Versuche, rückwärts fallend sich aufrecht zu erhalten, rechts einige Monate später spontan entstanden. Doppels. Genu valgum. Patella sehr beweglich; unter den unteren Rand konnte man leicht unterfassen. Beim Beugen ging sie über den kleinen und flachen Condyl. ext. nach aussen; eine Foss. intercondyl. fühlte man dann nicht an der Vorderseite. Die Pat. knickt leicht ein, fällt auch oft und kann nicht Treppen steigen.

11. von Welij. Virchow-Hirsch, Jahresbericht 1887.

32jähr. Frau mit habitueller Luxation der Kniescheibe, entstanden nach einem Fall mit dem Stuhl. Mehrmals am Tage stellte sich die Kniescheibe auf den Condyl. ext. Hochgradige Beeinträchtigung der Bewegungen. Knie stark geschwollen, nach Gypsverband kurze Besserung. Das Bein wird in eine eng anschliessende Hülse gelegt. An Stelle der Pat. befindet sich ein genau passender Metallring, der mit Kork bedeckt und mit Filz beklebt und durch elastische Bänder mit der Hülse verbunden ist. Seit Anlegung dieses Apparates geht Pat. wie vor dem Unfall.

12. Perkins Centralblatt für Chirurgie 1894.

26jähr. Pat. hat sich vor 6 Jahren die Kniescheibe verrenkt, aber durch Muskelzug wieder eingerenkt. Seitdem war das Knie schwach geblieben und häufig Luxat. der Patell. ausgesetzt, wonach immer leichte Entzündungen folgten. Trotz gut sitzender Kniekappe war Pat. schliesslich doch genöthigt, an Krücken zu gehen. Kniescheibe nach aussen luxirt, bei Streckung bewegt sie sich etwas nach vorn, um bei der Beugung zurückzugleiten. Genu valgum. Innenrotation des Oberschenkels, Aussenrotation des Unterschenkels. Operation: Eröffnung des Gelenks. Die Kniescheibe war durch den lateralen Kapseltheil so fixirt, dass es erst nach ausgiebiger Zerrung gelang, sie an die normale Stelle zu bringen. Vollkommene Heilung.

13. Casati. Ref. im Centralblatt f. Chirurgie. 1897.

Pat. hat seit 8 Jahren nach einem Fall eine habituelle Luxat. der Patell. nach aussen. Die Kniescheibe lässt sich leicht reponiren, luxirt aber sehr leicht wieder. Gang nicht behindert, nur häufiges Fallen. Athrotomie. Abschlagen der Tuberosit. tibiae, Verpflanzen derselben weiter nach innen, Annagelung. Nach 4 Wochen Entfernung des Nagels. Nach 5 Wochen guter Gang ohne Luxation.

14. Eigene Beobachtung.

III. Pathologische Luxationen.

1. A. Cooper. Chirurgie.

Eine Pat. hatte vor 4 Jahren einen beträchtlichen Hydrops im linken Knie gehabt, der ihr viel Schmerzen verursachte und das Gehen er-

schwerte. Als der Erguss resorbirt war, bemerkte sie, dass die Kniescheibe bei dem Ausstrecken des Beines sich nach aussen verrenkte. So oft dies geschah, empfand sie Schmerzen im Knie und fiel hin. Die Kniescheibe lag dann auf dem Condyl. ext. und konnte nur durch Druck mit der Hand zurückgebracht werden. Es wurden Heftpflasterstreifen und eine Binde angelegt, welche, solange sie beibehalten wurden, die Luxat. verhinderten; so oft man sie fortnahm, schlüpfte die Patell. wieder nach aussen.

2. A. Cooper. Cit. b. Malgaigne, Verrenkungen.

Ein junges Mädchen wurde von Jugend auf dazu angehalten, mit Tanzen sein Brot zu verdienen. Sie luxirte sich häufig beide Kniescheiben nach aussen und schrieb dieses dem zu oft wiederholten Tanzen zu. Doppels. Genu valg. Cooper erklärt das Gen. valg. als die Ursache, Malgaigne als die Folge der Kniescheibenverrenkungen.

3. B. Cooper. Cit. b. Hamilton, Fracturen und Luxationen.

C. kannte eine Frau, welche sich häufig die Kniescheibe nach aussen luxirte, wenn sie tanzte oder wenn sie auch nur mit der Fussspitze gegen den Teppich stiess.

4. Guérin. Gazette des hôpitaux 1842.

17jähr. Mädchen hat eine Luxation der l. Kniescheibe nach aussen, die bei jedem Schritt eintritt, ihr viel Schmerzen und Hindernisse beim Gehen bereitet und sie oft zu Fall bringt. Abmagerung des linken Beines. Die linke Kniescheibe steht etwas höher. als die rechte, ist etwas nach der lateralen Seite abgewichen und nach dieser Seite sehr beweglich. Bei jeder Streckung des Kniegelenks luxirt sie nach aussen, um bei jeder Beugung wieder an ihren normalen Platz zurückzukehren. Diese Bewegungen sind erleichtert durch eine starke Erschlaffung der Gelenkkapsel und durch das Verschwinden der vorspringenden Leiste am äusseren Condyl. (entst. durch die Reibungen der Kniescheibe). Retraction des Vast. extern. Subcutane Durchschneidung des letzteren, Reposition der Patell. und Fixation derselben an normaler Stelle durch Verband während eines Monats. 2½ Monate nach der Operation ging die Kranke gut und ohne Beschwerden. Vollkommene Heilung.

G. berichtet noch über einen 2. Fall completer Kniescheibenverrenkung nach aussen mit hochgradigem Genu valg. und einer Retraction der Muskeln und Ligamente an der Aussenseite des Knies, der ebenfalls durch Durchschneidung der verkürzten Muskeln und Ligamente und durch Redressement des Genu valg. geheilt wurde.

5. Monteggia. Cit. b. Malgaigne.

2 Frauen, bei denen die Kniescheibe bei nur wenig kräftigen Bewegungen des Knies, wie bei dem Aufstützen auf das Bett, sich leicht nach aussen verrenkte. Die Luxation richtete sich entweder durch eine Streckbewegung oder durch den Druck der Hände, immer aber ohne Schwierigkeiten ein.

6. Torino. Thèse de Paris 1857. Cit. b. Béreaux.

21jähr. Mädchen hat immer ein schwächeres, linkes Bein gehabt. Im Alter von 18 Jahren hat das linke Knie spontan angefangen, sich zu deformiren. Die Kniescheibe ist allmählich nach aussen gewichen, das

Knie hat sich immer mehr nach innen verkrümmt. Gang nicht behindert, aber häufiges Fallen. Atrophie des ganzen linken Beines, Genu valgum. Während der Beugung ist es unmöglich, die Kniescheibe zu reponiren, während bei der Streckung die Kniescheibe von der Kranken selbst an die normale Stelle gebracht werden kann.

7. Nimier. Societé de Chirurg. 1889. 24. avril.

N. demonstrirt einen Fall von recidivirender Luxat. pat. nach aussen.

8. Battle. Cit. b. Béreaux. Clinical-Society of London. 1891.

B. stellte eine Frau vor, die seit ihrem 16. Lebensjahr häufig Luxat. der Pat. ausgesetzt ist und sich vor denselben durch Tragen einer Kniekappe schützt.

9. Ch. Andry. Lyon médical 1892.

Kind von $11\frac{1}{2}$ Jahren mit doppelseitiger Luxat. der Pat. nach aussen. Vor dem 7. Jahre haben die Eltern an dem Kinde nichts bemerkt; im 7. Jahre hat das Kind angefangen mit dem rechten Bein zu hinken. Rechte Kniescheibe normal geformt, complet nach aussen luxirt und in keiner Stellung reponibel. Linke Kniescheibe in Streckstellung reponibel, bei Beugung luxirt sie jedoch sofort wieder. Gelenkflächen normal. Bewegungen im linken Bein nicht behindert.

10. Boyer. Cit. b. Malgaigne.

Junger Mann von 19—20 Jahren, bei dem die Kniescheibe während des Gehens häufig nach aussen luxirte; auf jede Luxat. folgte eine Anschwellung und Schmerz während einiger Tage.

11. 8—9jähr. Mädchen. Bei der Streckung erzeugten sich beiderseits Patellarluxat. nach aussen, die sich bei der Beugung wieder reponirten und weder die Kraft noch die Function des Knies beeinträchtigten.

12. Malgaigne. Fracturen und Luxationen.

Ein Mädchen von 9 Jahren hatte eine in der Reconvalescenz von einer acuten Krankheit aufgetretene Luxat. beider Kniescheiben nach aussen. Sobald es zu gehen versuchte, fühlte es, dass die Knie sich bogen und unter einem gelinden Schmerz die Kniescheiben nach aussen glitten. Beiderseits Genu valg. (nach M. infolge der Kniescheibenverrenkungen).

13. Cit. Gazette des hôpitaux. 1847.

16—18jähr. Mädchen hat eine recidivirende Luxat. der rechten Kniescheibe nach aussen, die nicht traumatischen Ursprungs ist und seit 5 oder 6 Jahren besteht; sie kann die Luxat. nur bei gewissen Bewegungen erzeugen. Bei ruhiger Strecklage und vorsichtiger Beugung bis 90^0 bleibt die Pat. an ihrem Platze; aber wenn die Beugung schneller ausgeführt wird, luxirt die Pat. sofort complet nach aussen, ebenso wenn die Beugung bis zum spitzen Winkel getrieben wird. Die Kranke kann sogar zu Bett liegend bei gestrecktem Knie die Pat. willkürlich luxiren durch eine Contraction des Rectus femor. und Vast. ext.

14. Phocas. Revue d'orthopédie 1893.

Kind von $14\frac{1}{2}$ Jahren, das spät laufen gelernt hat, Gen. valg. und alle Symptome der Rachit. zeigt. Beim Stehen springt der Condyl. intern.

linkerseits stark vor; die Kniescheibe ist ein wenig nach aussen gewichen. Linke Kniescheibe, wie linkes Bein weniger entwickelt. Beim Gehen und Stehen bleibt die Kniescheibe an normaler Stelle. Bei einer Beugung von 150° kann Pat. jedoch durch eine Contraction des Quadriceps die Kniescheibe vollkommen nach aussen luxiren und durch eine neue Muskelcontraction wieder reponiren. Bei luxirter Kniescheibe ist Gehen unmöglich. Sonst ganz ohne Hinken. Condyl. int. normal, ext. abgeplattet. Kniescheibe sehr beweglich, Ligamente erschlafft.

15. Le Dentu. (Béreaux.)

7½jähr. Mädchen bekommt bei jeder Contraction des Quadriceps eine Luxat. der Kniescheibe nach aussen. Beim Treppensteigen luxirt die Pat. Schritt für Schritt. Dadurch Schmerz und hinkender Gang. Kein Reiben, kein Erguss im Gelenk, keine Atrophie des Quadriceps. Leichter Grad von Gen. valg. — Operation: Schnitt von der Innenseite des Gelenks, Freilegen der Kapsel, Aufheben einer Kapselfalte und Fixation derselben durch Nähte. Fixation des Gelenks 3 Wochen lang. Absolute Heilung; vorzügliches Resultat.

16. Albert. Chirurgie.

16jähr. Kellner beugt die Kniee auf zweierlei Weise. Entweder lässt er die Kniescheiben schleifen, und es tritt keine Luxation ein. Oder die Kniescheibe luxirt, schnell über den äusseren Condylus gleitend, an die Aussenseite des Gelenks. Bei einer Beugung von 160° ist der Pat. im Stande, ganz willkürlich mit staunenswerther Leichtigkeit die Luxation und ihre Einrichtung Schlag auf Schlag folgen zu lassen. In anderen Stellungen ist dieses Spiel jedoch behindert. Während die Luxat. noch bei rechtwinkliger Beugung willkürlich möglich ist, bildet die Beugung von 150° schon die Grenze für die willkürliche Einrichtung.

17. Isermeyer, Archiv für klin. Chirurgie. Bd. 8.

19jähr. Mädchen bemerkte vor 3 Jahren, dass ihr linkes Knie anschwoll und die Kniescheibe beweglicher wurde als früher. Kein Trauma. Das Leiden nahm allmählich zu, das Knie neigte sich nach innen, das Bein wurde kürzer. Häufiges Fallen, namentl. beim Treppensteigen.

Pat. in allen Durchmessern 1 cm kleiner und höher stehend, als die rechte; sie liegt bei Streckstellung etwas nach aussen und gleitet bei jeder geringsten Beugung auf die Aussenseite des Condyl. ext. Vasti atrophisch. Starkes Genu vulg. Innerer Condyl. stark vorspringend, äusserer sehr stark abgeflacht. Aussenrotation der Tibia. Durch Umwicklung einer Seitenschiene für die Nacht wurde das Gen. vulg. von 155° auf 172° reducirt. Die Pat. trat jetzt bei der Beugung auf den Condyl. ext., luxirte aber erst an die Aussenseite, wenn ein Winkel von 90° erreicht wurde. Gang erheblich gebessert.

18. Hoffa. Chirurgencongress 1899.

15j. Mädchen, rachitisch, hat vor 5 Jahren bemerkt, dass die Kniescheiben sich an die Aussenseite des Knies legten; jedoch hatte sie keine Beschwerden davon bis vor 11 Wochen. Um diese Zeit fiel sie, ohne irgend einen Anlass, plötzlich unter heftigen Schmerzen im linken Knie hintenüber. Nach einigen Tagen Bettruhe Gehversuche unter grossen

Beschwerden. Pat. knickte auf beiden Seiten um, namentlich links, und fiel dann um.

Beim ruhigen Herabhängen der Beine ist an der äusseren Configuration der Kniegelenke ein Unterschied nicht zu bemerken. Patellarreflexe beiderseits gesteigert. Bei entspanntem Quadriceps lassen sich beide Kniescheiben ganz nach aussen verschieben. Schon bei leichtem Schlag auf das Lig. patell. tritt eine blitzartige Verschiebung der Pat. über den äusseren Condyl. hinweg ein, die rechts stärker ist als links. Lässt man Pat. die herabhängenden Unterschenkel wagerecht erheben, so luxirt die Pat. auf die Aussenseite des Condyl. ext.; beim Beugen schnappt sie mit einem Ruck wieder nach vorn. Die Procedur ist sehr schmerzhaft. Lässt man Pat. in Rückenlage den M. quadriceps contrahiren, so fällt auf, dass sich nur die äusseren Partien derselben, besonders Vast. ext. gut contrahiren, sodass jedesmal die Patell. mehr nach aussen, als nach oben gezogen wird. Auch sind Rect. femor. und Vast. int. sowohl faradisch als galvanisch quantitativ weniger erregbar als Vast. extern.

Operation nach le Dentu. Bildung einer Kapselfalte an der Innenseite, Fixiren der Kniescheibe durch Nähte, welche den inneren Kniescheibenrand einerseits, die Aponeurose des Condyl. intern. andererseits fassen. Fixation des Gelenks während 3 Wochen. Dann Beginn der Bewegungen. Vollkommene Heilung Keine Luxation mehr. Normale Beweglichkeit.

19. Aldibert. (Revue des maladies de l'enfance. 1894. Des luxations habituelles de la rotule chez l'enfant.)

Rachitisches Kind, das 1891 bereits doppelseitiges Genu valgum, aber noch keine Kniescheibenverrenkung hatte. 1893 linke Kniescheibe sehr beweglich, lässt sich passiv complet nach aussen luxiren und bleibt da, bis sie reponirt wird, was durch eine einfache Contraction des Quadriceps erreicht werden kann. Innerer Condylus stark vorspringend, äusserer abgeplattet. Trochlea im äusseren Theil zusammengedrückt, abgeplattet; der innere Theil dagegen stark vorspringend. Das Kind kann durch eine Contraction des Quadriceps die Pat. willkürlich luxiren. Häufig wird auch durch krampfartige Contractionen dieses Muskels die Kniescheibe unwillkürlich luxirt und reponirt, mitunter 3—4 mal in der Minute. Wenn das Kind die Kniee langsam beugt, tritt eine Luxat. nicht ein; geschieht die Beugung aber schnell, so luxirt die Pat. vollkommen nach aussen. Beim Gehen nichts Besonderes zu bemerken; indessen fällt das Kind oft, wenn die Luxation unerwartet eintritt. Nach Tragen einer Kniekappe während eines Jahres keine wesentliche Aenderung; nun trat bei den krampfartigen Bewegungen eine Luxation nicht mehr ein.

20. Schanz, Zeitschrift für orthopädische Chirurgie. 1900.

12jähr. Mädchen hat seit 7 Jahren doppelseitige, habituelle Luxation der Patella; das linke Bein ist stärker befallen als das rechte. Patientin fällt ganz unvermuthet zu Boden unter plötzlichem heftigen Schmerz im Knie. Wenn die Kniescheibe an ihren Platz gedrückt ist, functionirt das Knie wieder. Es bleiben nach jeder Luxation einige Zeit Schmerzen im Knie bestehen.

Operation: Freilegen der Gelenkkapsel an der Innenseite. Fixa-

tion des medialen Kniescheibenrandes an die Aponeurose des Condyl. intern. Bildung einer Kapselfalte, ohne die Nähte durch die Kapsel selbst zu legen. Gipsverband während 3 Wochen. Normale Function.

Um über die Pathologie der angeborenen Kniescheibenverrenkungen Aufschluss zu erhalten, sind wir genöthigt, auch die angeborenen, permanenten Luxationen mit zu berücksichtigen. Bei ihnen liegt die Kniescheibe entweder vollkommen fest fixirt an der Aussenseite des Condyl. extern., oder sie ist etwas mobil, steigt bei den Bewegungen des Kniegelenks ein wenig nach oben und unten, tritt aber bei keiner Bewegung in die Trochlea hinein und lässt sich hierhin auch nicht reponiren. Zum Studium derselben verweise ich auf die vorzügliche Arbeit von Steindler[1]), welche fast alle bisher publicirten Fälle enthält.

Der congenitale Charakter dieser Kniescheibenverrenkungen ist lange Zeit hindurch angezweifelt worden. Auch Malgaigne leugnete denselben und erklärte die bis dahin veröffentlichten Fälle als pathologische Luxationen. Inzwischen ist durch eine Reihe von Beobachtungen unmittelbar nach der Geburt das Factum zweifellos festgestellt (Canton, Albert, Lannelongue, Spitzy). Es finden sich aber auch eine Reihe anderer Momente, welche mit grosser Wahrscheinlichkeit auf die Congenitalität hinweisen. So die häufige Doppelseitigkeit, die symmetrische Entwickelungsstörung am Condyl. extern. oder gänzliches Fehlen desselben, ferner das gleichzeitige Vorhandensein anderer angeborener Fehler. So sah Bradford neben der Kniescheibenverrenkung angeborene Hüftgelenksluxation, Smith Radiusluxation, Gibney Klumpfüsse, Ohrloff Spitzfuss, Janicke Plattfüsse wie Contracturen in beiden Hüft- und Kniegelenken, Servier gleichzeitiges Fehlen des Condyl. ext. femor. und der Epicondylen an beiden Ellenbogen. In dem Nasse'schen Falle bestand zugleich Luxation der Tibia nach hinten, doppelseitiger Pes calcaneo-valgus; die Mutter hatte eine Hasenscharte, mehrere Geschwister hatten andere congenitale Abnormitäten. Endlich spricht für die Congenitalität die sicher nachgewiesene Vererbung. Wie aus folgendem Schema hervorgeht, hat sich die Deformität wiederholt durch 3 Generationen vererbt.

Caswell:

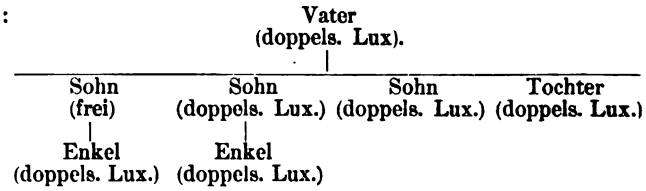

1) Steindler, Ueber die angeborene Luxation der Patella. Zeitschrift f. Heilkunde. 1898.

Prewitt:

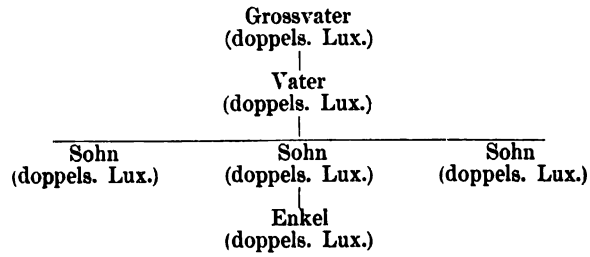

S.

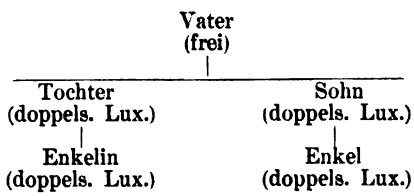

Servier:

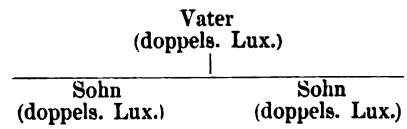

Shapleigh:

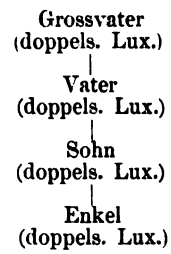

Spitzy[1]:

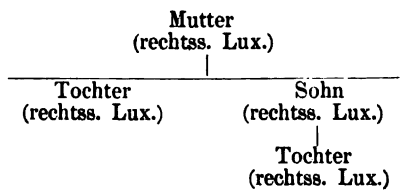

Jedenfalls ist an dem Vorkommen congenitaler Kniescheibenverrenkungen jetzt nicht mehr zu zweifeln. Ueber das Zustandekommen derselben sind nun die verschiedensten Theorieen aufgestellt worden. Da man gesehen hatte, dass die traumatische Luxation sowohl zu der irreponiblen als zu der habituellen führen kann, wollte man auch ein Trauma während der Gravidität verantwortlich machen.

1) Zeitschrift f. orthopädische Chirurgie. 1899. VI. Bd.

Diese Theorie, die übrigens auch für alle übrigen angeborenen Gelenkluxationen aufgestellt ist, lässt sich sowohl hier wie dort schon aus dem Grunde nicht halten, dass die meisten Mütter sich eines solchen Traumas gar nicht erinnern können. Dann sprechen dagegen die häufige Doppelseitigkeit, die Entwickelungsstörungen am Kniegelenk, das gleichzeitige Auftreten anderer, angeborener Fehler, die relative Seltenheit der angeborenen Patellarluxation bei der Häufigkeit von Traumen während der Schwangerschaft. Das Trauma müsste doch ausserdem an der Innenseite des Kniegelenks seinen Angriffspunkt nehmen. Wie sollte dieses aber durch die Bauchdecken, die Uteruswand und das Fruchtwasser hindurch möglich sein. Ebenso hinfällig ist die Behauptung, dass die Luxationen bei der Extraction des Kindes herbeigeführt würden. Die Erfahrung sowohl am Kreissbett als am Phantom hat gelehrt, dass bei den gewöhnlichen, geburtshülflichen Handgriffen unter normalen Verhältnissen eine Patellarluxation überhaupt nicht zu erzeugen und dass sie nur bei Knielagen durch gewaltsamen Druck auf die Innenseite der Kniescheibe, aber auch dann nur sehr schwer hervorzurufen ist.

Man kam dann auf intrauterine Erkrankungen des Foetus, insbesondere auf Erweichungen der Knochen, Rhachitis, primäre Gelenkerkrankungen, Hydrops, Erschlaffung der Gelenkbänder, dann auf Erkrankungen des Centralnervensystems, auf primäre Contracturen und Paralysen von Muskeln. Andere nahmen Entwicklungsanomalieen, bestehend in mangelhafter Entwicklung oder Fehlen des äusseren Condylus, in Verstrichensein des äusseren Trochleasaumes, Enge der Trochlea, in Verlängerung oder Verkürzung der Kapselbänder an, wiederum andere machten Stellungsanomalieen der unteren Extremitäten, Innenrotation der Oberschenkel, Aussenrotation der Unterschenkel und vor Allem das Genu valgum verantwortlich.

Das wiederholt beobachtete Fehlen des Condyl. extern., einmal sogar verbunden mit vollkommenem Mangel des Epicondyl. extern. an beiden Oberarmknochen, das häufige Zusammentreffen mit anderen angeborenen Fehlern und die sicher gestellte, durch Generationen erfolgte Vererbung lassen kaum eine andere Deutung zu, als dass es sich in diesen Fällen um Keimfehler handelt. Entweder besteht eine fehlerhafte Anlage des Keimes, die Patella entwickelt sich von vornherein an einer fehlerhaften Stelle, oder es treten Entwicklungshemmungen auf, die dann eine Verlagerung des Streckmuskels sammt der Kniescheibe zur Folge haben. In beiden Fällen wird es sich meist um angeborene permanente Luxationen handeln.

Bei den angeborenen habituellen Luxationen müssen die so häufig

beobachteten Veränderungen am äusseren Condylus sofort in die Augen fallen. Appel[1]) hat hierauf zuerst hingewiesen. In sämmtlichen Fällen, bei denen der Configuration der Condylen überhaupt Erwähnung geschieht, wird auch — mit Ausnahme des Ménard'schen Falles — eine mangelhafte Entwicklung des äusseren Condylus hervorgehoben; meist wird derselbe als „abgeflacht" oder „dachförmig nach aussen abfallend" bezeichnet; auch bei den permanenten Luxationen ist diese Abflachung oder ein starkes Vorspringen des Condyl. int. recht häufig angegeben.

Von verschiedenen Seiten wird nun diese eigenthümliche Gestaltung des äusseren Condylus als eine Folgeerscheinung aufgefasst. Der Knochen soll durch das fortwährende Hin- und Hergleiten der Kniescheibe abgeschliffen und so allmählich geschwunden sein. Dass der obere Trochlearand durch die Bewegungen der Kniescheibe nach und nach seine leistenförmige Configuration verliert, klingt plausibel; dass aber der ganze Condylus auf die Hälfte seines Volumens und noch mehr reducirt werden soll, halte ich für sehr unwahrscheinlich. Denn wenn er wirklich durch die Patella abgeschliffen würde, so müsste doch zuerst der Knorpelüberzug schwinden, ehe die Knochensubstanz an die Reihe kommt. In unserem Fall I, wie in vielen anderen Fällen war dieser aber unversehrt; die Patella bewegte sich ganz geräuschlos und glatt auf demselben und liess erst ein rauhes Reiben vernehmen, wenn sie die Trochlea verliess. Trotzdem war der Condyl. ext. abgeflacht und dachförmig nach aussen abfallend. Bei dem Ménard'schen Patienten wie bei mehreren pathologischen Verrenkungen glitt die Kniescheibe seit vielen Jahren auf dem äusseren Condylus hin und her; dennoch hatte dieser seine normale Gestalt und Grösse bewahrt. Endlich findet sich diese Abflachung auch bei zahlreichen permanenten Luxationen. Von einem Abschleifen durch die Kniescheibe kann hier gar nicht die Rede sein; denn diese liegt ja auf dem Plan. epicondyl. ext. fest fixirt und kann gar nicht in die Trochlea hinüber. Aus diesen Gründen bin ich mit Appel der Ansicht, dass in der mangelhaften Entwicklung des Condyl. ext. die häufigste Ursache nicht nur für die angeborene habituelle, sondern für die congenitale Luxation überhaupt zu suchen ist.

Diese Atrophie kann nun auf einer fehlerhaften, embryonalen Anlage beruhen, sie kann aber auch die Folge abnormer Druckwirkungen sowohl während der embryonalen als während der fötalen Entwickelungsperiode darstellen. Es ist längst erwiesen, dass ein

1) Münchener med. Wochenschrift. 1895.

Mangel oder besser gesagt eine Verringerung des Fruchtwassers mit am häufigsten zur Entstehung angeborener Deformitäten Veranlassung giebt. Die Uteruswand liegt dann dem Fötus eng an, übt an einzelnen Stellen einen viel stärkeren Druck auf denselben aus, hindert die freie Entfaltung der Gelenke und kann die Glieder in ganz abnorme Wachsthumsrichtungen hineindrängen. Die Beine des Fötus liegen in der Regel adducirt und in starker Flexion der Knie- und Hüftgelenke dem Rumpf eng an. Der Druck der Uteruswand kann sich deshalb bei den Knieen nur an der Aussenseite geltend machen und wird um so bemerkbarer werden, wenn die Knochen abnorm weich sind, z. B. bei fötaler Rhachitis. Der äussere Condylus bleibt dadurch im Wachsthum zurück. Die Kniescheibe findet dann an ihm keinen Halt mehr; sie steht jetzt ebenfalls unter dem Druck, der von der Uteruswand und Allem, was auf ihr lastet, ausgeübt wird; so wird sie allmählich nach aussen gedrängt; die Bänder an der Innenseite erfahren eine Dehnung, die der Aussenseite können, falls die Patella jetzt dauernd in dislocirter Stellung beharrt, eine Schrumpfung erfahren. Je früher die Luxation eintritt und je constanter die Beugestellung der Kniegelenke bleibt, desto weniger beweglich wird die Kniescheibe bleiben und umgekehrt. Es ist dabei keineswegs nothwendig, dass die Fruchtwassermenge dauernd abnorm gering bleibt; wird dieselbe wieder normal, so fällt der Druck fort. Der Condylus kann sich jetzt weiter entwickeln, gleichgültig ob die Patella bereits luxirt ist oder nicht. Jedenfalls lassen sich nach der Theorie der fehlerhaften embryonalen Anlage und der Entwicklungshemmungen alle Formen der angeborenen Kniescheibenverrenkung erklären.

Damit sind die ätiologischen Momente aber noch keineswegs erschöpft. Zwar stellen einzelne der oben erwähnten Anschauungen über die Genese der Luxation reine Hypothesen dar; sie sind weder zu beweisen, noch zu widerlegen; die meisten dagegen entbehren einer anatomischen Grundlage nicht. So ist an dem Vorkommen der fötalen Rhachitis nicht mehr zu zweifeln. Die Rhachitis allein kann indessen noch keine Patellaluxation hervorrufen; es müssen noch andere Momente, z. B. abnorme Druckwirkungen oder Stellungsanomalieen der Unterschenkel hinzukommen; ähnlich verhält es sich mit der angeborenen Enge der Trochlea, welche einige Male beobachtet wurde, auch in unserem Fall II nachzuweisen war, ferner mit der Erschlaffung der Gelenkkapsel und Verlängerung der Gelenkbänder. Ohne Erweiterung der Kapsel und Verlängerung der Lig. pat. med. und inf. ist keine habituelle Kniescheibenverrenkung möglich. Meist sind diese Veränderungen jedoch secundär; sie sind aber

auch idiopathisch, ohne Patellaluxation, beobachtet und bieten zweifellos eine Disposition zur Dislocation der Kniescheibe. Anders verhält es sich schon mit der angeborenen Lähmung des M. vastus intern. und den Stellungsanomalieen des Unterschenkels. Erstere wurde von Aldibert und Bennet nachgewiesen und von ihnen als Ursache der Luxation angesprochen. Diese Beobachtungen angeborener Muskellähmungen stehen nicht vereinzelt da. So sah Kirmisson bei angeborener Klumphand Lähmung der Extensoren, Verneuil bei angeborener Hüftgelenksluxation Lähmung der Glutaealmusculatur; paralytische angeborene Klumpfüsse wurden in grosser Anzahl beobachtet. Wir werden später sehen, dass der Ausfall des M. vast. int. allein schon eine Luxation der Kniescheibe bedingen kann. Ebenso ist es mit dem Genu valgum und der Aussenrotation des Unterschenkels. Beide Stellungsanomalieen werden bei der angeborenen Kniescheibenverrenkung ausserordentlich häufig angetroffen, sind aber auch ohne diese Luxation congenital bemerkt worden; jede derselben kann für sich allein, wie wir sehen werden, eine Luxation der Patella bedingen, jede kann aber auch die Folge derselben sein. Da in den meisten Fällen die Kniescheibenverrenkung nicht bei der Geburt, sondern erst nach Jahren bereits mit diesen oder jenen Folgeerscheinungen festgestellt wird, so lässt sich nicht mit Sicherheit entscheiden, was das Primäre gewesen ist. In dem Spitzy'schen Falle wurde die Aussendrehung des Unterschenkels bei der Geburt festgestellt; sie war so hochgradig, dass die Fusspitze fast nach hinten sah. Man sollte meinen, dass eine solche Verdrehung des ganzen Unterschenkels nothwendiger Weise eine Dislocation des Streckapparates zur Folge haben müsse. Trotzdem lässt sich aber auch hier der Beweis, dass die abnorme Stellung des Schienbeins das Primäre gewesen ist, nicht erbringen. Denn Grossmutter, Vater und Tante hatten auch angeborene Kniescheibenverrenkungen an demselben Bein.

Alle die zuletzt angeführten pathologischen Veränderungen, mit Ausnahme der Enge der Trochlea, sind häufiger erworben, als angeboren und spielen daher bei der pathologischen, habituellen Luxation eine viel grössere Rolle; ich komme also später noch einmal auf diesen Punkt zurück. Soviel muss jedoch zugestanden werden, dass sie — einmal angeboren — sämmtlich mehr oder weniger zu der Patellaluxation disponiren. Es ist ja auch keineswegs erwiesen, dass die Luxation immer schon in utero vorhanden ist; es ist vielmehr wahrscheinlich, dass dieselbe in einer Reihe von Fällen erst nach der Geburt in Folge der angeborenen Disposition eintritt. Trotzdem müssen wir sie als angeboren bezeichnen. Es handelt sich hier

um analoge Verhältnisse, wie bei den angeborenen Leistenbrüchen. Letztere verdanken ihre Entstehung dem Offenbleiben des Processus vaginalis peritonei; und wir nennen alle Hernien, bei denen wir den Bruchinhalt neben dem Hoden innerhalb der Tunic. vaginal. propria finden, angeborene, trotzdem wir genau wissen, dass in einer Reihe von Fällen das Herabgleiten des Darms oder Netzes in den angeborenen Bruchsack erst längere Zeit nach der Geburt erfolgt.

Während also bei der angeborenen, habituellen Luxation die häufigste Ursache in der fehlerhaften Configuration der Condylen zu suchen ist, ist bei derjenigen, welche sich aus einer traumatischen oder besser gesagt im Anschluss an ein Trauma entwickelt, der ligamentöse oder musculöse Gelenkapparat der schuldige Theil. Streubel suchte experimentell an der Leiche Verrenkungen der Kniescheibe herzustellen und fand jedesmal, wenn eine solche nach aussen erfolgt war, einen langen Riss im medialen Theil der Gelenkkapsel und im Ligam. pat. intern; er konnte die Luxation am bequemsten bewirken, wenn er die Ligament. accessor. medial. durchschnitt oder zerriss, ein Genu valgum herstellte und nun das Knie forcirt beugte. Diese Zerreissung des medialen Theils der Gelenkkapsel wurde von Roux bei einer Operation bestätigt. Pillon konnte nur eine starke Dehnung der Kapsel und des Lig. pat. intern. feststellen. Eine traumatische Luxation nach aussen ist, ohne dass M. vast. intern., die Kapsel und die Ligam. patell. medial. und inf. zum Mindesten eine Dehnung erfahren, nicht denkbar; meistens wird an der Innenseite ein Riss entstehen. Die dünne Gelenkkapsel spielt keine wesentliche Rolle, wohl aber die Bänder und Aponeurosen, welche sie verstärken. Der Riss heilt schlecht oder gar nicht, wie es bei allem fibrösen Gewebe der Fall ist. So bleibt an Stelle des Risses entweder ein Spalt oder eine breite, dehnbare Narbe zurück, welche die Kniescheibe nicht mit der erforderlichen Kraft zurückzuhalten vermag.

Bei der Contraction des M. quadriceps entspricht die Zugrichtung etwa dem Verlauf des M. rectus femoris. Da dieser aber an der beweglichen Patella inserirt, diese wiederum durch das Lig. pat. inf. an der Tuberositas tibiae befestigt ist, so muss diese Zugrichtung einer Linie entsprechen, die man sich von der Ursprungsstelle des Muskels, von der Spin. iliac. ant. inf. zur Tuberositas tibiae gezogen denkt. Diese Linie geht aber nicht durch die Mitte der Kniescheibe, sondern fällt in den äusseren Theil oder ganz an die Aussenseite derselben. Der Muskel bildet somit von der Ursprungsstelle bis zur Insertion einen nach aussen offenen Winkel, dessen Spitze in der

Patella liegt. Bei jeder Contraction sucht er diesen Winkel zu vergrössern und möglichst die gerade Linie zu erreichen. Dieses ist aber nur möglich, wenn die Patella nach aussen tritt. Zwei Momente setzen sich nun diesem Nachaussentreten der Kniescheibe entgegen: 1. das Lig. pat. medial. und 2. die steil ansteigende äussere Hälfte der Trochlea. Ist das Lig. patell. intern. zerrissen oder gedehnt, so rückt nothwendiger Weise die Patella bei der Streckung des Knies weiter nach aussen. Die Folge davon ist eine immer mehr zunehmende Verlängerung dieses Bandes und eine damit Hand in Hand gehende Schrumpfung und Verkürzung der Bänder an der Aussenseite. Findet nun noch eine 2. und 3. Luxation statt, so erfahren auch das Lig. patell. inf. und der M. vast. int. eine immer stärkere Dehnung. Die Kniescheibe tritt in Folge dessen höher, der Muskel wird immer functionsunfähiger; sein Antagonist, der Vast. ext. erhält vollends das Uebergewicht, und die Zugrichtung des M. quadriceps fällt damit noch weiter nach aussen. Es bildet sich jetzt ein Circulus vitiosus heraus. Mit jeder neuen Luxation tritt eine stärkere Alteration des Muskel- und Bandapparates ein, und diese wiederum lässt die Luxation um so leichter vor sich gehen. Letztere kann auf zweierlei Weise erfolgen, entweder bei der Streckung oder bei der Beugung. Im ersten Falle wird die bereits zu hoch stehende Patella durch einen kräftigen Zug des in seiner Wirkung veränderten Streckmuskels nach oben über den Trochleasaum hinweg und nach aussen gerissen. Der zweite Fall stellt sich ein, wenn die Bänder der Aussenseite eine hochgradige Schrumpfung erfahren haben. Die Seitenbänder der Kniescheibe sind bei der Streckung erschlafft, werden dagegen bei der Beugung gespannt und fixiren die Kniescheibe fest vor den Condylen. Sind nun die äusseren Bänder so weit verkürzt, dass sie bereits bei der Streckung das Maximum ihrer Spannung erreichen, so müssen sie bei der Beugung, falls das innere Seitenband nachgiebt, die Patella unbedingt aus der Trochlea heraus auf das Planum epicondylicum ext. ziehen.

Diese Verhältnisse entwickeln sich noch viel schneller, wenn der M. vast. intern. an der Insertion abgerissen ist. Die Ruptur dieses Muskels ist zwar selten, ist aber von Roux und Heinecke nachgewiesen worden; auch in unserem Fall II. war sicherlich eine wenigstens theilweise Zerreissung eingetreten. Denn der Muskel war vollkommen atrophisch; er veränderte sich bei der Contraction des M. quadriceps gar nicht, während Vast. ext. und Rect. femor. sehr deutlich vorsprangen; dabei trat die Kniescheibe mehr nach aussen als nach oben. Luxationen der Patella nach isolirten Lähmungen

des Vast. int. wurden schon früher wiederholt beobachtet. Cooper sah eine Lähmung des Vast. int. bei einer Femurerkrankung, Kirmisson nach einer Kinderlähmung zurückbleiben. Condamin[1]) musste diesen Muskel bei einer Operation wegen Osteomyelitis des Femur durchschneiden; in allen 3 Fällen war eine Luxation der Patella nach aussen die Folge. Wir sehen also, dass der Ausfall des Muskels allein schon diese Luxation nach sich zieht. Um wie viel eher muss dieses der Fall sein, wenn eine Disposition zu derselben bereits durch Zerreissung oder Verlängerung des inneren Kniescheibenbandes gegeben ist.

Bei den habituellen Luxationen pathologischen Ursprungs sind die Ursachen viel mannigfaltiger. Vor Allem werden Genu valgum und Aussenrotation des Unterschenkels beschuldigt. In der That findet man beide Stellungsanomalieen sowohl bei den habituellen, als bei den angeborenen permanenten, als bei den veralteten Luxationen ansserordentlich häufig, so zwar, dass sie bei den habituellen noch relativ am seltensten angetroffen werden; auch wurde zweifellos festgestellt, dass erst längere Zeit nach dem Bestehen derselben die Kniescheibenverrenkung eintrat. Der Winkel, den der M. rect. femor. mit dem Lig. pat. inf. bildet, wird durch das Genu valgum noch verkleinert; die Kniescheibe wird somit bei jeder activen wie passiven Anspannung des Streckmuskels noch mehr nach aussen gezerrt. Dadurch erfährt das innere Kniescheibenband wiederum eine stärkere Dehnung, das äussere eine entsprechende Verkürzung. In der That findet man die Kniescheibe bei jedem hochgradigen Genu valgum nach aussen, umgekehrt bei jedem stärkeren Genu varum nach innen verlagert. Treten nun noch 2 Momente hinzu, die man beim X-Bein auch sehr häufig findet, Aussenrotation des Unterschenkels und Genu recurvatum, so wird einerseits durch die Verlagerung der Tuberositas tibiae die Kniescheibe noch weiter nach aussen verschoben, andererseits erfährt die Trochlea eine Senkung nach hinten. Dadurch muss die Patella nach vorn aus der Trochlea herausgehoben werden. Das einzige Hinderniss, das einer Dislocation der Kniescheibe nach aussen bisher noch entgegenstand, der Widerstand des äusseren Trochleatheils, wird jetzt auch noch beseitigt. Theoretisch betrachtet müsste somit nichts mehr zu einer Kniescheibenverrenkung disponiren, als das Genu valgum; in der That wird dieses auch von vielen Autoren als die häufigste Ursache für die pathologische Luxation angesehen. Dem widerspricht aber anscheinend die relative Seltenheit

1) Lyon médical. 1888.

der habituellen Kniescheibenverrenkung bei der Häufigkeit des X-Beins. Die Gegner dieser Ansicht machen ferner geltend, dass man das Genu valgum operativ beseitigt habe, dass aber die Luxation der Patella unverändert bestehen geblieben sei. Dieser Beweis, dem anscheinend der Pollard'sche Fall zu Grunde liegt, ist meiner Ansicht nach nicht stichhaltig. Denn wenn man nur das Genu valgum beseitigt, die Folgeerscheinungen desselben, die Retraction des Vast. ext. und der äusseren Kniescheibenbänder aber bestehen lässt, so kann natürlich die Patella nach wie vor weiter luxiren. Es bedeutet das ungefähr dasselbe, als wollte man daraus, dass ein lange bestehender paralytischer Spitzfuss nach der Tenotomie der Achillessehne nicht sofort verschwindet, schliessen, die Contraction der Wadenmusculatur könne mit der Deformität in keinem ursächlichen Zusammenhang stehen.

Meiner Ansicht nach tritt die Luxation der Kniescheibe trotz hochgradigen Genu valgum's bei der Streckung deshalb nicht so häufig ein, als man glauben sollte, weil in Folge des Genu recurvatum die Kniescheibe nicht mehr an den Condyl. ext. angedrückt werden kann; sie ist bei maximaler Streckung gar nicht mehr mit der Trochlea in Berührung, sondern steht seitlich verschoben vor derselben. Ob die Patella bei der Beugung luxirt oder nicht, hängt ab von dem Zustande des Ligam. pat. extern. und des Lig. ileotibiale. Sind diese hochgradig verkürzt, so muss die seitliche Verschiebung erfolgen; sie bleibt jedoch aus, solange diese Bänder ein Eintreten der Kniescheibe in den Sulc. trochleae bei der Beugung noch gestatten. Und der 2. Grund, weshalb das Gen. valg. eine Kniescheibenverrenkung weniger häufig zur Folge hat, ist meiner Meinung nach der, dass die Deformität sich bei der Beugung ausgleicht. Die Kniescheibe wird dabei immer wieder gezwungen, in den Sulc. trochl. hineinzutreten, und dadurch wird einer hochgradigen Verkürzung der Bänder vorgebeugt.

Von anderer Seite ist nun behauptet worden, das Genu valgum stelle nicht die Ursache, sondern die Folge der Kniescheibenverrenkung dar. Dass diese Ansicht nicht allgemein aufrecht erhalten werden kann, geht bereits aus den Krankengeschichten hervor, welche das Genu valgum als primäre Erkrankung festlegen. Umgekehrt ist bei einer Reihe von angeborenen permanenten und veralteten Luxationen thatsächlich festgestellt, dass sich das Genu valgum erst secundär entwickelt hat; bei den habituellen Luxationen hat jedoch dieser Nachweis bisher in keinem einzigen Falle erbracht werden können.

Die Entstehung des X-Beins kann bei dauernd verlagerter Knie-

scheibe nur durch die veränderte Zugrichtung des M. quadriceps erklärt werden. Bei der habituellen Luxation wird aber meist bereits durch passive Streckung die Patella reponirt; wenn sich der M. quadriceps jetzt contrahirt, ist die Zugrichtung ganz normal; bei zahlreichen Fällen bestand ausserdem die Luxation viele Jahre, von einem Genu valgum war aber keine Spur vorhanden. Da es immerhin einige Fälle giebt, bei denen die Luxation in Streckstellung erfolgt und da in gewissen Positionen z. B. beim Treppensteigen der Streckmuskel bei luxirter Patella sich contrahiren muss, so will ich die Möglichkeit eines secundären Genu valgum nicht in Abrede stellen; ich glaube jedoch zu dem Schlusse berechtigt zu sein, dass bei der habituellen Luxation der Kniescheibe das Genu valgum weit häufiger die Ursache, als eine Folgeerscheinung darstellt.

Aehnlich verhält es sich mit der Aussenrotation des Unterschenkels. Sie ist meist Begleiterscheinung des Genu valgum, kommt aber auch ohne das letztere vor und ist mitunter angeboren. Dass sie zu der Luxation der Patella disponirt, erhellt zur Genüge aus den vorstehenden Erörterungen. Umgekehrt muss zugegeben werden, dass sie durch eine permanente oder veraltete Patellaluxation secundär entstehen kann; für die habituelle Luxation ist dies jedoch ebensowenig nachgewiesen, wie für das Genu valgum.

Als disponirende Momente müssen ferner angesehen werden alle Krankheiten, die zur Parese oder Atrophie des M. vast. intern. oder zur Erweiterung der Gelenkkapsel und Erschlaffung des Bandapparates oder zu Wachthumsstörungen und zu Substanzverlusten am äusseren Condylus führen. Dahin gehören Lähmungen, der acute und chronische Hydrops, lange bestehender Hämarthros, Tuberculose, Gonorrhoe, Lues, Arthritis deformans, Arthr. urica des Kniegelenks, ferner Rhachitis und Genu valgum.

Nach Malgaigne beobachtet man bisweilen eine Erschlaffung des Bandapparates ohne besondere Ursache; dieselbe soll bis in die früheste Kindheit zurückreichen, vielleicht angeboren sein. Congenitale Verlängerungen des Lig. pat. inf. wurden von Ravoth, Eulenburg und Meyerowitz beschrieben. Die Erschlaffung der Gelenkbänder kann ferner artificiell entstehen durch gewisse Beschäftigungen, z. B. bei Tänzern und Gauklern. Derartige Fälle werden von Cooper, Hamilton, Malgaigne und Isermeyer erwähnt. Der Patient Fournaldes' hatte sie sich selbst aus Langeweile allmählich erzeugt. Von Malgaigne wird auch der acute Gelenkrheumatismus mit und ohne Hydrops beschuldigt. Ich habe einmal im Verlauf einer Polyarthrit. rheum. acut. spontan eine Luxatio iliac. des Hüftgelenks auf-

treten sehen, ohne dass ein Hydrops vorhanden gewesen wäre, und kann mir dieses nur dadurch erklären, dass durch die dauernde Contracturstellung des Gelenks die Kapsel in ihren hinteren Abschnitten allmählich so ausgeweitet worden ist, dass ein Herausgleiten des Kopfes aus der Pfanne bei irgend einer Bewegung ermöglicht wurde; es wäre ja möglich, dass bei einem Kniegelenk, welches dauernd in ein und derselben Beugestellung gehalten wird, auch allmählich eine Dehnung der Kniescheibenbänder erfolgt. Denn diese sind in Flexionsstellung stärker angespannt, als bei Strecklage.

Endlich werden noch als Ursachen für die pathologische habituelle Luxation angegeben eine geringe Breite und Tiefe des Sulc. trochl. Erstere wird meist bedingt durch eine Verschmälerung des Condyl. ext. im transversalen Sinne; sie ist sehr selten und fast immer angeboren; letztere ist häufiger beobachtet, wird aber von den meisten Autoren als secundäre Erscheinung aufgefasst. Die leere Rinne der Trochlea füllt sich allmählich mit Bindegewebe aus. Indessen muss es als sehr wohl möglich bezeichnet werden, dass eine Reihe der oben angeführten, chronischen Gelenkerkrankungen auch zu Veränderungen am Sulc. trochl. führen und denselben allmählich verstreichen lassen können. Als Curiosum sei noch erwähnt, dass Schaffer[1]) eine Luxation der Patella dadurch eintreten sah, dass sich im Sulc. trochl. eine Exostose gebildet hatte, welche die ganze Rinne ausfüllte und so die Kniescheibe verdrängte.

Der Symptomcomplex ist bei der angeborenen habituellen Luxation ein sehr einheitlicher. Sobald die Beugung einen gewissen Grad erreicht hat, meist 140—160°, luxirt die Kniescheibe spontan nach aussen, um während der Streckung bei demselben Winkel spontan in die Trochlea zurückzukehren. Nur bei dem Joachimsthal'schen Patienten scheint sich die Reposition nicht spontan vollzogen zu haben.

Bei den an ein Trauma sich anschliessenden und bei den pathologischen habituellen Verrenkungen ist das Krankheitsbild ein sehr viel mannigfaltigeres; bei den angeborenen bekommen wir es vollkommen ausgebildet, bei diesen in allen möglichen Entwicklungsstadien zu Gesicht. Auch bei diesen erfolgt Luxation und Reduction meist von selbst. Indessen ist in einzelnen Fällen zur Erzeugung der Luxation ein Trauma oder eine heftige Muskelcontraction oder eine brüske Beugung des Kniegelenks erforderlich. Die Kranken kennen diese Bewegungen ganz genau und suchen sie möglichst zu vermeiden. Die Einrichtung muss hier oft künstlich vorgenommen werden; vielfach

1) Revue d'orthopédie. 1892.

besorgen sie die Kranken selbst durch die Beinkleider hindurch. In einzelnen Fällen reagirt das Kniegelenk noch durch einen nachfolgenden Hydrops, häufiger jedoch nicht. Ein Theil der Patienten kann Luxation und Reposition bei einer bestimmten Winkelstellung des Kniegelenks willkürlich durch Muskelcontraction vor sich gehen lassen. Der Pat. Albert's führte die Beugung des Kniegelenks ganz nach Gefallen mit oder ohne Luxation der Kniescheibe aus; die Pat. Towsend's konnte beide Kniescheiben willkürlich sowohl nach aussen als nach innen luxiren; in dem Aldibert'schen Falle erfolgte Luxation und Reposition Schlag auf Schlag unter dem Einfluss unwillkürlicher, krampfartiger Muskelzuckungen.

Meistens tritt die Verrenkung bei der Beugung, in vereinzelten Fällen aber auch bei der Streckung ein; sie kann complet oder incomplet sein. In vielen Fällen ist man im Stande, die Patella durch Druck oder Zug auch bei der Beugung vor der Femurgelenkfläche zurückzuhalten; in anderen wird sie mit unüberwindlicher Gewalt aus der Trochlea herausgerissen; sucht man dieses zu verhindern, so ist eine weitere Beugung unmöglich. Die Flexion wird erst vollkommen, wenn man die Kniescheibe luxiren lässt. Häufig ist aber auch das Umgekehrte der Fall. Die Beugung ist bei nach aussen verlagerter Kniescheibe nur bis zu einem gewissen Grade ausführbar und wird erst eine vollkommene, sobald man die Patella in der Trochlea zurückhält.

Die Beschwerden, welche die Kranken haben, werden sehr verschieden angegeben. Im Allgemeinen sind sie um so geringfügiger, je leichter und häufiger die Luxation erfolgt und umgekehrt. Bei den angeborenen Verrenkungen fehlen sie entweder ganz, oder sie sind unbedeutend; bei den erworbenen treten sie aber meistens deutlicher hervor. Einzelne Kranke geben an, beim Eintreten der Luxation ein unangenehmes Gefühl zu haben, anderen können, sobald dieselbe erfolgt ist, keinen Schritt weiter gehen oder sie kommen zu Fall, wenn sie unerwartet von dem Zufall betroffen werden. Wiederum andere haben durch das fortwährende Hin- und Herrutschen der Kniescheibe solche Schmerzen, dass sie überhaupt kaum zu gehen vermögen; sie bewegen sich mit steif gehaltenen Knieen fort, um die Luxationen zu vermeiden. Fast immer wird angegeben, dass das Laufen, das Gehen auf schiefen Ebenen, namentlich aber das Treppensteigen unmöglich oder beschwerlich sei. Dieses erklärt sich daraus, dass beim gewöhnlichen Gang auf ebenem Boden die Beugung der Kniee nur eine geringfügige ist. Eine Luxation tritt dabei in der Regel nicht ein. Die Streckung geschieht passiv durch die eigne Schwere

des Unterschenkels. Dagegen ist beim Laufen und Treppensteigen einerseits die Beugung eine viel ausgiebigere; andererseits kann die Streckung nicht passiv, sondern nur durch Contraction des M. quadriceps erfolgen. Fast immer besteht eine Atrophie dieses Muskels, namentlich des Vastus internus. Lig. pat. med. und inf. sind stets verlängert, die Kniescheibe ist deshalb abnorm nach aussen beweglich. Der Veränderungen am Condyl. ext. wurde bereits ausführlicher gedacht.

Einige Mal findet sich angegeben, dass der Condyl. ext. stark nach vorn vorspringe. Dieses ist normal. Es sei aber darauf hingewiesen, dass dieses auch vorgetäuscht werden kann. Denn wenn eine hochgradige Aussenrotation des Unterschenkels besteht, so sucht der Kranke diese durch eine Innenrotation des Oberschenkels auszugleichen. Der Condyl. ext. kann somit scheinbar nach vorn stärker vorspringen, kann aber trotzdem normal oder sogar abgeflacht sein.

Die Luxation ist angeboren meist doppelseitig; sie ist, wenn sie aus einer traumatischen hervorgegangen, fast immer einseitig, und wenn pathologischer Natur ebenfalls häufiger einseitig. Wir sehen somit, dass eine genaue Berücksichtigung der Symptome und der pathologischen Veränderungen bereits eine gewisse ätiologische Wahrscheinlichkeitsdiagnose gestattet. Eine doppelseitige, bei jeder Beugung spontan eintretende und bei jeder Streckung spontan zurückgehende Kniescheibenverrenkung, die keine oder nur geringe Beschwerden macht und einen normalen Gang gestattet, ist fast ausnahmslos angeboren.

Die Diagnose ist leicht. Die Bewegungen der Kniescheibe sind so prägnant, dass ein Uebersehen oder Verwechseln unmöglich ist. Schwieriger ist es schon, die eigentliche Krankheitsursache herauszufinden. Aber eine sorgfältige Untersuchung der Condylen, des Band- und Muskelapparates muss stets auf den richtigen Weg führen.

Die Prognose der Erkrankung ist, wenn diese sich selbst überlassen bleibt, keine gute. Niemals ist eine spontane Heilung oder Besserung, sondern stets eine Verschlechterung beobachtet. Die Entwicklung und das Fortschreiten des Leidens lässt sich am besten an der traumatischen Form studiren. Die ersten Luxationen erfordern meist ein Trauma, das aber mit der Häufigkeit der Anfälle an Intensität abzunehmen pflegt; die folgenden treten bereits durch Muskelzug oder bei gewissen Bewegungen und Stellungen auf. Schliesslich luxirt die Kniescheibe spontan. Unterbleibt dann die Reposition einmal auch nur kurze Zeit, so bildet sich ein Zustand heraus, den man bei den veralteten Luxationen häufiger beschrieben findet: die Kniescheibe kann wohl noch durch kräftigen Zug in die Trochlea zurück-

geführt werden, schnappt aber beim Loslassen sofort wieder nach aussen. Sie bleibt jetzt dauernd auf dem Planum epicondyl. ext. liegen und verliert immer mehr an Beweglichkeit; mit anderen Worten aus der habituellen Luxation ist eine veraltete, irreponible geworden. Jetzt lassen auch die Folgeerscheinungen wie Genu valgum, chronischer Hydrops, Arthritis deformans u. dergl. nicht lange mehr auf sich warten. Wir müssen deshalb die Frage, ob man eine habituelle Kniescheibenluxation, die keine oder nur geringe Beschwerden verursacht, unbedenklich bestehen lassen kann, verneinen. Denn man kann nie wissen, was aus derselben wird.

Die Behandlung erfolgte zunächst mittels Schienen, Bandagen, Kniekappen u. dergl.; als man aber die Unzulänglichkeit dieser Apparate eingesehen hatte, ging man frühzeitig zur operativen Therapie über. Heller ätzte mit dem Cauterium eine halbmondförmige Partie an der Aussenseite des Kniegelenks; er erzielte dadurch eine Fixation der Patella an dieser Stelle und dauernde Heilung. Malgaigne rieth ebenfalls, mit dem Cauterium an beiden Seiten der Kniescheibe Striche zu ziehen und dadurch eine Kapselschrumpfung herbeizuführen. Guérin durchschnitt subcutan den verkürzten M. vast. extern.; in einem 2. Falle fügte er der Durchschneidung dieses Muskels und des Lig. patell. ext. noch das Redressement des Genu valgum hinzu. Fowler exstirpirte die Patella. Thomas (cit. bei Ridlon) hämmerte den mangelhaft entwickelten Condyl. ext. in der Absicht, eine Knochenproliferation zu erzeugen, die ein Nachaussengleiten der Patella verhindern sollte. Wright und Perkins zerrten die aussen verwachsene Kniescheibe los und vernähten ihren inneren Rand mit der Aponeurose des inneren Condylus.

Bejardi resecirte ein ovales Stück aus dem medialen Abschnitt der Gelenkkapsel und dem Lig. pat. med. Menard sah eine Verkürzung und Verdickung des Lig. pat. ext. als die Ursache an und empfahl deshalb, der Verkürzung des inneren Kniescheibenbandes die Durchschneidung des äusseren hinzuzufügen. Die Richtigkeit dieser Ansicht bestätigte Brun, später auch Pillon. In beiden Fällen genügte die Excision eines Stücks Kapsel an der Innenseite nicht, sondern die Kniescheibe konnte erst in die Trochlea zurückgeführt werden, nachdem der Lig. pat. ext. durchschnitten war. Pollard und Lucas Championnière legten den Condyl. intern. frei, meisselten eine flache Grube aus und reponirten die Patella hierher. Roux durchschnitt den Vast. ext., nähte den abgerissenen Vast. intern. wieder an die Kniescheibe an, löste dann das Lig. pat. inf. an der Insertion ab und vernähte es weiter nach innen; ähnlich operirten Montenovesi und

Heinecke; letzterer meisselte dann, als trotzdem nach einigen Jahren ein Recidiv eingetreten war, die Tuberositas tibiae ab und verpflanzte sie weiter nach innen. Dieses Verfahren wandten auch Cosati, Goldthwait und Trendelenburg an. In einem Falle, der trotz Verlagerung der Tuberositas tibiae recidivirte, meisselte Trendelenburg den Condyl. ext. frontal. an und trieb in den so entstandenen Spalt einen Elfenbeinstift. Daraufhin Heilung. Le Dentu führte zuerst die Faltung der Kapsel an der Innenseite des Gelenks aus; ihm folgten Hoffa und Schanz. Bardenheuer durchschnitt die Bänder und die Gelenkkapsel extrasynovial und vernähte beide Wundränder übereinander. Andere beseitigten das Genu valgum durch Keilosteotomieen. Sämmtliche Autoren berichten von guten Erfolgen.

Obgleich alle Operationsmethoden von richtigen Grundsätzen ausgingen, dürften einige derselben unter den heutigen Verhältnissen kaum noch zur Ausführung gelangen. Dahin gehören das Aetzen und Brennen der Gelenkkapsel, die Exstirpation der Patella, das Hämmern des äusseren Condylus. Auch wird man sich in Anbetracht der Gefahr für die spätere Beweglichkeit der Kniescheibe wohl nur dann zur Ausmeisselung der Trochlea entschliessen, wenn absolut keine Rinne in derselben mehr vorhanden ist und die Patella auf keine andere Weise vor den Condylen zurückgehalten werden kann. Ich hatte bei unserem Fall I von der eingeleiteten Massagebehandlung einen Erfolg für die Kniescheibenluxation nicht erwartet; vielmehr beabsichtigte ich, die Le Dentu'sche Operation auszuführen, und war nun sehr überrascht, nach einigen Wochen die Gelenkkapsel geschrumpft und die Luxation beseitigt zu finden. Jedenfalls ermuthigt dieser Erfolg, in geeigneten Fällen einen Versuch mit der Massagebehandlung zu machen. Vorbedingung dazu ist, dass sich die Kniescheibe ohne irgend welche Spannung bei allen Bewegungen durch Zug oder Druck leicht in der Trochlea zurückhalten lässt. Auch die Le Dentu'sche Operation und alle Methoden, welche auf einer Verkürzung der Gelenkbänder und der Kapsel an der Innenseite beruhen, versprechen nur unter diesen Verhältnissen Erfolg. Sind die Weichtheile an der Aussenseite sehr verkürzt, so müssen sie durchschnitten werden, gleichgültig, welche Operation man auch ausführen mag. Im Uebrigen lassen sich Vorschriften für das zu wählende Verfahren nicht geben. Hauptsache ist und bleibt, die Krankheitsursache ausfindig zu machen; und danach ist die Behandlungsmethode dem einzelnen Fall anzupassen. Es stehen eine ganze Reihe geeigneter Verfahren zur Verfügung, die alle guten Erfolg versprechen, wenn sie nur am richtigen Platze angewendet werden; auch lassen sich dieselben sehr gut combiniren.

Als ich diesen Aufsatz bereits dem Druck übergeben wollte, erschien die Arbeit von Friedländer[1]). Dieselbe enthält 2 neue Fälle von habitueller Kniescheibenverrenkung. Im ersten handelt es sich um eine angeborene Luxation mit mangelhaft entwickeltem Condyl. ext., im zweiten um eine pathologische. Bei einem Kinde mit doppelseitiger angeborener Hüftgelenksluxation war die blutige Reposition ausgeführt worden, aber eine Ankylose beider Hüftgelenke eingetreten. Nach dieser entwickelte sich nun allmählich eine doppelseitige habituelle Luxation der Patella, die bei jeder Beugung eintrat. Diese Entstehungsweise wurde bisher nie beobachtet. F. ist der Ansicht, dass eine congenitale Disposition zur Patellaluxation vorlag und dass der äussere Anlass in der durch die Hüftankylose veränderten Muskelaction zu suchen sei.

1) Langenbeck's Archiv. 1901. Bd. LXIII.

VI.

Aus der I. chirurgischen Klinik in Wien (weiland Hofrath Albert; suppl. Vorstand Professor Hochenegg).

Ueber die an der Klinik in den letzten 12 Jahren ausgeführten Darmresectionen.

Von

Dr. Ernst Fuchsig,

Operationszögling.

Einer Anregung des Herrn Professor Hochenegg folgend, will ich in den folgenden Zeilen über die im klinischen Archive auffindbaren ausgeführten Resectionen am Darme berichten. Ich subsumire dabei alle Resectionen des Darmes in der Continuität mit Ausnahme der des Magens und Mastdarmes, lasse daher die nur partiellen Resectionen des Cöcums unberücksichtigt.

Diese zusammenfassende Arbeit bezweckt gleich den erschienenen Arbeiten von Peham[1]), Lorenz[2]) und Roskoschny[3]) eine Darstellung der an der weiland Albert'schen Klinik beobachteten Indicationsstellung bei Operationen am Magen-Darmtracte und deren Resultate, und darf wohl wegen der unverblümten Resultatangaben und der zahlreichen interessanten Fälle, die angeführt werden, sowohl statistisches als auch casuistisches Interesse beanspruchen.

Da sich aber die Arbeit mit der Anführung der an der weiland Albert'schen Klinik geltenden Anschauungen und der Kritik der Krankengeschichten begnügt, wurde die einschlägige Litteratur unberücksichtigt gelassen.

Die Fälle sind nach dem pathologischen Processe, der vorlag, gesondert. Eine am Schlusse angefügte Tabelle soll eine rasche Uebersicht ermöglichen.

---

1) Peham, Ein Beitrag zur Gastroenterostomie. Deutsche Zeitschr. f. Chir. Bd. XLVIII.

2) Lorenz, Unsere Erfolge bei der Radicalbehandlung bösartiger Mastdarmgeschwülste. Archiv f. klin. Chirurgie. Bd. LXIII. Heft 4.

3) Roskoschny, Zur Casuistik der Darmausschaltungen. Deutsche Zeitschrift f. Chirurgie. Bd. LIX.

Bevor ich an die Mittheilung der Fälle schreite, will ich, als wichtig für die Beurtheilung der Operationserfolge, von der Vorbereitung der Patienten und der Nachbehandlung sprechen und die bei den Operationen beobachtete Technik skizziren.

Herrn Professor Hochenegg sage ich für die Anregung zu dieser Arbeit und die vielfache Unterstützung bei derselben meinen verbindlichsten Dank, welcher auch Herrn Assistenten Dr. v. Friedländer für die Durchsicht der Arbeit gebührt.

Vorbereitung.

Die Reinigung des Operationsfeldes wurde erzielt durch dreimaliges Waschen mit Seife und Holzwolle, nachdem zuvor die Hautdrüsensecrete und der anhaftende Schmutz durch Aether entfernt worden war. Die Händedesinfection geschah nach der Fürbringerschen Methode, im Jahre 1900 wurde längere Zeit Schleich's Marmorstaubseife mit gleich günstigem Erfolge verwendet.

Alle Patienten bis auf einen, wo Schleich's Localanästhesie in Anwendung kam, wurden in Narkose operirt, welche durch Verwendung theils reinen Chloroforms, theils der Billroth'schen Mischung, theils des Schleich'schen Narkosegemisches erzielt wurde.

Eine Vorbereitung des Darmes durch provocirte Entleerungen wurde nur Anfangs geübt, man überzeugte sich bald, dass die Resultate durch diese schwächende Procedur nicht besser wurden.

Nachbehandlung.

Nach der Operation wurden die Patienten gleich anderen Laparatomirten, in heisse Tücher geschlagen, zu Bette gebracht. Gegen das Narkose-Erbrechen wurde gewöhnlich nichts unternommen, die Patienten erhielten, falls sie nicht allzuoft erbrachen, am Abende des Operationstages löffelweise Flüssigkeit zugeführt und wurden durch mindestens eine Woche auf flüssige Diät gesetzt. Die postoperative Opiumzufuhr wurde perhorrescirt. Bei ungestörtem Wundverlaufe wurden acht Tage nach der Operation die Nähte entfernt und die Patienten häufig schon 14—21 Tage nach der Operation entlassen.

Technik.

Die bei den geschilderten Operationen beobachteten Methoden der Darmvereinigung geben ein ungefähres Bild der geschichtlichen Entwicklung dieser Technik. Während Anfangs ausschliesslich die circuläre Nahtmethode geübt wurde, ohne Unterschied, ob Dünn- oder Dickdarm, ob bei anscheinend normaler oder paretischer, hypertrophischer Darmwand, wurde seit dem Bekanntwerden der seitlichen

Anastomosen, namentlich seit der Publication des Doyen'schen Verschlusses, diese begünstigt.

Natürlich fand auch der Murphyknopf eine Zeit lang häufige Verwendung. Andere Methoden, wie der Verschluss des blinden Darmendes durch quere Naht, nach v. Frey, die Zwickelbildung bei circulärer Naht und Ungleichheit der Lichtungen kamen nur vereinzelt zur Anwendung.

Bei Dünndarmresectionen wurde in der Mehrzahl der Fälle circuläre Naht oder Vereinigung mit dem Murphyknopfe geübt. Bei Resectionen in der Cöcalgegend wurde gewöhnlich das Ileumende in der freien Tänie ins Colon ascendens implantirt, und bei Dickdarmresectionen wurde die laterale Anastomose bevorzugt. Die besten Resultate gaben die laterale Implantation und Anastomose. Minder gut waren die Erfolge mit der circulären Naht. Da kam es unter 19 Fällen 6 Mal zur Peritonitis in Folge Insufficienz der Naht.

Sehr befriedigend waren die Erfahrungen, die man mit der Doyen'schen Occlusionsmethode machte. Diese letztere wurde so modificirt geübt, dass man sich fast immer mit der Excision der vorstehenden Schleimhautreste des Stumpfes, ohne mit dem Paquelin nachzuhelfen, begnügte. Zur Durchquetschung der Mucosa und Muscularis diente, namentlich in der letzten Zeit, eine einfache kräftige Klemme. Zur Ligatur in der Quetschfurche, wie auch zur Darmnaht wurde theils gedrehte, theils geflochtene Seide verwendet, mit welcher man recht zufrieden sein konnte. Probeweise wurde auch Celluloidzwirn verwendet, bald aber wegen der sich namentlich bei Darmnähten unangenehm geltend machenden ungleichen Dicke des Fadens abgeschafft.

Geübt wurde theils Knopf-, theils fortlaufende Naht, erstere jedoch ob der grösseren Sicherheit entschieden bevorzugt.

Der Murphyknopf fand verhältnissmässig häufige Anwendung, selbst bei Dickdarmresection. Es gilt aber hier als Regel, bei Dickdarmresectionen den Murphyknopf nicht anzuwenden. Die erzielten Resultate waren recht befriedigend, von 12 Fällen starben drei, doch liess der prompte Abgang des Knopfes zu wünschen übrig, denn die Mehrzahl der Patienten verliess die Klinik vor Abgang des Knopfes. Allerdings haben die Erkundigungen nie ernste Störungen durch den verzögert abgegangenen Knopf zur Kenntniss gebracht. Fast immer wurde die Knopfanastomose durch einige Serosanähte versichert.

Soweit sich ergebende Sectionen eine Controlle der Nahtresultate erlaubten, ist ersichtlich, dass die seitliche Apposition und Implantation idealere Heilungen ergab als die End zu Endvereinigung.

Es wurden im Ganzen in 48 Fällen Continuitätsresectionen am Darme ausgeführt; von diesen starben 23, was einer Mortalität von 47,9 % entspricht. Der Operation direct erlagen jedoch nur 19 Patienten.

Es beträgt daher die Mortalität der an der Klinik ausgeführten Darmresectionen 39,5 %.

A. Resectionen wegen maligner Tumoren.

Wenn ich der Anführung der hierhergehörigen Krankengeschichten und der kritischen Beleuchtung derselben einige Bemerkungen über die an der weiland Albert'schen Klinik der Darmresection bei malignen Tumoren gesteckten Grenzen vorausschicke, ist es natürlich, dass ich die kurz vor Albert's Tode an der Klinik geltenden Ansichten über die Resectionen am Darme mittheile, als Resultat der an der Klinik gemachten Erfahrungen unter Berücksichtigung der Entwicklung der Lehre im Allgemeinen.

Die Darmresection wegen maligner Tumoren ist indicirt, wenn man nach Eröffnung des Abdomens einen Tumor im Darme findet, welcher ziemlich mobil ist, damit die Gefahr der Nebenverletzungen keine zu grosse werde, umschrieben ist und keine Drüsenmetastasen gesetzt haben darf, die ausserhalb des wegfallenden Mesenterialsegmentes liegen. Kurzum, der Operateur muss den Eindruck haben, dass er durch die Operation die Neubildung radical entfernen kann.

All diese Qualitäten vorausgesetzt ist aber noch erforderlich, dass das Resorptionsvermögen des Peritoneums nicht gelitten habe. Bei länger bestehendem Ileus ist die primäre Darmresection contraindicirt, der radicalen Entfernung der Neubildung ist hier zur Behebung der Stenose das Anlegen einer Darmfistel vorauszuschicken.

Was die angegebenen Bedingungen nicht erfüllt, fällt der Darmausschaltung anheim, welche immer ausgeführt wird, wenn der Kräftezustand des Patienten den Eingriff erlaubt. Verwendbar ist aber immer nur die partielle Darmausschaltung durch Enteroanastomose. Ganz unmotivirt wäre bei der Unmöglichkeit medicamentöser Beeinflussung maligner Tumoren eine totale Ausschaltung mit Einpflanzung der Darmlumina des ausgeschalteten Darmstückes in die Bauchdeckenwunde.

I. Adenocarcinoma coeci, Resection, circuläre Naht, Heilung.

J. L., 36 Jahre alt, Eisendreher, leidet seit längerer Zeit an anfallsweisen krampfartigen Schmerzen in der Cöcalgegend und Stuhlverstopfung. Status praesens vom 9. Sept. 1892: Patient stark abgemagert. Abdomen nicht aufgetrieben; bei der Palpation in der rechten Unterbauchgegend

ein undeutlich begrenzbarer Tumor von etwa Faustgrösse zu tasten. Derselbe ist höckerig, wenig verschieblich, derb, mässig druckempfindlich. Bei Irritation des Abdomens stellt sich in der Cöcalgegend eine Schlinge auf, die mit einem gurrenden Geräusche wieder verschwindet. Am 10. Sept. Operation (Frank) Schnitt parallel dem rechten Rectusrande. Es stellt sich nach Eröffnung des Peritonealcavums ein faustgrosser Cöcaltumor ein. Derselbe ist wenig verschieblich, im retrocöcalen Gewebe sind mehrere harte Drüsen zu tasten. Resection des erkrankten Darmes mit dem untersten Ileum und Colon ascendens. Circuläre Darmnaht; Bauchdeckennaht.

Reactionsloser Heilungsverlauf. Pat. verlässt am 7. Oct. die Klinik. Anatomische Diagnose des exstirpirten Tumors: Adenocarcinoma coeci. Pat. ist am 11. Oct. 1900 als Agent gestorben. Todesursache unbekannt.

II. Carcinoma coeci, Resection, circuläre Naht, Ureterverletzung, Tod an Peritonitis.

L. W., 36 Jahre alt, Schuhmachergehilfe, klagt über seit drei Jahren, Anfangs selten, in letzter Zeit häufiger auftretende Anfälle krampfartiger Schmerzen in der Cöcalgegend; Tumorbildung daselbst, starke Abmagerung.

Status praesens vom 23. Nov. 1892: Mässige Auftreibung des Abdomens. In der Ileocöcalgegend ist ein Tumor zu tasten. Während des Anfalles wird deutliches Gurren daselbst hörbar.

Operation (Frank) am 26. Nov.: Hautschnitt, parallel dem rechten Poupart'schen Bande, vier Querfinger oberhalb desselben, 20 cm lang. Nach der Eröffnung des Peritoneums constatirt man einen derben Cöcaltumor, in den das geblähte, verdickte unterste Ileum sich hineinsenkt. Oberhalb desselben ist das Colon ascendens collabirt. Im Mesocöcum mehrere harte Drüsen, der Tumor mit der hinteren Bauchwand fest verwachsen. Resection nach grösstentheils scharfer Ablösung des Cöcums aus seinem Bette, wobei der rechte Ureter durchtrennt und central ligirt wird. Wegen Collaps des Kranken wird von einem weiteren Eingriff abgesehen.

Länge des resecirten Darmes etwa 30 cm. Circuläre Naht, da das Ileum in Folge der Blähung den gleichen Durchmesser besitzt, wie das Colon ascendens. Naht in zwei Etagen (1. durchgreifend, 2. Lembert-nähte). Naht des Mesocöcalschlitzes, Bauchdeckennaht.

Tod am zweiten Tage nach der Operation unter Erscheinungen von Peritonitis.

Sectionsbefund: Peritonitis purulenta, diffusa post resectionem regionis valvulae Bauhinii; Hydronephrosis renis dextri post resectionem ureteris et ligaturam partis superioris. Ulcera partis infimi recti.

III. Carcinoma coeci, Resection, circuläre Naht mit Zwickelbildung, Heilung.

D. H., 49 Jahr alt, Kaufmann, überstand vor 25 Jahren Typhus. Seit mehr als einem Jahre Stuhlbeschwerden und rasche Entwicklung einer indolenten Geschwulst in der Cöcalgegend.

Status praesens vom 1. Jan. 1893. In der Cöcalgegend eine faustgrosse, derbe, wenig verschiebliche Geschwulst zu tasten. Das Ab-

domen nicht aufgetrieben, keine Erscheinungen höhergradiger Darmstenose.

Operation (Frank): Schnitt über dem Tumor in schräger Richtung, parallel dem rechten Poupartschen Bande. Nach Eröffnung des Peritoneums lässt sich der faustgrosse Cöcaltumor vor die Wunde entwickeln. Resection des untersten Ileums und Cöcums. Verkleinerung des Colonquerschnittes auf den Durchmesser des Ileums durch Naht in zwei Etagen. Hierauf circuläre Naht der Resectionsenden. Naht der Mesenterialplatten, Bauchdeckennaht.

Der Tumor erweist sich auf dem Durchschnitte als Carcinom.

Reactionsloser Heilungsverlauf; am 8. Tage die ersten zwei Stühle, flüssig. Am 12. Tage erste feste Nahrung. Es kommt in der Narbe zu einer beträchtlichen Ventralhernie trotz prima intentio.

Mit Bauchbinde wird Pat. am 29. Tage nach der Operation entlassen.

14. März 1901. Nach dem Berichte seines Arztes befindet sich Pat. gegenwärtig vollkommen wohl. Der Stuhl ist regelmässig, es traten nie wieder Schmerzen auf. Die Ventralhernie wird mit einem Bruchbande zurückgehalten. Keine Gewichtszunahme. Narbe im oberen Antheile linear. Nirgends ein Recidiv nachweisbar.

IV. Carcinoma coeci mit Invagination, Resection, circuläre Naht, Tod an Pneumonie.

H. B., 39 Jahr alt, Kaufmann. Seit $1\frac{1}{2}$ Jahren kolikartige Schmerzen im rechten Mesogastrium, anfangs selten, in der letzten Zeit sehr häufig, fast täglich einige Stunden nach der Mahlzeit, von wechselnder Intensität, dabei häufig Aufbäumen des Darmes in der Gegend der rechten Flexur, das unter Gurren wieder verschwindet. In der letzten Zeit häufig kaffeesatzähnliche Stühle. Zeitweise leichter Icterus.

Status praesens vom 20. Dec. 1893: Abdomen mässig aufgetrieben, kein Tumor zu tasten, dagegen im Anfalle sichtbare Dünndarmperistaltik und Vernehmen eines gurrenden Geräusches.

Operation (Schnitzler): Fast querer Schnitt unterhalb des rechten Rippenbogens, auf den später ein senkrechter am lateralen Rectusrande gesetzt wird. Man constatirt nach der Eröffnung des Peritoneums einen Cöcaltumor, welcher mit dem Wurmfortsatze und untersten Ileum in das Colon ascendens eingestülpt ist. Nach Abbindung des geblähten, hypertrophischen Ileums nahe der Ileocöcalklappe und nach der der Flexura hepatica folgt die Resection des Darmes und Exstirpation des ganzen Invaginationstumors. Circuläre Naht der gleichweiten Lumina in zwei Etagen, die erste Nahtreihe durchgreifend, darüber eine Reihe von Serosa-Muscularisnähten und zur Versicherung der Nahtlinie Fixirung herbeigezogener Netzpartien. Im Mesenterium mehrere harte Drüsen. Da das die Ernährung des untersten Ileum besorgende Mesenterium nach der Resection nur zwei Finger breit ist, wird wegen Gangrängefahr unter die Nahtlinie ein Jodoformgazestreifen geführt, der beim unteren Wundwinkel herausgeleitet wird. Bauchdeckennaht.

Am dritten Tage Abgang von Flatus per rectum. Die Bauchdeckenwunde etwas dehiscirt, kein Darminhalt daselbst. Am 7. Tage erster

Stuhl, fest. Pat. geht am 8. Tage nach der Operation an Pneumonie zu Grunde.

Sectionsbefund: Jauchige Abscessbildung nach Exstirpation des carcinomatösen Cöcums, unterhalb der theilweise dehiscirten Darmnaht. Beiderseitige Pleuropneumonie, fettige Degeneration des Herzens.

V. Carcinoma coeci. Invaginatio ileocoecalis. Resection des Invaginationstumors, laterale Implantation, Tod.

C. K., 30 Jahr alt, Sicherheitswachmann. Pat. hereditär nicht belastet, war stets gesund. Am 8. October 1896 traten plötzlich sehr heftige krampfartige Schmerzen im Abdomen auf, die zwar nur von ganz kurzer Dauer waren, aber fast alle 10 Minuten wiederkehrten. Sie steigerten sich in den nächsten Tagen, Pat. musste wiederholt erbrechen, auch stellten sich Diarrhöen ein. Nach einmonatlicher medicamentöser Spitalsbehandlung fühlte sich Pat. für kurze Zeit wohler, doch stellten sich die Schmerzen bald mit grösserer Intensität ein, so dass Pat. wieder Spitalspflege suchte. Dort besserte sich sein Zustand abermals, doch nur vorübergehend, so dass er schliesslich auf der Klinik Nothnagel Aufnahme fand, wo die Diagnose: Incarceratio intestini chronica gestellt und Pat. behufs Operation auf unsere Klinik gebracht wurde.

Status praesens vom 13. Juli 1897. Grosser, kräftiger Mann mit gesunden Thoraxorganen. Am Abdomen bemerkt man während der mit krampfartigen Schmerzen verbundenen fast alle 10 Minuten wiederkehrenden Anfälle in der Ileocöcalgegend eine rundliche Vorwölbung, die langsam gegen das rechte Hypochondrium aufsteigt, in der Flexurgegend nach links umbiegt, und in der linken Flanke verschwindet. Die Ursache dieser Vorwölbung ist ein praller Tumor. Dem Stuhle, der angehalten ist, ist manchmal etwas Blut beigemengt.

Am 15. Juli Operation (Ewald): Schnitt in der Linea alba, oberhalb des Nabels. Man constatirt einen enormen Invaginationstumor, in dem Ileum und Cöcum, etwa 40 cm ins Colon eingestülpt waren. Die Spitze des Invaginatum sass im Colon descendens, woselbst auch ein härterer Tumor zu tasten war, 3 cm vor dem peripheren Pol des Invaginationstumors eine straffe, circuläre Incarcerationsfurche. Keine erhebliche Blähung und Hypertrophie des freien Dünndarmes. Die Versuche zu desinvaginiren scheiterten an den Verwachsungen zwischen Intussuscipiens und Intussusceptum. Wegen der Darmblutungen und der Annahme, dass ein Tumor die Ursache der Invagination sei, wird von einer Enteroanastomose abgesehen und zur Resection des ganzen Tumors geschritten. Abbindung des Ileums oberhalb und des S romanum unterhalb des Invaginationstumors mittelst Gazestreifen, quere Durchtrennung des Darmes zwischen diesen und tumorwärts angelegten Klemmen. Nach partienweiser Ligatur des Mesocolon wird der ganze Tumor entfernt. Verschluss des Colonendes nach v. Frey und laterale Implantation des Ileumendes in den zum Frey'schen Verschlusse angelegten Spalt mittelst Naht.

Der Mesenterialschlitz wird so geschlossen, dass der Wundrand des Mesenteriums, des Ileumendes und die Mesenterialwurzel selbst an das Peritoneum parietale der hinteren Bauchwand angenäht wird. Bauchdeckennaht in zwei Etagen.

Nach der Operation relatives Wohlbefinden. Am zweiten Tage Anzeichen beginnender Peritonitis.

Am dritten Tage plötzlicher Tod.

Beschreibung des Präparates: Der Verdacht auf Tumor erweist sich als berechtigt. An der Spitze des Invaginatum, welche von der Ileocöcalklappe gebildet wird, und welche bis gegen die Flexura sigmoidea eingestülpt erscheint, sitzt in der Cöcumwand ein kleiner, theilweise exulcerirter Tumor, dessen histologische Untersuchung Cylinderzellenkrebs ergibt. Die Serosaflächen, die einander anliegen, zeigen ausgedehnte Verwachsungen.

Sectionsbefund: Peritonitis purulenta diffusa recens e resectione coli totius et ilei infimi, propter invaginationem chronicam facta, paralysis intestinum.

VI. Carcinoma coeci mit Invagination, Resection, circuläre Naht, Heilung.

F. M., 48 Jahre alt, Steinmetz; seit einem halben Jahre ungefähr anfallsweise auftretende Koliken im Unterbauch, manchmal von Aufstossen oder Erbrechen gefolgt, Stuhlbeschwerden, Abmagerung. In der letzten Zeit waren dem Stuhle häufig Blutstriemen beigemengt. Während des Anfalles kam es fast immer zur Bildung eines Tumors in der Nabelgegend; in den letzten Wochen ist an gleicher Stelle auch in der anfallsfreien Zeit ein derber Tumor zu tasten.

Am 21. April 1898 Operation (Hofrath Albert): Medianer Schnitt, Eröffnung des Peritoneums. Der Tumor gehört dem Cöcum an, welches sammt 20 cm unterstem Ileum ins Colon ascendens invaginirt ist. Die Lösung der Invagination gelingt leicht, hierauf Resection des Cöcums. Circuläre Naht der Darmenden in zwei Etagen nach partienweiser Ligatur des zugehörigen Mesenteriums. Resecirt wurden 30 cm Ileum und 25 cm Colon ascendens. Der Mesenterialschlitz lässt sich wegen der ausgedehnten Resection nicht vernähen. Keine Drainage, Bauchdeckennaht. Am nächsten Tage abends ist der Bauch stark meteoristisch aufgetrieben, auf eine hohe Irrigation geht etwas bröckliger Stuhl und viele Winde ab, worauf der Meteorismus zurückgeht.

Am 6. Tage auf Irrigation zweiter Stuhlgang. Breiige Nahrung. Beim ersten Verbandwechsel zeigt sich am oberen und unteren Nahtende je ein kleiner Hautabscess, welcher eröffnet wird. Im Uebrigen ungestörter Heilungsverlauf.

Am 23. Mai 1898 verlässt Pat. geheilt die Klinik, mit einer Bauchbinde bedacht.

Am 31. Dec. 1899 wird Pat. wegen Malleolarfractur abermals aufgenommen. Er hat an Gewicht bedeutend zugenommen, hat guten Appetit, regelmässigen Stuhl. Die Laparatomienarbe ist sufficient, nirgends im Abdomen eine Resistenz nachzuweisen.

Am 23. Febr. 1901 briefliche Mittheilung, nach welcher sich Pat. vollkommen wohl befindet. Nur einmal ein 3 stündiger Kolikanfall. Keine Fisteln, keine Ventralhernie; Stuhl regelmässig, keine Gewichtszunahme, geht seiner Beschäftigung nach.

VII. Carcinoma coeci, Resection, laterale Implantation mit Murphyknopf, Heilung.

C. B., 63 Jahre alt. Vor fünf Jahren Darmkatarrh, Diarrhoe. Seit einem halben Jahre anfallsweise krampfartige Schmerzen in der Nabelgegend mit Erbrechen; kein Fieber, starke Diarrhöen; in der letzten Zeit beobachtete die Pat. während des Anfalles eine Vorwölbung der rechten Unterbauchgegend, Gurren im Leibe. Abmagerung.

Status praesens vom 3. Jan. 1898: Abdomen nicht aufgetrieben. In der Ileocöcalgegend tastet man einen ovalen, mässig derben Tumor, welcher verschieblich, nur wenig druckempfindlich ist. Während eines Anfalles konnte man unterhalb des Tumors deutlich eine Vorwölbung der Bauchwand, von einer stark geblähten Darmschlinge herrührend, beobachten. Der Kolikanfall sehr heftig, endete mit einem gurrenden Geräusche.

Operation (Ewald): Laparatomie, vom Rippenbogen im äusseren rechten Rectusrande, ungefähr 15 cm lang. Im Cöcum ein Tumor, leicht zu mobilisiren. Resection des Cöcums und laterale Implantation des Ileumendes ins Colon ascendens mit Murphyknopf, in der freien Tänie, 2 cm oberhalb des durch quere 3schichtige Naht verschlossenen Colonstumpfes. Der Schlitz im Mesenterium wird genäht. Bauchdeckennaht in drei Etagen.

Beschreibung des Präparates: Die hintere und untere Wand des Cöcum ist ersetzt durch einen lumenwärts theilweise exulcerirten Tumor, welcher die Ileocöcalklappe nach abwärts verzog; der Tumor selbst bedingte keine stärkere Stenose des Darmes. Der Wurmfortsatz war in einem Geflechte narbiger Stränge aufgegangen.

Die histologische Diagnose (Kolisko) lautete: Gallertkrebs, wahrscheinlich auf Grund einer Narbe nach Appendictis.

Während der Nachbehandlung noch mehrmals Erbrechen.

Am 6. Tage erster Windabgang.

Am 8. Tage auf Glycerinklysma der erste Stuhl.

Am 13. Tage Entfernung des Murphyknopfes aus dem Rectum.

Pat. verlässt 4 Wochen nach der Operation auf eigenen Wunsch die Klinik, starb eine Woche später; Näheres unbekannt.

VIII. Carcinoma coeci, Resection und laterale Anastomose mit Murphyknopf. Heilung.

R. K., 43 Jahre alt, Schreibersgattin. Beginn des Leidens vor mehreren Monaten mit anfallsweisen heftigen Schmerzen in der Cöcalgegend und Fieber. Stuhl regelmässig. Pat. bemerkte seither einen wurstförmigen Tumor daselbst. Die Anfälle waren von verschiedener Dauer und Intensität, ziemlich häufig. Interne Medication erfolglos. Abmagerung.

Status praesens vom 30. Juni 1898. In der Ileocöcalgegend ist ein respiratorisch nicht verschieblicher, derber, höckeriger eigrosser Tumor, der nicht druckempfindlich ist, zu tasten. Keine Stenosenerscheinungen.

Operation (Ewald): Schnitt über dem Tumor, 15 cm lang. Das Cöcum ist durch einen etwa gänseeigrossen, derben, nach hinten fixirten Tumor ersetzt. Resection des Cöcums, Verschluss der Enden nach.

Doyen, laterale Apposition des Dünndarmendes ans Dickdarmende im Sinne der Peristaltik, Anastomose mit Murphyknopf. Einige Serosanähte suspendiren das blinde Ileumende am Colon. Naht des Mesenterialschlitzes. Mikuliczstampon, Bauchdeckennaht.

Anatomische Diagnose: Adenocarcinoma coeci mit Verlegung der Wurmfortsatzmündung, Hydrops d. Appendix.

Ungestörte Heilung. Entlassung am 18. Tage nach der Operation.

22. Febr. 1901: Briefliche Mittheilung: Pat. befindet sich sehr wohl, keine Fisteln, keine Ventralhernie, Stuhl regelmässig. Hatte seit der Operation noch zweimal Kolikanfälle. Gewichtszunahme 10 kg.

IX. Carcinoma coeci, Resection, laterale Implantation, Tod an Peritonitis.

C. B., 63 Jahre alt, Greisslerin; das Leiden begann vor nicht ganz einem Jahre. Damals stellten sich ohne besondere Veranlassung Schmerzen in der Cöcalgegend ein. Der Appetit war gering, der Stuhlgang sehr unregelmässig; Erbrechen bestand nie. Patientin giebt auch an, die Beobachtung gemacht zu haben, dass sich manchmal während des Anfalles in der Cöcalgegend etwas aufbäume. Abmagerung seit Beginn des Leidens 12 kg.

Status praesens vom 5. Juni 1900: Abdomen aufgetrieben, giebt überall tympanitischen Percussionsschall. In der Cöcalgegend tastet man in der Tiefe einen immobilen, nicht gut begrenzbaren, anscheinend kugeligen Tumor; keine Peristaltik sichtbar. Stuhl angehalten.

Operation (Friedländer): Schnitt in der Längsrichtung durch den rechten Rectus in Nabelhöhe. Es stellt sich nach der Peritonealeröffnung gleich eine Geschwulst ein, welche dem Cöcum angehört, kleinfaustgross und beweglich ist. Resection des Cöcums, Verschluss des Colonendes durch quere zweireihige Naht, laterale Implantation des Ileumendes in der freien Tänie mittels Naht. Naht des Mesenterialschlitzes, Bauchdeckennaht, keine Drainage.

Anatomische Diagnose: Adenocarcinoma coeci ohne bedeutende Stenosirung des Lumens.

Nach der Operation relatives Wohlbefinden, doch erfolgt selbst nach mehreren Tagen kein Stuhlgang. Irrigationen ohne Erfolg. Häufiges Erbrechen. Das Bild der vollständigen Darmparalyse wird immer ausgesprochener, und Pat. geht trotz aller Stimulantien und Laxantien am 17. Tage nach der Operation an Peritonitis zu Grunde.

Obductionsbefund: Diastase der Occlusionsnaht des Colonstumpfes und der Anastomosennaht, circumscripte Peritonitis. Parese des Dünn- und Dickdarmes. Lobulärpneumonien.

X. Carcinoma coli ascendentis. Resection, laterale Anastomose mit Murphyknopf, Heilung. Tod 1 Jahr später an Recidiv.

F. W., 47 Jahre alt, Hofreitknecht, leidet seit Kindheit an Obstipation. Vor drei Monaten stürzte er vom Pferde, seither zeitweise auftretende kolikartige Schmerzen in der rechten Flanke, begleitet von hartnäckiger Stuhlverstopfung. Die Anfangs seltenen Schmerzattaquen häuften sich in den letzten Wochen, nahmen auch allmählich an Intensität zu;

auch bemerkte Patient das Auftreten einer Geschwulst am Orte der Schmerzen. Abmagerung.

Status praesens vom 3. Dec. 1898. In der Cöcalgegend ist ein wegen der Bauchdeckenspannung nicht deutlich begrenzbarer, etwa gänseeigrosser Tumor palpabel. Im Schmerzanfall sichtbare Darmsteifung daselbst, die mit einem gurrenden Geräusche schwindet. Stuhl nur auf Irrigation.

Operation (Hofrath Albert): Schräger Schnitt in der Cöcalgegend, Peritonealeröffnung. Der Tumor gehört dem Colon ascendens an, reicht mit einem Zapfen ins dahinter befindliche Bindegewebslager, ist derb, mannsfaustgross. Im Mesocolon liegen kleine harte Drüsen. Nach Lösung lockerer Adhäsionen gelingt die Vorwälzung des Tumors; hierauf Resection des Tumors sammt Cöcum und unterstem Ileum, Verschluss der Darmenden nach Doyen; laterale Anastomose des im Sinne der Peristaltik apponirten Ileum mit dem Reste des Colon ascendens in der freien Tänie unter Verwendung des Murphyknopfes, Exstirpation des erkrankten Darmstückes und des Zapfens nach partienweiser Ligatur des Mesenteriums. Drainage des eröffneten Zellgewebslagers mit Mikuliczstampon. Bauchdeckennaht.

Beschreibung des Präparates: Das resecirte Darmstück betrifft ca. 5 cm Ileum, Cöcum und ca. 20 cm Colon ascendens. In der Höhe des oberen Randes der Valvula ileocoecalis ist die Wand des Colon ascendens durch einen markigen Tumor ersetzt. Derselbe bedingt eine Verengerung des Darmlumens auf Bleistiftdicke, ist grösstentheils geschwürig zerfallen. Die Geschwürswände sind wallartig aufgeworfen. Im aufgeschnittenen, ausgebreiteten Zustande hat das Geschwür eine Breite von 5 cm. Von der Mitte des Geschwürs greift die neoplastische Infiltration in das retroperitoneale Zellgewebe in Form eines derben Zapfens über. Im resecirten, zugehörigen Mesenterium sind mehrere erbsengrosse, harte, auf dem Durchschnitte carcinomatös entartete Drüsen zu tasten.

Histologische Diagnose: Adenocarcinom.

Decursus: Am zweiten Tage fünf breiige Stühle.

Verzögerung der Heilung durch Entstehung eines Bauchdeckenabscesses und katarrhalische Pneumonie. Schliesslich wird Pat. am 36. Tage nach der Operation mit einer kleinen, granulirenden Lücke im unteren Wundwinkel entlassen. Die Wunde verheilt ganz, bricht aber in der Folge an der gleichen Stelle noch mehrmals auf, wobei sich auch Seidenligaturen abstossen.

Pat. befindet sich bis auf leichte Schmerzen bei schwerer Arbeit $^1/_2$ Jahr lang wohl, ist bei Appetit, hat regelmässigen Stuhl und sieht prächtig aus.

Drei Monate später Steigerung der Schmerzen in der Lendengegend und oberhalb des rechten Poupart'schen Bandes. In der Tiefe sind Resistenzen zu tasten. Ventralhernie in der Narbe.

Wegen dieser Erscheinungen wird Pat. am 31. Oct. 1899 neuerdings aufgenommen. Er war am Morgen des Aufnahmstages unter heftigsten Schmerzen in der rechten Lende zusammengestürzt.

Status praesens: In der Cöcalgegend kein Tumor, dagegen die rechte Flanke vorgewölbt, die Haut darüber geröthet, Fluctuation nachweisbar. Abdomen nicht aufgetrieben, Stuhl regelmässig.

19. Nov. Spontaner Aufbruch des Abscesses, künstliche Erweiterung der Abflussöffnung.

Unter der langwierigen Eiterung kommt Pat. immer mehr herab.

12. Febr. 1899. Auffallende Euphorie, sichtlicher Kräfteverfall.

13. Febr. Tod.

Sectionsbefund: Recidivirendes Carcinom des retroperitonealen Bindegewebes der rechten Bauchseite, auch die Lendenmusculatur infiltrirend. Chronische Entzündung des retroperitonealen Bindegewebes und jauchige Phlegmone daselbst. Verwachsung der Darmschlingen im Gebiete des Colon ascendens. Fettige Degeneration des Herzens und der parenchymatösen Organe.

Ideale Heilung der Murphyanastanose.

XI. Carcinoma coli ascendentis, Resection, laterale Anastomose mit Murphyknopf. Tod.

R. H., 35 Jahre alt, Gastwirth. Dauer des Leidens zwei Jahre. Beginn mit kolikartigen Schmerzen im rechten Oberbauche, starken Diarrhöen, manchmal frischem Blute im Stuhle, Appetitlosigkeit. Die Schmerzanfälle von wechselnder Intensität und Dauer, im Vordergrunde der Erscheinungen neben den Kolikanfällen die beständigen Diarrhöen; starke Abmagerung.

Status praesens vom 10. Nov. 1899. Stark anämisches, abgezehrtes Individuum. Abdomen im Thoraxniveau. Im rechten Oberbauche eine diffuse Resistenz, auf Druck und spontan etwas schmerzhaft.

13. Nov. 1899 Operation (Gnesda): Rechter Lateralschnitt, Dünndarm normal, vom Cöcum aufwärts bis an die Flexura hepatica im Colon ein derber Tumor zu tasten. Resection des Cöcums und des aufsteigenden Colons; Verschluss der Resectionsenden nach Doyen, partienweise Ligatur des Mesocolon. Laterale Anastomose mit Murphyknopf zwischen unterstem Ileum und Flexura hepatica. Einige das Ileum suspendirende Serosanähte, theilweise Naht des Mesocolonschlitzes, Bauchdeckennaht.

14. Nov. Allmählicher Verfall, Tod 24 Stunden nach der Operation.

Beschreibung des Präparates: Das resecirte Darmstück ist 26 cm lang, das Colon ascendens in einer Ausdehnung von 9 cm circulär starr infiltrirt, im Mesocolon einige harte Drüsen. Der Tumor im Lumen grossentheils zerfallen, keine Stenose, Ileocöcalklappe frei. Histolog. Befund: Adenocarcinom.

Sectionsbefund: Carcinoma exulceratum coeci et coli ascend. Fettige Degeneration des Herzens, der Niere und Leber, Anämie, Hydronephrose rechts in Folge Druckes des Neoplasma auf den Ureter. Anastomose vollständig sufficient, reactionslos.

XII. Carcinoma flexurae hepaticae, Resection, laterale Implantation, Heilung.

H. K., 64 Jahre alt, Agent. Seit drei Monaten Druckgefühl im rechten Mesogastrium, Appetitlosigkeit, Abmagerung, Stuhl regelmässig.

In der letzten Zeit zeitweise Kolikschmerzen, die unter Gurren nachlassen, wobei eine Geschwulst im rechten Mesogastrium deutlich wird.

Status praesens vom 2. Juli 1900. In der Gallenblasengegend ein harter, hühnereigrosser Tumor zu tasten, wenig verschieblich; während eines Kolikanfalles bäumt sich unterhalb des Tumors eine Darmschlinge auf, die mit einem gurrenden Geräusch wieder verschwindet.

5. Juli Operation (Ewald): Rechter Lateralschnitt vom Rippenbogen abwärts. In der Flexura hepatica im Colon ein harter Tumor, welcher nach hinten fixirt ist. Resection des Cöcum, Colon ascend. und Flexura sammt Tumor. Der Tumor ist mit dem Duodenum verwachsen, die Loslösung gelingt auf Kosten der radicalen Entfernung der Aftermassen. Leichte Serosadefecte, die sich dabei ergeben, werden übernäht. Verschluss des Colonendes nach Doyen, laterale Implantation des Ileums in der freien Tänie mittelst Naht (1. Reihe durchgreifend, 2. fortlaufende Serosanaht).

Beschreibung des Präparates: Das exstirpirte Stück umfasst unterstes Ileum, Cöcum, Colon ascend. und Hälfte des Colon transversum. Der Tumor bedingte eine für einen Bleistift durchgängige Stenose des Lumens.

Histolog. Diagnose: Adenocarcinom.

Im Verlaufe des sonst günstigen Heilungsprocesses kommt es zur Etablirung einer Kothfistel in der Wunde, mit welcher Pat. entlassen wird.

27. Febr. 1901. Laut Mittheilung des Herrn Doc. Ewald ist das Allgemeinbefinden ein gutes. Bis vor zwei Monaten entleerte sich reichlich Koth aus der Fistel. Dieselbe wurde wöchentlich lapisirt, zog sich zusammen, so dass in letzter Zeit nichts mehr herauskommt. Die Operationsnarbe zart, keine Dehnung derselben. Stuhl regelmässig. Keine Koliken mehr, kein Recidiv nachweisbar. Entschiedene Gewichtszunahme und Besserung des Aussehens.

XIII. Carcinoma flexurae lienalis, Ileus, Fistula intestini, Resection, laterale Anastomose, Tod.

F. H., 65 Jahre alt, Hofkutscher. Das Leiden begann vor ungefähr Jahresfrist mit Stuhlverstopfung, die sich allmählich steigerte und der sich seit zwei Monaten kolikartige Schmerzen unter dem linken Rippenbogen, gegen Schulter und Kreuz ausstrahlend, zugesellten. Seit einer Woche weder Wind- noch Stuhlabgang, Erbrechen, starker Meteorismus, Tenesmus.

Status praesens vom 3. Sept. 1900. Abdomen stark aufgetrieben, prall gespannt, keine freie Flüssigkeit nachweisbar, in der linken Flanke etwas gedämpfter Schall; während des Krampfanfalles undeutlich Peristaltik sichtbar.

4. Sept. Operation (Steuer): Wegen des schlechten Kräftezustandes des Patienten wird unter Schleich'scher Localanästhesie in der Medianlinie, oberhalb des Nabels, laparatomirt und das geblähte Quercolon in die Bauchwunde eingenäht und eröffnet, die nähere Orientirung über Ursache des Ileus und die eventuelle Entfernung derselben einer späteren Operation vorbehalten.

Es entleeren sich grosse Mengen von Gasen und breiigem Stuhl,

worauf eine Trachealcanüle durch Schnürnaht in der Oeffnung fixirt wird. Anfügung eines Drainrohres am freien Canülenende zur Ableitung der Fäces.

5. Sept. Mehrmalige ausgiebige Stuhlentleerungen durch die Fistel.

4. October. Patient hat sich allmählich erholt, die Kothfistel verkleinert sich, so dass der Abgang festen Stuhles Schmerzen verursacht. Da der Kräftezustand es jetzt erlaubt, neuerliche Operation (13. October, Friedländer). Zuerst wird die Fistel mittelst Tupfer verstopft. Hierauf Längsschnitt in der linken Flanke, vom Rippenbogen abwärts; nach der Peritonealeröffnung sieht man das Colon descendens collabirt, das Colon transversum gebläht, kotherfüllt. Ursache ein ringförmiges, constringirendes Carcinom der Flexura lienalis. Zur leichteren Darstellung wird vom oberen Wundwinkel ein Querschnitt durch die Bauchdecken nach rechts geführt; dann wird central von dem Carcinom das Colon quer durchtrennt, entleert und durch zweireihige Naht verschlossen. Nach Exstirpation des Tumors quere Durchtrennung des Colon descendens und Verschluss des Endes durch quere, zweireihige Naht. Laterale Anastomose mit Naht. Das blinde, proximale Colonende wird in der Bauchwunde fixirt und ein Jodoformgazestreifen hingeführt. Bauchdeckennaht. Das exstirpirte Darmstück ist 8 cm lang.

Histologische Diagnose: Scirrhus.

14. September. Kothabgang durch die Fistel nach Irrigation. Beginnende Pneumonie.

17. September. Verbandwechsel. Röthung der Wundränder, Oedem der linken Flanke; nach Entfernung der oberen Nähte entleert sich eine grosse Menge jauchigen Eiters.

19. September. Exitus.

Sectionsbefund: Auseinanderweichen der Nähte am blind geschlossenen, in der Bauchwunde fixirten Colonende. Phlegmone der Bauchdecken, des retroperitonealen Bindegewebes und der Fettkapsel der linken Niere, chronische parenchymatöse Nephritis, acute nekrosirende Enteritis, lobulärpneumonische Herde in den Lungen.

XIV. Carcinoma flexurae lienalis, Ileus, Fistula intestini, Resection, circuläre Naht, Heilung.

J. S., 32 Jahre alt, Hilfsarbeiterin, hereditär nicht belastet, erkrankte im Januar 1900 plötzlich mit krampfartigen Schmerzen im Unterleibe, heftigem Erbrechen, das angeblich einen ganzen Tag anhielt, Stuhlverstopfung, während der Stuhlgang bisher regelmässig gewesen war. Nach zweitägiger Dauer schwanden die Schmerzen völlig und Patientin erholte sich vollkommen. Vor 16 Tagen setzten eines Morgens wieder kolikartige Schmerzen, von Erbrechen begleitet, ein. Sie begannen angeblich im Unterbauche und wanderten gegen das Epigastrium. Dabei bemerkte Patientin eine kugelige Geschwulst in der Nabelgegend. Der Anfall dauerte 5—10 Minuten und sistirte unter gurrendem Geräusche im Bauche. Die Anfälle wiederholten sich fast alle Viertelstunden, Tags und Nachts. Acht Tage später letzter Stuhlgang. Seither gingen weder Winde noch Koth ab. Allmähliche Auftreibung des Abdomens.

Am 9. November liess sich Patientin in der Klinik Nothnagel aufnehmen, wurde von dort behufs Operation transferirt.

Status praesens vom 12. November 1900. Rhachitisches Individuum, Abdomen stark aufgetrieben, am stärksten in der Nabelgegend, Spitzbauch, stark gespannt. Unmittelbar über dem Nabel wölbt eine quergestellte Darmschlinge die Bauchwand deutlich vor. Diese Prominenz wird während eines Anfalles deutlicher, praller und giebt hohen tympanitischen Schall. Nirgends Dämpfung. Palpationsbefund negativ, stärkste Druckschmerzhaftigkeit in der linken Oberbauchgegend.

13. November Operation (Prof. Hochenegg): Medianschnitt, oberhalb des Nabels. Starke Blähung des Dünndarmes, Cöcum, Colon ascendens und transversum. In der Flexura lienalis findet sich ein kleines circuläres, stenosirendes Carcinom. Wegen der hochgradigen Darmparese sieht man von einem radicalen Eingriffe ab und näht nur die Wand des Quercolon in die Bauchwunde ein. Nachmittags wird mittelst Thermokauter das Colon eröffnet, wobei sich reichlich Gase und Kothmassen entleeren. Einführung eines Drainrohres.

26. November. Täglich Stuhl durch die Fistel. Patientin hat sich rasch erholt, die Fistel, welche sich etwas zusammengezogen hatte, wird mit Thermokauter erweitert.

29. November. Mehrmaliges Erbrechen, Kothabgang durch die Fistel ungenügend, da selbe sich wieder sehr verengt hat. Kräftezustand befriedigend.

13. December II. Operation (Prof. Hochenegg): Schrägschnitt, parallel dem linken Rippenbogen. Nach Eröffnung des Peritoneums prolabiren Dünndarmschlingen. Reposition derselben. Hierauf Mobilisirung der Flexura lienalis. Resection derselben, circuläre Naht der Darmenden, 1. Reihe durchgreifend, 2. Lembertnäthe. Naht des Mesocolonschlitzes. Drainage mit Jodoformgaze, Bauchdeckennaht.

Histolog. Diagnose des exstirpirten Tumors: Scirrhus.

14. und 15. December. Erscheinungen peritonealer Reizung, Fieber.

17. December. Temperatur normal, der Koth geht grösstentheils durch die Fistel ab.

23. December. Tadelloser Verlauf. Etwas Stuhl aus der Fistel. Operationswunde geheilt. Auf Glycerinklysma ausgiebige Stuhlentleerung per rectum.

5. Januar. Die Fistel vollständig verschlossen.

7. Januar. Stuhlabgang durch den Mastdarm regelmässig.

Patientin wird mit Bauchbinde entlassen.

25. Februar. Patientin folgt einer brieflichen Einladung, sich vorzustellen. Sie sieht gut aus, hat 2 kg. zugenommen. Die Darmfistel ist verheilt. Im oberen Winkel der medianen Laparatomienarbe kleine Ventralhernie. Die laterale Narbe ist sufficient. Der Stuhl ist regelmässig, dabei keine Schmerzen. Keine Koliken mehr.

XV. Carcinoma flexurae sigmoideae, Resection, End zu Endanastomose mit Murphyknopf, Tod durch Selbstmord.

M. K., 45 J., Handarbeiterin, leidet seit einem Jahre an Stuhlbeschwerden, nebenher starken Koliken, ziemlich häufig; Stuhl ungefähr

einmal wöchentlich. Keine acuten Erscheinungen bestehender Darmocclusion.

Status praesens vom 20. Juli 1899. Das Abdomen mässig aufgetrieben, oberhalb der Symphyse auf Druck Schmerzen, kein Tumor tastbar. Rectalbefund negativ. Zeitweise nicht fäculentes Erbrechen. Seit drei Tagen kein Windabgang, letzter Stuhlgang vor acht Tagen.

27. Juli Operation (Ewald): Eröffnung des Abdomens durch medianen Längsschnitt unterhalb des Nabels. Colon descendens stark aufgetrieben, in der Flexura sigmoidea ein stricturirender circulärer Darmtumor tastbar. Die Flexur ist wenig mobil, Resection derselben, Vereinigung der Darmenden mittelst Murphyknopfes, Sicherung der Anastomose durch mehrere Serosanähte. Wegen der starken Blähung des absteigenden Colons wird etwas oberhalb der Anastomose die Colonwand in die Bauchdeckenwände eingenäht und durch eine Fistel der Darm entleert, um die Heilung der Anastomose zu begünstigen.

Beschreibung des Präparates: Das resecirte Dickdarmstück misst 8 cm; davon entfallen 4 cm auf das zuführende, 2 cm auf das abführende Stück, 2 cm auf das Carcinom, welches als hartes Infiltrat fühlbar ist und den Darm so weit stricturirt, dass der kleine Finger die Enge kaum entriren kann und Wasser nur tropfenweise durchfliesst. Der zuführende Schenkel hat ein Lumen von 4 cm Durchmesser, eine Dicke der Musculatur von 7 mm, die Schleimhaut ist mässig hypertrophirt, löst sich von der Muscularis leicht ab.

Am aufgeschnittenen Darme zeigt sich, dass das Carcinom etwas über guldengross ist, beetartig über die Schleimhaut sich erhebt, in der Mitte tief exulcerirt erscheint.

Histologische Diagnose: Scirrhus.

Am dritten Tage nach der Operation stürzt sich Patientin im Delirium vom 1. Stockwerk herab, stirbt einige Stunden später.

Sectionsbefund: Die Colostomiewunde geplatzt, Dünndarm und Milz in grossem Umfange prolabirt, die Peritonealhöhle voll kothiger Flüssigkeit. Die Darmnaht war so weit dehiscirt, dass der Murphyknopf, herausgeschlüpft, frei im Douglas lag. Fractur des rechten Oberschenkels. Die weitere Section wurde unterlassen.

XVI. Carcinoma flexurae sigmoideae, Resection, laterale Anastomose, Tod.

F. T., 47 Jahr alt, Geschäftsdiener. Seit mehreren Monaten allmählich sich steigernde Stuhlbeschwerden. Seit 14 Tagen auch auf Irrigation nur wenig Stuhl. In den letzten Tagen traten krampfartige Schmerzen im Abdomen, nicht localisirt, Aufstossen und Erbrechen bei Aufgetriebensein des Bauches hinzu.

Status praesens vom 17. September 1899. Abdomen mässig aufgetrieben, überall tympanitischen Schall gebend, kein Tumor tastbar, sichtbare Dickdarmperistaltik. Erbrechen sehr häufig, aber nicht fäculent. Rectalbefund negativ.

Am 17. September Operation (Gnesda): Medianschnitt, unterhalb des Nabels. Der ganze Dickdarm stark gebläht, in der Flexura sigmoidea ein stricturirendes Carcinom zu tasten. Resection der Flexur, Verschluss der Darmstümpfe nach Doyen, laterale Anastomose mittelst Naht in der freien Tänie in zwei Etagen. Bauchdeckennaht.

Histologische Diagnose: Scirrhus.

17. Sept. Nachmittags ausgiebiger Stuhlgang.

18. Sept. Vormittags, 24 Stunden nach der Operation Exitus.

Obductionsbefund: Peritonitis incipiens post resectionem carcinomatis flexurae sigmoideae. Bronchitis purulenta, Atherom der Aorta, Myocarditis.

Die Resectionsnaht vollständig sufficient, die Anastomose functionirte.

XVII. Carcinoma flexurae sigmoideae, resectio flexurae totius et partis vesicae urinariae, circuläre Naht, Tod.

A. R., 42 Jahr alt, Geschäftsmann. Beginn des Leidens vor $^5/_4$ Jahren mit hartnäckiger Stuhlverstopfung, häufigem Stuhldrang. Manchmal Blut im Stuhle. Seit $^3/_4$ Jahren Kolikschmerzen im linken Unterbauch, Auftreten eines derben, leicht verschieblichen Tumors daselbst. Stuhlform angeblich platt. Seit ungefähr drei Monaten bemerkte Pat., dass die Geschwulst sich weniger verschieben lasse, als früher.

Vor einem Monate plötzliches Auftreten brennender Schmerzen an der Peniswurzel, gegen die Glans ausstrahlend bei klarem Urin. Seit 14 Tagen zeitweise Eiter im Urin. Starke Abmagerung.

Status praesens vom 24. Nov. 1900. Abdomen eingesunken, in der Mittellinie, oberhalb der Symphyse eine eigrosse, indolente Geschwulst, intraperitoneal gelegen, zu tasten, welche aber beim Stehen verschwindet. Die Entleerung der Blase erfolgt spontan, doch protrahirt, starker Harndrang.

Im Harnsediment reichlich Eiterkörperchen.

Cystoskopischer Befund: An der linken Blasenwand ein wenig prominenter, deutlich papillärer Tumor zu sehen.

Rectalbefund: In der Höhe des Promontoriums ein über faustgrosser derber Tumor, der scheinbar ausserhalb des Rectums liegt. Bei Blasenfüllung steigt der Tumor empor, Druck auf den Tumor erregt Harndrang. Der sofort entleerte Harn ist stärker eiterhaltig als vorher.

Am 1. Dec. Operation (Prof. Hochenegg): Nach oben convexer Bogenschnitt im linken Hypogastrium. Nach Eröffnung des Peritoneums constatirt man am Promontorium eine circuläre Geschwulst in der Flexura sigmoidea, welche auf die hintere Blasenwand übergegriffen hat. Resection der Flexura sigm. sammt Tumor und der infiltrirten hinteren Blasenwandpartie. Naht der Blase in zwei Etagen. Circuläre zweireihige Naht der Darmenden. Gegen beide Nahtlinien werden Jodoformgazestreifen geführt, welche beim oberen und unteren Wundwinkel herausgeleitet werden. Bauchdeckennaht. Verweilkatheter.

Am 1. Dec. Nachmittags klagt Pat. über heftige Schmerzen in der Blasengegend; aus dem Katheter entleerte sich blutiger Urin.

Am 4. Dec. tagsüber mehrmaliges Erbrechen, Nachmittags exitus.

Beschreibung des Präparates: Das exstirpirte Darmstück ist 20 cm lang, der Tumor ein circuläres, theilweise mit der Blasenwand verwachsenes, exulcerirtes Carcinom. Der Tumor durchsetzt die Blasenwand nicht ganz, an der entsprechenden Innenfläche die Blasenschleimhaut gewuchert, keine Geschwüre.

Histolog. Befund: Adenocarcinom.
Sectionsbefund: Diffuse Peritonitis, theilweise Dehiscenz der Darmnaht, Cystitis, Lungenatrophie, Degeneration des Herzmuskels.

In sämmtlichen siebzehn Fällen, wo es zur Resection kam, handelte es sich um Carcinom.

In allen Fällen ging dasselbe vom Dickdarm aus, und zwar 9 Mal vom Cöcum, 2 Mal vom Colon ascendens, 1 Mal von der Flexura hepatica, 2 Mal von der Flexura lienalis und 3 Mal von der Flexura sigmoidea, mithin in 53% aller Fälle vom Cöcum. Drei Mal (IV, V und VI) führte ein Carcinom des Blinddarmes zur Invagination desselben ins Colon ascendens. Obzwar sich in den betreffenden Krankengeschichten keine Angaben über die Verhältnisse des Mesocöcums fanden, liegt die Annahme nahe, dass ein langes Mesocöcum die Invaginationsbildung begünstigte. Im Symptomenbilde drückte sich die Invangination in den Fällen IV und VI nicht aus, weder eine Vermehrung der Koliken, noch eine auffallende Vergrösserung des Tumors wurde constatirt. Allerdings fand man im Falle IV bei der äusseren Palpation den Tumor in der Gegend der Flexura hepatica, im Falle V in der Nabelgegend. Es spricht dies dafür, dass bei der Frage der Localisation der Darmtumoren die Möglichkeit des Vorhandenseins einer Invangination, durch den Tumor bedingt, erwogen werden muss, da durch diese die Situationsverhältnisse der Därme verschoben werden, wie in diesen beiden Fällen, wo die Cöcaltumoren in der Gegend der Flexura hepatica und des Nabels zu tasten waren.

Im Falle V trat klinisch die Invagination in den Vordergrund. Selbst bei der Operation konnte man einen Tumor als Ursache der Invagination nur vermuthen. Nur die Unmöglichkeit, zu desinvaginiren, bei gleichzeitigem Verdachte auf Carcinom erleichterte die Indicationsstellung zur radicalen Entfernung des Invaginationstumors. Der anatomische Befund, welcher ein winziges Carcinom an der Spitze des Invaginatum aufdeckte, bewies darum umsomehr die Berechtigung zum radicalen Eingriffe.

Von den siebzehn Patienten waren 12 männlichen, 5 weiblichen Geschlechtes. Dieselben standen in einem Alter zwischen 32—65 Jahren.

Ihrem histologischen Baue nach gehörten 12 Carcinome zu den Drüsenkrebsen, vier zu den fibrösen und einer (VI) zu den gallertartigen Krebsen. Letzterer hatte sich nach der Annahme des damaligen Obducenten Kolisko in einer appendicitischen Narbe entwickelt. Die betreffende Patientin starb fünf Wochen nach der Operation ausserhalb der Klinik. Die scirrhösen Formen gehörten der Flexura lienalis

und sigmoidea an, hatten ob der hochgradigen Constriction des Darmes zu stürmischen Ileuserscheinungen geführt, während die Adenocarcinome im Cöcum und aufsteigenden Colon und in der Flexura hepatica und sigmoidea nur chronische Stenosen bedingten.

In 8 Fällen erlagen die Patienten der Operation; dies kommt gleich 47% Mortalität. Fünf starben an Peritonitis, einer an Sepsis, in einem Falle (XX) war die wahrscheinliche Todesursache der Operationshok bei Myodegeneration cordis. Der Fall VII starb fünf Wochen nach der Operation ausserhalb der Klinik, Fall X ein Jahr nach der Operation an Recidiv. Die Fälle VI und VIII befinden sich jetzt, 3 Jahre nach der Operation, vollkommen wohl und, soweit eruirbar, auch recidivfrei. Die übrigen Fälle können bei der Erwägung des Dauererfolges, da erst in letzter Zeit operirt, nicht in Betracht kommen.

Von einem wirklichen Dauerfolge kann nur in den Fällen I und III gesprochen werden. Fall I starb erst 8 Jahre nach der Operation, war in der Zwischenzeit seinem neuen Berufe als Agent nachgegangen. Leider war nicht zu ermitteln, welchem Leiden er erlag. Fall III ist jetzt, 8 Jahre nach der Operation, recidivfrei, befindet sich vollkommen wohl, ist demnach als dauernd geheilt zu betrachten. Das sind zwei Erfolge, die die Berechtigung des radicalen Eingriffes gegenüber dem Palliativverfahren, der Ausschaltung wieder documentiren und die Frühdiagnose des Darmcarcinoms wünschenswerth erscheinen lassen.

B. Resectionen wegen tuberculöser Geschwülste.

Gegenüber der Frage, wann bei tuberculösen Tumoren des Darmes die Resection indicirt ist, ist der Standpunkt der Klinik dahin zu präcisiren, dass die Resection bei fehlender oder nur auf leichte Spitzenaffection beschränkter Lungentuberculose und Beschränktsein des tuberculösen Processes auf den Ort des Tumors am Platze ist. Es kann also wohl immer erst bei offenem Abdomen, befriedigenden Lungenbefund vorausgesetzt, nach genauer Inspection der Serosa des Darmes die Frage, ob Darmresection oder Darmausschaltung, beantwortet werden.

Die Stellungnahme der Klinik zur Lehre der Darmausschaltung ist ausführlich besprochen in der letzthin aus der Klinik erschienenen Arbeit Roskoschny's [1]).

Erwähnen möchte ich nur, dass bei mobilen Tumoren des Cöcums die Resection immer ausgeführt wird, da die Erfahrung lehrte,

1) Siehe Seite 173.

dass gerade die Differentialdiagnose zwischen tuberculösem Cöcaltumor und Carcinom auch bei offenem Bauche manchmal unmöglich ist, es sich daher empfiehlt, lieber einen tuberculösen Tumor zuviel zu reseciren, als ein Carcinom zurückzulassen.

XVIII. Stenosis tuberculosa ilei imi, Resection, laterale Implantation, Tod.

F. M., 34 Jahre alt, Arbeitersgattin. Seit ungefähr Jahresfrist häufig wiederkehrende „Magenkrämpfe", Erbrechen nach der Mahlzeit. Allmählich zunehmende Stuhlbeschwerden, so dass in letzter Zeit der Stuhlgang nur auf Irrigation erfolgt. Während der Krämpfe lebhaftes Kollern im Bauche. Ob hereditär belastet, nicht angegeben. Nachtschweisse.

Status praesens vom 20. April 1895. Ueber der linken Lungenspitze gedämpfter Schall, abgeschwächtes Athmen.

Abdomen aufgetrieben, gespannt, überall tympanitischer Percussionsschall. Hochstand des Zwerchfelles, Kantenstellung der Leber. Während des Krampfanfalles sichtbare Dünndarmperistaltik. Infolge der Spannung genaue Palpation unmöglich.

27. April Operation (Schnitzler): Schräger Schnitt in der Ileocöcalgegend. Nach Eröffnung des Peritoneums entleert sich eine geringe Menge klarer Ascitesflüssigkeit. In der Cöcalgegend ein dem untersten Ileum angehöriger Tumor, etwa 15 cm oberhalb ein zweiter apfelgrosser Tumor im Ileum zu tasten. Im Uebrigen ist der Dünndarm nur mässig gebläht, auf der Serosa nur vereinzelte Knötchen sichtbar. Wegen dieser beschränkten Ausbreitung der Erkrankung wird an die Resection geschritten, unterstes Ileum sammt beiden Tumoren und Cöcum exstirpirt. Verschluss des Colonendes nach Einstülpung durch quere Naht in zwei Reihen. Laterale Implantation des Ileumendes in der freien Tänie des Colon ascendens mittels zur Hälfte innen geknüpfter durchgreifender Nähte, zur anderen Hälfte Lembertnähte, darüber circuläre fortlaufende Naht. Naht des Mesenterialschlitzes, Tamponade nach Mikulicz, Bauchdeckennaht.

Anatomische Diagnose: Tuberculöse Stenose des unteren Ileums. Täglich abendliche Temperatursteigerungen.

Beim zweiten Verbandwechsel kommt beim Vorziehen des Mikuliczstampons aus der Wunde Koth heraus.

Allmählicher Verfall, Tod am 15. Tage nach der Resection.

Obductionsbefund: Gangraena ilei imi et coli ascendentis, Abscessus stercoralis peritonei, Peritonitis tuberculosa, Tuberculosis apicis pulmonis sinistri.

XIX. Stenosis ilei imi tuberculosa, Resection, laterale Anastomose mit Murphyknopf, Heilung.

E. L., 29 Jahre alt, Händlersgattin; ob hereditär belastet, nicht angegeben. Seit Herbst 1899 anfallsweise krampfartige Schmerzen mit Auftreibung des Abdomens, beim Abklingen Gurren hörbar. Auf der Höhe des Anfalles häufiges, nie fäculentes Erbrechen. Pat. ist gravid.

Status praesens vom 7. Juli 1900: Gravidität im vierten Monate. Im Abdomen neben dem schwangeren Uterus kein Tumor zu tasten, dagegen sichtbare Peristaltik. Lungenbefund fehlt.

Operation (Friedländer) am 9. Juli: Medianschnitt vom Nabel abwärts. Es stellen sich geblähte Dünndarmschlingen ein. Im unteren Ileum tastet man eine Strictur. Incision des geblähten Darmes an einer Stelle behufs Entleerung. Hierauf Naht der Incisionsöffnung. Resection des stricturirten Darmstückes, Verschluss der Resectionsenden nach Doyen. Laterale Apposition der verschlossenen Enden im Sinne der Peristaltik und Anastomosenbildung mittelst Murphyknopfes. Suspension der blinden Enden mit einigen Serosanähten, Naht des Mesenterialschlitzes, Bauchdeckennaht.

Anatomische Diagnose: Tuberculosis intestini ilei imi cicatricea.

Reactionslose Heilung, Patientin am 15. Tage nach der Operation geheilt entlassen.

Die Erkundigung nach dem gegenwärtigen Befinden der Pat. blieb unbeantwortet.

XX. Tuberculosis coeci, Resection, circuläre Naht, Heilung.

R. P., 31 J., Büglerin; die hereditär nicht belastete Patientin erkrankte im Alter von 25 Jahren an Rippen- und Bauchfellentzündung, seither Schmerzen im rechten Unterbauche; dieselben waren krampfartig, traten alle 3—4 Monate auf, dauerten gewöhnlich 1—2 Tage. Häufige Diarrhöen, während der Anfälle oft Erbrechen. Seit einem Jahre nahezu continuirliche Schmerzen, daneben die Anfälle häufiger.

Status praesens vom 25. Juli 1898. In der Ileocöcalgegend ein circa apfelgrosser, derber, beweglicher Tumor palpabel, welcher respiratorisch nicht verschieblich ist. Lungenbefund negativ.

Operation (Ewald): Schräger Schnitt über dem Cöcum. Man findet in demselben einen tuberculösen Tumor, in welchen auch der Wurmfortsatz einbezogen ist. Cöcum und Processus vermiformis werden resecirt, hierauf das Lumen des Colon durch Zwickelbildung auf den Durchmesser des Ileum gebracht und Colon und Ileum durch circuläre Naht vereinigt. Naht des Schlitzes, Bauchdeckennaht. Leichte Fiebersteigerung im Beginne der Heilung, sonst reactionsloser Wundverlauf.

16. Juni 1901. Patientin hat sich vorgestellt. Sie befindet sich recht wohl, hat an Gewicht zugenommen. Keine Koliken mehr, Stuhl diarrhoisch, Narbe linear, sufficient. In der Cöcalgegend kein Tumor tastbar, leichte Druckempfindlichkeit.

XXI. Tuberculosis coeci, Resection, circuläre Darmnaht, Tod.

C. M., 57 J., Private, hereditär nicht belastet, hat mit 19 J. Blattern, mit 53 J. angeblich Typhus überstanden. Seit einem Jahre ist sie von Schmerzen in der Cöcalgegend geplagt, welche krampfartig, anfallsweise auftreten. Die Anfälle waren Anfangs von geringer Intensität, kamen ungefähr alle 14 Tage, dauerten circa 5 Minuten. Vor sechs Monaten ist insofern eine Verschlimmerung eingetreten, als die Schmerzanfälle gehäufter und von längerer Dauer sind. Auch die Intervalle waren nicht schmerzfrei; seit zwei Monaten treten die Kolikanfälle besonders heftig

auf, sind von galligem Erbrechen begleitet. Stühle diarrhoisch, wodurch Patient sehr geschwächt wurde.

Status praesens vom 16. September 1894. Ueber den Lungenspitzen Dämpfung und Rasselgeräusche. In der Cöcalgegend eine schlecht begrenzbare, circa faustgrosse Resistenz.

Operation (Schnitzler): Schnitt im äussersten rechten Rectusrande. Man constatirt im Cöcum einen Tumor. Das Ileum ist gebläht und etwas hypertrophirt. Resection des Cöcums, Exstirpation des Tumors, circuläre Naht der Resectionsenden in zwei Reihen, erste durchgehend, zweite Serosanähte. Drainage nach Mikulicz, Verkleinerung der Bauchdeckenwunde durch Naht.

Am dritten Tage wird beim Verbandwechsel der Austritt von Darminhalt aus der Wunde beobachtet. Allmählicher Verfall des Patienten, Tod am 24. Tage nach der Operation.

Beschreibung des Präparates: Tuberculöser Tumor in der Cöcumwand, nach dem Lumen geschwürig zerfallen. Das Lumen des Cöcum auf Bleistiftdicke verengt.

Obductionsbefund: Darmfistel, ausgedehnte vernarbende tuberculöse Geschwüre im Bereiche des Dickdarmes, Polypenbildung, chronische Tuberculose der Lungen. Von den Nahtverhältnissen nichts erwähnt.

XXII. Tuberculosis coeci, Resection, laterale Apposition mit Murphyknopfanastomose, Heilung.

E. D., 33 J.. Schneidersgattin, erkrankte mit 16 Jahren an Typhus; vor vier Jahren plötzliches Auftreten krampfartiger Schmerzen in der rechten Unterbauchgegend, begleitet von Fieber und Erbrechen, von dreitägiger Dauer, verbunden mit Stuhlverstopfung. Anfangs selten, traten die Anfälle in späterer Zeit häufiger auf. Seit einiger Zeit verspürt Patientin auch eine Geschwulst in der Cöcalgegend, welche schmerzhaft war. Es wurde ausserhalb der Klinik eine Incision gemacht, wobei sich Eiter entleerte. Nach $^1/_2$ Jahre schloss sich die resultirende Fistel. In der letzten Zeit sind die Schmerzanfälle von geringer Intensität, dafür aber wurde Darmsteifung im Anfalle beobachtet, welche mit einem gurrenden Geräusche wieder schwand.

Status praesens vom 5. Sept. 1898. In der Gegend des Cöcums, wo die Narbe nach der Incision sich befindet, tastet man dahinter einen fingerdicken, 4 cm langen Strang, welcher nabelwärts gegen eine eigrosse Geschwulst zieht. Letztere ist ziemlich derb, wenig schmerzhaft, verschieblich.

Operation (Friedländer): Schnitt in der Narbe, nach Eröffnung des Peritoneums erscheint das ziemlich mobile Cöcum in einen eigrossen Tumor verwandelt, der Wurmfortsatz ist nicht zu unterscheiden. Resection des Cöcums, Verschluss der Resectionsenden nach Doyen, laterale Apposition der Enden im Sinne der Peristaltik, Anastomose mit Murphy knopf, Naht des Schlitzes, Bauchdeckennaht, Drainage gegen den unteren Wundwinkel.

Anatomische Diagnose: Tuberculose des Cöcums in der Gegend der Valvula ileocoecalis mit Stenosirung derselben.

Nach der Operation mehrmaliges Erbrechen, am zweiten Tage mehrere diarrhoische Stühle.

Prima intentio der Operationswunde. Während des Aufenthaltes in der Klinik ging der Knopf nicht ab.

Patientin ist seit einem Jahre wieder recidiv. Abermals traten Koliken auf. Stuhlverstopfung. Neuerliche Aufnahme der Patientin behufs Operation. Dieselbe (Prof. v. Eiselsberg) ergiebt Infiltration des Colonstumpfes bis zur Anastomose. Drüseninfiltration. Anlegung einer neuen Anastomose. Heilung reactionslos.

XXIII. Tuberculosis coeci, Resection, laterale Anastomose mit Naht, Heilung.

F. D., 25 J., Kutschersfrau, hereditär nicht belastet. Das Leiden begann vor ungefähr drei Jahren mit krampfartigen Schmerzen im Bauche, welche anfangs nur selten auftraten. Seit zwei Monaten häufen sich die Anfälle, wobei Patientin auch bemerkte, dass sich während des Krampfanfalles das Abdomen in der Cöcalgegend vorwölbt. In den letzten Tagen täglich zahlreiche Anfälle, auch bemerkte die Kranke dabei neben sich aufstellenden Darmschlingen deutlich eine harte Geschwulst. Diarrhöe, allabendliches Frösteln, Patientin hat nie erbrochen.

Status praesens vom 2. März 1899. Abdomen im Niveau des Thorax, asymmetrisch, indem die rechte Unterbauchgegend prominenter erscheint. In der Ileocöcalgegend häufiges Gurren, keine sichtbare Peristaltik. Bei der Palpation tastet man an gleicher Stelle einen daumendicken, etwas druckschmerzhaften Strang. Lungenbefund negativ.

Operation (Ewald): Schnitt im äusseren rechten Rectusrande, 9 cm lang. Eröffnung des Peritoneums. Im Cöcum findet man eine taubeneigrosse Geschwulst. Das unterste Ileum ist gebläht und in seiner Wand verdickt; im Gekröse zahlreiche Drüsen. Resection des Cöcums, Verschluss des Dick- und Dünndarmes durch quere zweireihige Naht. Laterale Apposition und Nahtanastamose. 4 cm von den blinden Enden entfernt. Thunliche Vernähung des Mesenterialschlitzes. Bauchdeckennaht in zwei Etagen.

Beschreibung des Präparates: Tuberculose des Cöcums mit Stenosirung des Lumens. Hypertrophie des Ileums. Im Gekröse zahlreiche, theils verkäste Drüsen. Im Colon ascendens ein ausgedehntes tuberculöses Geschwür.

Am Tage nach der Operation Temperatur 39°. Krämpfe im Abdomen, Erbrechen. Dieser Zustand währt einige Tage, dann rascher, ungestörter Heilungsverlauf.

Entlassung, geheilt, am 21. Tage nach der Operation.

Sechs Monate später noch zeitweise krampfartige Schmerzen und druckempfindliche Resistenzfieber der Narbe.

Am 3. März 1901. Patientin hat sich über Aufforderung vorgestellt, zeigt vorzügliches Aussehen. Keine Ventralhernie. In der Gegend der Narbe eine druckempfindliche wurstförmige Resistenz zu tasten. Patientin giebt an, dass nach dem Genusse von Schwarzbrod oder blähendem Gemüse sich an der Geschwulststelle der Darm aufbläht, wobei sie einen krampfartigen, nur ganz kurzen Schmerz empfindet. Stuhl täglich von normaler Farbe und Consistenz. Nur in Folge obigen Diätfehlers kurzdauernde Diarrhöe. Patientin hat an Körpergewicht entschieden zugenommen.

XXIV. Tuberculosis coeci, Resection, laterale Nahtanastomose, Tod.

A. K., 45 J., Schlossergehilfe. Patient hereditär belastet, leidet an Nachtschweissen und Husten. Seit 1 1/2 Jahren bemerkt er das allmähliche Entstehen einer wenig schmerzhaften Geschwulst in der Cöcalgegend, die anfallsweise auftretende Koliken, Obstipation und Meteorismus im Gefolge hatte. Seit 8 Wochen wächst der Tumor rascher, die Schmerzen sind heftiger, auch Erbrechen stellt sich ein. In letzter Zeit hartnäckige Stuhlverstopfung.

Status praesens vom 25. October 1899. Rechtsseitiger Lungenspitzenkatarrh. Abdomen nicht aufgetrieben. In der Cöcalgegend eine schräg gestellte, respiratorisch wenig verschiebliche, kaum schmerzhafte Geschwulst, undeutlich begrenzt, zu tasten.

28. October Operation (Gnesda): Schnitt im äusseren rechten Rectusrande; stark geblähtes, hypertrophisches Ileum. Im Cöcum ein faustgrosser Tumor. Resection des Cöcums, Verschluss der Darmenden nach Doyen; am Ileum misslang dies wegen Brüchigkeit der Wand, daher nach abermaliger Resection Verschluss durch quere Naht in zwei Reihen. Laterale Anastomose mittelst Naht in zwei Etagen, Serosanaht fortlaufend. Versorgung des Mesenterialschlitzes, Bauchdeckennaht.

Beschreibung des Präparates: Im Bereiche der Ileocöcalklappe findet sich im Lumen eine narbige Stelle, in deren Umgebung polypöse Schleimhautwucherungen. Tuberculöses Infiltrat der Wand um die Ileocöcalklappe Im Mesenterium weiche Drüsen.

29. October. Kolikschmerzen, Herzschwäche, Strophantus.

30. October. Nach Wassertrunk Erbrechen schwarzgrüner Massen. Abends Collaps, Exitus 36 Stunden nach der Operation.

Sectionsbefund: Eitrige Peritonitis, chronische Lungentuberculose, tuberculöse Narben und Geschwüre im Ileum. Anastomosen- und Occlusionsnähte sufficient.

XXV. Tuberculosis coeci, Resection, laterale Anastomose mit Murphyknopf, Heilung.

P. A., 23 Jahr alt; das Leiden datirt seit drei Jahren. Es begann mit 1—2 Stunden nach der Mahlzeit einsetzenden heftigen, krampfartigen Schmerzen in der rechten Unterbauchgegend, wobei Patientin am gleichen Orte eine Geschwulst verspürte. Sie schildert, das Gefühl gehabt zu haben, als könnten die Speisen nicht weiter, träten wieder in den Magen zurück, worauf Erbrechen fäculenter Massen erfolge. Bei diarrhoischem Stuhle blieben in der Folgezeit die Anfälle aus, kehrten aber regelmässig bei hartem Stuhle wieder. Sie waren in ihrer Intensität wechselnd, traten in letzter Zeit häufiger auf. Ueber Heredität und Lungenbefund ist in der Krankengeschichte nichts verzeichnet.

Status praesens vom 9. Nov. 1899. Abdomen etwas über dem Niveau des Thorax, sichtbare Dünndarmperistaltik während des Schmerzanfalles und Gurren in der Cöcalgegend, daselbst kann man auch im anfallfreien Stadium eine wurstförmige, druckempfindliche Resistenz, etwa 10 cm lang, tasten.

Am 17. Nov. Operation (Ewald): Lateraler Längsschnitt unter

dem Nabel. Nach Eröffnung des Peritoneums stellen sich stark geblähte Dünndarmschlingen ein. Eröffnung einer Schlinge und Entleerung des gestauten Darminhaltes, hierauf Naht der Incisionsöffnung. Im Cöcum constatirt man als Ursache der Kothstauung einen Tumor. Resection des Cöcums, Verschluss der Enden nach Doyen, laterale Anastomose zwischen unterstem Ileum und aufsteigendem Colon mittelst Murphyknopfes. Setzen einiger Fixations- und Suspensionsnähte. Drainage mit Jodoformgazestreifen, Bauchdeckennaht.

Anatomische Diagnose: Tuberculose des Cöcums mit hochgradiger narbiger Stenose an der Mündung des Ileum, Tuberculose der Mesenterialdrüsen.

Am 11. Tage ging der Murphyknopf ab, reactionsloser Heilungsverlauf.

11. December. Die Patientin verlässt geheilt die Klinik.

Februar 1901. Das Befinden der Patientin ist ein ausgezeichnetes. Die Narbe ist linear, nur am unteren Ende, wo der Drainagestreifen herausgeleitet worden war, etwas verbreitert, aber sufficient. Der Stuhl ist regelmässig, ab und zu Kollern im Leibe, aber ohne Schmerzen. Lungenbefund negativ, Gewichtszunahme ungefähr 10 kg.

XXVI. Tuberculosis coeci, Resection, laterale Implantation, Heilung.

L. Sch., 37 Jahr alt, Eisendreher. Das Leiden begann im Jahre 1895 mit häufigen Bauchschmerzen, zeitweisem Erbrechen, auch unabhängig von der Nahrungsaufnahme. Stuhl war regelmässig.

Seit ungefähr zwei Jahren treten anfallsweise heftige krampfartige Schmerzen im Unterleibe auf, manchmal von Erbrechen begleitet, wobei Pat. das Gefühl des Kollerns im Leibe hatte. Die Attaquen kehrten ungefähr alle 8—14 Tage wieder, namentlich der Genuss gewisser Speisen, wie Gemüse, Brod, Germspeisen, provocirte sie fast regelmässig. Der Stuhl war häufig angehalten. Seit drei Wochen sind die Schmerzen, um den Nabel herum, fast constant, die Anfälle fast täglich, wobei der Bauch in der Nabelgegend gebläht erscheint und die Schmerzen unter Gurren und Glucksen verschwinden. Pat. ist stark abgemagert, hustet und leidet an Nachtschweissen.

Status praesens vom 18. Dec. 1900: Rechtsseitiger Lungenspitzenkatarrh.

Die Inspection des Abdomens ergibt eine leichte Vorwölbung der rechten Unterbauchgegend. Daselbst ein schräggestellter, glatter, verschieblicher, wurstförmiger Tumor zu tasten, welcher etwas druckempfindlich ist. Der Stuhl ist in Farbe, Form und Consistenz normal.

16. December. Operation (Friedländer): Schräger Schnitt über dem Cöcum. Das Cöcum und Colon ascendens ist bis zur Flexura hepatica in einen harten, höckerigen Tumor verwandelt, welcher mit der hinteren Bauchwand verwachsen ist. Behufs Mobilisirung des Tumors wird das Peritoneum von dem Darmbeinteller abgelöst, worauf es gelingt, den Tumor vor die Bauchwunde zu wälzen. Hierauf Resection desselben. Bei der Exstirpation des Tumors erweist sich dieser mit dem rechten Samenstrange so innig verwachsen, dass ein Stück des letzteren resecirt werden muss. Verschluss des Colonendes an der Flexur nach Doyen,

laterale Implantation des untersten Ileums in der freien Tänie, zwei Querfinger oberhalb des blinden Colonendes: 1. Nahtreihe Knopfnähte, zweite fortlaufend. Naht des Mesenterialschlitzes, Drainage mit Jodoformgazestreifen, Bauchdeckennaht.

Beschreibung des Präparates: Das exstirpirte Darmstück umfasst circa 12 cm Ileum, Cöcum mit Appendix und 10 cm Colon ascendens. Seine Serosa zeigt zahlreiche fädige Adhäsionen, am reichlichsten in der Gegend des Cöcums, in dessen vorderer Wand eine faustgrosse, derbe Geschwulst sitzt, aus der zwei kleinere, gut nussgrosse, schlaffe, breitbasig aufsitzende Tumoren hervorragen, die auf dem Durchschnitte ein ödematöses, von hyperplastischen Lymphdrüsen und Fettträubchen durchsetztes Gewebe aufweisen. Das Lumen des Cöcums ist bis auf Bleistiftdicke verengt, im Ileum und Colon ascendens zahlreiche, oft confluirende tuberculöse Geschwüre und Schleimhautwucherungen.

18. Dec. Pat. hat zweimal erbrochen, Temperatur Abends 38,8°. Beim Verbandwechsel wird der Drainstreifen entfernt und durch einen Silkstreifen ersetzt, wobei sich etwas Eiter entleert.

19. Dec. Auf Glycerinklysma etwas Stuhl. Verbandwechsel, profuse Eiterung. Drainage mit Silkstreifen.

26. Dec. Es hat sich im unteren Wundwinkel ein Abscess entwickelt, Lüftung der Naht daselbst, ausgiebige Drainage.

29. Dec. Pat. zeigt einen urticariaähnlichen Hautausschlag. Eiterung geringer.

4. Jan. 1901. Die Heilung der Abscesshöhle wird durch Aufstreuen von Glutolpulver zu fördern gesucht.

12. Jan. Die Höhle granulirt überall. Der Stuhl ist jetzt regelmässig.

17. Jan. Diarrhöen, Tannalbin erfolglos.

23. Jan. Pat. wird mit einer kleinen granulirenden Lücke entlassen. Der Lungenspitzenprocess hat Fortschritte gemacht.

22. Februar. Nach einer brieflichen Mittheilung des behandelnden Arztes hat sich der Zustand des Pat. bedeutend verschlechtert. Derselbe ist dauernd bettlägerig, sehr herabgekommen, der Lungenprocess schreitet rapid weiter. Die Wunde secernirt noch etwas. Der Stuhl war nach der Spitalsentlassung längere Zeit diarrhoisch, ist wieder regelmässig. Keine Kolikschmerzen mehr.

Die Zahl der wegen tuberculöser Tumorbildung ausgeführten Darmresectionen beträgt neun. In zwei Fällen (XVIII und XIX) war der Hauptsitz der Erkrankung das Ileum, in allen übrigen Fällen das Cöcum.

Das Alter der Patienten schwankte zwischen 23 und 57 Jahren. Die Geschlechter sind sehr ungleich betheiligt, indem sieben Patienten weiblichen und nur zwei männlichen Geschlechtes waren.

Die Dauer des Darmleidens war verschieden lang. In einem Falle (XXVI) bestand es bereits sechs Jahre, in einem (XXII) vier Jahre, in Fall XXIII und XXV drei Jahre, während in den übrigen

Fällen die Patienten eine kürzere Krankheitsdauer angaben. Ueber die hereditäre Belastung sind die Angaben in den Krankengeschichten recht ungenau. Auch die Lungenbefunde sind nicht immer verzeichnet.

Das Krankheitsbild war in allen Fällen ein fast gleiches. Vor längerer oder kürzerer Zeit Beginn des Leidens mit Stuhlbeschwerden, wozu bald Kolikanfälle traten, die Anfangs selten, später immer häufiger wurden. Gleichzeitig mit der Steigerung der Beschwerden Entwicklung eines Tumors in der Cöcalgegend, welcher auf Druck schmerzhaft war. In einem Falle (XXII) war es, vermuthlich von einem tuberculösen Geschwüre des Cöcums aus, zu Abscessbildung im retrocöcalen Bindegewebslager gekommen.

Auch der Befund ist fast überall derselbe. Gar nicht oder nur wenig aufgetriebenes Abdomen, eventuell leichte Vorwölbung in der Cöcalgegend, woselbst fast constant ein auf Druck empfindlicher Tumor zu tasten war.

Der pathologische Befund entsprach den bekannten Bildern. Tuberculöse Infiltrate in der stark verdickten Cöcalwand, welche das Lumen verengten, in verschiedener Ausdehnung zur Geschwürsbildung im Darme geführt hatten, polypöse Wucherungen der Schleimhaut in der Umgebung der Geschwüre.

Im Falle XXIV hatte eine Narbe die Stenosirung der Ileocöcalklappe verursacht. Bemerkenswerth sind die Fälle XVIII und XIX, wo tuberculöse Processe, an zwei Stellen des untersten Ileum localisirt, in verschiedenem Stadium Stenose bedingten. Das dem Cöcum näher gelegene Hinderniss war eine aus einem tuberculösen Geschwüre hervorgegangene Narbe, das weiter oben gelegene noch ein Infiltrat der Darmwand. Je nach dem Grade der Stenose zeigte das Ileum stärkere oder geringere Hypertrophie der Wand und Erweiterung des Lumens.

Von den neun Patienten starben drei, in Folge der Operation jedoch nur einer (Fall XXIV), wo es zu eitriger Peritonitis gekommen war.

Im Falle XVIII entwickelte sich, wohl in Folge Dehiscenz der Darmnaht ein Kothabscess, doch ist der Tod auf Rechnung der tuberculösen Allgemeininfection zu setzen. Auch Fall XXI erlag dem Grundleiden.

Bei der Wichtigkeit der Frage, ob bei tuberculösen Tumoren des Darmes die Resection oder die Darmausschaltung am Platze ist, interessirt hier besonders das weitere Schicksal der geheilt entlassenen Patienten. Es sind deren sechs, von diesen nachgewiesener Maassen fünf am Leben. Im Falle XIX blieb die Erkundigung unbeantwortet.

Als dauernd geheilt kann Fall XX betrachtet werden. Hier sind

seit der Operation sieben Jahre verflossen, Patientin ist heute, abgesehen von leichten Diarrhöen, in Folge Diätfehlers, vollkommen gesund.

Im Falle XXII war es nach drei Jahren zu einem Recidiv im Colonstumpfe gekommen.

Fall XXIII und XXV sind zwei Jahre nach der Operation soweit nachweisbar, recidivfrei, haben nur ganz selten Koliken, geben an, bedeutend an Körpergewicht zugenommen zu haben.

Diesen günstigen Resultaten steht nur ein allerdings sehr ungünstiges Resultat gegenüber: im Falle XXVI, wo noch während des Spitalaufenthaltes das Fortschreiten der Lungentuberculose constatirt wurde. Nach Mittheilung des behandelnden Arztes schreitet der Process in Lunge und Darm rapid fort.

C. Resectionen bei Invaginationen.

XXVII. Invaginatio ileocoecalis, Resection, laterale Anastomose, Heilung.

Th. E., 16 Jahre alt, war stets gesund, klagt seit einiger Zeit über schmerzhaftes Druckgefühl im Bauche, hauptsächlich im Epigastrium, das sich zeitweise zu kolikartigen Schmerzen steigerte. Die Schmerzen waren unabhängig von der Nahrungsaufnahme, dagegen trat häufig nach dem Essen Erbrechen auf. Stuhlverhaltung, Entleerung nur auf Klysma; der Stuhl war hie und da blutig gefärbt, hauptsächlich nach einem Anfalle.

Vor fünf Wochen hatte Patientin den heftigsten Kolikanfall. Derselbe dauerte einen ganzen Tag lang. Winde gingen spontan, Stuhl nur auf Klysma ab. Seither wiederholen sich die Kolikanfälle fast täglich.

Status praesens vom 31. Mai 1897. Graciles, stark abgemagertes Mädchen, Herz und Lungen gesund. Kein Meteorismus, keine Peristaltik sichtbar, leichte Vorwölbung im Epigastrium. Die Percussion des Abdomens ergiebt überall tympanitischen Schall, ausgenommen die vorgewölbte Partie im Epigastrium, wo der Schall etwas gedämpft ist. Im Epigastrium tastet man rechts von der Mittellinie einen quergestellten, ungefähr 8 cm langen Tumor, welcher spulrund und von glatter Oberfläche ist. Der Tumor ist auf Druck wenig schmerzhaft, respiratorisch verschieblich. Zwischen Tumor und Leber ist eine tympanitische Zone eingeschoben.

Der Stuhl ist cholisch, im Harne reichlich Indican.

Klinische Diagnose: Invaginatio intestini chronica.

5. Juni. Operation (Friedländer): Rechter Lateralschnitt. Der Dünndarm etwas gebläht. Im Colon transversum ein Tumor, welcher durch Invagination des Cöcum und Colon ascendens ins Colon transversum bedingt ist. Es gelingt leicht die Därme zu desinvaginiren, worauf man am Cöcum eine gangränverdächtige Partie constatirt, weshalb dieses resecirt wird. Verschluss des Ileum- und Colonendes nach v. Frey, laterale Apposition des Ileum ans Colon im Sinne der Peristaltik, Anastomose mit Naht. Naht des Mesenterialschlitzes, Bauchdeckennaht.

University of California LIBRARY

17. Juni. Ungestörter Heilungsverlauf, prima intentio der Bauchdeckenwunde.

Der Stuhl ist jetzt regelmässig, Patient hat an Gewicht zugenommen, verlässt geheilt die Klinik.

Februar 1901. Laut brieflicher Mittheilung des Hausarztes befindet sich Patientin vollkommen wohl, die Narbe ist linear und sufficient. Nach der Entlassung stiessen sich am oberen Ende einige Ligaturen ab. Der Stuhl ist regelmässig, die Gewichtszunahme bedeutend.

XXVIII. Invaginatio colica chronica, Resection, laterale Anastomose, Tod.

J. P., 14 Jahre alt; im März 1898 traten nach grösserer körperlicher Anstrengung heftige Schmerzen im Bauche, im rechten Hypogastrium localisirt, Diarrhöen mit Blut im Stuhle, häufiges Erbrechen auf, wobei Patient auch bemerkt haben will, dass sich im rechten Hypogastrium die Därme aufbäumten; dieser Zustand dauerte, allmählich besser werdend, ungefähr acht Tage, es folgte ein dreimonatliches schmerzfreies Intervall, in welchem nur ab und zu Diarrhöen wiederkehrten. Im September desselben Jahres kam ein ähnlicher Anfall, dem dann Ende November in besonders heftiger Intensität ein zweiter folgte. Der Bauch war aufgetrieben, die Diarrhöen wurden constant, häufiges Aufbäumen von Därmen im Hypogastrium. Dieser Symptomencomplex besteht seither in verschiedener Combination fort. Dabei ist bemerkenswerth, dass die ursprünglich im rechten Hypogastrium localisirten Schmerzen jetzt im linken Hypogastrium gespürt werden.

Status praesens vom 9. Jan. 1899. Abgemagertes Kind, Herz und Lungen normal. Das Abdomen ist aufgetrieben, giebt überall tympanitischen Percussionsschall, ausgenommen eine Zone leeren Schalles im linken Hypogastrium, wo eine ungenau begrenzte Resistenz zu tasten ist. Stürmische Peristaltik, sowohl des Dünn- als auch des Dickdarmes, im Anfalle um den Nabel sichtbar. Kein Erbrechen, kein Blut im Stuhle.

11. Jan. Operation (Hofrath Albert): Medianschnitt, oberhalb des Nabels; es entleert sich aus dem Peritonealcavum eine geringe Menge seröser Flüssigkeit. Man tastet einen immensen, fast das ganze Colon einbeziehenden Tumor, welcher sich als durch Invagination des Ileum und Cöcum ins Colon fast unter die Flexura lienalis bedingt erweist. Das freie Ileum ist vorderarmdick, stark hypertrophirt. Verlängerung des Laparatomieschnittes bis 2 cm oberhalb der Symphyse. Wegen der Unmöglichkeit der Desinvagination in Folge bestehender Verwachsungen der anliegenden Darmserosen wird zur Resection des ganzen Tumors geschritten, zuvor aber der Dünndarm nach Incision entleert und hierauf die Incisionsöffnung wieder vernäht. Nach ausgeführter Resection werden die Darmenden nach Doyen verschlossen, das Mesenterium partienweise ligirt und so der Tumor ganz exstirpirt. Es kommt die Arteria ileocolica und colica media zur Ligatur und nur ein drei Querfinger breites Stück Mesenterium des Dünndarmes und das Mesosigmoideum bleibt zurück. Laterale Apposition des Ileumendes an das unterste Colon

descendens und Bildung lateraler Anastomose mit Naht. Der Mesenterialschlitz kann nicht vernäht werden. Bauchdeckennaht. Nach der Operation zufriedenstellendes Aussehen. Puls sehr frequent, doch kräftig; Pat. erhält Nachmittags ein Nährklysma, das behalten wird.

15. Jan. Patient nimmt etwas Kraftsuppe.

19. Jan. Beim Verbandwechsel ist die Haut in der Umgebung der Naht geröthet, aus der Lücke zwischen unterem Wundwinkel und erster Naht entleert sich eine grössere Menge stinkenden, gashaltigen Eiters. Entfernung der unteren 4 Nähte, Lüften der Naht, Drainage mit Jodoformgazestreifen.

21. Jan. Zwei Nährklysmen, gegen Diarrhöe Opiumtinctur.

24. Jan. Beim Verbandwechsel liegt in der Tiefe der Drainageöffnung eine Dünndarmschlinge vor.

26. Jan. Eingelassenes Nährklysma fliesst bei der Bauchwunde ab. Zunehmender Verfall.

28. Jan. Exitus.

Beschreibung des Präparates: Die Spitze des Invaginatum, i. e. Colon ascendens reicht bis unter die Flexura lienalis. Neben dem Colon ist Cöcum und ein $1^1/_2$ cm langes Ileumstück eingestülpt. Die Serosaflächen des Intussusceptum und Intussuscipiens sind verwachsen. Kein Tumor oder Fremdkörper als Invaginationsursache zu finden.

Obductionsbefund: Die Anastomose tadellos verheilt. Die Ligatur und Nähte am Colonende waren aufgegangen, sodass das Colon mit der Bauchhöhle communicirte. Allgemeine fötide Peritonitis, Lobulärpneumonie beider Unterlappen und metastatische vereiternde pneumonische Herde in beiden Lungenoberlappen. Parenchymatöse Degeneration von Leber und Nieren.

XXIX. Invaginatio ileocolica chronica, Resection, laterale Implantation, Heilung.

V. K., 30 Jahre alt, Tagelöhner. Beginn des Leidens ohne bekannte Veranlassung vor $^1/_2$ Jahre mit kolikartigen Schmerzen im Epigastrium, Meteorismus und dem Gefühle des Wanderns einer Geschwulst im Oberbauche während des Schmerzanfalles. Im anfallfreien Intervalle nur geringe Schmerzhaftigkeit im Epigastrium. Vor dem Stuhlgange, namentlich in der letzten Zeit heftige Schmerzen im Bauche, die mit der Defäcation nachlassen. Nie Erbrechen, Appetit gering, bedeutende Abmagerung.

Status praesens vom 24. Januar 1900. Kräftig gebautes, aber abgemagertes Individuum, Herz und Lunge gesund.

Das Abdomen mässig aufgetrieben; im anfallfreien Stadium im Epigastrium eine quergestellte Resistenz sicht- und tastbar, welche im Anfalle breiter und deutlicher wird und eine Vorwölbung bedingt. Der Anfall endet mit einem Gurren, und die Geschwulst wird undeutlicher. Während des Spitalsaufenthaltes fast alle 10 Min. ein Kolikanfall.

31. Jan. Operation (Ewald): Medianschnitt. Invaginationstumor des Colon transversum, invaginirt, Colon asc., Cöcum und unterstes Ileum. Da eine Lösung der Invagination unmöglich ist, ausserdem Verdacht auf Neoplasma besteht, wird der Tumor durch Resection entfernt. Verschluss

des Colonendes in der Nähe der Flexura lienalis nach Doyen, Implantation des Ileumendes ins Quercolon an der freien Tänie mittelst Naht (Serosa-Muscularis-Knopfnähte, darüber fortlaufende Serosanaht). Verschluss des Mesenterialschlitzes durch Naht. Bauchdeckennaht.

Wundverlauf ideal. Am 5. Tage zwei dünne Stühle.

16. Febr. Entlassung, geheilt, am 17. Tage nach der Operation.

Beschreibung des Präparates: Das resecirte Darmstück ist 25 cm lang, davon entfallen 18 cm auf die Invagination, 7 cm auf das herausragende Ileum. Die Serosa ist überall mit ödematösen, trüben, stellenweise zottigen Pseudomembranen bedeckt. Der Invaginationstumor hat in der Mitte einen Durchmesser von fast 10 cm, das Ileum ist auf 7 cm dilatirt. Die exulcerirte Schleimhaut ist etwas geschwollen und infiltrirt, die Muscularis aber deutlich abgegrenzt. Das invaginirte Ileum ist im Colon asc. durch fädige Pseudomembranen vollständig fixirt.

Histolog. Befund: Kein Neoplasma, Darmwand zeigt chronisch entzündl. Veränderungen. An der Spitze des Invaginatum ist die Schleimhaut zum Theile nekrotisch, zum Theile wuchernd. Rundzelleninfiltrat der Submucosa neben reichlichem Pigment.

Febr. 1901. Auf briefliche Anfrage keine Antwort.

Nur in zwei Fällen bildete die Invagination als solche, die Unmöglichkeit, zu desinvaginiren, die Indication zur Operation, während in dem Falle XXVII, wo die Lösung der Invagination leicht gelang, der Verdacht auf Gangrän im Cöcum zur Resection drängte. Doch fand auch dieser Fall hier Aufnahme, weil schliesslich dennoch die Invagination, als Ursache der Circulationsstörung, die mittelbare Veranlassung zum Eingriffe gab. In den übrigen zwei Fällen war es zu innigen Verwachsungen zwischen Intussuscipiens und Intussusceptum gekommen, weshalb man sich zur Resection des ganzen Invaginationstumors entschloss.

Wie es in den drei Fällen zur Invagination kam, lässt sich nicht einmal vermuthen, es muss also eine der gangbaren Hypothesen (partieller Krampf der Darmmusculatur, Fremdkörper, Kothstauung u. s. w.) zur Erklärung herbeigezogen werden.

Sämmtliche drei Invaginationen waren absteigend, zwei gehörten zu den sogenannten ileocöcalen, wo die Ileocöcalklappe die Spitze des Invaginatum bildete, nur eine (28) war eine Invaginatio colica, i. e. das Colon ascendens voran.

Zwei Patienten waren Kinder von 14 Jahren, einer im 30. Lebensjahre.

Der Befund bei den beiden Kindern bot wenig Interesse. In dem bereits erwähnten Falle XVI war die Desinvagination sehr einfach, dagegen im Cöcum eine verfärbte, gangränverdächtige Wandpartie, weshalb die Resection ausgeführt wurde.

Im Falle XXIX legte die immense Verdickung der Darmwände die Vermuthung nahe, dass im Invaginationstumor ein Neoplasma verborgen sei. Die histologische Untersuchung zeigte aber, dass nur entzündliche Vorgänge die weitgehenden Veränderungen bewirkt hatten.

Die Symptome waren in allen Fällen wechselnd. Im Beginn des Leidens ob der wahrscheinlich starken Oedemisirung der invaginirten Darmpartie, welche die Stenose noch vermehrte, lebhafte, sehr schmerzhafte Peristaltik. Nach einiger Zeit, wo die Circulation wieder hergestellt, das Oedem geschwunden war, Nachlassen der Koliken. Dieser leidliche Zustand erfuhr dann ab und zu eine Verschlimmerung, wenn, wohl die ungezwungenste Annahme, stärker eingedickte Kothmassen die Stenose passirten.

Die Operation wurde von zwei Patienten (XXVII und XXIX) überstanden. Fall XXVIII starb im Anschlusse an die Operation an Peritonitis, welche in Folge Insufficienz des nach Doyen angelegten Verschlusses des Colonendes auftrat.

In Procenten ausgedrückt beträgt die Mortalität 33,3 %.

Ueber die Dauer des Erfolges kann ich nur vom Falle XXVII berichten. Diese Patientin befindet sich jetzt, vier Jahre nach der Operation, vollkommen wohl. Ueber Fall XXIX war nichts in Erfahrung zu bringen.

D. Resectionen bei Darmfisteln, Anus praeternaturalis und narbigen Darmstenosen.

XXX. Anus praeternaturalis, Resection, circuläre Naht, Heilung.

A. S., 32 J., bemerkt seit 4 Jahren das Auftreten einer Geschwulst im Abdomen, die immer an Grösse zunimmt, aber keine Beschwerden verursacht.

Diagnose: Cystovarium dextrum.

Am 5. Mai 1890 Operation (Hofrath Albert): Laparatomie. Bei der Exstirpation des Cystovarium zeigt sich ein 4 dm langes Dünndarmstück mit der Cystenwand innig verwachsen. Bei dem Versuche, dasselbe abzulösen, reisst die Serosa und Muscularis an mehreren Stellen ein, so dass die Schleimhaut hernienartig sich vorwölbt. Es wird nach Exstirpation der Cyste die alterirte Darmschlinge vor die Wunde gelagert, die Bauchdeckenwunde durch einige Nähte verkleinert. An einer der verletzten Darmstellen kommt es zur Pertoration und Bildung einer Darmfistel mit Sporn.

Am 27. Juni Abklemmen des Spornes mit der Dupuytren'schen Darmscheere. Versuch eines Verschlusses der Fistel nach Mobilisirung und Excision der umgebenden Haut durch Naht (Frank). Darüber Naht der angefrischten Hautränder. Im Anschluss an diesen Eingriff entwickelt sich ein bis zur Symphyse reichendes Infiltrat der Bauchdecken, das grossentheils eitrig zerfällt. Es resultirt schliesslich wieder eine Darmfistel mit Spornbildung, derentwegen neuerlich operirt wird.

15. Februar Operation (Hochenegg), wobei auch ein Ovalär aus Haut und Musculatur, welches die Fistel umgiebt, ausgeschnitten wird. Nach entsprechender Isolirung, die sehr schwierig ist, wird das die Fistel tragende Darmstück resecirt, die Resectionsenden durch circuläre Naht vereinigt. Drainage und Bauchdeckennaht.

Der Heilungsverlauf gestaltet sich langwierig und complicirt; am 27. April, 1891 wird Patientin schliesslich nach einjährigem Spitalsaufenthalte geheilt entlassen.

Briefliche Nachfrage blieb unbeantwortet.

XXXI. Stenosis intestini post fistulam stercoralem sanatam. Resection, circuläre Naht, Tod.

J. B., 48 Jahre alt, Schmiedemeister; seit längerer Zeit Erscheinungen von Enterostenose im Anschlusse an eine Herniotomie, nach welcher sich eine Kothfistel etablirt hatte, welche aber seit einiger Zeit geschlossen ist.

Status praesens vom 13. Sept. 1892: Abdomen stark aufgetrieben, in der regio inguinalis dextra eine dem Poupart'schen Bande parallele 7 cm lange, gedehnte Narbe. In dieser Gegend beginnen beim Kolikanfalle die Schmerzen, keine Fistel, kein Tumor tastbar.

Operation (Frank) am 16. Sept. Laparatomie im rechten Rectusrande. Die Darmverhältnisse sehr complicirt. Die Stenose ist durch Knickung einer mit der Narbe der Bauchdecken verwachsenen Dünndarmschlinge, welcher auch mehrere Darmschlingen adhärent sind, bedingt. Bei dem Versuche der Lösung der Adhäsionen reisst der Darm ein, sofortige Naht. Nach der schwierigen Orientirung über den stark geblähten zu- und collabirten abführenden Schlingenschenkel wird die ganze Schlinge resecirt. Circuläre Naht in zwei Reihen, wovon die erste durchgreifend. Naht des Mesenterialschlitzes, Bauchdeckennaht, Streifendrainage im unteren Wundwinkel.

17. Sept. Die Occlusionserscheinungen bestehen fort, Abdomen schmerzhaft.

18. Sept. Exitus.

Sectionsbefund: Peritonitis, Volvulus partis infimi ilei (360°).

XXXII. Fistula intestini post herniotomiam, Resection, circuläre Naht, Heilung.

J. D., 39 Jahre alt, Maurergehilfe. Vor einem halben Jahre Einklemmung einer rechtsseitigen Leistenhernie, Herniotomie ausserhalb der Klinik. Am dritten Tage nach der Operation entleerte sich Koth aus der Wunde. Es resultirte schliesslich eine breite Fistelöffnung, durch die aller Koth abgeht.

Status praesens vom 21. Oct. 1893. In der rechten Inguinalgegend innerhalb einer ekzematösen Hautpartie eine von Darmschleimhaut umrahmte Fistelöffnung, von der aus man in den erweiterten zu- und contrahirten abführenden Schenkel eindringt. Dazwischen erhebt sich von der hinteren Darmwand ein niedriger Sporn. Per anum kein Stuhlabgang.

Operation (Hofrath Albert) am 27. Oct.: Schnitt parallel dem rechten Poupart'schen Bande, durchtrennt zu beiden Seiten der Fistel die

oberflächlichen Schichten. Eröffnung des Peritoneums im oberen Bereiche des Schnittes. Man constatirt, dass es sich um eine wandständige Fistel einer Dünndarmschlinge handelt. Zum Knickungswinkel zieht ein geschrumpfter Mesenterialstrang. Hierauf wird die Fistel ganz umschnitten, zu- und abführender Schenkel isolirt und nach Abbindung mit Jodoformgazestreifen zwischen diesen und beiderseits fistelwärts angelegten Klemmen quer durchtrennt. Circuläre Naht der Resectionsenden in zwei Reihen. Dann wird das resecirte, die Fistel einschliessende Darmstück vom erwähnten Mesenterialstrang abgetrennt und ganz entfernt. Die Nahtstelle wird auf einen beim unteren Wundwinkel herausgeleiteten Gazestreifen gelagert, darüber ein zweiter Jodoformgazestreifen gelegt und die Bauchdeckenwunde durch Knopfnähte verkleinert.

29. Oct. gehen die ersten Winde per anum ab.

31. Oct. Entfernung des oberflächlichen und Kürzung des tiefen Streifens. Geringe eitrige Secretion.

5. Nov. Erste Stuhlentleerung auf normalem Wege. Weiterer Verlauf ungestört.

29. Nov. Pat. wird geheilt entlassen.

25. Febr. 1901. Einer brieflichen Mittheilung seines Schwagers zufolge befand sich Pat. zwei Jahre nach der Entlassung vollkommen wohl und arbeitete als Tagelöhner. Ende Juli 1895 erkrankte er plötzlich an „Miserere" und starb nach zwei Tagen am 28. Juli 1895.

XXXIII. Fistula intestini operativa, Resection, circuläre Nahlt, Heilung.

M. R., 29 Jahre alt, Tagelöhner. Ungenaue Anamnese; wahrscheinlich, dass bei dem Pat. wegen rechtsseitigem incarcerirten Leistenbruch vor ungefähr $^1/_2$ Jahre Taxisversuche gemacht wurden, deren Resultat aber eine Scheinreduction war, denn die Stenosenerscheinungen dauerten fort und Pat. musste sich, drei Wochen später, in Galizien operiren lassen, wo in der rechten Inguinalgegend eine wandständige Darmfistel etablirt und in diese ein Drainrohr eingeführt wurde. Seither besteht die Fistel. Stuhl per rectum ungefähr wöchentlich einmal.

Status praesens vom 24. Febr. 1895. Das Abdomen nicht aufgetrieben. In inguine rechts eine schräge lineare Narbe, in deren oberem Winkel die Fistelöffnung.

Operation (Schnitzler): Vernähung der Fistel, Längsschnitt, oberhalb der Fistel, man constatirt, dass eine Dünndarmschlinge in der Narbe fixirt ist. Die Fistel wird bogenförmig umschnitten, zu- und abführender Schenkel durch Assistentenhände comprimirt und resecirt, keilförmige Resection des zugehörigen Mesenteriums, Exstirpation der Fistel sammt der umgebenden Haut, circuläre Darmnaht. Naht der Mesenterialplatten. Bauchdeckennaht.

Der Wundverlauf war durch oberflächliche Eiterung in der Bauchdeckenwunde gestört, Heilung sechs Wochen nach der Operation. Briefliche Erkundigung blieb unbeantwortet.

XXXIV. Stenosis intestini post herniotomiam, Resection, laterale Anastomose, Heilung.

J. E., 54 J., erkrankte im Mai 1900 an Incarceration einer rechtsseitigen Leistenhernie, welche durch Herniotomie in Oedenburg behoben

wurde. Nach 16 Tagen verliess Patientin das dortige Spital geheilt. Drei Wochen später stellten sich kolikartige Schmerzen, Stuhlbeschwerden und Erbrechen ein, welche Erscheinungen auf hohe Irrigationen wohl zurückgingen, bald aber wiederkehrten, weswegen Patientin die Klinik aufsuchte.

Status praesens vom 12. Juli 1900. Patientin stark abgemagert; durch die schlaffen Bauchdecken lebhafte Dünndarmperistaltik warnehmbar, nirgends eine Resistenz zu tasten. Rechts in inguine die lineare Operationsnarbe.

Am 14. Juli Operation (Ewald): Laparatomie. Der Dünndarm stark hypertrophirt, auf drei Querfinger dilatirt. Ursache eine narbige Stenose des unteren Ileums von 4 cm Länge, jenseits davon eine 12 cm lange Dünndarmschlinge durch Schwielengewebe am Mesenterium festgehalten. Resection des stenosirten Darmstücks und der adhärenten Schlinge, Verschluss der Enden nach Doyen, laterale Anastomose. Naht des Mesenterialschlitzes, Bauchdeckennaht. Als Nähmaterial wurde das erste Mal Celluloidzwirn verwendet. Reactionsloser Verlauf.

Am 26. Juli Patient geheilt entlassen. Briefliche Anfrage nach gegenwärtigem Befinden unbeantwortet geblieben.

Beschreibung des Präparates: Das resecirte Darmstück ist 18 cm lang, knapp am Mesenterium abgetragen. Davon entfallen 4 cm auf die narbige Stenose, 12 cm auf die adhärente Darmschlinge. Entsprechend dieser Partie ist die Serosa fleckig getrübt; die Stenose lässt nur einen dünnen Wasserstrahl durchtreten. Am Durchschnitte erscheint die Wand der stenosirten Darmpartie durch narbige Schwiele auf 1 cm verdickt. Die Schleimhaut daselbst zeigt narbige Einziehungen, ist an einer Stelle auch exulcerirt.

XXXV. Fistula intestini post abscessum probabiliter paratyphliticum, Resection, laterale Anastomose, Tod.

M. W., 32 J., Buchhaltersgattin, erkrankte im Jahre 1886 an einer Gebärmutterentzündung, an der sie bis zum Jahre 1893 laborirte, wobei sich auch eine rechtsseitige Eierstockentzündnng entwickelte. Seit jener Zeit traten alljährlich Schmerzen in der rechten Leistengegend auf, im Jahre 1900 kam es in der Cöcalgegend zur Bildung eines Abscesses, welcher auf der Klinik des Prof. Schauta gespalten wurde. Man constatirte eine bis gegen die Leber reichende retrocöcale Eiterhöhle. Kurze Zeit vor der Incision soll auch per rectum Eiter abgegangen sein.

In der Wunde etablirte sich später eine Kothfistel, aus der sich fast aller Koth entleerte. Genossene Speisen gingen 2 Stunden nach der Mahlzeit durch die Fistel ab. Daneben bestand die Eiterung in wechselnder Stärke fort. Behufs eventueller Operation wurde die Patientin am 7. April 1900 zu uns transferirt. Man constatirte damals das Bestehen einer Dünndarmfistel, in deren Umgebung die Haut ekzematös verändert ist.

Stuhlabgang per rectum ganz gering. Die Rectaluntersuchung ergab in der Höhe des Promontoriums eine Strictur des Darmes. Das Beckenzellgewebe stark infiltrirt, das Rectum darin eingemauert. Der angenommene Abscess communicirt nach der Bauchwunde und dem Rectum.

Die langwierige Eiterung und die mangelhafte Ausnutzung der Nahrung bewirkten eine bedeutende Abmagerung der Patientin. Doch besserte sich innerhalb der nächsten Monate der Zustand, indem die Eiterung geringer wurde. Mit Hilfe eines Schwammobdurators hielt Patientin den Koth zurück. Wegen dieses leidlichen Zustandes wurde damals, da man sich die schwierigen Verhältnisse, die einen bedeutenden Eingriff erfordern würden, vorhielt, von einer Operation behufs Heilung der Fistel abgesehen und Patientin am 2. September 1900 entlassen.

Am 5. Februar 1901 liess sich Patientin neuerlich aufnehmen, da sie von der Fistel, die keine Heilungstendenz zeigte, stark belästigt wurde und sich von einer Operation Heilung versprach.

Status praesens: Patientin hat sich bedeutend erholt. Die Fistelverhältnisse unverändert, leichter Prolaps der Mucosa. Aus der Fistel entleert sich mit Eiter untermengter Darminhalt. Hochgradiges Ekzem der die Fistel umgebenden Haut. Auf Drängen der Patientin entschliesst man sich in Anbetracht des jammervollen Zustandes der Patientin in Folge fast continuirlichen Kothabganges und des relativ guten Kräftezustandes zur Operation.

Am 24. Februar Operation (Gnesda): In der Erwägung, dass die entzündlichen Veränderungen einer Resection des die Fistel tragenden Darmes grosse Schwierigkeiten entgegenstellen werden, wird entfernt von der Fistel im rechten Rectusrande das Abdomen eröffnet. Zahlreiche Verwachsungen der Dünndarmschlingen untereinander. Die Orientirung gestaltet sich sehr schwierig, man überzeugt sich schliesslich, dass es sich um eine wandständige Dünndarmfistel handelt. Es gelingt zu- und abführenden Schenkel zu isoliren, worauf ein 35 cm langes Darmstück mit der Fistel resecirt wird. Verschluss der Enden nach Doyen. Da aber das abführende Darmstück ins kleine Becken zieht, daselbst fixirt und winkelig geknickt erscheint, um dann gegen das Cöcum zu ziehen, wird zwischen zuführendem Schenkel und Colon ascendens nach lateraler Apposition des Ileum eine Anastomose mittelst Naht hergestellt. Streifendrainage, Bauchdeckennaht. Dauer der Narkose $3^3/_4$ Stunden.

Patientin ist nach der Operation stark collabirt, die Athmung setzt wiederholt aus, Puls kaum fühlbar. 6 Campherinjectionen, Kochsalzinfusion.

25. Februar. Patientin klagt über heftige Schmerzen, schreit wiederholt auf, Puls fadenförmig, trotz aller Excitantien 36 Stunden p. oper. Tod.

Sectionsbefund: Eitrige Peritonitis nach Resection. Schwielige Verwachsungen in der Umgebung der Adnexa. Der abführende Darmschenkel im kleinen Becken winkelig geknickt. Der Wurmfortsatz obliterirt und lose mit der Umgebung verwachsen. Die Resectionsstelle liegt 30—40 cm oberhalb der Ileocöcalklappe.

XXXVI. Fistula intestini, Resection, circuläre Naht, Tod.

J. K., 29 Jahre alt, Drechslergehilfe. Seit Kindheit rechtsseitiger Leistenbruch. Vor zwei Jahren Einklemmung desselben, Herniotomie, Resultat eine Kothfistel. Ein Jahr später schloss sich die Fistel auf kurze Zeit, es kam bald darauf zu einer nicht näher erklärten Ver-

härtung und Schmerzhaftigkeit des linken Hodens, welcher exstirpirt wurde. Bald brach die Fistel neuerdings auf und entleerte Koth.

Status praesens vom 4. Mai 1892. In beiden Inguinalgegenden lineare Narben, rechts in einem Zwickel der Narbe die Fistelöffnung, aus der sich Koth und Winde entleeren. Der linke Hoden fehlt.

Operation (Frank) am 5. Mai. Umschneidung der Fistel, worauf die gewonnenen Hautlappen über der Fistel vernäht werden; hierauf Laparatomie, reichliche Verwachsungen der Dünndarmschlingen untereinander und mit dem rechten Darmbeinteller. Bei der Isolirung reisst der Darm an zwei Stellen ein, Naht der Risse. Das ganze verwachsene Dünndarmconvolut, 75 cm lang, welches auch die mit der Fistel communicirende Schlinge enthält, wird resecirt, die Enden durch circuläre Naht vereinigt. Die erste Nahtreihe durchgreift alle drei Schichten, darüber eine zweite Reihe von Serosanähten. Naht des Mesenterialschlitzes, Bauchdeckennaht, Drainage im unteren Wundwinkel.

Beim ersten Verbandwechsel ist der Drainagestreifen eitrig durchtränkt.

19. Mai: Zweiter Verbandwechsel. Bei der Drainagelücke tritt Koth aus. Pat. fiebert, das Abdomen ist schmerzhaft.

24. Mai: Exitus unter Erscheinungen von Peritonitis.

Sectionsbefund: Pelveoperitonitis ichorosa e fistula stercorali retrovesicali. Dehiscentia suturae resectionis ilei infimi. Tuberculosis chronica apicis pulmonis dextri, Bronchitis putrida, Pleuritis sinistra acuta.

Es waren also vier Fälle von wandständiger Darmfistel, zwei Fälle von Stenose in Folge Schwielenbildung (XXXIV) und Knickung (XXXI) und ein Fall von Anus praeternaturalis, wo behufs radicaler Heilung eine Continuitätsresection ausgeführt worden war.

Vier Fälle wurden durch die Operation geheilt, drei Patienten starben im Anschlusse an dieselbe, d. h. die Mortalität betrug 42,9 Proc.

Zwei Mal (XXX und XXXII) kam es zur Fistelbildung nach Herniotomie, einmal (XXXIII) war die Fistel durch eine Operation zur Behebung von Ileuserscheinungen angelegt worden. Uebrigens ist dieser Fall wegen der ganz ungenauen Anamnese nicht ganz klar. Denn, gesetzt die Möglichkeit, dass, wie die Krankengeschichte erzählt, durch Taxisversuche die Passagestörung nicht behoben wurde und eine Darmfistel angelegt werden musste, bleibt unaufgeklärt, wie durch die folgende glatte Beseitigung der Fistel durch Resection der Patient geheilt wurde, da von einer Befreiung von der Darmocclusion, die die erste Operation indicirte, später nicht mehr die Rede ist. Diese Frage lässt also die Krankengeschichte unbeantwortet.

Interessant ist Fall XXXV. Da wurde angenommen, dass ein paratyphlitischer Abscess die Ursache der Fistelbildung war. Wieso aber die Eiterung, nachdem durch breite Incision für Abfluss gesorgt und der Abscess auch ins Rectum durchgebrochen war, noch zur

Darmperforation führte, ist zu verwundern; eher wäre ein solches Ereigniss bei Annahme einer Verletzung des Darmes bei der Incision verständlich. Trotz des langen Bestandes der Fistel war es nicht zur Spornbildung gekommen.

Auch in den Fällen XXXI und XXIV traten die Erscheinungen der Darmstenose nach Herniotomie auf. Im Falle XXXI hatte sich im Anschlusse an die Bauchoperation eine Kothfistel etablirt, die sich später schloss, wofür sich bald Stenosebeschwerden eingestellt hatten. Ursache dieser war die Knickung einer Schlinge in der Operationsnarbe. Der Patient starb bald nach der Operation, ohne dass die Occlusionserscheinungen geschwunden wären. Die Obduction klärte die paradoxe Erscheinung auf, indem sie eine Achsendrehung eines Darmstückes um 360° nachwies, welche sich nach der Operation ereignet hatte.

Fall XXXIV zeigt eine merkwürdige Form narbiger Stenose des Darmes, für die man eine Ursache nur supponiren, wohl aber kaum nachweisen kann. Nach Angabe des Arztes war der incarcerirte Darm glatt und glänzend, daher wohl ausgeschlossen, dass es nachträglich noch in dem reponirten Darme zu nekrosirenden Processen kam. Eher würde ich für die Annahme plaidiren, dass die in Folge der Circulationsstörungen durchlässige Darmwand Bacterien durchwanderten, in der Umgebung einen Entzündungsprocess anregten, der schliesslich zu den schwieligen Veränderungen in der Darmwand führte, oder es war in Folge Circulationsstörung zu partieller Nekrose der Darmwand gekommen. Die Stenose wäre dann die Folge der reparatorischen Vorgänge, der Schwielenbildung.

Nur in dem Falle XXXV kam es zur Ausbildung eines wahrhaften Anus praeternaturalis. Wegen der mehrfachen Darmverletzungen beim Ablösen der an der Ovarialcyste adhärenten Darmschlingen wurde, da man einen weiteren radicalen Eingriff der Patientin nicht zumuthen konnte, das verletzte Darmstück vorgelagert. Es kam zur Gangrän und Bildung einer Kothfistel, aus der dann durch Vorrücken des Spornes der Anus praeternaturalis wurde.

E. Resectionen bei Herniotomien.

Nach den Erfahrungen, die in der Klinik gemacht wurden, ist bei der Indicationsstellung der Darmresection bei Gangrän des Darmes in Folge Incarceration die Beurtheilung des Zustandes des Peritoneums das Schwierigste. Und gerade auf die Resorptionsfähigkeit des Peritoneums kommt es an, ob ein Patient den Eingriff überlebt oder nicht. An der Klinik gilt jetzt als Regel, in allen Fällen von Gangrän des

Darmes, wo auch nur der Verdacht auf bereits vorhandene Peritonitis besteht, palliativ zu operiren. Welcher Methode man dabei den Vorzug giebt, haben die jeweiligen Verhältnisse zu entscheiden.

Auch der Zustand der Lungen ist bei der Indicationsstellung der Resection zu berücksichtigen.

Eine zweite grosse Gefahr für die Patienten liegt hier mehr als bei Resectionen aus anderen Indicationen in der lange dauernden Narkose.

Vielleicht wird eine Grenzverschiebung zu Gunsten der Resection bei weiterer Ausbildung der Technik der Schleich'schen Localanästhesie Platz greifen können.

Die folgenden Fälle, wo die Resection so schlechte Resultate gab, liefern den negativen Beweis der Berechtigung der vorangeschickten Ansichten.

XXXVII. Hernia cruralis dextra incarcerata, Resection, circuläre Naht, Tod.

J. K., 45 Jahr alt, bemerkt seit zwei Monaten eine Geschwulst in der rechten Schenkelbeuge, welche beim Liegen und auf Druck sich verkleinerte. Sie verursachte weiter keine Beschwerden. Am Tage vor der Spitalsaufnahme traten plötzlich in der Geschwulst, welche nicht mehr reponibel war, Schmerzen auf. Ein Arzt versuchte vergeblich die Reposition. Auf Klysma etwas Stuhl. Seither (36 Stunden) kein Stuhl- und Windabgang mehr. Häufiges Erbrechen, nie fäculent. Heftige krampfartige Schmerzen im ganzen Abdomen.

Status praesens vom 9. October 1889. Abdomen kaum aufgetrieben, nicht druckempfindlich.

In der rechten Schenkelbeuge eine taubeneigrosse, druckempfindliche, prall gefüllte Geschwulst. Percussionsschall darüber leer, Hautdecke etwas geröthet.

9. October Herniotomie (Hofrath Albert): Cocainanästhesie. Schnitt über die Höhe der Geschwulst. Das subcutane Gewebe ödematös durchtränkt, desgleichen die tieferen Schichten. Der Bruchsack selbst morsch, von Hämorrhagien durchsetzt. Nach seiner Eröffnung fliesst blutiges seröses, fäculent riechendes Bruchwasser ab. Der vorliegende Darmabschnitt schwarz verfärbt, morsch, glanzlos. Inneres Debridement. Nun lässt sich der Darm vorziehen, es ist Dünndarm, die Incarcerationsfurchen tief, die Länge des eingeklemmten Darmstückes beträgt 8 cm. Wegen der weit vorgeschrittenen Veränderungen am eingeklemmten Darme wird die Partie in einer Ausdehnung von 12 cm resecirt, die Darmenden durch circuläre Naht vereinigt. Jodoformgazestreifendrainage, keine Deckennaht. Verband mit Sublimatgaze und Holzwollekissen.

11. October. In der Nacht krampfartige Schmerzen im Abdomen. Weder Stuhl- noch Windabgang, Erbrechen, Temp. 38,3°.

12. October. Schmerzen geschwunden, kein Stuhl. Verbandwechsel, Gazetampon eitrig durchtränkt.

13. October. Pat. entfiebert, erbricht aber mehrmals, fortwährende Unruhe.

14. October. Erbrechen öfters, Pulsfrequenz hoch, Abdomen druckempfindlich, Excitantia.

16. October. Exitus.

Obductionsdiagnose: Peritonitis recens fibrinopurulenta e ruptura suturae intestini post resectionem propter gangraenam factae.

Die Naht dehiscirte am Mesenterialansatz.

XXXVIII. Hernia cruralis dextra incarcerata, Resection, circuläre Naht, Tod.

E. G., 68 Jahr alt, Pfründnerin, leidet seit circa 18 Jahren an rechtsseitigem Schenkelbruche. Sie trug durch vier Jahre ein Bruchband, liess es später weg. Vor acht Tagen, gelegentlich stärkerer Anstrengung kam es zur Incarceration, seither kein Stuhl, jedoch Windabgang, Erbrechen. Missglückter Repositionsversuch, hierauf Röthung und Schwellung der Bruchgeschwulst. Auf Klysma kein Stuhl.

Status praesens vom 14. Februar 1892. Bei der abgezehrten Frau ist das Abdomen aufgetrieben, sehr gespannt. Die rechte Unterbauchgegend stark druckempfindlich. Rechterseits, in der Mitte des Poupart'schen Bandes beginnend, bis handbreit darunter reichend eine diffuse, prominente Schwellung, die Haut stark geröthet; emphysematöses Knistern und deutliches Quatschen in der Tiefe. Percussionsschall im oberen Theile der Geschwulst tympanitisch, unten leer.

Operation (Hochenegg): Schnitt über der höchsten Kuppe der Geschwulst; es entleert sich sofort mit Gasblasen untermischte Jauche. Beim Eindringen in die Tiefe gelangt man bald auf eine, grösstentheils von dicken Fibrinmassen bedeckte Darmschlinge, inneres Debridement. Vorziehen des eingeklemmten Darmes. Es besteht ein Darmwandbruch. Incarcerationsfurchen stark ausgeprägt. Der incarcerirte Darm wird vorgelagert, von Jodoformgaze umgeben und ein feuchter Verband angelegt.

Am nächsten Morgen Befinden besser, Windabgang, kein Stuhl, kein Erbrechen.

27. Februar. Beim Verbandwechsel zeigt die Darmwand eine erbsengrosse Perforationsöffnung; dieselbe wird künstlich erweitert und ein Darmrohr in den zuführenden Schlingenschenkel eingeführt, kein Koth- oder Windabgang.

28. Februar. Trotz Irrigation kein Stuhl, abermalige

Operation (Hochenegg): Es stellt sich heraus, dass neben dem Darmwandbruch noch ein 16 cm langes Darmstück in einer Netzlücke incarcerirt und perforirt war.

Resection eines 23 cm langen Darmstückes, circuläre Naht der Resectionsenden. Der Darm wird in situ belassen, Drainage, Verband.

1. März. Drei etwas blutige Stühle, Oedem des rechten Beines.

4. März. Verbandwechsel. Die Nahtlinie zeigt eine Lücke, aus der sich Koth entleert hat. Empfindlichkeit des Abdomens, Fieber, trockene Zunge.

5. März. Exitus.

Obductionsdiagnose: Peritonitis purulenta recens.

XXXIX. Hernia cruralis dextra incarcerata, Resection, circuläre Naht, Zwickelbildung, Tod.

V. Ch., 54 Jahr alt, Schmiedgattin. Seit fünf Jahren rechtsseitige, reponible Cruralhernie. Vor vier Tagen Incarceration, seither kein Stuhl, Erbrechen.

Am 19. April 1893 Herniotomie (Mathon): Verwachsungen des Bruchsackes durch ältere und frische Adhäsionen mit der Umgebung. Bei Eröffnung des Bruchsackes fliesst nur wenig klares Bruchwasser ab; als Bruchinhalt findet sich eine 10 cm lange Dünndarmschlinge. Nach Einkerbung des Incarcerationsringes Vorziehen des Darmes. Derselbe bläulich verfärbt, aber glänzend, wird reponirt. Tamponade des Bruchsackes, Hautnaht.

Da am zweiten Tage nach der Operation die Erscheinungen des Darmverschlusses noch fortbestehen, neuerliche

Operation (Frank): Laparatomie in der Mittellinie, vom Nabel abwärts. Nach Eröffnung des Peritoneums stellen sich geblähte Dünndarmschlingen ein. Die Orientirung gelingt erst nach Anlegung eines Schrägschnittes, geführt vom unteren Wundwinkel gegen die Herniotomiewunde. An der Bruchpforte ist Netz adhärent. Darunter kommt eine Dünndarmschlinge zum Vorschein. Beim Versuche, diese zu lösen, dringt an einer Stelle in feinem Strahle dünnflüssiger Koth hervor. Nach rascher Umwickelung des verletzten Darmes mit einem Tupfer wird derselbe vorgezogen. Er zeigt an einer 5 cm langen, $^2/_3$ der Circumferenz breiten, dem Mesenterialansatze gegenüberliegenden Partie schwärzliche Verfärbung, die Serosa mehrfach dehiscirt, an einer Stelle eine hirsekorngrosse Perforationsöffnung.

Resection des nekrotischen Darmstückes, Incongruenz der Lumina, Verkleinerung des Lumens des zuführenden Schenkels durch Zwickelbildung, circuläre Naht in zwei Reihen, davon die erste durchgreifend, die zweite Serosa-Muscularis fassend. Naht des Mesenterialschlitzes, Reposition des Darmes. Bauchdeckennaht (Catgut), Erneuerung des Tampons in der Herniotomiewunde. Nach der Operation starker Collaps. Nach 17 Stunden Tod.

Obductionsbefund: Frische Peritonitis mit starken Verklebungen der Intestina untereinander. Als Ausgangspunkt wird eine Dehiscenz der Darmnaht, gegenüber dem Mesenterialansatze constatirt. Paralyse der Darmmusculatur.

XL. Hernia cruralis incarcerata dextra, Resection, circuläre Naht, Tod.

Ch. D., 72 Jahr alt, Wärterin, bemerkt schon seit angeblich fünfzig Jahren eine apfelgrosse Geschwulst in der rechten Schenkelbeuge, welche nie reponibel war, aber auch keine Beschwerden verursachte. Vor einigen Tagen traten im Anschlusse an stärkeres Husten Schmerzen in der Geschwulst auf, wiederholtes Erbrechen, seither kein Stuhlgang.

Status praesens vom 7. Februar 1894. In der rechten Schenkelbeuge, unterhalb des Poupart'schen Bandes eine apfelgrosse, irreponible Geschwulst. Die Haut darüber blaugrün verfärbt (Taxisversuche), leicht ödematös, Abdomen nicht aufgetrieben, nicht schmerzhaft.

Operation (Ewald): Schnitt über die Kuppe der Bruchgeschwulst. Bruchsack sehr dünn, im demselben ein durch Hämorrhagien stark veränderter Netzklumpen. Nach innerem Debridement wird dieser vorgezogen und im Gesunden nach Ligatur abgetragen. Hinter demselben liegt in der Bruchpforte eine blauschwarz verfärbte Darmschlinge, deren Oberfläche einen weissen Belag zeigt, nach dessen Entfernung am Scheitel der Schlinge eine kreuzergrosse gangränöse Stelle zum Vorschein kommt. Desgleichen Gangrän an der Schnürfurche. Die Schlinge wird vorsichtig vorgelagert, hierauf ein 24 cm langes Stück derselben resecirt, die Darmenden durch circuläre Naht vereinigt. Reposition, Lösung einzelner Adhäsionen an der Bruchpforte mit dem Finger, Tamponade, Verband.

Am zweiten Tage nach der Operation plötzlicher Collaps, Auftreibung des Abdomens, Mittags exitus.

Obductionsbefund: Peritonitis purulenta. Ueber Nahtverhältnisse keine Bemerkung.

XLI. Hernia cruralis dextra incarcerata, Resection, circuläre Naht, Tod.

A. G., 66 Jahr alt, Näherin, gibt an, seit Jahren einen rechtsseitigen Schenkelbruch zu haben; seit drei Tagen Incarceration, heftiger Stuhldrang, aber kein Koth- und Windabgang. Seit gestern Erbrechen fäculent.

Status praesens vom 2. Dec. 1895. Bauch aufgetrieben, auf Druck schmerzhaft. Rechtsseitiger Schenkelbruch. Schmerzhaftigkeit bei Druck auf den Bruchhals.

Operation (Schnitzler): Hautschnitt über der Kuppe der Geschwulst. Bruchsack flordünn, kein Bruchwasser. Neben etwas Netz eine Dünndarmschlinge incarcerirt. Aeusseres und inneres Debridement. Die Schlinge wird vorgezogen, die Partie zwischen den deutlichen Schnürfurchen ist schwarzbraun verfärbt, Serosa glanzlos. Resection eines 15 cm langen Darmstückes. Circuläre Darmnaht, Naht des Mesenterialschlitzes, Tamponade des Bruchsackes, Hautnaht, Verband. Tod noch am Tage der Operation.

Sectionsbefund: Hypostatische Pneumonie, Myodegeneratio.

XLII. Hernia cruralis dextra incarcerata, Resection, Murphyknopf, Tod.

A. R., 66 Jahre alt; seit 12 Jahren rechtsseitige Schenkelhernie, ohne Beschwerden. Vor fünf Tagen Incarceration, seither kein Stuhl. Erbrechen, Meteorismus; gestern Erbrechen fäculent.

Status praesens vom 10. Juni 1898. In der rechten Schenkelbeuge, unterhalb des Poupart'schen Bandes, bemerkt man eine faustgrosse, irreponible Geschwulst, die sich beim Husten nicht vergrössert, auf Druck schmerzhaft ist, fluctuirt. Percussion darüber giebt leeren Schall.

Operation (Jarisch) unter Schleich'scher Localanästhesie. Darstellung des Bruchsackes, welcher derb, mit den überdeckenden Schichten verwachsen ist. Spärliches Bruchwasser entleert sich bei der Eröffnung desselben. Vorliegend ist ein Klumpen hypertrophischen Netzes, mit dem Bruchsacke theilweise verwachsen. Dahinter eine eingeklemmte Dünndarmschlinge, braunroth verfärbt, ihre Serosa getrübt. Aeusseres Debridement, Vorziehen der Schlinge. Die Schnürfurchen

sind scharf ausgeprägt; die Netzadhäsionen werden gelöst, das incarcerirt gewesene Netzstück resecirt. Resection des gangränverdächtigen Darmstückes, Vereinigung der Darmenden mit Murphyknopf. Naht des Mesenterialschlitzes. In die Bruchpforte wird ein Jodoformgazetampon eingelegt, beim unteren Wundwinkel herausgeleitet. Nach Resection des Bruchsackes wird die Bauchdeckenwunde durch Naht geschlossen.

Beim ersten Verbandwechsel constatirt man den Austritt von Koth durch die Wunde.

Am 11. Tage nach der Operation geht Patient an Pneumonie zu Grunde.

Obductionsbefund: Pneumonia lobularis lobi infer. et medii dextri e bronchitide purulenta diffusa. Emphysema pulmonum. Peritonitis circumscripta in cavo Douglasii. Suppuratio suturarum superficialium herniotomiae. Ulcus duodeni.

Ueber die Nahtverhältnisse am Darme keine Bemerkung.

XLIII. Hernia cruralis dextra incarcerata. Resection mit Murphyknopf. Heilung.

E. E., 53 Jahre alt, Bäuerin, besitzt seit längerer Zeit eine rechtsseitige Schenkelhernie, die immer reponibel war und keine Beschwerden verursachte. Am Tage vor der Spitalsaufnahme traten plötzlich, ohne nennbare Ursache bei Härter- und Grösserwerden des Bruches Schmerzen in demselben auf. Auch war derselbe irreponibel geworden. Bald stellten sich kolikartige Schmerzen um den Nabel und Erbrechen ein.

Status praesens vom 4. Nov. 1899. Abdomen nicht aufgetrieben, zeitweise, unter Schmerzen, sichtbare Dünndarmperistaltik. In der rechten Inguinalgegend unterhalb des Poupart'schen Bandes eine wurstförmige, längsgestellte, pralle Geschwulst. Die dieselbe deckende Haut etwas geröthet, die Geschwulst am Bruchhalse auf Druck stark schmerzhaft, gedämpft tympanitisch klingend.

Operation (Bakeš): Bassinischnitt, nach Durchtrennung der Fascia transversa Isolirung des Bruchsackhalses, wobei der dünne, graugrün durchschimmernde Bruchsack einreisst und eine trübe, gelbliche, sterile Flüssigkeit abfliesst und etwas livid verfärbtes Netz vortritt. Ein adhärentes Netzstück wird resecirt. Es gelingt dann ohne Debridement den dahinter gelegenen incarcerirten Darm vorzuziehen. Derselbe ist zwischen den Incarcerationsfurchen bräunlich verfärbt, die Serosa matt, theilweise eingerissen. Resection dieses Darmstückes im Gesunden. Vereinigung der Darmenden mit Murphyknopf. Das resecirte Stück ist 20 cm lang. Behufs Reposition wird die Bruchpforte durch Spaltung des Ligamentum Pouparti und theilweise der Aponeurose des Obliquus externus erweitert. Nach Reposition und Tabacksbeutelnahtverschluss des Bruchsackes Naht der Fascie und des Ligamentes. Keine Radicaloperation. Drainage. Wundverlauf durch oberflächliche Eiterung verzögert.

Patientin wird am 18. Tage nach der Operation geheilt entlassen. Knopf noch nicht abgegangen.

Februar 1901. Laut brieflicher Mittheilung befindet sich die Patientin vollkommen wohl, Narbe linear, sufficient, Gewichtszunahme.

XLIV. Hernia cruralis sinistra incarcerata, Perforatio intestini, Resection, laterale Anastomose, Tod.

K. S., 48 Jahre alt, war stets gesund. Vor 14 Tagen plötzliches Auftreten eines schmerzhaften Tumors in der linken Schenkelbeuge. Damals angeblich letzter Stuhlgang. Häufiges Erbrechen, kolikartige Schmerzen.

Status praesens vom 1. Febr. 1901. Hochgradige Prostration. Das Abdomen ist stark meteoristisch aufgetrieben, lebhafte Peristaltik sichtbar. Linkerseits eine hühnereigrosse, prall gespannte Schenkelhernie. Am Bruchhalse Druckschmerz. Ueber dem Tumor gedämpft tympanitischer Schall.

1. Febr. Operation (Gnesda): Längsschnitt auf der Höhe der Geschwulst. Abpräparirung der Bruchsackhüllen, die mit diesem und untereinander innig verwachsen sind. Dabei reisst der ziemlich derbe Bruchsack ein. Es entleert sich kein Bruchwasser. Inneres Debridement. Vorliegend eine Dünndarmschlinge, die an ihrer Kuppe eine hellergrosse sugillirte Stelle zeigt. Das Vorziehen der Schlinge gelingt erst nach Laparatomie durch Verlängerung des Schnittes nach oben, Spaltung des Poupart'schen Bandes. Nun bieten sich folgende Verhältnisse dar: An der incarcerirt gewesenen Darmschlinge sind locker die Appendices epiploceae der Flexura sigmoidea adhärent. Der zuführende Schenkel ist blauroth verfärbt, gebläht und zeigt an einzelnen Stellen fibrinöse Auflagerungen. Der abführende Schenkel ist blass, contrahirt und leer. Beim Versuche, die Adhäsionen zu lösen quillt aus einer Lücke der Darmwand, die durch ein adhärentes Fettanhängsel verschlossen war, flüssiger Koth in dünnem Strahle hervor. Hierauf Resection der veränderten Darmpartie, Verschluss der Enden nach Doyen, laterale Anastomose mit Naht. Einführung zweier drainirender Streifen gegen die Nahtlinie, Bauchdeckennaht.

Kurz nach der Operation stellt sich wieder fäculentes Erbrechen ein. Puls klein, nicht frequent, Abdomen aufgetrieben, Zunge trocken, Augen halonirt. Abends auf Irrigation Stuhl. Aushebern des Magens.

Um Mitternacht grosse Unruhe, fadenförmiger Puls.

2. Febr. 5 Uhr Morgens exitus.

Beschreibung des Präparates: Das resecirte Darmstück ist 40 cm lang. An der Kuppe der eingeklemmt gewesenen Darmwand eine hellergrosse Sugillation. Dieselbe wird, $^1/_2$ cm entfernt, von einer concentrischen seichten Furche umgrenzt. Die eigentliche Strangulationsfurche ist wieder einige cm davon entfernt, concentrisch, reicht bis knapp an den Mesenterialansatz. Am aufgeschnittenen Darme findet sich im geblähten und hypertrophirten Darmabschnitt circulär verlaufend eine 2 cm breite Zone, in welcher die Schleimhaut stark zerklüftet erscheint, die Einrisse reichen theilweise bis an die Serosa. An einer dieser dünnsten Stellen ist eine feine Perforationsöffnung zu sehen.

Obductionsdiagnose: Recente, diffuse, fibrinös-eitrige Peritonitis nach Resection einer hochgelegenen Ileumschlinge. Acuter Milztumor. Fettige Degeneration der Parenchyme.

XLV. Hernia umbilicalis incarcerata, Resection, Murphyknopf, Heilung.

F. K., 59 Jahre alt, Schneidersgattin. Seit 21 Jahren mittelgrosse Nabelhernie. Am 17. Mai 1891 verspürte Patientin plötzlich einen Schmerz in der Nabelgegend und beobachtete, dass die Bruchgeschwulst um das Dreifache sich vergrössert hatte. Seither weder Stuhl- noch Windabgang. Aufstossen, Erbrechen, Auftreibung und Schmerzhaftigkeit des Abdomens.

Status praesens vom 18. Mai 1898. Unter und um den Nabel eine dreihöckerige, apfelgrosse, theils elastische, theils fluctuirende Geschwulst. Die Haut darüber geröthet, Schall gedämpft tympanitisch. Kein Anprall beim Husten. Lebhafte Schmerzen.

Operation (Friedländer): Excision eines 8 cm langen, 4 cm breiten Ovals aus der die Geschwulst bedeckenden Haut. Isolirung des bläulich durchschimmernden Bruchsackes. Eröffnung desselben, wobei sich missfarbiges, übelriechendes Bruchwasser in geringer Menge entleert. Zunächst präsentirt sich im Bruchsacke adhärentes Netz, welches nach Lösung vieler straffer Adhäsionen mit einem Theile des Bruchsackes abgetragen wird. Es erscheint nun auch eine Dünndarmschlinge incarcerirt, deren Wand blutig suffundirt, deren Serosa mehrfach dehiscirt ist. Debridement des engen, straffen Bruchringes, Vorziehen der Darmschlinge, deutliche Schnürfurchen. Resection von 3 dm Dünndarm, Vereinigung der Darmenden mit Murphyknopf; einige versichernde Serosanähte werden ringsum angelegt, da das fettreiche Mesenterium den genauen Schluss des Murphyknopfes stört. Naht des Mesenteriums, Reposition. Bauchdeckennaht. Schon am 2. Tage gehen Winde und Stuhl normal ab.

Reactionslose Heilung. Murphyknopf bei der Entlassung noch nicht abgegangen.

Februar 1901. Einer brieflichen Mittheilung zu Folge befindet sich Patientin „ganz wohl", hatte seither nur einmal eine halbe Stunde dauernde Kolikschmerzen.

XLVI. Hernia ventralis, Resection des Darmes wegen Irreponibilität, Murphyknopf. Heilung.

Aeltere Ventralhernie von bedeutender Grösse. Im linken unteren Quadranten war es zu Decubitus gekommen, der auch den Bruchsack perforirte, worauf es zum Verfall von Darmtheilen kam. Die Gedärme wurden ausserhalb der Klinik reponirt.

Status praesens vom 29. Juni 1898. Mächtiger Hängebauch, links unter dem Nabel ein circa strausseneigrosser Tumor, über dem die Hautdecken einen thalergrossen Defect zeigen. Am Grunde des Defectes wölbt sich granulirendes Peritoneum vor. Hier soll der Darm vorgefallen gewesen sein. Ueber dem Bruch ist der Schall tympanitisch. Keine Reponibilität. Dem unteren Abschnitte der Geschwulst sitzt ein apfelgrosser Tumor auf.

Operation (Ewald): Nach Eröffnung des theilweise isolirten Bruchsackes präsentiren sich darin Cöcum, Colon ascendens und mehrere Dünndarmschlingen, welche letzteren theilweise reponirt werden können. An der Perforationsstelle des Bruchsackes sind mehrere Schlingen ad-

härent, welche leicht abgelöst werden. Wegen der Unmöglichkeit, das restirende Darmconvolut zu reponiren, entschliesst man sich zu dessen Resection. Es wird einerseits unterstes Ileum, andererseits Colon ascendens quer durchtrennt, die Enden nach Doyen verschlossen, lateral apponirt und die Anastomose mit Murphyknopf hergestellt. Einige Versicherungsnähte werden angelegt und der Ileumstumpf am Dickdarmende durch Serosanähte suspendirt. Reposition, Bauchdeckennaht.

Nach der Operation grosse Unruhe, protrahirte Heilungsdauer wegen mehrfacher Ligatureiterungen. Abgang des Knopfes per anum am 16. Tage nach der Operation. Gegenwärtiger Anfenthaltsort der Pat. nicht zu eruiren.

XLVII. Hernia scrotalis sinistra accreta. Resectio intestini, laterale Anastomose mit Naht, Heilung.

L. B., 44 Jahre alt, Zimmermann; seit mehreren Jahren linksseitige Leistenhernie, die bald irreponibel wurde. Mehrmals leichte Incarcerationserscheinungen, Windkoliken, in der letzten Zeit Stuhlbeschwerden und zeitweise heftige Schmerzen im Bruche.

Status praesens vom 21. August 1900. Linkerseits eine angewachsene Scrotalhernie, Percussionsschall leer. Rechts ebenfalls eine Leistenhernie.

Operation (Gnesda) am 24. August. Schnitt nach Bassini. Nach Eröffnung des Bruchsackes findet man darin neben Netz eine breite mit dem Sacke verwachsene Darmschlinge. Der zuführende Schenkel ist etwas gebläht, hypertrophirt; beim Versuche, die Verwachsungen zu durchtrennen, reisst der Darm mehrfach ein. Daher Laparatomie durch Verlängerung des Hautschnittes nach oben, Resection eines 30 cm langen Darmstückes. Verschluss der Resectionsenden nach Doyen, laterale Nahtanastomose in zwei Etagen. Reposition, Abbindung des isolirten Bruchsackes, Naht der Laparatomiewunde, Radicaloperation nach Bassini. Drainage. Heilungsverlauf ungestört.

Pat. wurde am 29. Tage geheilt entlassen.

Febr. 1901. Pat. hat sich auf Einladung vorgestellt. Sieht gut aus, hat an Gewicht zugenommen. Die Operationsnarbe zeigt zwei Fistelöffnungen, die in 6 cm tiefe Gänge führen. Geringe Secretion. Beim Husten leichte Vorwölbung der ganzen Narbengegend. Rechtsseitiger Leistenbruch.

XLVIII. Incarceratio ilei interna, Resectio intestini. Laterale Implantation mit Naht. Tod.

J. K., 56 Jahre alt, Pächtersgattin. Seit einigen Wochen auffallende Abmagerung, Stuhlbeschwerden, die Pat. mit Abführmitteln bekämpfte. Am 7. April 1900 traten Nachts plötzlich heftige Leibschmerzen, gefolgt von Erbrechen, auf; seither bestehen diese Symptome in wechselnder Intensität bis heute fort. Das Erbrochene waren anfänglich Speisereste, später fäculente Massen. Drei Tage vor der Aufnahme hörte das Erbrechen auf. Seit 7. April kein Abgang von Winden oder Stuhl.

Status praesens vom 14. April 1900. Das Abdomen ziemlich stark aufgetrieben, druckschmerzhaft, nirgends eine Resistenz palpabel.

Percussionsschall überall tympanitisch; nie waren peristaltische Bewegungen sichtbar. Die äusseren Bruchpforten frei.

Operation (Ewald) am 14. April in Schleich'scher Inhalationsnarkose. Laparatomie in der Linea alba, unterhalb des Nabels; es entleerten sich ungefähr 100 ccm trüber Flüssigkeit. Der Dünndarm stark gebläht, injicirt, aber nirgends mit Exsudat bedeckt, stellt sich ein. Beim Suchen nach dem Passagehinderniss reisst er an einer Stelle ein, doch kommt nur wenig Koth in die Bauchhöhle. Von dieser Oeffnung aus wird nun der Darm ganz entleert. Hierauf Resection der eingerissenen Partie und provisorischer Verschluss der Lumina mit Tupfern und Klemmen. Es gelingt bald, die Grenze zwischen geblähtem und collabirtem Ileum zu finden. Man sieht daselbst am Darme deutliche Spuren bestandener Incarceration. Der Darm ist blauroth verfärbt, bis zum Mesenterialansatze, morsch. Daher Resection im collabirten Darme. Exstirpation des ganzen geblähten Darmes bis zur ersten Resectionsstelle. Es fallen 60 cm Darm fort. Beim Verschlusse des zuführenden Darmendes schneidet die Ligatur durch. Man resecirt noch weitere 14 cm vom zuführenden Darme, verschliesst das Lumen des abführenden Darmendes nach Doyen und deckt die Ligatur mit Serosanähten. Laterale Implantation des zuführenden Darmes ins abführende Darmstück mittelst Naht. Der Mesenterialschlitz wird vernäht. Das blinde Ende des abführenden Darmstückes wird im unteren Wundwinkel an die Bauchdecken fixirt. Bauchdeckennaht. Pat. erwacht spät aus der Narkose mit schlechtem Pulse, stirbt trotz Excitantien einige Stunden nach der Operation.

Beschreibung des Präparates: Die Stelle der Incarceration zeigt am Mesenterialansatze eine leichte Diastase der Serosa. Die Incarcerationsfurche ist sehr leicht und umschreibt eine etwa haselnussgrosse Darmblase, deren Kuppe etwas sugillirt ist, während die Serosa im Uebrigen vollständig normal aussieht. Von innen betrachtet, erscheint die Incarcerationslinie nur als schwarzrothe, submucöse Ecchymose. Entsprechend dem Mesenterialansatze ist die Schleimhaut im Umfange eines ca. 0,5 cm breiten Streifens normal.

Obductionsbefund: Beginnende Peritonitis, Parese und beginnende Wandnekrose fast des ganzen Dünndarmes. (Drehung des Gekröses?) Fettherz, Degeneration der Parenchyme, hochgradige Hypostasen in den Lungenunterlappen.

Die verhältnissmässig geringe Zahl der in der Klinik ausgeführten Herniotomien mit Darmresection findet ihre Erklärung in localen Verhältnissen der Krankenaufnahme, indem diese an der Klinik nur tagsüber stattfindet, in Folge dessen die grossentheils des Nachts eingelieferten incarcerirten Hernien in den anderen chirurgischen Stationen zur Operation gelangen.

Von neun incarcerirten Hernien waren acht crurale, eine umbilicale. Sieben Cruralhernien sassen rechts, nur eine links. Die Re-

section wurde immer wegen drohender oder bereits eingetretener Gangrän des Darmes ausgeführt. Der Operationserfolg war ein kläglicher, indem sämmtliche acht Cruralhernien mit Tode abgingen und nur die Nabelhernie davonkam.

Sechs Patienten starben an Peritonitis. Letztere entwickelte sich in den Fällen XXXVII, XXXVIII und XXXIX im Gefolge von Nahtinsufficienzen. Im Falle XLIV hat die Peritonitis wohl bereits vor der Operation bestanden, jedenfalls aber das Peritoneum in Folge der vierzehn Tage angeblich bestehenden Darmocclusion an Resorptionsfähigkeit bedeutend eingebüsst. Im Falle XLI und XLII ergab die Section „hypostatische Pneumonien" in den Unterlappen. Leider fehlt ein genauer Befund, welchen thatsächlichen Ursprungs diese Infiltrationen wohl gewesen sein mögen. Es ist da die Annahme, dass es sich um embolische Processe im Sinne Gussenbauer's handelte, wahrscheinlich. Der Fall XL starb an eitriger Peritonitis im Anschlusse an die Operation.

Ein prächtiges anatomisches Bild bot Fall XLIV. Da war es anfänglich zu einem kleinen Darmwandbruche gekommen, der sich in der Folge, gefördert durch die angestrengte Darmperistaltik, vergrösserte, so dass schliesslich die ganze Darmwand in Form einer Blase bis an den Mesenterialansatz in der Bruchpforte eingeklemmt war. Im zuführenden Schenkel war es zu ausgedehnten Dehnungsgeschwüren, die an mehreren Stellen bis an die Serosa reichten, gekommen. An einer der meistbetroffenen Partien war eine stecknadelkopfgrosse Lücke zu sehen. Der Fall XLV betrifft eine eingeklemmte Nabelhernie, wo wegen mehrfacher Einrisse in der Serosa und stark blutiger Inbibition der Wand der incarcerirten Schlinge die Resection mit gutem Erfolge ausgeführt wurde.

Im Falle XLVI wurde wegen Irreponibilität des im Bauchdeckenbruche adhärenten Darmconvolutes mit günstigem Verlaufe resecirt. Auch Fall XLVII wurde mit Glück resecirt, nachdem bei dem Versuche der Lösung des im Scrotalbruche angewachsenen Darmes letzterer an mehreren Stellen eingerissen war.

Interessant ist das Sectionsergebniss im allerletzten Falle (XLVIII). Man fand Parese und beginnende Wandnekrose fast des ganzen Dünndarmes. Ob die Thrombose der Mesenterialarterie durch mechanische Läsion derselben bei der Incarceration oder, wie der Obducent meinte, vielleicht eine dem Operateur entgangene Drehung des Gekröses mit Abknickung der Arterie die Ursache war, blieb unaufgeklärt.

Am Schlusse füge ich zur raschen Uebersicht des bearbeiteten Materials eine kurze Tabelle an:

Krankheit	Zahl der Fälle	Art der Darmvereinigung			Resultat		
		End zu End	End zu Seit	Seit zu Seit	Heilung	Tod in Folge der Operation	Tod in Folge anderweitig. Complicat.
Carcinom	17	8	4	5	8	5	4
Tubercul. Tumoren	9	2	2	5	6	1	2
Invaginationen . . .	3	—	1	2	2	1	—
Darmfisteln u. Anus praeternaturalis .	7	5	—	2	4	3	—
Darmincarcerationen	12	9	1	2	4	6	2
	48	24	8	16	24	16	8

VII.

Noch einmal zur Geschichte der circulären Pylorectomie.

a) Eine Erwiderung auf Rydygier's Antwort

von

Dr. Alfred Stieda.

Dass Rydygier die Ergebnisse unserer kritischen Durchsicht der Litteratur der circulären Pylorectomie (LIX. Bd. dieser Zeitschr.) ablehnen würde, haben wir bei der Beharrlichkeit, mit der er nach 20 Jahren seine vermeintlichen Prioritätsansprüche erneuerte, (LVIII. Bd. dieser Zeitschr.) vorausgesehen. Wir sehen uns gezwungen, auf Rydygier's Antwort (LX. Bd. 5. und 6. Heft S. 588 dieser Zeitschr.) mit einigen Bemerkungen einzugehen und wollen in Kürze die von Rydygier aufgestellten Punkte durchgehen.

ad 1. Wir haben nirgends die Priorität von dem Umstande abhängig gemacht, dass Billroth von Rydygier's erster Operation keine Kenntniss hatte. Rydygier wird aber zugeben müssen, dass diese Thatsache in einer Geschichte der circulären Pylorectomie nicht fehlen durfte, vom allgemeinen Standpunkt aus immerhin wissenswerth ist. In der „Chinafrage" stimmen wir vollkommen mit Rydygier überein.

ad. 2. In der Frage des Erfolges weichen wir von Rydygier wesentlich ab. Für eine ganze Reihe von Operationen trifft Rydygier's Ansicht zu, durchaus nicht aber für Operationen der ausdrücklich von uns (S. 403 unten und 404 oben LIX. Bd. dieser Zeitschr.) bezeichneten Art; dahin gehören z. B.: die Totalexstirpation des Larynx (Billroth-Czerny), die Exstirpation einer Niere (Simon) und auch sicherlich die Pylorusresection (Billroth).

Dieser Standpunkt ist wohl allgemein angenommen (cf. unsere Citate S. 404: v. Winiwarter, Hüter-Lossen).

Auch das von Rydygier in 2. Péan gegenüber aufgestellte Princip ist aufechtbar. So ablehnend hat sich Péan nicht über die Operation geäussert, wie es aus dem von Rydygier citirten einen Satz hervorzugehen scheint. Man muss Péan's Epikrise des Falles lesen, in der er auf Indicationsstellung und Vervollkommnung der Technik hinweist (Gaz. d. hôp. 1879. No. 60).

ad 3. Wenn Rydygier hier nur in einem Fall eine Correctur zugiebt, die er für unwesentlich erklärt, so müssen wir ausdrücklich betonen, dass wir alle seine hinsichtlich des so wichtigen 4. Operationsactes (D. Z. f. Ch. LVIII. Bd. S. 200 unten und 201) gegebenen Daten widerlegt haben. Rydygier's „Präparate" wurden auf ein Hundepräparat reducirt. Aus dem Mai wurde der März 1881. Der Schluss, den der Leser aus Rydygier's Darstellungen ziehen musste, war der, dass Billroth, durch Rydygier's Präparate veranlasst, zu seiner definitiven Methode gekommen sei. Auf eben diesen Schluss baute Rydygier die Hauptstütze seiner Priorität der definitiven Methode Billroth I. Mit der Richtigstellung des Datums wurde dieser Schluss hinfällig und somit fiel auch die Hauptstütze in Rydygier's Beweisführung. Wenn Rydygier aus dem veränderten Datum den Schluss zieht: „dass wir zu gleicher Zeit und an demselben Tage über dasselbe Vorgehen bei diesem einen Act berichtet haben", so hätte er noch beifügen müssen: „Rydygier beim Hunde, Billroth beim Menschen, nachdem der operative Gedanke schon am 12. März 1881 von Billroth publicirt war". (cf. S. 401 unserer Abhandlung gesperrte Schrift.) Der Unterschied in der Bewerthung der Methode seitens beider Operateure selbst lässt sich auch noch durch die Thatsache illustriren, dass an dem vielgenannten 8. April 1881 in der Bilhroth'schen Klinik der 2. Fall nach eben dieser Methode von Wölfler mit Erfolg operirt wurde, während Rydygier in seinem nächsten Falle (21. November 1881) die Methode Wehr ausführte.

ad 4. Wir sind uns nicht bewusst, in der Verwerthung der Thierversuche inconsequent geworden zu sein. Gussenbauer's Thierversuche müssen als grundlegend für die Operation am Menschen, auch für die von Rydygier gemachte angesehen werden. Rydygier's Hundepräparat dagegen kann, nachdem schon damals dieselbe Operationsmethode am Menschen ausgeführt und der operative Gedanke von Billroth schon früher publicirt war, einen solchen Werth nicht beanspruchen. Auch hierdurch wird Rydygier's Schlusssatz zu Punkt 3 hinfällig.

ad 5. Bezüglich des Längsschnittes betonen wir nochmals, dass wir Rydygier hier gern die Priorität vor Billroth lassen. Längsschnitt und Querschnitt bestanden schon damals als typische Schnitte zur Gastrotomie. Für die Methode der Pylorusresection kommt keinem dieser Schnitte eine principielle Bedeutung zu. Auf den von Billroth empfohlenen Schräg- oder Querschnitt kann man auch heute nicht vollständig verzichten und ist oft gezwungen, dem Median-

schnitt einen Querschnitt hinzuzufügen, wie dies auch Terrier und Hartmann (S. 218) als „incision combinée“ besonders empfehlen.

ad 6. Mit der Thatsache, dass Rydygier bei seiner ersten, zweiten und auch dritten (4. Juni 1883) Pylorusresection Knopfnähte angewandt hat, war für uns die Frage der Nahtmethode erledigt. Diese zur Technik der ganzen Magendarmchirurgie gehörige Frage haben wir nicht in unsere Erörterungen einbezogen. In dasselbe Gebiet gehört die Frage des Nahtmaterials, welche wir absichtlich nicht verwerthet haben, obgleich die von Billroth stets verwendete Seide in der Folgezeit fast allgemein angenommen wurde.

ad 7. Die Einzeichnung der Schnittführung in die in Parallele gesetzten Figuren IIIa und b (Rydygier's Hundepräparat) und IVa und b (Billroth's dritte Operation) wurde von uns nicht beanstandet. Bezüglich der Verwendung dieser Figuren zur Entscheidung des Prioritätsstreites verweisen wir auf unsere Ausführungen ad 3 und ad 4. Ein Blick auf Figur V lässt unsere Bemerkung (l. c. S. 399 unten) berechtigt erscheinen.

ad 8. In diesem Passus zeigt sich Herr Hofrath Rydygier durch den aus unserer Abhandlung citirten Satz gereizt und wird in der Kritik desselben in scheinbar gedeckter aber doch sehr deutlicher Weise persönlich. Er könnte sich nicht beklagen, wenn wir ihm jetzt in dieser Form folgen und die Wendung: „Das sollte witzig und scharf sein, ist aber ganz was anderes“‘ an seinen Argumenten nach verschiedenen Qualitäten hin variiren würden. Wir verzichten darauf. In dem schon auf dem 11. Congress der D. Ges. f. Chirurgie (cf. Verhandlungen der D. Ges. f. Chirurgie 11. Congress 1881) erhobenen Prioritätsanspruch bezeichnet Rydygier die schräge Schnittführung am Magen als „Wiener Modification“, welche die Methode — (gemeint ist natürlich seine eigene) — bedeutend verschlechtern sollte. Rydygier hat also keinen Grund, uns die „Modification“ übel zu nehmen. In seiner letzten Publication beansprucht er (S. 203) „die Methode der circulären Pylorusresection, wo man die durchschnittenen Lumina des Magens und des Duodenums direct mit einander vereinigt“, voll und ganz als Rydygier'sche Methode und bezeichnet als Methode Billroth's die Exstirpation des Tumors in Verbindung mit der Gastroenterostomie (Billroth II).

Dieser Auffassung gegenüber ist ja der Satz, den sich Rydygier, um uns ad absurdum zu führen, selbst in den Mund legt: Punkt 8 „was würde man dazu sagen ..... anzuerkennen“ als ein Zugeständniss aufzufassen. Denn dann bliebe von der circulären Pylorusresection für Billroth doch noch wenigstens eine Modification übrig, während bei der vorhin erwähnten Auffassung für Billroth überhaupt nichts übrig bleibt.

Es würden sich in Rydygier's erster Auffassung Billroth's Verdienste darauf beschränken, aus Rydygier's Pylorusresection und Wölfler's Gastroenterostomie eine combinirte Methode geschaffen zu haben. Würde das den geschichtlichen Thatsachen entsprechen? Die auch hier wiederholte Behauptung, Billroth habe eben so lange, wie Rydygier das Duodenum an die kleine Curvatur genäht, ist durch unsere Ausführungen zu 3. und 4. widerlegt.

Rydygier scheint ja in seiner „Antwort" seine Ansprüche etwas reducirt zu haben, indem er zum Schluss sagt: „bei der circulären Pylorectomie ... darf mein Name nicht fehlen". Er würde demnach vielleicht die Bezeichnung: Rydygier-Billroth oder vielleicht auch Billroth-Rydygier gut heissen. Darin läge aber eine Ungerechtigkeit gegen die Experimentatoren, besonders Gussenbauer — und auch gegen Péan. Wenn bei der Pylorusresection Jemandes Namen neben dem Billroth's stehen soll, dann muss es der Gussenbauer's, sicherlich aber nicht der Rydygier's sein.

---

b) Herr Rydygier sendet der Redaction zum Vorstehenden folgende Erklärung:

„Ich habe an meiner ersten Antwort nichts zu ändern, noch etwas dazu hinzuzufügen. In wissenschaftlichen Streitfragen entscheiden nicht rhetorische Wendungen, sondern nur Thatsachen."

Rydygier.

VIII.

Kleine Mittheilung.

Aus der Königlichen chirurgischen Universitätsklinik zu Greifswald.

Eine einfache Lagerungsvorrichtung für die untere Extremität.

Von

Dr. Rudolf Klapp,
Assistenzarzt.

(Mit 2 Abbildungen.)

Bei der Lagerung des Beines in eine der gebräuchlichen Schienen kommt es trotz grösster Vorsicht in Bezug auf Polsterung dann und wann zur Bildung von Druckstellen an Knöchel und Ferse. Bei Patienten, die zu solchen neigen, habe ich mehrfach die einfache unten beschriebene Lagerungsvorrichtung angewandt und bewährt gefunden; ich möchte empfehlen, weitere Versuche mit derselben anzustellen.

Fig. 1.

Den ersten Gebrauch von dieser Lagerungsvorrichtung für das Bein machte ich bei einem 55jährigen Manne, welchem bei Ausführung der Necrotomia femoris eine Fractur gemacht war. Als ich diesen Mann in Behandlung bekam, war wegen eines Decubitus der Ferse und der Knöchel der Streckapparat und die Schiene entfernt und eine Streckung der Fractur nach vielfachen vergeblichen Versuchen, bei welchen sich trotz vorsichtigster Polsterung stets ein Decubitus eingestellt hatte, endgültig auf-

gegeben worden. Der Oberschenkel lag seinem Schicksal überlassen in winkliger Stellung, auch ein von mir angestellter Versuch der Gewichtsextension im Volkmann'schen Schlittenapparat verschlimmerte nach kurzer Zeit den Decubitus und die Schmerzen. Ich legte nun bei diesem Manne zum ersten Male den Lagerungsapparat an. Derselbe besteht, wie die nebenstehende Figur zeigt, aus einem bis über das Knie reichenden Trikotschlauch, welcher vermittelst eines durchgesteckten Stockes lang ausgebreitet und an einer Rolle aufgehängt wird. Man kann diesen Trikotschlauch entweder allein als Schwebe für den Unterschenkel gebrauchen oder ihn mit einer Streckungsvorrichtung combiniren. Bei letzterer legt man zweckmässig das Heftpflaster dreitheilig und spiralig um das Bein mit guter Polsterung der Knöchel; man vertheilt auf diese Weise den Zug über das ganze Bein. (Fig. 2).

Fig. 2.

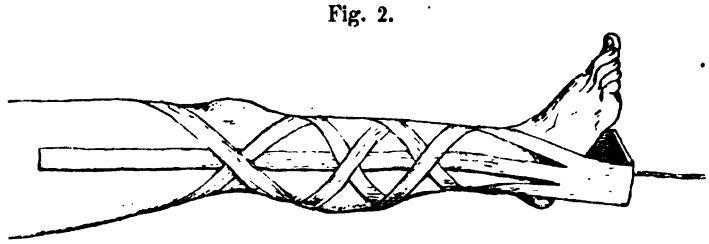

Mit diesem einfachen Lagerungs- und Streckapparat haben wir nicht nur den oben genannten Patienten mit Oberschenkelfractur behandelt, sondern ihn bei einer Reihe von Patienten verwandt, und zwar bildete gerade die Neigung zu Decubitus die Indication zu seiner Anwendung. Dabei haben wir niemals einen Decubitus auftreten sehen, vielmehr heilte bereits bestehender Decubitus während seiner Anwendung, Klagen von Seiten der Patienten kamen nicht vor. Ich möchte deshalb die Schwebe mit und ohne Streckapparat für den allgemeinen Gebrauch empfehlen und rathe zu seiner Verwendung besonders, wenn eine Neigung zu Decubitus besteht. Ueber die Technik des Verbandes ist weiter nichts zu sagen. Dieselbe geht aus den beiden Abbildungen hervor. —

IX.

Besprechungen.

1.

Borrmann, I. Assist. am pathol. anatom. Institut Marburg. Das Wachsthum und die Verbreitungsweise des Magencarcinoms vom anatomischen und klinischen Standpunkt. Mit 16 Tafeln und 21 Abbild. im Text. 369 S. Jena, Gustav Fischer, 1901. Preis 16 Mk. (1. Suppl.-Band der Mittheilungen aus den Grenzgebieten der Medicin und Chirurgie).

Borrmann erhielt von Mikulicz 63 Präparate resecirter Magencarcinome der Breslauer Klinik (1890—1900), die Borrmann unter Ribbert in Marburg eingehend histologisch untersuchte. Er berücksichtigt dabei zwei Fragen, eine pathologisch-anatomische zur weiteren Begründung der bekannten Ribbert'schen Anschauungen; eine klinische, wie sich die makroskopischen und mikroskopischen Grenzen der Geschwulst in den Magenwandschichten verhalten (die Drüsenverbreitung ausgenommen.) Wir müssen uns hier versagen, der ersten Frage näher zu treten, und verweisen auch für die zweite auf eingehendes Studium der man darf wohl sagen für das Gebiet hier grundlegenden Arbeit. Hervorgehoben sei: in den 63 Fällen 32 mal beide Curvaturen gleich befallen, 19 mal die grosse mehr, 7 mal die kleine mehr; 3 mal kleine Curvatur allein carcinomatös, 1 mal die grosse, 1 mal nur Vorderwand, also nur 5 mal nicht circulär, fast stets Pars pylorica primär oder secundär mitergriffen. Erster Anfang überwiegend kleine Curvatur, die dann frühzeitig schrumpft; weiteres Vordringen, wie bekannt, auch an dieser und ihren Lymphbahnen. Horizontal geht die Ausbreitung am raschesten in der Submucosa vor sich, und hier wird am ehesten Krankes übersehen. Es ist unrichtig, derartiges mit Sprungmetastasen, die es nicht giebt, zu erklären. Bei nicht polypösen oder wallartig absetzenden Carcinomen genügen 2—3 cm makroskopisch gesundes Gewebe nicht, bei 15 diffus infiltrirenden Krebsen wurde 8 mal im Kranken operirt, 3 mal an beiden Curvaturen, 5 mal an der kleinen allein. (5 mal Submucosa, 2 mal sämmtliche Schichten, 1 mal excl. Mucosa).

Im Ganzen wurde 20 mal im Kranken operirt[1]), 13 mal kleine Curvatur (duodenal 1 mal, cardial 8 mal, beide Ansätze 4 mal), 2 mal grosse Curvatur, 5 mal beide. Selten ist Vordringen ins Duodenum, aber es kam auch bei den resecirten Fällen 2 mal vor (bei Sectionsbefunden öfter), dass 2 cm weit gegangen und noch im Kranken abgesetzt wurde. Es darf also nicht um der Technik willen zu wenig vom Duodenum mitgenommen

1) Doch sagt B. später S. 344, dass Mikulicz ihm mitgetheilt, es sei manchmal noch ein Streifen secundär abgesetzt worden, der nicht zum Präparat gekommen sei.

werden! Besonders gefährlich sind Gallertkrebse. Andererseits weisen die Präparate auch sehr häufig unnöthig grosse Stücke resecirten gesunden Fundus auf — bis 15 cm.

B. kommt auf Grund seiner Untersuchungen zu dem Satz, dass Recidive bei Entfernung auch der feinsten Ausläufer des Carcinoms in der Magenwand ausgeschlossen sind, dass ev. das Zurücklassen von wenig Drüsenresten jedoch ohne Bedeutung zu sein scheint.

Von den 43 im Gesunden Operirten blieben 28 recidivfrei; von den übrigen 15 starben 11 an der Operation, 4 bekamen Drüsenrecidive. Zu radicaler Entfernung fordert auch der Umstand auf, dass die Mortalität der Breslauer Fälle nach Resection erheblich geringer war als nach Gastroenterostomie und die Patienten sich rascher erholten.

Die Tafeln geben makroskopische Ueberblicksbilder und pathologisch-anatomische Einzelheiten in vortrefflicher Ausführung, meist von der Hand des Verfassers. Sick, Kiel.

2.

Kaufmann, Prof., Basel, Lehrbuch der speciellen Pathologischen Anatomie für Studirende und Aerzte. 2. neubearbeitete und vermehrte Auflage mit 561 Abbild. und 2 Tfln. 1152 S. Berlin, Druck u. Verlag von Georg Reimer 1901.

Das durch knappe und leicht verständliche an die Klinik sich anlehnende Darstellung bekannte Lehrbuch K's. ist durch die Verarbeitung des Baseler Materials und der neuesten Forschungsergebnisse in der vorliegenden 2. Auflage bereichert. Auch eine Reihe selbstgefertigter Illustrationen kamen hinzu. Das Buch wird besonders unter den Studirenden immer mehr Boden gewinnen, für die eine individuelle einheitliche Darstellung am anziehendsten und deshalb nützlich ist.

Sick, Kiel.

3.

Graser, Professor in Erlangen, Ueber die Grundlagen, Hilfsmittel und Erfolge der modernen Wundbehandlung. Sonderabdruck aus der Festschrift der Universität Erlangen zur Feier des 80. Geburtstages des Prinzregenten. Erlangen u. Leipzig, A. Deichert'sche Verlagsbuchhandlung Nachf. 1901. 40 S. 1.20 Mk.

In grossen Zügen gibt Gr. in anschaulicher Weise die Entwicklung von Lister zur Aseptik und Antiseptik zurück. Er stützt sich dabei wesentlich auf Haegler's Untersuchungen (ferner Krönig, Gottstein, Paul und Sarwey), die ausführlich Bd. LVII, S. 602 ff. dieser Zeitschrift besprochen sind, und verhilft den natürlichen im feineren noch unbekannten Schutzvorrichtungen des Körpers, der Zelle zu ihrer Bedeutung bei Heilung der Wunden. Wie Haegler legt er ein Hauptgewicht auf die Prophylaxe, betont das Tragen von Handschuhen beim Operiren mit rissigen Händen, ausserhalb der Arbeit oder bei plötzlich nothwendigen aseptischen Eingriffen nach Eiteroperationen; das sofortige Abwaschen jeder Art von Schmutz, das Arbeiten nur mit Instrumenten; rasche technisch vollkommene Arbeit mit möglichster Schonung der Gewebe, Schonung der

Circulation, Blutstillung, mässige Anwendung der Antiseptica, ev. vollständige Vermeidung derselben bei Nephritikern, Diabetikern neben peinlichster Asepsis; gute Aufsaugung des Secrets durch Verbände.

Besonders bei Versorgung von Verletzungen spielen die mechanischen Verhältnisse die wichtigste Rolle. Wird Stauung von Blut und Secreten vermieden, für Sicherheitsventil gesorgt, kann man z. B. am Kopf immer Nähte anlegen. Man hat nur sicherheitshalber am 2. Tag zu wechseln. G. empfiehlt bei verdächtigen Wunden dann nicht eigentlich feuchte Umschläge, unter denen massenhafte Vermehrung von Bacterien eintritt, sondern durch Imprägnirung mit Glycerin feuchte Jodoformgaze (Ekzem?), event. auch Alkoholverbände, die G. warm empfiehlt. Bei schwer inficirten Wunden ganz freier Secretabfluss durch Erweiterung und essigsaure Thonerde, event. bis 4 mal (!) in 24 St., um Zersetzung zu vermeiden, mit impermeabler Decke oder verdunstend. Bei eiternden Wunden sind Antiseptica nützlich, zu den bewährten Jodoform und Sublimat sind noch Jodtinctur, als Ersatz für Jodoform ev. Airol zu nennen, die neuentdeckten konnten sich nicht halten, „ungestillt freilich sei die Sehnsucht nach einem alkalisch reagirenden, keine Gerinnung erzeugenden Antimykoticum, das auch das Herz eines modernen Aseptikers rühren könnte".

Sick, Kiel.

4.

von Kryger, Privatdocent in Erlangen. Eine seltene Geschwulstbildung in der Zunge (Endotheliom). Mit 2 Tafeln. Aus der Festschrift etc. s. oben. 22 S. 1 Mk. 60 Pf.

Von Kryger beschreibt eine von den Zellen der Lymphbahnen ausgegangene epithelähnliche Geschwulst und tritt für deren Benennung in Volkmann'schem Sinn als Endotheliom ein, um schon im Worte die Abstammung zu treffen. Der Name Endotheliom soll nur den gewucherten Zellen jenes Gewebes zukommen und besser nicht mit Zusätzen wie Carcinom, Adenom, Sarkom verwischt werden. 3 weitere Fälle charakterisiren diese Zungengeschwülste als zwischen gut- und bösartig stehend, langsam am Grund der Zunge ohne Schleimhautbetheiligung wachsend.

Sick, Kiel.

5.

Bock und Hasenknopf. Kriegschirurgen und Feldärzte aus der ersten Hälfte des 19. Jahrhunderts (1795—1848). 18. Heft aus Veröffentlichungen aus dem Gebiete des Militärsanitätswesens, herausgegeben von der Medicinalabtheilung des Kgl. preussischen Kriegsministeriums. Berlin 1901. August Hirschwald. 336 S., 17 Porträts, 8 Abbildungen und 7 Tafeln.

Nur das letzte Drittel des Buches füllen die Lebensbeschreibungen von Mursinna (1744—1823), Goercke (1750—1822), Carl Ferdinand von Graefe (1787—1840), Joh. Nepomuk Rust (1775—1840); in den ersten zwei Dritteln erfahren die Waffen, die Wunden und Wundbehandlung in allgemeinen und speciellen Kapiteln (Theorien der Schusswunden, Untersuchung, Einheilung von Kugeln, Wundkrankheiten; Ver-

letzungen der verschiedenen Körperregionen), das Militärsanitätswesen jener Tage eingehende Schilderung. In einer Zeit, da geschichtliche Studien gegenüber dem Vielerlei der Tagesarbeit und -Litteratur kaum noch eine Stelle finden und u. a. die Gefahr besteht, dass die Errungenschaften der letzten Jahrzehnte überschätzt werden, ist die Lectüre des kurz und anschaulich geschriebenen Abrisses warm zu empfehlen. Sick, Kiel.

6.

F. Léjars, Traité de chirurgie d'urgence. III. édition. Paris, Masson & Cie. éditeurs, 1901.

Das vortreffliche Buch, dessen Vorzüge wir nach Erscheinen der I. und II. Auflage schon gewürdigt haben, erscheint hier schon in III. Auflage. Ein fast beispielloser Erfolg für ein so gediegenes, wissenschaftlich chirurgisches Werk! Kann man den Verfasser und den Verleger beglückwünschen, so ist der Erfolg doch auch wohlverdient. Die neue Auflage ist wieder durch gute Abbildungen und im Text bereichert und verbessert. Helferich.

7.

Skutsch, Geburtshülfliche Operationslehre. — Jena 1901. G. Fischer.

Das Buch enthält unter besonderer Berücksichtigung der Jenaer Schule die Lehren und Regeln der operativen Geburtshilfe, die sich dem Verfasser in einer längeren Reihe von Jahren am besten bewährt haben. Die hier gegebenen Vorschriften und Grundsätze sind durchaus zu billigen, wenn auch in einigen Einzelheiten andere Operateure von der gegebenen Technik abweichen werden. So werden die Meisten für die Decapitation den Schlüsselhaken vorziehen, da die Anwendung des Sichelmessers doch mehr operative Gewandtheit erfordert und bei dem weniger Geübten eher verhängnissvoll werden kann. Die Vorschriften über Asepsis entsprechen den Ergebnissen neuerer Forschung, ohne die Forderungen des praktischen Betriebes zu vernachlässigen. Grosse Sorgfalt ist auf die Anleitung im Gebrauch der Zange und zur Ausführung der Wendung verwandt. In dem Abschnitt über die Nachgeburtszeit finden sich allerdings Stellen, die zu beanstanden sind. Die Lehren über den Sitz der Placenta und die Bestimmung desselben (durch den Eihautriss) lassen neuere Arbeiten auf diesem Gebiete unberücksichtigt, und die unrichtig angewandte Bezeichnung „Modus Schultze“ und „Modus Buncan“ ist bei einem Schüler B. F. Schultze's auffallend. Wegen seiner grossen Vorzüge verdient das Buch indes jede Empfehlung. Besonders hervorzuheben ist die zweckmässige Vertheilung des Stoffes, die klare, anschauliche Sprache, die wohldurchdachte Berücksichtigung der praktischen Anforderungen und endlich die geschickte Einschaltung einer grossen Reihe guter, verständlicher Zeichnungen. Holzapfel, Kiel.

Anzeigen litterarischer Neuigkeiten, welche der Redaction zugeschickt worden sind:

Revue de Chirurgie. XXI, 7 u. 8. Paris, Juli, August 1901. E. Vincent, Plaies perforantes de l'abdomen (avec 2 fig.). M. Péraire, Trépanation pour les traumatismes anciens de la région cranienne (avec 2 fig.). E. Gallois et P. Piollet, Les déchirures vasculaires par fractures fermées de la clavicule, à propos d'un cas d'anéurysme artérioso-veineux consécutif à une fracture indirecte de la clavicule droite (avec 1 fig.). O. Lenoir, Contribution à l'étude de l'antrectomie (ouverture de l'antre pétreux) considérée comme but opératoire et comme temps préliminaire des opérations nécessitées par les complications des suppurations mastoïdiennes (avec 6 fig.). Moty, fin. Bothezat, fin. Tuffier, De la radiographie en chirurgie pulmonaire. Imbert et Jeanbrau, Pathogénie des genouillettes (7 fig.). Vlaccos, De la pathogénie du pied plat (1 fig.). Gallois et Piollet, fin. Patel, De l'anurie au cours du cancer de l'utérus. Marie Gorowitz, De la tuberculose génitale chez la femme (suite).

Archives provinciales de Chirurgie. X, 7. u. 8. Paris, Juli, August. 1901. Ch. Viannay, Un cas d'ostéomyélite gommeuse à foyers multiples des deux tibias. R. Sorel, Statistique des opérations pratiquées en 1900. E. Vidal, Note sur une simplification à la technique des sutures cutanées par agrafage métallique (5 fig.). Témoin, A propos du traitement immédiat de l'appendicite aigué et des complications de la temporisation. Viannay, Un cas d'anévrysme artérioso-veineux des vaisseaux tibiaux postérieurs. Incision du sac et quadruple ligature. Guérison. Vincent, Plaie de l'abdomen par coup de feu etc. Patel, Note sur un cas de tumeur dermoïde du plancher buccal. Delay, Du dédoublement de la rotule appliqué à la cure des ruptures totales et anciennes du tendon tricipital fémoral.

Bulletin of the Johns Hopkins Hospital. XII, No. 121—24. Baltimore. April—July 1901. Aus dem Inhalt: 121—23 Anatomische Aufsätze. 124: Medicinische Aufsätze.

The Johns Hopkins Hospital Reports. Vol. VIII. 1900. Baltimore, The Johns Hopkins Press. Forts. Aus dem Inhalt: Finney, The Surgical Treatment of Perforating Typhoid Ulcer. Cushing, Laparotomy for Instestinal Perforation in Typhoid Fever. Weitere Typhuscomplicationen. Vol. IX. 1900. Physiologische, anatomische, pathologisch-anatomische, dermatologische, bakteriologische Aufsätze. Halsted, A Contribution to the surgery of foreign Bodies 3 plates, 1 fig. Vol. X. 1901. Bakteriologische Abhandlungen. Ausgezeichnete Holzschnitte und Tafeln.

The St. Paul Medical Journal. III, 8. Minnesota. August 1901.

L'Egypte Médicale. Revue mensuelle de Médecine et de Chirurgie pratiques. Réd. Dr. Armand Ruffer, Dr. P. Trekaki, Dr. Jean Roger. Alexandrie Juillet, 1901. I. No. 1. Mauclaire, Indications de l'intervention immédiate pour plaies pénétrantes du crâne par armes à feu de petit calibre. Trekaki, Le rein mobile chez les Arabes. Roger, Sur l'appendicite.

La Clinica Chirurgica. IX, 7. 31. Juli 1901. Mailand.

Anales del Circulo Médico Argentino. XXIV. No. 1 u. 2. Buenos-Aires. Jan., Febr. 1901.

Vegas et Cranwell, Los Quistes hidatídicos en la República Argentina. Buenos-Aires 1901. 466 S.

Transactions of the American Dermatological Association XXIV. Washington, Mai 1900. 235 S.

Pascale, Professor Chir. Neapel, Piede Torto. Varo-equino-congenito Pathogenese, Operation, Anatomie. 65 S. Salvati, Napoli, 1900.

Keen et Mills, Philadelphia, Tumor of the superior parietal convolution, (from the Journal of Nervous and Mental Disease May 1900). Keen and Spiller, Peripheral Resection of fifth Nerve (from the Journal of the Americ. Med. Assoc. April 1900). Keen, Nephrectomy for a large Aneurysm of the right

renal artery with a résumé (12 cases) from the Philad. Med. Journ. 1900. Jones and Keen, Two unusual cases of surgery of the trachea (from the same 1899). Keen and Spiller, A case of Multiple Neuro-Fibromata of the Ulnar Nerve (from the Amer. Journ. of the Med. science Mai 1900. Keen, A case of Ligature of the Abdominal Aorta Just below the Diaphragm; the patient surviving for 28 Days (from the same Sept. 1900). Dercum, Keen, Spiller, Endothelioma of the Gasserian Ganglion (from the Journ. of the Am. Med. Ass. Chicago Apr. 1900). Keen, The endowment of Medical Colleges (from the same, June 1900). Keen (Prof. of the Principles of Surgery etc.). Six cases of secondary Operation for Wrist-Drop from Injury to the Musculo-Spiral Nerve by Fracture of the humerus (from the Med. Chronicle Aug. 1900).

Mittheilungen aus Finsen's Medicinske Lysinstitut in Kopenhagen I 130 S. II 154 S. Leipzig, F. C. W. Vogel 1900, 1901. Aus dem Inhalt: Finsen, Neue Untersuchungen über Einwirkung des Lichtes auf die Haut. Bie, Ueber das Vermögen des Lichtes Sprass- und Schimmelpilze zu tõten. Jersild, Alopecia areata mit conc. chem. Lichtstrahlen behandelt. Bie, Behandlung von Masern und Scharlach mit Ausschliessung der chemischen Lichtstrahlen.

Mosso, Prof. der Physiol. Genua. Der Einfluss des Zuckers auf die Muskelarbeit. Deutsche Uebersetzung der wichtigen physiol. Experimente M's. Berlin 1901. Thormann u. Goetsch, SW. 48.

Wölfler, Prag. Wer sorgt für die Unheilbaren? (Neben den Krankenhäusern Pflegstätten für unheilbar Kranke). Selbstverlag. — Ueber Cholelithiasis. (Aus Prag. med. Wochenschr. XXV, 43/4 1900). — Zur operativen Behandlung des Torticollis spasmodicus. dto., 2. 1900. (Derselbe Fall von Wölfer's Ass. Dr. Kalmus als Separatabdr. in Beitr. zur klin. Chirurgie XXVI, Heft 1).

Monatsschrift für Geburtshülfe und Gynäkologie XIV, 2. August 1901. Aus dem Inhalt: Prof. Sippel, Kaiserschnitt wegen Eklampsie. Peiser, Zur Kenntniss der Implantationsgeschwülste von Adenocystomen des Ovariums.

Die Therapie der Gegenwart 1901, 7 u. 8. Juli, August. Aus dem Inhalt: Prof. Loewy. Bemerkungen zur Wirkung des Yohimbin Spiegel (Erectionen auch nach Verlust der Testes). Leyden, Ueber Antitoxinbehandlung des Tetanus und die Duralinfusion.

Gabriel Max, Christus als Arzt. Gravüre in ausgezeichneter Ausführung. Bildgrösse 47 : 69 cm. Carton 90 : 120 cm. Subscriptionspreis 30 Mk. — Verlag von Nicolaus Lehmann, Prag. Das bekannte Bild in schöner billiger Ausgabe für Krankenhäuser u. ähnl. empfohlen. Sick, Kiel.

Neuer Verlag von **F. C. W. Vogel** in **Leipzig.**

LEHRBUCH
der
Physiologie des Menschen
von
G. v. BUNGE
Basel.

2 Bände gr. 8°. 1901.

I. Band: Sinne, Nerven, Muskeln, Fortpflanzung in 28 Vorträgen.
Mit 67 Abbildungen im Text und 2 Tafeln.
Preis M. 10.—, geb. M. 11.25.

II. Band: Ernährung, Kreislauf, Atmung, Stoffwechsel in 36 Vorträgen.
Mit 12 Abbildungen.
Preis M. 15.—, geb. M. 16.25.

Die **Therapie der Gegenwart** bringt in der August-Nummer 1901 folgende Besprechung:

Wenn wir das vorliegende Buch an dieser Stelle einer kurzen Besprechung unterziehen, so geschieht es deshalb, weil es unter allen physiologischen Lehrbüchern eine gewisse eigenartige Stellung einnimmt, die es dem Gesichtskreis des Arztes besonders nahe bringt, näher als alle seine Schwesterwerke. Es stellt eigentlich nicht das dar, was wir im gewöhnlichen Sinn ein Lehrbuch der Physiologie nennen, und wer es zur Hand nimmt, um sich darin über detaillierte physiologische Daten und experimentelle Ergebnisse Rat zu holen, der wird es vielleicht bald wieder bei Seite legen. Es giebt uns dieser erste Band vielmehr in einzel aneinandergereihten glänzenden Vorträgen eine Vorstellung davon, wie sich im Kopfe eines wissenschaftlich abgeklärten, geistvollen, philosophisch durchgebildeten Physiologen die wichtigsten Probleme des Lebens malen. Die fesselnde Form der Darstellung versteht es, die schwierigsten Kapitel aus den Gebieten der Sinnes-, Nerven- und Muskelphysiologie, sowie der Fortpflanzung und Vererbung auch dem minder Eingeweihten, selbst einem gebildeten Laien, verständlich und anziehend zu machen, ihm die Quintessenzen physiologischer Arbeit nahe zu bringen, ohne ihn durch verwirrenden Ballast zu erschrecken. Es liegt eine heitere Philosophie und eine Lebensfreudigkeit in den Anschauungen des grossen Physiologen, die das Studium seines Buches zum höchsten Genuss machen. Wir lassen seine eigenen Worte aus dem Kapitel über die Fortpflanzung davon Zeugnis ablegen: *„Jede Zelle unseres Körpers hat ewig gelebt und die Samenzelle oder Eizelle, welche sich von den übrigen Zellen trennt, ist nicht jünger, als eine der zurückbleibenden. Jede Zelle hat das Recht zu sagen: ich bin die Urzelle. Wir leben ewig. . . . Die kommenden Generationen sind wir selbst. Wir leben fort in denen, die nach uns kommen. Noch hat keine Religion, . . . diesen Gedanken genügend verwertet. Er wird die Grundlage jeder Religion und Moral der Zukunft sein. Alles Gute, das wir gewirkt im Leben, kam uns nur selbst zu Gute. So wird auch die Selbstsucht in den Dienst der Selbstlosigkeit gestellt, und alle Motive wirken zusammen zur Vervollkommnung und Vererbung des Lebens. Auch dem Tode ist der ‚Stachel' genommen: der Tod des Individuums vernichtet kein Leben. Die Individuen sterben dahin — Milliarden und aber Milliarden in jeder Sekunde. Das Leben aber steht keinen Augenblick still. Was kümmert die Natur das Individuum. Was liegt denn an der Continuität des individuellen Bewusstseins? Wir vergessen die alten Schmerzen und erwachen in neuen Formen zu neuem Hoffen, zu neuem Kampf. Ein ewig junger Frühling, ein ewig neues Leben, neue Freuden, endlose Lust!"*

Keiner von uns sollte an diesen wundervoll gefassten Edelsteinen unserer reinen Wissenschaft achtlos vorübergehen! **gez. F. Umber (Berlin).**

X.

Aus der chirurgischen Klinik zu Marburg (Geheimrath Küster).

Ueber die Heilung von Wunden der Gallenblase und die Deckung von Defecten der Gallenblase durch transplantirtes Netz.

Von

Prof. Enderlen und **Dr. Justi,**
Secundärarzt. Assistenzarzt.

(Mit 2 Abbildungen im Text und Tafel I.)

Ueber die Deckung von Defecten der Blase und des Magens durch transplantirtes Netz hat der eine von uns[1]) in diesen Blättern bereits berichtet.

Es lag nun der Gedanke sehr nahe, die Versuche auch auf die Gallenblase auszudehnen. In erster Linie suchten wir uns über die Heilung von Wunden der Gallenblase einige Klarheit zu verschaffen.

Die grosse Toleranz der Gallenblase von Hunden gegen Eingriffe und Verletzungen heben Ehret und Stolz[2]) hervor. Ferner bemerken die beiden Autoren die hohe Regenerationsfähigkeit. Verhältnissmässig nach kurzer Zeit ist nur mehr mit Mühe die Operationsstelle wieder zu finden. Histologische Untersuchungen geben die beiden Autoren nicht, da ihr Hauptaugenmerk auf die bakteriologischen Verhältnisse gerichtet war.

Ehret und Stolz geben an, dass es oft schon nach einigen Wochen sehr schwierig ist, an der Gallenblase die genaue Stelle der voraufgegangenen Schädigung (z. B. Naht, Excision eines Stückes der Wandung) aufzufinden. Eingenähte gestielte Lappen der Gallenblasen-

1) Enderlen, Ueber die Transplantation des Netzes auf Blasendefecte. Deutsche Zeitschrift f. Chirurgie. Bd. LV und Ueber die Deckung von Magendefecten durch transplantirtes Netz. Ebenda. Bd. LV. 1900.

2) Ehret u. Stolz, Experimentelle Beiträge zur Lehre von der Cholelithiasis. Mittheilungen aus den Grenzgebieten der Medicin u. Chirurgie. Bd. VIII. Heft 1 u. 2. 1901.

wandung wurden vollständig resorbirt; durch Excision selbst grosser Theile der Wandungen war auf die Dauer keine bleibende Formveränderung der Gallenblase zu erreichen. „Die Nahtstellen heilen glatt und hinterlassen in der Schleimhaut eine kaum sichtbare weisse Linie, die sehr viel kürzer ist als der ursprüngliche Schnitt.“ In der Musculatur und in der Serosa findet sich oft nichts mehr, was auf die frühere Continuitätstrennung hinweist.

Cornil und Carnot (l. c.) legten nach Unterbindung des Cysticus Wunden in der Wandung der Gallenblase an, vernähten sie aber nicht, sondern überliessen sie der Naturheilung.

Am 3. Tage fanden sie geronnenes Blut im Bereiche der Wunde; die Leberlappen hatten sich genähert, und das Netz schloss das Hämatom gegen die Bauchhöhle ab.

Im mikroskopischen Bilde fanden sie die Blase gefaltet, im Inneren Blut. In der Umgebung der Gallenblase spielten sich entzündliche Vorgänge ab. Die Wundränder waren an manchen Stellen fast im Contact, nur durch geringe Mengen von Fibrin getrennt. Das Epithel wies Degeneration auf, an den Wundrändern fanden sich Granulationszellen.

Anderweitige Litteraturangaben vermochten wir nicht aufzufinden. Die Arbeit von Raynal[1]) war uns leider weder im Original noch im Referate zugänglich.

I.

Zu den Versuchen über die Heilung von Wunden der Gallenblase verwandten wir Kaninchen.

Die Technik gestaltete sich sehr einfach: Schnitt parallel dem rechten Rippenbogen, Herauswälzen der Leber mit der Gallenblase, lose Unterbindung (ohne Durchtrennung!) des Cysticus, Incision, Lembert'sche fortlaufende Naht. Schluss der Bauchwunde.

Die Thiere wurden nach verschiedenen Zeitintervallen geopfert und bei der Obduction jedesmal versucht die Gallenblase mit der Fixirungsflüssigkeit (Sublimat, 6 Proc. Müller-Formol) zu füllen, um übersichtlichere Bilder zu bekommen. Vielfach erreichten wir das gewünschte Ziel, wenn die Ligatur wenig einschnürend wirkte.

Der makroskopische Befund bot vielfach ein übereinstimmendes Bild: Die Leberlappen waren der in Granulations-, resp. Bindegewebe eingehüllten Gallenblase näher gerückt. Manches Mal lag Darm, andere Male Netz auf der Gallenblase, entsprechend der abgelaufenen Zeit waren die letzteren mehr oder weniger adhärent.

1) Raynal, Recherches sur la vésicule biliaire. Anatomie et chirurgie. Toulouse 1894.

Fig. 1.

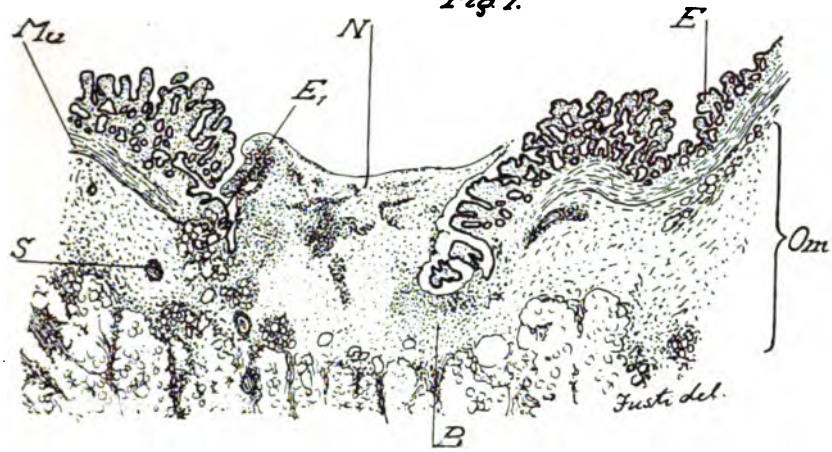

Fig. 2.

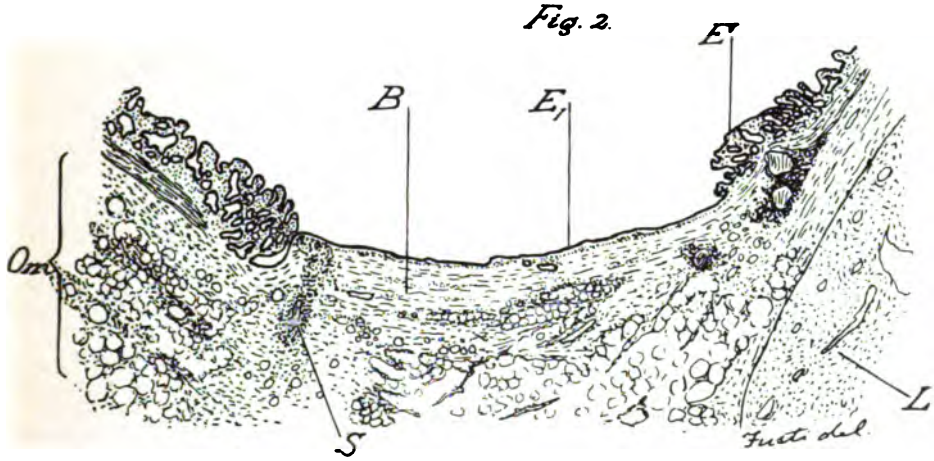

Fig. 3.

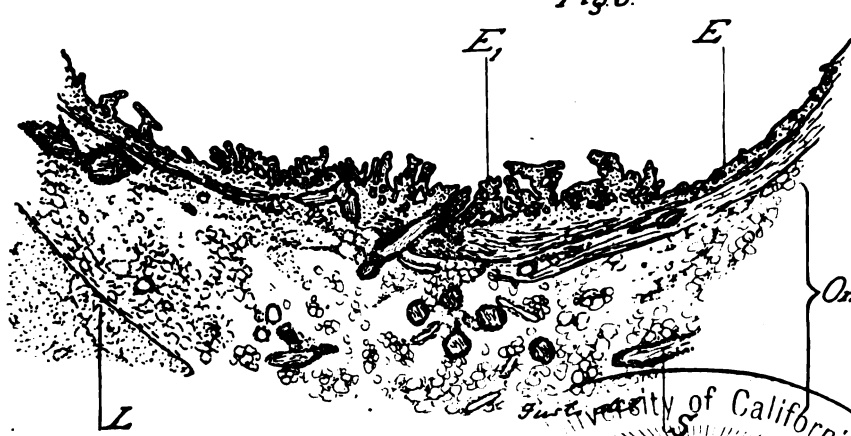

University of California
LIBRARY

Enderlen u. Justi. Druck von August Pries in Leipzig.

1. Tag.

Temporäre Ligatur des Cysticus Cystotomie, Naht.

Die Wundränder sind in Folge der angelegten Lembert'schen Naht eingestülpt; auf einzelnen Schnitten sind die Seidennähte quer und längs getroffen.

In den eingestülpten Wundrändern ist an einzelnen Theilen die Kernfärbung nicht mehr zu Stande gekommen; an anderen Stellen findet man zwar Kernfärbung, doch ist sie eine diffuse, indem man keine feinere Kernstructur mehr erkennen kann. Die Nuclei sind dann in vielen Fällen kleiner, weisen ferner manchmal Schrumpfung auf. Es liegt mit anderen Worten eine ausgedehnte Nekrose vor. Das Epithel der eingestülpten Ränder ist an vielen Stellen vollkommen zu Grunde gegangen, an anderen Partieen weist es die oben beschriebenen degenerativen Veränderungen auf. Nur auf eine kurze Strecke hin sind die Zellen gut erhalten und ohne jede Schädigung; diese liegt dort, wo sich die Basis der eingestülpten Ränder befindet. Hier decken die in Form und Tinction einwurfsfreien Zellen das unter ihnen liegende dem Untergange verfallene Gewebe.

Peritonealwärts ist die freie Wand der Gallenblase mit einem ziemlich ausgedehnten Blutergusse bedeckt, in welchem wir ausser rothen und weissen Blutkörperchen feine Fibrinfäden bemerken.

In der Nähe der Seidennähte und in diesen selbst liegen ziemlich zahlreiche Leukocyten; ein grosser Theil derselben ist der multinucleären Form zuzurechnen; eine nicht geringe Anzahl ist zerfallen.

Fassen wir den Befund vom 1. Tage zusammen, so ergiebt sich eine ausgedehnte Nekrose speciell in den eingestülpten Wundrändern. Auffallend erscheinen die kurzen Epithelstreifen (mit gut erhaltenen Zellen), welche auf dem nekrotischen Gewebe liegen.[1]) Von regenerativen Vorgängen ist um diese Zeit noch nichts wahrzunehmen.

3 Tage.

Bei Lupenvergrösserung erkennt man, dass die angrenzenden Leberlappen der Gallenblase genähert sind; zwischen ihnen und der Gallenblase ist die ursprüngliche Lücke durch Blut und Fibrin ausgefüllt. In der Vesica fellea beobachtet man an einzelnen Stellen, dass das Epithel abgehoben ist (wohl in Folge der Fixation). Das Lumen der Gallenblase ist durch abgestossene Massen fast vollkommen ausgefüllt.

Die Betrachtung bei stärkerer Vergrösserung ergiebt, dass in den benachbarten Lebertheilen einzelne nekrotische Bezirke bestehen. Diese rühren daher, dass bei dem Hervorziehen der Leber und während der Operation das Organ unvermeidbar geschädigt wird. Manchmal kommt es auch bei grösster Sorgfalt zu Einrissen in dem weichen, brüchigen Lebergewebe.

Der Bluterguss dürfte demnach von beiden Seiten, sowohl von der eingerissenen Leber, als auch von der eingeschnittenen Gallenblase herrühren.

1) Das Gallenblasenepithel erweist sich offenbar als resistenter, wie die übrigen Gewebe der Gallenblase.

In der nächsten Umgebung der beiden genannten Organe findet man ein mässig ausgedehntes Fibrinnetz, ebenso eines gegen die Bauchhöhle hin. In der Mitte des Blutergusses trifft man nur spärliche Fibrinfäden. Die Leukocyten gehören vorwiegend den gelappten und sogenannten mehrkernigen Formen an.

An der Durchtrennungsstelle der Gallenblase sieht man über der Seidennaht ein grösseres Blutgerinnsel.

Letzteres senkt sich in den Faden hinein und besitzt daselbst eine ziemliche Menge von Leukocyten; von den letzteren weist weitaus der grössere Theil Zerfallserscheinungen auf.

Die eingestülpten Wundränder sind ebenfalls zum grössten Theile dem Untergange verfallen. Mitten in der nekrotischen Stelle erscheint ein schmaler Epithelstreifen in Deltaform, dicht neben dem Seidenfaden (gallenblasenwärts). Das Epithel ist vollkommen gut erhalten, zeigt aber keinerlei Erscheinungen von Regeneration. Es handelt sich hier offenbar nicht um versprengtes Epithel (bei der Operation), sondern um eine angeschnittene Falte. Letztere Anschauung können wir zwar nicht mit absoluter Sicherheit beweisen, da keine Serienschnitte angefertigt wurden, doch spricht die Faltenbildung, welche man in der Nähe der Gallenblase beobachten kann, sehr zu Gunsten unserer Ansicht. Die gut erhaltene Muscularis zieht in Form eines sich verjüngenden Streifens zu der dem Untergange geweihten Gewebspartie hin, um schliesslich selbst Degeneration aufzuweisen. Die Kerne zeigen verschiedene Grade des Zerfalls: diffuse Färbung (Verlust des Chromatingerüstes), buchtige Umrandung, Schrumpfung und schliesslich Auflösung in einzelne Trümmer. Bei den letzteren ist nicht immer mit Sicherheit ihre Abstammung zu constatiren, da es sich zum Theil auch um eingewanderte und secundär zerfallene Leukocyten handeln kann. Die Endothelien der der Verletzungsstelle zunächst gelegenen Capillaren sind ebenfalls geschädigt. An den Muskelkernen bemerkt man erst in einiger Entfernung progressive Vorgänge: Zunahme der Grösse der Kerne, des Chromotingerüstes und Mitosen (letztere allerdings sehr selten). Diese Reaction kann man auf eine verhältnissmässig weite Strecke hin constatiren.

Das Epithel ist an einem Wundrande weniger weit als die Musculatur, am anderen auf eine grössere Strecke als diese zu constatiren. Erwähnenswerth scheint uns die Form der Zellen in der Nähe der Wunde. Statt der hohen, schlanken Cylinderzellen trifft man cubische, zum Theil nahezu spindelförmige Zellen. Die Epithelien nehmen demnach rasch an Höhe ab, um immer niedriger zu werden. Wir treffen hier auf dieselben Erscheinungen, welche man bei der Transplantation des Netzes auf Magendefecte findet. Wir stehen nicht an, diese eben beschriebenen Zellen für neugebildete zu halten. Dafür sprechen sowohl die gut erhaltene Form der Kerne, als auch ihre wohlgelungene Tinction und ganz vereinzelte Mitosen. Unter der Epithelschicht bemerkt man vereinzelte Leukocyten mit gelappten Kernen.

Eine Neubildung von Capillaren vermochten wir nicht festzustellen, dagegen eine reiche Wucherung von Seiten der Bindegewebszellen.

Das Facit ist demnach: Verhältnissmässig ausgedehnte Epithel-

neubildung (mit der erwähnten Formveränderung der neuen Zellen), spärliche Regenerationsvorgänge in der Muscularis, reichlichere der Bindegewebszellen, neben ausgedehnter Degeneration im Wundbezirke.

4 Tage.

Unterbindung des Cysticus, Incision, Naht.

Die Wundränder waren bei der Naht etwas breit gefasst worden, und es kam eine tiefe Einstülpung derselben in Folge der Lembert'schen Naht zu Stande. Dadurch wird das Bild etwas complicirter, ist aber dennoch zu deuten.

Besonders erwähnenswerth erscheint uns die reichliche Epithelneubildung, welche zu verzeichnen ist. An einer Stelle geht ein langer schmaler Streifen neugebildeter Zellen auf einen Bluterguss über, in welchem reichlich Fibrin nachweisbar ist; ausser letzterem und einer mässigen Anzahl von Leukocyten sind in demselben eingewanderte Granulationszellen erkennbar, speciell in der Nähe des anliegenden jugendlichen Bindegewebes.

Bei den eben erwähnten neugebildeten Epithelzellen macht sich wieder die am Vortage schon erwähnte morphologische Eigenschaft bemerkbar, dass ihre Höhe mit der Entfernung von dem normalen Gallenblasenepithel abnimmt. Für die Vermehrung der in Frage stehenden Zellen spricht die verhältnissmässig reichliche Anzahl von Kerntheilungsfiguren. Letztere bemerken wir auch in dem Granulationsgewebe, welches sich in ziemlicher Ausdehnung von der Umgebung der Gallenblase entwickelt hat. Besonders reichlich ist es zwischen dem früher angegebenen Bluterguss und der Leberkapsel entwickelt; an denjenigen Stellen, an welchen Lebersubstanz zu Grunde ging, schickt es Fortsätze in das Organ hinein. Im Gegensatze zum 3. Tage lässt sich eine ziemlich reichliche Neubildung von Capillaren feststellen. Die jungen Capillaren sind zum Theil weit in den Bluterguss vorgedrungen. In dem Lumen der Gallenblase befinden sich ausser abgestossenen (selten!) und zerfallenen Epithelzellen reichlich rothe Blutkörperchen und eine Menge von Leukocyten in verschiedenen Stadien des Zerfalles.

In der Muscularis sind die degenerativen Veränderungen speciell zwischen der Naht vorherrschend.

Im Vergleiche zu dem 3. Tage haben wir demnach: Weiter vorgeschrittene Epithelneubildung und Vermehrung des Granulationsgewebes, speciell Neubildung von Capillaren, während die Musculatur keine nennenswerthen Unterschiede aufweist.

5. Tag.

Cystostomie ohne Unterbindung des Cysticus.

Die Gallenblase ist stark mit Blut erfüllt, die Wundränder sind ziemlich weit eingestülpt. In Betreff der Nekrose und speciell der Epithelneubildung sind gegenüber dem 4. Tage kaum Unterschiede festzustellen, weswegen eine ausführlichere Beschreibung unterbleiben mag. Nur soviel sei bemerkt, dass auch zu dieser Zeit eine verhältnissmässig reichliche Neubildung von Epithel zu constatiren ist.

7. Tag.

Cystotomie nach Unterbindung des Ductus cysticus.

Die Nahtstelle der Gallenblase war bei der Obduction von adhärentem Darm überlagert. Letzterer wurde, um die Uebersichtlichkeit nicht zu stören, belassen, mitfixirt und geschnitten.

Mucosa und Muscularis des Darmes bieten keine Besonderheiten. Zwischen den beiden Serosaflächen (Darm- und Gallenblase) findet sich ein lockeres Granulationsgewebe, welches eine mässige Ausdehnung besitzt (bei Seibert Oc. II, Obj. II nimmt seine Höhe das ganze Gesichtsfeld ein). Man sieht in demselben ziemlich zahlreiche theils längs, theils quer getroffene Gefässe. In der Umgebung der letzteren besteht meistens eine mässige Anhäufung von Rundzellen. Einem grösseren Reichthum von Zellen begegnen wir nur dicht an einer Seidennaht, hier gesellen sich zu den übrigen Zellelementen noch Fremdkörperriesenzellen hinzu. An den zellärmeren Stellen lassen sich hier und da Fibrillen nachweisen, die parallel zur Wandung der Gallenblase und des Darmes angeordnet sind. Die Menge der Karyokinesen ist eine spärliche zu nennen.

Die eingeschlagenen Ränder der Gallenblase bilden eine niedrige Leiste, welche erwähnenswerthe Veränderungen bietet.

Zuerst ist wohl bei der Beschreibung derselben die Nekrose zu erörtern, welche schon an den Vortagen erwähnt wurde.

Von den eingestülpten Wundrändern ist nahezu Alles der Nekrose verfallen. Dieselbe ist daran erkenntlich, dass in der Muscularis z. B. nahezu jede Kernfärbung fehlt; man findet dann und wann einzelne Chromatinbröckel und Striche, welche offenbar von vollkommen zerfallenen Kernen herrühren. Die Deckzellen der beiden aneinander gelagerten Serosaflächen sind sämmtlich verschwunden. — Die Mucosa zeigt in den inneren Partien ebenfalls weitgehende Degeneration; gegen das Peritoneum hin bietet sie erst spärliche, dann reichliche gut erhaltene Zellen, (welche, wie weiter unten zu erörtern ist, eingewandert sind). Eine Ausnahme macht nur das Epithel. Man sieht zwar an der diffusen Kernfärbung, an der Schrumpfung des Kernes bei vereinzelten Exemplaren, dass sie eine Schädigung erlitten haben; dann aber findet man gut erhaltene Zellen (hohes Cylinderepithel) und im Zusammenhange mit ihnen niedriger werdende Epithelien, welche sowohl der Kernfärbung als auch der Kernform nach vollkommen gut erhalten sind.

Speciell an der einen Umschlagstelle (Fig. 1) der eingestülpten Wandung ist dieser Uebergang von hohem zu niedrigem Epithel sehr deutlich und hier ist es wohl klar, dass erst Epithel zu Grunde ging und neues (niedriges) an seine Stelle trat. Bei den Epithelien, welche wir am Ende des leistenartigen Vorsprunges finden, liegen 2 Möglichkeiten vor. Erstens können sie vom normalen Epithel aus hinübergewandert sein, zweitens können einige Exemplare erhalten geblieben sein und von diesen ging die Vermehrung aus. Zieht man den Umstand in Betracht, dass sich wie schon hervorgehoben, einzelne Cylinderzellen auf dem Vorsprunge vorfinden, dass daneben niedrige Exemplare stehen, so ist wohl die zweitgeäusserte Erklärung die richtigere. In der

Nähe der Naht und der Durchtrennungsstelle ist es zu einer reichlichen Entwicklung von Granulationsgewebe gekommen. Wir sehen zahlreiche schlanke Spindelzellen mit feinfibrillärem Protoplasmasaume und ganz vereinzelte neugebildete Fibrillen. Die Leukocyten sind in geringer Anzahl zwischen ihnen vertreten, in nennenswerther Menge eigentlich nur in der Nähe der nekrotischen Partie. Die Mitosen der Granulationszellen deuten auf eine weitere Vermehrung des jugendlichen Bindegewebes hin.

Fig. 1. (Zeiss Obj. II. Oc. II.)

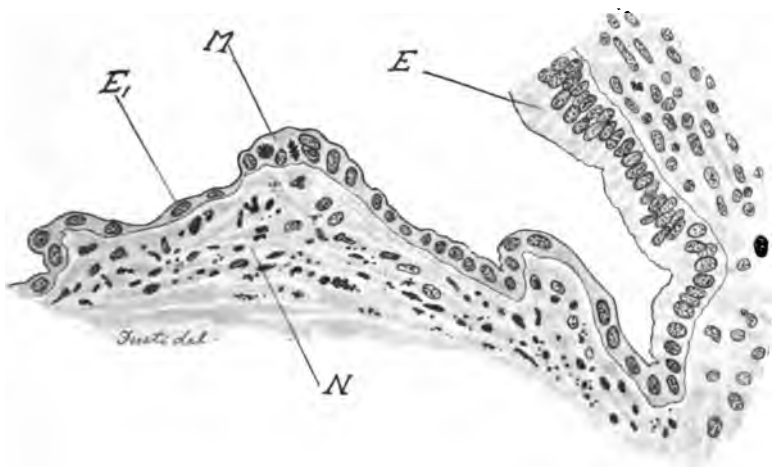

E = altes Epithel. M = Mitose.
E_1 = neugebildetes Epithel. N = Nekrose.

Man erkennt, wie von dem alten, erhalten gebliebenen Epithel der Schleimhaut neue Zellen gebildet wurden; diese werden mit der Entfernung von dem alten Epithel niedriger. Sie ziehen über eine Stelle, in welcher viele nekrotische Zellen vorhanden sind.

Ferner ist die Neubildung von Capillaren zu erwähnen; besonders deutlich tritt dieselbe an dem Rande der abgestossenen Partie zu Tage. Hier sind sie (die Endothelkerne mit Theilungsfiguren versehen) oft ziemlich weit vorgewuchert. Eine Phagocytose von Seiten der histiogenen Wanderzellen vermochten wir um diese Znit nicht festzustellen.

Die Muscularis ist an der Durchtrennungsstelle aufgefasert; Degenerationserscheinungen sind nicht mehr nachzuweisen, ebenso fehlen vollkommen ausgebildete Karyokinesen. Die Zunahme der Kerngrösse einzelner Zellen, der vermehrte Chromatingehalt sprechen aber doch dafür, dass sich progressive Vorgänge, wenn auch innerhalb sehr bescheidener Grenzen, abspielen.

Gegenüber dem 4. Tage möchten wir die Zunahme der Epithelneubildung, die vermehrte Bindegewebs- und Gefässwucherung und die Abnahme der Leukocyten hervorheben.

8 Tage.

Unterbindung des Cysticus, Cystotomie, Naht.

Der 8. Tag bringt im Bilde bei schwacher Vergrösserung kaum eine Aenderung. Bei der Benutzung von starken Linsen fällt die fortdauernde Neubildung von Epithel, jugendlichem Bindegewebe und Fibrillen auf. Letztere sind entschieden zahlreicher vorhanden als nach dem Ablaufe von 7 mal 24 Stunden.

In dem Lumen der Gallenblase finden sich zahlreiche abgestossene und zerfallene Zellen. In dem Centrum trifft man neben diffusen schmutzig graublau (Hämatoxylintinction) gefärbten Massen zahlreiche Kerntrümmer und Reste; am Rande dagegen liegen grosse Zellen, mit grossem Kerne (Form des letzteren und Kernkörperchen meist deutlich) und breitem Protoplasmasaume. Der letztere ist nicht gleichmässig graublau tingirt, sondern zeigt hellere rundliche Partieen; manchmal liegen zwei Kerne in einer solchen grossen Zelle. Wir stehen nicht an, die in Frage stehenden Gebilde als Fettkörnchenzellen zu bezeichnen.

Einzelne Kerne besitzen eine diffuse Färbung, sind ausserdem unregelmässig, zackig, buchtig, so dass man annehmen darf, dass sie dem Untergange verfallen sind; ferner ist es wohl sicher, dass auch die anderen Zellen demselben Schicksale geweiht sind.

10 Tage.

Temporäre Unterbindung des Cysticus, Incision, Naht.

Makroskopisch und bei Lupenvergrösserung erkennt man, dass das Lumen der Gallenblase durch die leistenartig einspringenden Wundränder verengt ist. In mehreren Schnitten sind die gelegten Seidennähte deutlich sichtbar.

Geht man an der Verletzungsstelle von dem Peritoneum aus nach dem Lumen der Gallenblase zu, so stösst man zunächst auf jugendliches ziemlich kernreiches Bindegewebe; die Fibrillen des letzeren sind ziemlich parallel angeordnet. Mitosen sind in den Spindelzellen sehr spärlich vertreten. In der nächsten Umgebung von einzelnen Gefässen sind Rundzellenanhäufungen zu constatiren. Leukocyten mit gelappten Kernen oder multinucleäre Formen sind spärlich vertreten. Riesenzellen findet man dagegen in reichlicher Menge den Seidenfäden angelagert. Geht man speciell in der Leiste weiter nach innen, so trifft man auf nekrotische Stellen. In der Peripherie der letzteren ist deutlich Phagocytose von Seiten der Bindegewebszellen zu bemerken. Ferner ist ersichtlich, dass viele der Fresszellen dem Untergange verfallen sind. Das Epithel ist dort, wo jugendliches Bindegewebe sich vorfindet, wo also die degenerirte Partie bereits durch neues Gewebe ersetzt ist, ziemlich weit vorgewuchert; man findet es ausserdem noch an einigen Stellen, über nekrotischen Theilen. Auch im Innern der öfters erwähnten Leiste sind einzelne Buchten mit Epithel überzogen, aber nur dort, wo keine Nekrose herrscht.

Hervorzuheben ist für den 10. Tag der Befund von Bindegewebsphagocyten, die Wucherung des Epithels und der fortschreitende Ersatz der nekrotischen Partie durch jugendliches Bindegewebe.

13 Tage.

Cystotomie, Naht. Bei der Obduction die Leberlappen fast vollkommen über der Gallenblase zusammengezogen, die Gallenblase selbst von jungem Bindegewebe überdeckt.

Makroskopisch erkennt man in den Schnitten eine Erweiterung der Gallenblase; an der Stelle der Naht ragt ein feiner Zacken in das Lumen hinein (eingestülpte Wundränder). An zwei Seiten ist die Gallenblase mit der Leber in Verbindung getreten.

Die eingestülpten Wundränder zeigen eine ziemlich starke Schädigung. Das Epithel ist von ihnen vollkommen verloren gegangen, die Kerne des übrigen Gewebes sind stark geschrumpft oder vollkommen zerfallen. Die eingedrungenen Leukocyten weisen dieselben Schädigungen auf. Besonders erscheint uns, dass die eben besprochene Partie nicht mehr allenthalben mit der Gallenblase in Verbindung steht. Sie ist durch einen Streifen von Epithel davon getrennt. Die Epithelzellen existiren nur in einer Lage, sind sehr niedrig; die Kerne haben dieselbe Grösse wie diejenigen des normalen Gallenblasenepithels, nur ist ihre Längsachse um 90^0 gedreht. In dem übrigen Bereiche der Schleimhaut fehlt an einzelnen Stellen das Epithellager; da indessen in der entsprechenden Unterlage keine Entzündungserscheinungen vorliegen, wird es sehr wahrscheinlich, dass es im Laufe der Präparation künstlich entfernt wurde. Nahe dem einzeiligen Streifen finden wir eine schmale, aber langgezogene Bucht, welche allseitig von Epithel ausgekleidet ist und in das junge Bindegewebe hineinzieht. Es hat demnach allenthalben eine reichliche Epithelneubildung stattgefunden.

15 Tage.

Unterbindung des Cysticus, Cystotomie, Naht.

Liessen nun die früheren Befunde erhoffen, dass die Regeneration rasche Fortschritte machen werde, so waren wir durch das Resultat, welches uns der 15. Tag bot, ziemlich enttäuscht.

Die Continuität der Gallenblase ist allerdings wieder hergestellt; dort wo die Verletzung stattfand, zieht aussen (peritonealwärts) ein derber Bindegewebsstreifen; nach innen zu von ihm (gegen das Lumen der Gallenblase) ist aber eine dicke Schicht von Granulationsgewebe mit zahlreichen Rundzellen untermischt; ausser den letztgenannten trifft man an der Grenze gegen die innerste Schicht Fremdkörperriesenzellen. Die eben genannte, am meisten nach innen gelegene Partie weist starken Zerfall auf. Das Epithel ist auf die Entzündungszone eine Strecke weit in der bekannten Weise vorgeschoben, doch ist ihm dann wohl in Folge des erwähnten Zustandes Halt geboten.

21 Tage.

Temporäre Unterbindung des Cysticus, Cystotomie.

Bei der Obduction war die Gallenblase vollkommen von den angrenzenden Leberlappen überdeckt, nur eine seichte Furche zwischen den beiden letzteren deutete ihre Lage an.

Auf Durchschnitten durch das fixirte Organ erkannte man, dass die Gallenblase ziemlich stark erweitert und mit reichlichen offenbar abgestossenen Massen erfüllt war.

Ausserhalb der Nähte (gegen das Peritoneum hin) liegt ziemlich kernreiches Bindegewebe. Gegenüber den früheren Tagen hat allerdings die Menge der Kerne abgenommen. Die Rundzellenherde in der Nähe von den Gefässen haben sowohl an Zahl als auch an Ausdehnung abgenommen. Die Infiltration um die Seidenfäden herum ist ebenfalls zurückgegangen. Da und dort liegt Blutpigment, vorwiegend in Zellen eingeschlossen.

Geht man von der normalen Wand der Gallenblase zu der Nahtstelle hin, so geht die vorher fast faltenlose Schleimhaut mehr und mehr in Erhebungen über. Ausserdem findet man kleinere und grössere Hohlräume, welche mit Cylinderepithel ausgekleidet sind, es kann sich hier nur um angeschnittene Buchten der Schleimhaut handeln, An der Nahtstelle selbst fehlt gallenblasenwärts das Epithel, dagegen finden wir unter einem schmalem Streifen von Bindegewebe um einen Seidenfaden herum Epithel, welches zum Theil auf zierlichen Schleimhautfalten liegt. Ein continuirlicher Epitheltiberzug des Seidenfadens fehlt; man vermisst es dort, wo zerfallene Zellen an der Naht liegen. Mitosen sind in den Epithelzellen nur äusserst selten aufzufinden, etwas reichlicher in dem früher erwähnten Bindegewebe.

Nach den erhobenen Befunden darf man demnach sagen, dass das Lumen der Gallenblase zwar besteht, dass aber die Epithelisirung noch keine vollkommene ist. Die Ursache dafür ist der mangelnde Abfluss der abgestossenen Massen.

Zusammenfassung.

In erster Linie möchten wir die Verhältnisse bei den Wunden der Gallenblase kurz zusammenfassen, um dann erst auf die Transplantation des Netzes einzugehen.

Bei dem Verschlusse des Einschnittes in die Gallenblase wurde, wie schon mehrmals erwähnt, eine Lembert'sche Naht angelegt. Dadurch kam es zu einem leistenartigen Vorspringen der Wundränder in das Lumen der Gallenblase hinein. Auf die letzteren wirkten nun zwei Schädlichkeiten: erstens die Durchtrennung, zweitens noch die Naht. Der Effect dieser beiden Insulte zeigt sich in einer ausgedehnten Nekrose der eingestülpten Partie mit Leukocyteninfiltration. Von den Leukocyten sind ebenfalls viele dem Untergange verfallen. Das Epithel ist offenbar am wenigsten geschädigt; man sieht einen kurzen, gut erhaltenen Streifen noch nach 24 Stunden auf die schwer geschädigten Wandungen hinüberreichen. Nach 3 Tagen machen sich in dem Epithel Wucherungsvorgänge bemerkbar, wir sehen Mitosen der Epithelzellen und das Resultat der Zelltheilung. Dabei ist allerdings die Form der neuentstandenen Zellen bemerkenswerth. Mit der Entfernung von dem präexistirenden Epithel nimmt nämlich die Höhe der Zellen ab und

zwar in dem Maasse, dass schliesslich nahezu Spindelformen zu Stande kommen.[1]) Ausser dem Epithel weist noch die Muscularis (wenn auch spärlich) progressive Vorgänge auf, ebenso besteht eine Wucherung des Bindegewebes; eine Neubildung von Capillaren fehlt. Die degenerativen Vorgänge sind um diese Zeit ebenfalls noch zu constatiren; in den nekrotischen Bereich, welcher sich auch in die nähere Umgebung der Gallenblasenwunde erstreckt, sind Leukocyten eingedrungen, die ihrerseits ebenfalls dem Untergange verfallen sind.

Die regenerativen Vorgänge machen nun weitere Fortschritte, speciell diejenigen von Seiten des Epithels; die Proliferation in der Muscularis bewegt sich innerhalb sehr bescheidener Grenzen. Neu kommen am 4. Tage junge Capillaren hinzu.

Am Ende der ersten Woche steht die Vermehrung der Epithelzellen immer noch im Vordergrunde; in einigen Präparaten erhoben wir um diese Zeit einen Befund, welcher dafür sprach, dass sich auf den eingestülpten Wundrändern einzelne Epithelcomplexe erhalten können, und dass von ihnen aus eine Epithelneubildung möglich ist. Die Leukocyten haben um diese Zeit eine Abnahme erfahren; in der Muscularis fehlen Degenerationsvorgänge, während das Aussehen einzelner Zellkerne dafür spricht, dass die Wucherung noch nicht ganz abgeschlossen ist. — Ferner ist für das Ende der ersten Woche noch zu erwähnen, dass das Granulationsgewebe und mit ihm die Capillaren an Menge zugenommen haben. In dem Granulationsgewebe sind ausserdem (wenn auch in spärlicher Zahl) Fibrillen nachzuweisen.

Die letzteren sind mit dem 10. Tage bedeutend zahlreicher geworden; in dem jugendlichen Bindegewebe tauchen dicht an den nekrotischen Stellen Bindegewebsphagocyten auf, welche vielfach Degeneration aufweisen. Man erkennt deutlich, wie das zu Grunde gegangene Gewebe mehr und mehr durch das vorwandernde Granulationsgewebe ersetzt wird. Die Epithelneubildung ist um diese Zeit weniger reichlich.

Der rascheren Wiederkehr normaler Verhältnisse steht offenbar ein Umstand im Wege, auf welchen wir bei der Beschreibung der Präparate bereits kurz aufmerksam machten. In Folge der ausgedehnten Degeneration kommt es zu der Abstossung von reichlichem Zellmaterial in das Lumen der Gallenblase. Ist nun der Ductus cysticus unterbunden, so ist an eine Fortschaffung der nekrotischen Massen wohl nicht zu denken. Um diesen

1) Wir brauchen wohl nicht hervorzuheben, dass eine Verwechslung mit Granulationszellen ausgeschlossen ist.

Uebelstand zu vermeiden, unterliessen wir in einigen Fällen (cf. die Protokolle) die Unterbindung und verschlossen den Cysticus nur temporär. Auch diese Vorsichtsmaassregel war ohne Erfolg. Entweder kam es trotz leichter Anlegung der Klemme zu einem Verschlusse des Cysticus, oder die Schwellung der Wandung der Gallenblase hinderte den Abfluss. Jedenfallls liegen die Verhältnisse beim Kaninchen ungünstiger als beim Hunde (cf. Transplantation des Netzes).

Ehret und Stolz (l. c.) wiesen schon darauf hin, dass sich die Gallenblase des Hundes rasch ihrer Fremdkörper entledigt, falls diese die abführenden Wege zu passiren vermögen.

II.

Transplantation des Netzes auf Defecte der Gallenblase des Hundes.

Zu diesen Versuchen wurden kleine Hunde verwendet, da bei Kaninchen und Katzen das Netz durchschnittlich zu dünn ist, um zur Deckung verwendet zu werden. Auf etwaige Nebenbefunde, etwa Blutungen in der Magenschleimhaut, welche nach Operationen am Netz eintreten können, mussten wir nach den Erfahrungen von v. Eiselsberg[1]), sowie nach unseren eigenen[2]) bei dieser Thierart verzichten. Da die Leber gewissermaassen direct in Mitleidenschaft gezogen wurde, so konnten wir die von Friedrich[3]) und Engelhardt und Neck[4]) erhobenen Befunde nicht weiter würdigen, da gewissermaassen für diese Frage keine reinen Versuche vorlagen. Das Vorgehen gestaltete sich auch hier äusserst einfach.

In 2 Fällen exstirpirten wir nach loser Unterbindung des Cysticus ein Stück aus der Gallenblase und nähten dann das Netz in doppelter Schicht über den Defect. Womöglich suchten wir es zu vermeiden, in das Lumen der Gallenblase hineinzustechen. Eigentlich war diese Vorsieht nicht dringend nöthig, da sich nach den Untersuchungen von Miyake[5]) Concremente an den Seidenfäden nur dann bilden, wenn eine Infection des Gallenblaseninhaltes stattfindet.

Bei 2 Hunden vollführten wir ohne die Unterbindung des Cy-

1) v. Eiselsberg, Ueber Magen- und Duodenalblutungen nach Operationen. Langenbeck's Archiv. Bd. LIX. 1899.

2) Deutsche Zeitschrift f. Chirurgie. Bd. LV.

3) Friedrich, Verhandlungen der Deutschen Gesellschaft für Chirurgie. 1900.

4) Engelhardt und Neck, Veränderungen an Leber und Magen nach Netzabbindungen. Deutsche Zeitschrift f. Chirurgie. Bd. LVIII. 1901.

5) Miyake, Mittheilungen aus den Grenzgebieten. Bd. VI. 1900.

sticus den Eingriff und sahen danach absolut keine Störung des Allgemeinbefindens der Thiere.

Zusammenfassend möchten wir bemerken, dass bei der Obduction das Netz als dickes Polster auf der Gallenblase gefunden wurde. Die anliegenden Leberlappen waren stets nahe an die Gallenblase herangerückt und häufig mit dem Netz verwachsen.

Um die Fixirungsflüssigkeit auf die Wandung des Objectes voll einwirken lassen zu können, wurde vor der Injection von dem Choledochus aus die Gallenblase durch Druck entleert, wobei wir die am 7. Tage p. op. schleimige, später vollkommen klare, ungetrübte Galle erhielten. Die Prüfung auf ihre Sterilität konnten wir unterlassen, im Hinblick auf die Arbeit von Ehret und Stolz.[1]) Mikroskopisch vermissten wir Bacterien vollkommen. Die genaueren Befunde, welche sich bei der Obduction ergaben, werden bei den Versuchsprotokollen Platz finden.

7 Tage.

Freilegung der Gallenblase, Unterbindung des Cysticus (lose), Exstirpation eines etwas über 5 Pfennigstück grossen Stückes der Gallenblasenwandung. Netz in doppelter Schicht aufgenäht, ohne Fassen der Schleimhaut. Nach 7 Tagen Netz mit der Gallenblase verklebt, an einzelnen Stellen mit der Leber im Zusammenhang. Die Füllung der Gallenblase vom Choledochus aus ging ohne Schwierigkeit vor sich.

Nach Eröffnung des fixirten Organes fand man an der Verletzungsstelle einen nicht ganz 5 Pfennigstück grossen Schleimhautdefect, zu welchem die umliegende Schleimhaut in radienförmig angeordneten Falten hinzog.

Bei Lupenvergrösserung erkennt man in den Schnitten ganz deutlich die Stelle des ehemaligen Defectes.

Die Musculatur der Gallenblase hat sich offenbar bei der Durchtrennung etwas contrahirt; dadurch kam es zu einem Vorquellen der Schleimhaut; in Folge dessen reicht die letztere im mikroskopischen Bilde etwas weiter auf das transplantirte Netz hinüber und überragt den Muscularisrand um ein kleines Stück. Ein Theil des letzteren ist der Nekrose anheimgefallen und zwar derjenige, welcher dem Lumen der Gallenblase zunächst liegt. Man sieht schon bei dieser Vergrösserung, dass sich eine entzündliche Reaction auf eine Strecke weit in das Netz hinein entwickelt hat.

In dem Grunde des Defectes liegen zwischen fädigem Fibrin rothe, ziemlich ausgewaschene Blutkörperchen. Die Zahl der letzteren wird durch die enorme Menge von Leukocyten übertroffen. Die letzteren befinden sich in verschiedenen Stadien des Zerfalles, so dass manchmal nur Kerntrümmer und Bröckel übrig geblieben sind. In der Tiefe tauchen erst vereinzelte der Form und Tinction nach gut erhaltene Bindegewebs-

1) l. c. Daselbst auch anderweitige Litteraturangaben.

zellen auf. Diese mehren sich rasch unter entsprechender Abnahme der Leukocyten. Manche der Bindegewebszellen befinden sich in mitotischer Theilung. In Folge der regen Zellenbildung, welche hier offenbar stattgefunden hat und noch fortbesteht, sind breitere und schmälere Züge jugendlichen Bindegewebes zu Stande gekommen, zwischen welchen da und dort Fettzellen eingestreut liegen. An der Grenze des Leukocytenherdes und des jugendlichen Bindegewebes findet man vereinzelte Abkömmlinge des Bindegewebes, welche phagocytäre Eigenschaften entwickelten. Der Form und Tinction nach sind aber diese Bindegewebsphagocyten ebenfalls dem Untergange geweiht. Zwischen den Granulationszellen liegen (wie schon erwähnt, nach der Tiefe zu abnehmend) Leukocyten mit gelappten Kernen, oder auch multinucleäre Formen, ferner Capillaren, von welchen ein Theil offenbar neugebildet ist; dafür sprechen die Mitosen in den Endothelzellen. Da und dort bemerkt man in dem Granulationsgewebe die Anfänge von Fibrillenbildung.

Die Muscularis verjüngt sich nach dem Netze hin langsam. Gegen ihr Ende hin taucht eine mässige Anzahl von Leukocyten auf, welche nirgend eine grössere Anhäufung bilden. Da und dort begegnet man Karyokinesen der Muskelkerne, jedoch nie in auffallender Menge. Von degenerativen Vorgängen sind nur spärliche Reste übrig geblieben. An die Muscularis schliesst sich jugendliches Bindegewebe an, in welchem ähnlich wie oben erwähnt in der Tiefe Fettzellen auftauchen.

Unter dem Epithel liegen zwischen den vielfach mitotisch sich theilenden und gewucherten Bindegewebszellen Leukocyten, und zwar sind alle Formen vertreten.

Wie schon oben erwähnt, ist die Schleimhaut weiter als die Muscularis gegen den Defect vorgeschoben. Dort, wo sie dem Netze anliegt, besteht eine Wucherung der Bindegewebszellen, doch ist sie nicht so reichlich, dass die Fettzellen ganz zum Schwunde gekommen wären. Man findet schon einige Zellreihen unterhalb des Epithels gut ausgebildete Fettzellen.

Das Epithel endlich zieht zuerst in mehrfacher, dann in einfacher Schicht über das Granulationszellenlager auf eine Strecke weit hin. Allmählich werden die Zellen niedriger, sie verlieren ihre Cylinderform; die jüngsten Exemplare, welche am weitesten in Form einer Zunge auf den stark mit Leukocyten untermischten Granulationszellen gegen den Defect vorgewuchert sind, besitzen langgestreckte Formen. Bei ganz flüchtiger Betrachtung könnte man sie für Spindelzellen halten. Vor einer Verwechslung schützt die stärkere Färbung des Protoplasmas der Epithelzellen einerseits, andererseits die etwas schlankere Form der Spindelzellen und die fein fibrilläre Streifung ihres Protoplasmas.

Mitosen der Epithelzellen sind selten; trotzdem sind viele Zellen neu entstanden; dafür spricht die eben erwähnte Form, zweitens der Umstand, dass wir sie über das Granulationsgewebe hinziehend bis in den Leukocytenherd nachweisen können.

Epikrise.

Wir haben demnach, kurz gesagt, am 7. Tage einen guten Verschluss der Gallenblase nach dem Peritoneum hin.

Mikroskopisch besteht in dem aufgepflanzten Netz Degeneration und reichliche Bindegewebswucherung. Die Muscularis zeigt nur geringe Regenerationsvorgänge, welche von Seiten des Epithels bedeutend übertroffen werden.

Die Seidenfäden zeigen central reichliche Leukocyteneinwanderung; am Aussenrande finden wir eine grosse Menge von Riesenzellen. Epithel findet sich nicht um dieselben herum, wie es Cornil und Carnot, Tietze, Enderlen bei der Blase, resp. dem Magen nachwiesen. Dies wird dadurch erklärlich, dass wir die Fäden nicht durch die Schleimhaut legten.

19 Tage.

Netz auf 10 Pfennigstück grossen Defect der Gallenblase nach Unterbindung des Cysticus transplantirt. Bei der Obduction die Leberlappen der Gallenblase genähert; das Netz als breiter Pfropf derselben aufliegend.

Die Füllung der Gallenblase gelang vom Choledochus aus ohne Schwierigkeit.

Nach der Eröffnung war der ehemalige Defect ziemlich verkleinert, man sah eine flache sternförmige Delle in der Schleimhaut. Letztere zog in radiären Falten zu der Verletzung hin. Bei der Betrachtung der Schnitte mit blossem Auge erkennt man, dass 1 1/2 cm der Gallenblasenwandung durch Netz ersetzt sind. Auf etwa 1 cm zeigt die Schleimhaut Veränderungen, indem sie nicht in hohen Falten, sondern nur als schmaler Streifen höchstens niedere Höckerchen bildend über die Unterlage wegzieht. In einem ziemlich ausgedehnten Bezirke ist der eine angrenzende Leberlappen mit dem Netze verwachsen. In dem letzteren sieht man nur an zwei Stellen Entzündungsherde; diese entsprechen der Umgebung von Seidenfäden. Sonst scheinen bei Lupenvergrösserung die Reactionserscheinungen ziemlich abgeklungen zu sein.

Bei starker Vergrösserung finden wir in den am meisten peritonealwärts gelegenen Netztheilen nur da und dort kleine Herde, in welchen eine Vermehrung der Bindegewebszellen besteht. Je näher man an die Gallenblase heranrückt, desto reichlicher und ausgedehnter werden dieselben. In der Nähe von den Gefässen findet man dann und wann Riesenzellen, theils einzeln, theils in kleinen Gruppen. Ausser diesen birgt die Umgebung der Blutbahnen Rundzellenherde mit einer ziemlichen Anzahl von Plasmazellen.

In einiger Nähe von dem Gallenblasenepithel nimmt das jugendliche Bindegewebe mit seinen zahlreichen Fibrillen eine gewisse Anordnung an. Es liegt in langen schlanken, feinwelligen Zügen parallel zur Wandung der Gallenblase. Die spärlichen Fettzellen, welche sich noch vorfinden, haben offenbar in Folge des Druckes von Seiten der Umgebung eine ovale Form angenommen. Zwischen diesen Zügen finden sich an einzelnen Stellen Leukocyten mit gelappten Kernen, welche in Reihenform angeordnet sind. Speciell finden sich dieselben in der Nähe der Seidenfäden. Das jugendliche Bindegewebe, welches zunächst dem Epithel sich findet, ist fast vollkommen leukocytenfrei.

Zwischen dem erwähnten Bindegewebe und dem Epithel liegt nun allenthalben eine an Ausdehnung wechselnde Schicht zellreichen Gewebes. An einzelnen Orten ist sie nur mehrere Zellreihen breit, an anderen bildet sie hohe Zotten, die mit schlankem, hohem Cylinderepithel überzogen sind — also Schleimhaut. —

Ausser Bindegewebszellen liegen in der eben erwähnten Schicht kleinere und grössere einkernige, rundkernige Leukocyten, ferner solche mit gebogenem Kerne, schliesslich noch gelappte Formen und Plasmazellen. Da und dort begegnet man noch Riesenzellen, deren Anwesenheit durch die vorhandenen feinsten Seidenfäserchen zur Genüge erklärt ist.

Das Netz nun, welches den gesetzten Defect ausfüllt, ist in seiner vollen Ausdehnung mit Epithel überzogen.

An manchen Stellen, speciell in der Mitte des Defectes stellt letzteres einen schmalen niedrigen Streifen dar, welcher der erwähnten niedrigen Schleimhautschicht aufsitzt; gegen die normale Gallenblasenschleimhaut hin wird das Epithel entschieden höher; ausserdem bemerkt man hier vielfach die Bildung von Drüsenschläuchen, welche längs und quer im Schnitte getroffen sind. Speciell in den Drüsenschläuchen trifft man sehr hohes Cylinderepithel. Gemeinsam ist der Epithelschicht, dass sich allenthalben Mitosen in den verschiedensten Stadien der Entwickelung vorfinden; dies deutet wohl darauf hin, dass die Neubildung der Epithelzellen ihr Ende noch nicht erreicht hat.

Als Nebenbefund möchten mir die vereinzelten Leukocyten anführen, welche zwischen den Epithelzellen gelegen sind.

Schliesslich haben wir noch eine Fundstätte des Epithels anzuführen, den einen der oben erwähnten Seidenfäden. Auf einer Seite desselben ist es in die Tiefe gewuchert und umgiebt ihn hier in einer ziemlich ausgedehnten Schicht. Offenbar wurde hier die Naht an einem Punkte durch die ganze Wandung der Gallenblase geführt, was bei der geringen Dicke derselben sehr leicht möglich ist.

Die Musculatur geht langsam sich verjüngend in das neugebildete von Seiten des Netzes gelieferte Bindegewebe über. Keinesfalls haben sich die Muskelzellen in nennenswerther Weise vermehrt.[1])

Zusammenfassend glauben wir sagen zu dürfen. In dem Netze ist es zu einer reichlichen Neubildung jungen Bindegewebes gekommen. Von demselben haben wir nur noch Schrumpfungsvorgänge zu erwarten. Die Herde um die Seidenfäden werden auch noch an Ausdehnung abnehmen und nur noch Rundzelleninfiltrate übrig bleiben.

Das Epithel deckt vollkommen das transplantirte Netz, und die Drüsenbildung, welche eingesetzt hat, wird ihren weiteren Fortgang nehmen.

Gegenüber dem 7. Tage endlich haben wir Abnahme der Degenerations- und Entzündungsvorgänge, statt des Granulationsgewebes, dessen weitere Entwicklungsstufe und an Stelle der Anfänge der

1) Damit stimmen die Erfahrungen anderer Untersucher, sowie unsere eigenen (l. c.) D. Zeitschr. f. Chir. überein.

Epithelwucherung einen continuirlichen Epithelsaum (mit den schon erwähnten Drüsenbildungen).

23 Tage.

In diesem Falle versuchten wir ohne Unterbindung des Cysticus, auch während der Aufnähung des Netzes, auszukommen. Es wurde ein 10-Pfennigstück grosser Theil der Wandung entfernt. Dies gelang vollkommen. Der Hund zeigte absolut keine Störungen, bis er 23 Tage nach dem Eingriffe getödtet wurde. Das Netz lag breit und fest über der Gallenblase. Die Adhäsionen in der Umgebung waren weniger ausgedehnt als in den früheren Tagen. In der (nach Fixation) aufgeschnittenen Gallenblase war die ehemalige Verletzungsstelle leicht aufzufinden; sie bot eine etwa linsengrosse flache Delle dar, zu welcher die anliegende Schleimhaut in sternförmig angeordneten feinen Leisten heranzog. An Schnitten durch die uns interessirende Partie ist schon mit blossem Auge erkennbar, dass allenthalben auf derselben Epithel liegt, fernerhin, dass kleinere und grössere Falten zu Stande gekommen sind. An einer Stelle ist die Leber mit dem transplantirten Netz auf eine Strecke weit verwachsen. Bei der Schilderung des mikroskopischen Bildes können wir uns kurz fassen.

Das Epithel überzieht wie schon erwähnt allenthalben die an dieser Stelle wenigstens neue Wandung der Gallenblase. Die Zellen besitzen hohe, schlanke Cylinderform.

Mitosen vermissten wir in den Epithelzellen, so dass wir annehmen dürfen, dass zum mindesten keine rege Wucherung mehr besteht. Die Epithelschicht sitzt auf theils niederen, theils hohen, aber stets schlanken Falten. Die langen Falten sind wie die kurzen manches Mal gerade, häufiger jedoch gewunden. Ausserdem treffen wir Hohlräume dicht unter dem Epithelsaum in der Schleimhaut, welche mit Cylinderzellen ausgekleidet sind. Sie machen vollkommen den Eindruck von quer getroffenen Drüsenschläuchen.

Das unter dem Epithel gelegene lockere Gewebe ist gut mit Gefässen versehen, ziemlich zellreich, seine Schicht allenthalben höher, als wir es am 19. Tage notiren konnten.

Die Muscularis endet an beiden Seiten mit einem langsam schmäler werdenden und sich zuspitzenden Streifen und senkt sich so in ziemlich derbes Bindegewebe ein. Das letztere stammt von der Bindegewebswucherung, die von Seiten des transplantirten Netzes ausging. Es zeigt wellige Züge, ist nur mehr an einzelnen Stellen zellreich. Die Bündel sind wellig, etwas kernärmer als am 19. Tage und oft von Gefässen durchzogen, welche nach dem Lumen der Gallenblase hingerichtet sind. In der Umgebung einzelner Gefässe finden wir Rundzellenkerne. Karyokinesen sind wohl dann und wann in den Bindegewebszellen aufzufinden, doch erst nach längerem Suchen. Als Nebenbefund möchten wir Blutpigment anführen, welches in einzelnen Schnitten, theils frei, theils in spindelförmigen Zellen eingeschlossen sich vorfindet. Die Umgebung der Seidenfäden weist noch starke zellige Infiltration, reichliche Riesenzellen, doch keinen Epithelsaum auf.

Gegenüber dem 13. Tage haben wir demnach: Faltenbildung, reichlicher ausgebildete Schleimhaut und kernärmeres Bindegewebe.

36 Tage.

Temporäre Unterbindung des Cysticus, Exstirpation eines über 10-Pfennigstück grossen Theiles der Gallenblasenwandung, Deckung des Defectes durch Netz.

Bei der Obduction lag das letztere als breites flaches Polster auf der Operationsstelle, die anliegenden Leberlappen waren der Gallenblase genähert.

Makroskopisch fanden wir an der fixirten (vom Cysticus aus injicirt nach Ausdrücken der Galle) Gallenblase, an der Stelle der einstigen Verletzung eine kleine kegelförmige Erhebung, welche aus Falten der Gallenblasenschleimhaut bestand. Ein kurzes Fadenende hing frei in das Lumen herein, war ohne jede Incrustation.

Auf Schnitten erkennt man makroskopisch, dass der Defect in der Muscularis in der grössten Ausdehnung (bei der Durchmusterung vieler Schnitte) $^3/_4$—1 cm beträgt. Wir dürfen vielleicht gleich hier vorwegnehmen, dass sicher eine Schrumpfung stattgefunden hat. Die Schleimhaut über dem Muskeldefecte, dessen Grund Netz bildet, zeigt eine starke Faltung; zum Theil sind die Falten sehr schlank und zierlich, zum Theil sind sie breiter.

Von dem Epithel, welches die Falten überzieht, ist hervorzuheben, dass es die hohe schlanke Cylinderform besitzt, welche dem normalen Gallenblasenepithel zukommt.[1]) Dann und wann findet man eine Kerntheilungsfigur einer Zelle.

Die Mucosa ist ziemlich zellreich; Plasmazellen sind in derselben in mässiger Anzahl vertreten. Unter der Mucosa finden wir einen noch ziemlich kernreichen Streifen von Bindegewebe; derselbe ist von verschiedener Breite und sendet in das noch tiefer liegende Netz meist schmale Züge hinein. In dem welligen Bindegewebe liegen nur da und dort kleine Rundzelleninfiltrate; die letzteren sind nur in der Nähe von den Seidenfäden von mächtigerer Ausdehnung. An einzelnen Stellen stösst man in dem Bindegewebe auf Blutpigment; letzteres liegt sehr selten frei im Gewebe, meist ist es an Zellen gebunden; diese sind prall mit demselben gefüllt.

Die Zwischenräume, welche durch die Auffaserung der Muskelbündel zu Stande gekommen sind, werden durch das eben beschriebene Bindegewebe ausgefüllt. Es findet demnach ein Ineinanderschieben der verschiedenen Bündel statt. Der Bindegewebsstreifen, dessen wechselnde Breite oben schon Erwähnung fand, nimmt vielfach nur die Hälfte eines Gesichtsfeldes (Seibert Oc. II, Obj. III) ein; darunter kommt Netz, entweder mit nur geringer Wucherung des Bindegewebes oder ganz ohne dieselbe.

Starke Rundzelleninfiltration ist nur durch etwaige Seidenfäden bedingt. An einer Stelle fand, nach dem reichlichen Blutpigment zu schliessen, bei der Operation offenbar eine kleine Hämorrhagie statt.

1) Die ursprünglichen niederen Zellen müssen allmählich in die schlanken Formen übergegangen sein.

Epikrise: Der vollkommene Ersatz des Defectes, welchen wir an früheren Tagen schon constatiren konnten, besteht um diese Zeit weiter.

Das Epithel hat wieder die normale Form angenommen, die Faltung ist an der Stelle des Defectes stärker geworden; dies führen wir auf die Schrumpfung des nach aussen liegenden Bindegewebes zurück. Durch diese muss eine Erhebung der Schleimhaut zu Stande kommen. Die Verkleinerung des Defectes selbst beruht ausser der Schrumpfung des Bindegewebes noch auf einer Contraction der Muscularis der Gallenblase.[1])

Das Bindegewebe ist im Vergleich zu den früheren Stadien entschieden kernärmer geworden.

Zusammenfassung der Resultate der Transplantation des Netzes auf Gallenblasendefecte.

Der Defect, welcher künstlich in der Gallenblasenwandung geschaffen wird, verkleinert sich zunächst in Folge der Contraction der Musculatur. Bei diesem Zusammenziehen tritt noch etwas anderes ein, nämlich ein Vorquellen der Schleimhaut, welche für die Unterlage gewissermaassen zu gross geworden ist. Die Schleimhaut deckt zunächst die Peripherie des auf die Lücke transplantirten Netzes. In dem letzteren tritt zunächst eine Nekrose ein in den Theilen, welche gegen das Lumen der Gallenblase hin liegen. Unterhalb (peritonealwärts) findet man starke Vermehrung der Bindegewebszellen und eine Leukocyteninfiltration mässigen Grades, und am 7. Tage auch Neubildung von Capillaren. Von dem Rande der Schleimhaut geht eine reichliche Epithelneubildung aus, welche am Ende der ersten Woche ziemlich weit auf das verpflanzte Netz hinübergewandert ist.

Im weiteren Verlaufe schwindet die Degeneration und entzündliche Reaction in dem Omentum; es tritt Fibrillenbildung ein. In der Anordnung der Fibrillen herrscht eine gewisse Regelmässigkeit, sie liegen parallel zu einander, concentrisch zum Lumen der Gallenblase. Das Epithel hat nach 19 Tagen vollkommen das Netz überzogen, es ist höher geworden, als es in den jüngsten Stadien der Regeneration war. Schliesslich ist zu erwähnen, dass um den 19. Tag herum die Drüsenbildung von Seiten des Epithels einsetzt. 4 Tage später treffen wir auf ein etwas kernärmeres neu-

1) Es liegen hier die Verhältnisse ähnlich wie bei der Anlegung von Magendefecten, worauf Tietze (l. c.) und Enderlen (l. c.) schon hinwiesen.

gebildetes Bindegewebe, eine Zunahme der Schleimhaut und stärkere Faltenbildung des Epithelsaumes.

Noch deutlicher wird die letztere nach 36 Tagen, hauptsächlich in Folge der Schrumpfung des Bindegewebes (letzteres ist kernärmer geworden, die Gefässe haben vielleicht eine Abnahme ihrer Zahl erfahren). Mit dieser Schrumpfung geht ein Kleinerwerden des ursprünglichen Defectes Hand in Hand. Makroskopisch zeigt sich dies am gehärteten Objecte dadurch, dass an Stelle der früher vorhandenen seichten Delle nunmehr eine kleine kegelförmige Erhebung besteht, welche die erwähnte Faltung aufweist.

Das Epithel hat nach 36 Tagen in seiner ganzen Ausdehnung die Höhe erreicht, welche ihm normaler Weise zukommt.

III.

A. V. Cornil et P. Carnot[1]) eröffneten nach präliminarer Unterbindung des Cysticus bei Hunden die Gallenblase. Die Blutstillung wurde mittelst Gelatine besorgt. Die Gallenblase, welche nur in 2 Lappen getrennt war und sich nach aussen umgekrempelt hatte, wurde mit einzelnen Nähten an der Leber fixirt und zwar so, dass die untere Fläche der Leber mit dem Cylinderepithel der Gallenblase in Berührung kam.

Die Hunde wurden nach 25 und 28 Tagen getödtet. Es fand sich, dass die Höhle den Platz gewechselt hatte. Sie war nicht mehr in der Furche, welche die beiden Leberlappen trennt, sichtbar, sie war im Gegentheil tief eingezogen und die beiden Lappen hatten sich unter ihr geschlossen, indem sie eine Narbe bildeten. Die letztere war sehr fest und ausserdem durch angelagertes Netz noch verstärkt.

Bei schwacher Vergrösserung fanden die beiden Autoren die Gallenblase wieder vollkommen hergestellt (auch bezüglich der Faltenbildung).

Nach dem Eingriffe litten die Hunde 24 Stunden lang; „man konnte sagen sie haben Gallensteinkolik".

Diesen Versuch führten wir ebenfalls aus. Es wurde die Gallenblase eines Hundes in ihrer ganzen Länge bis in den Cysticus gespalten. Die Ausführung des Eingriffes bot keine Schwierigkeiten, die Gallenblasenschleimhaut stülpte sich in Folge der Contraction der

1) A. V. Cornil et P. Carnot, Régéneration cicatricielle des cavités muqueuses et leur revêtement épithelial. Archives de médecine experimentale et d'Anatomie pathologique. Mai 1899. No. 31 und Séance du 28. décembre 1896 de l'academie de médecine.

Musculatur nach aussen um, so dass die von den französischen Autoren ausgeführte Naht fast überflüssig war.

Vorsichtshalber legten wir einige Suturen an, welche durch das Lebergewebe gingen und die Schleimhaut an die untere Fläche der Leber anhefteten. Obwohl weder stumpfe noch runde Nadeln verwendet wurden, war die Blutung dennoch äusserst geringfügig. Die Fäden wurden nicht stark angezogen, und so liess sich auch ein Durchschneiden derselben vermeiden.

Der Hund zeigte keinerlei Störung des Allgemeinbefindens; insbesondere konnten wir keine Anzeichen bemerken, welche uns zu der Annahme von Cornil und Carnot berechtigten, dass er sozusagen an „Gallensteinkolik" leide.

24 Tage nach Ausführung des Versuches wurde der Hund im besten Wohlsein mit Chloroform getödtet. In der Nähe der Operationsstelle war das Netz in mässiger Ausdehnung mit der Leber verwachsen; ferner hatten sich Adhäsionen zwischen ihm und der Bauchwand gebildet. An der Unterfläche der Leber waren die einzelnen Lappen fest mit einander verwachsen, und nur ganz flache Dellen zwischen ihnen zu sehen. Von der Gallenblase war keine Spur zu entdecken. Der Versuch, die letztere durch Injection vom Choledochus aus deutlich zu machen, misslang. Auf Durchschnitten des fixirten Organes war zu erkennen, dass von einer Umkrempelung der Gallenblase auch nicht die Spur mehr vorhanden war. Die Leberlappen hatten sich mit der angehefteten Gallenblasenwand nach unten geschlagen, sich fest vereint und so den Hohlraum wieder vollkommen hergestellt. Die Musculatur ist auf 1 cm Länge unterbrochen und hier durch Lebergewebe ersetzt.

Der Inhalt der wieder hergestellten Gallenblasse hatte ein sulziges Aussehen und war etwas gallig gefärbt.

Bei der makroskopischen Betrachtung der Schnitte erkennt man, dass die angrenzenden Leberlappen sich eingeschlagen haben und dass sie bis auf 1 Millimeter Entfernung einander nahe gerückt sind. Bis auf diese kurze Strecke sehen wir den ganzen Hohlraum, welchen die Leberlappen umschliessen, von Gallenblasenschleimhaut ausgekleidet. Der Epithelsaum ist leicht an seiner dunklen Färbung und feinen Fältelung erkennbar.

Die beiden Leberlappen werden durch eine schmale Brücke von jugendlichem Bindegewebe verbunden. Das letztere ist noch ziemlich zellreich. Peritonealwärts geht das eben beschriebene junge Narbengewebe ziemlich rasch in Netz über, so dass wir annehmen dürfen, dass sich Netz über den Leberlappendefect lagerte, und dass von ihm aus die Wucherung des Bindegewebes stattfand (Fig. 2). Die Spindelzellenzüge, in welchen ziemlich viel Fibrillen lagen, hören nun nicht mit dem

Leberrande auf, sondern sie gehen in das Lumen der Gallenblase in Form eines kegelförmigen Zapfens hinein. Sie ändern dabei etwas ihre Richtung, so dass die innersten Züge nahezu senkrecht zu den äusseren stehen. In der Spitze des Zapfens findet man neben nekrotischen Binde-

Fig. 2 (Vergrösserung 4fach).

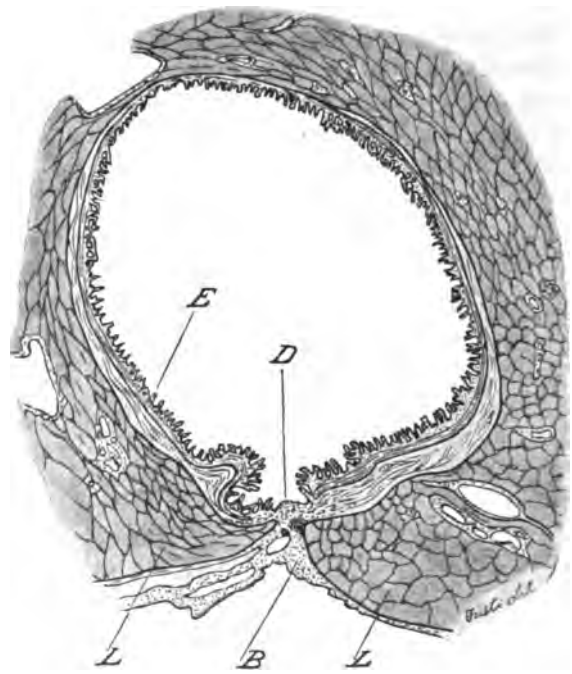

E = Epithel.
B = Bindegewebe, welches den Spalt zwischen den beiden Leberlappen (*L*) ausfüllt; letztere sind einander sehr nahe gerückt. An einer Stelle (*D*) fehlt das Epithel auf dem Bindegewebe.

gewebszellen auch eine Anzahl zerfallener Leukocyten. Das jugendliche Bindegewebe breitet sich nach seinem Durchtritte durch den Spalt zwischen den beiden Leberlappen auch seitlich aus bis zu den Muskelenden, die nicht ganz 1 cm von einander entfernt sind. Zwischen dem jugendlichen Bindegewebe und der Musculatur ist die Verbindung so, dass das erstere zwischen die aufgefaserten Muskelbündel eindrang. Das Epithel ist zu beiden Seiten auf niedrigeren und höheren, meist schlanken Falten zu finden, seine Zellen sind hoch, cylindrisch. An der Basis des eingestülpten Kegels hört die Faltenbildung nahezu vollkommen auf. Wir können Epithelzellen an dem Zapfen nachweisen, soweit das jugendliche Bindegewebe in ihm gut erhalten ist. Dort, wo die Nekrose des letzteren beginnt, hört das Epithel auf. Die äussersten Epithelzellen sind niedrig, demnach jüngsten Datums.

Der Inhalt der neuen Gallenblase besteht aus Schleimmassen, welche an den Rändern zerfallene Zellen einschliessen.

In einigen Schnitten von anderen Stellen berühren sich die Enden der Leberlappen fast vollkommen, so dass nur ein schmaler Zug von Spindelzellen zwischen ihnen hindurch kann.

Wir können demnach die Angabe von Cornil und Carnot vollkommen bestätigen. Trotz der Umkrempelung der Wand der Gallenblase nach der Leber hin kam es doch zu einem festen Abschlusse. Die Leberlappen näherten sich einander und zwar oft so weit, dass sie sich nahezu berühren.

Der schmale Zwischenraum, welcher übrig blieb, wurde vom Netz überbrückt, und von diesem aus kam es zur Wucherung der Bindegewebszellen. Die letzteren drängen nach innen vor, und auf ihnen kam es zur Schleimhaut- und Epithelneubildung. Es braucht wohl nicht besonders hervorgehoben zu werden, dass die Epithelneubildung von dem präexistirenden Epithel der Gallenblase ausging. Eine vollkommene Epithelisirung ist wohl zu erwarten. Für die Praxis hat der eben angeführte Versuch wohl keine Bedeutung (man wird nie den Cysticus unterbinden, um die Gallenblase offen lassen zu können), doch dürfte er eines gewissen Interesses nicht vollkommen entbehren.

Schluss.

Nach diesen Resultaten liegen offenbar etwas complicirte Wundheilungsverhältnisse vor. Namentlich wird dies der Fall sein, wenn nicht die Knopfnaht, sondern die fortlaufende Naht Anwendung findet.

Es tritt auf jeden Fall eine Nekrose der eingestülpten Wundränder ein, welche wohl zum Theil durch Granulationsgewebe ersetzt wird, während der Rest, welcher gegen das Lumen der Gallenblase gerichtet ist, in die letztere abgestossen wird, und welcher, ganz abgesehen von der Verlangsamung der Epithelisirung, zu Schwellung der Schleimhaut, zu Stauung und deren Folgen Veranlassung geben kann. Darauf möchten wir es zurückführen, dass manchmal nach „idealer Cholecystotomie“ Temperatursteigerungen und Icterus eintreten, die nach dem Aufgehen der Naht und reichlichem Gallenabfluss durch die Bauchwunde zurückgehen; auch ist die Möglichkeit zu erwägen, dass die abgestossenen Massen, besonders bei Infection, den Kern zur Bildung von neuen Gallensteinen geben (vergl. Miyake, l. c.).

Bei der Drainage der Gallenblase ist für genügenden Abfluss der Massen, die sich in Folge der Operation und insbesondere der Naht abstossen, gewährleistet. Die Anfangs vielfach inficirte Galle wird bekanntermaassen bald von ihren Mikrobien befreit.

Nach Entfernung des Drains und sachgemässem Schluss der Gallenblasenfistel ist, wie die früheren Versuche lehren, eine rasche Epithelisirung der Narbe der Wandung möglich und wohl meistens zu erwarten. Die geringe Verzögerung der Heilung bei der Drainage ist durch die grössere Sicherheit des Verfahrens reichlich aufgewogen.

Mit diesen Resultaten stehen allerdings die Erfahrungen, welche wir bei der Transplantation von Netz auf Defecte der Gallenblase von Hunden gemacht haben, in gewissem Gegensatze. Bei diesen Beobachtungen fanden wir sogar nach Unterbindung des Cysticus mit Catgut freien Abfluss von Galle, die nach einer Woche noch mit Schleim gemischt war, im weiteren Verlaufe vollkommen klar wurde.

Die rasche Entleerung der Gallenblase dürfen wir wohl auf die beim Hunde kräftiger entwickelte Muscularis zurückführen. Die Nekrose beschränkt sich hauptsächlich auf die innersten Schichten des Netzes, während Schleimhaut und Musculatur nur an den Rändern, und zwar in geringerem Grade wie bei der Einstülpung der Naht geschädigt werden.

In praktischer Hinsicht wird die Transplantation des Netzes wohl selten Verwendung finden.

Als Möglichkeiten führen wir an die Sicherung der Naht nach Verletzungen der Gallenblase (bei ausgedehnten Zerreissungen und Defecten der Wandung wird die Exstirpation der Gallenblase das empfehlenswerthere Verfahren sein). Ferner die ideale Cholecystotomie (falls man diese ausführen will). In letzter Linie kommt vielleicht der Schutz der Cysticus- oder Choledochusnaht in Betracht.

Schlusssätze.

1. Wunden der Gallenblase heilen mit vollständigem Ersatze der Schleimhaut.

2. Reichliche Abstossung und verhinderter Abfluss der nekrotischen Massen verzögern die Heilung.

3. Das neugebildete Epithel zeigt in der ersten Zeit niedere Formen, welche erst später in die hohen Cylinder-Epithelzellen übergehen.

4. Die Regeneration der Muscularis ist wenig ausgedehnt.

5. Ein Fortwuchern des Epithels längs den Seidenfäden in die Tiefe findet nur in sehr seltenen Fällen statt.

6. Das transplantirte Netz ist vollkommen geeignet Defecte der Gallenblasenwandung zu ersetzen.

7. In dem transplantirten Netze kommt es zu Bindegewebswucherung und später zur Schrumpfung.

8. Auf dem transplantirten Netze bildet sich sehr bald ein Epithelüberzug, der sich mit der darunter liegenden neugebildeten Schleimhaut in Falten erhebt.

9. Der ursprüngliche Defect verkleinert sich in Folge der Schrumpfung des Netzes und der Contraction der Muscularis.

10. Praktisch kommt die Transplantation des Netzes selten in Frage.

11. Die aufgeschnittene und auf die Leber ausgebreitete Gallenblase des Hundes wird wieder unter Mitwirkung der anliegenden Leberlappen zu einem Hohlraume geschlossen.

Erklärung der Abbildungen auf Tafel I.

E = altes Epithel.
E$_1$ = gewuchertes Epithel.
Mu = Muscularis (retrahirt).
N = Nekrose im Netz.
B = Bindegewebswucherung im Netz.
L = Leberlappen.
Om = Netz.
S = Seidenfaden.

Fig. 1. Netztransplantation vom 7. Tage.

Der Defect ist durch Netz ausgefüllt, welches in den oberen Partien Nekrose, in den unteren Bindegewebswucherung aufweist. Das Epithel ist auf das Netz beiderseits vorgewuchert.

Fig. 2. Netztransplantation vom 19. Tage.

Der ehemalige Defect ist durch Bindegewebe, welches vom Netz geliefert wurde, ersetzt. Das Epithel überzieht in Form eines schmalen Streifens das Bindegewebe.

Fig. 3. Netztransplantation vom 36. Tage.

Man sieht die starke Schrumpfung, welche im Netz zu Stande gekommen ist. Letztere bedingt eine Faltung der neugebildeten Schleimhaut mit ihrem Epithel.

XI.

Aus dem Bürgerhospital zu Köln (Oberarzt: Geheimrath Prof. Dr. Bardenheuer).

Ueber Spiralfracturen des Oberschenkels.

Von

Dr. med. Wilh. Dietzer,

Assistenzarzt am Bürgerhospital.

(Mit 4 Abbildungen.)

In den meisten Lehrbüchern über Fracturen und Luxationen haben bei der Abhandlung der Fracturen der Diaphyse des Oberschenkels die Diaphysenbrüche mit spiraligem Verlaufe der Bruchlinien fast keine Berücksichtigung gefunden, obwohl sie gar nicht so selten sind. „Die Schrägbrüche bilden nach Bruns die weitaus grösste Mehrzahl aller an den Extremitätenknochen, namentlich an deren Diaphysen vorkommenden Fracturen. Das Vorkommen des Spiralbruches ist trotz der ziemlich spärlichen Casuistik keineswegs selten.“ Zu demselben Resultat kam auch Kroell, der sich zuerst ausführlich mit den Spiralfracturen beschäftigte und auf Grund von reichhaltigem, casuistischem Material, welches sogar bis ins 18. Jahrhundert zurückreichte, sowie durch das Experiment den Nachweis erbrachte, dass wir es bei dem Spiralbruch mit einer typischen Bruchform zu thun haben. In seiner Monographie stellt Kroell eine Reihe von Symptomen zusammen, die für den Spiralbruch charakteristisch sein sollen; hierzu gehören nach ihm: das Auftreten eines dem Kranken vernehmbaren Krachens beim Entstehen der Fractur, die Möglichkeit, den Verlauf der Bruchlinien durch die Haut und Weichtheile durchzutasten, die Bildung eines einzigen grossen Knochensplitters im Gegensatz zu den verschiedenen kleinen Splittern bei sonstigen Splitterbrüchen, das Auftreten eines weit über die Bruchstelle hinaus nach oben und unten reichenden Druckschmerzes u. s. w.“

Nach meiner Ansicht sind die meisten der angeführten Symptome durchaus nicht typisch für den Spiralbruch, sondern sie kommen

auch bei den verschiedenen anderen Bruchformen vor. Jedenfalls hat sich trotz Aufstellung dieses Symptomencomplexes die Casuistik der Spiralfracturen fast nicht vermehrt, da es kaum möglich ist, auf Grund dieser Symptome mit Sicherheit das Vorhandensein eines Spiralbruches zu diagnosticiren und sich ein Bild von dem Verlaufe der Bruchlinien zu machen, deren Studium bisher nur durch einige wenige anatomische Präparate ermöglicht war. Erst die ingeniose Erfindung Röntgen's hat uns in den Stand gesetzt, eine genaue Vorstellung von dem Verlaufe der Bruchlinien bei den verschiedenen Fracturen zu gewinnen, und hat dadurch bewirkt, dass manche frühere Anschauung über den Verlauf der Bruchlinien, z. B. der bei der typischen Radiusfractur, über Bord geworfen werden musste, dafür aber wieder andere neue Krankheitsbilder als typische aufgestellt werden konnten.

Seit 1897 sind im hiesigen Bürgerhospitale sämmtliche Fracturen und Luxationen der sehr umfangreichen Fracturenstation von 75—80 Betten bei der Aufnahme sowohl, als auch zur Controlle des Heilverlaufes während der Behandlung und vor der Entlassung röntgographirt worden, so dass uns ein reichhaltiges, lehrreiches Material zur Verfügung steht. Bei der Anfertigung der Röntgenbilder fiel mir auf, dass nächst dem Unterschenkel auch am Femur recht häufig Spiralbrüche vorkommen, so dass ich mich entschloss, eine Zusammenstellung der Fracturen dieser Art anzufertigen und an der Hand dieser Statistik und unter Berücksichtigung der Röntgenbilder zu prüfen, wie weit unsere Kenntnisse von den Spiralfracturen mit den thatsächlichen Befunden übereinstimmen und wie weit sie der Abänderung bedürftig sind.

Zunächst fand die Behauptung Bruns', dass das Vorkommen der Spiralbrüche des Oberschenkelschaftes gar nicht so selten sei, durch unsere Zusammenstellung ihre volle Bestätigung. In dem Zeitraume von September 1897 bis 1. April 1901 sind hier 2 complicirte und 148 nicht complicirte Fracturen der Oberschenkeldiaphyse zur Behandlung gekommen, von denen weitaus die grösste Zahl, nahe an 100, das erste Jahrzehnt des Lebens betrifft, während die übrigen Jahrzehnte an dem Reste ziemlich gleichmässig betheiligt sind.

Legt man für die Eintheilung der Brüche der Oberschenkeldiaphyse das anatomische Verhalten des Knochens, also den Verlauf der Bruchlinien, zu Grunde, so ergiebt sich von selbst die Eintheilung in Quer-, Spiral- und Schrägfracturen, doch kann man von letzteren noch eine kleine Gruppe abzweigen, bei denen die Bruchlinie eine sehr steil verlaufende Spirale darstellt, die auch ätiologisch von den

übrigen Schrägfracturen zu trennen sind. Auf Grund dieses Trennungsprincipes, das sich mit Hülfe der Röntgogramme ja exact durchführen lässt, fanden sich unter unseren 150 Fracturen der Oberschenkeldiaphyse in 68,4 Proc. der Fälle Querbrüche, in 15,8 Proc. Schrägbrüche, in 6 Proc. Schrägbrüche mit sehr steil verlaufender spiraliger Bruchlinie, in 9,8 Proc. Spiralbrüche. Der hohe Procentsatz der Querfracturen erklärt sich aus der grossen Anzahl der Fracturen im ersten Jahrzehnt des Lebens, wo namentlich in den ersten 5 Jahren bei den vielfach rachitischen Kindern die Querbrüche das weitaus grösste Contingent stellen; ein etwas anderes Bild erhalten wir, wenn wir nur die Schenkelfracturen jenseits des 10. Lebensjahres betrachten; alsdann stehen 54 Proc. Querfracturen 25 Proc. Schräg- und 20 Proc. Spiralbrüche gegenüber.

Wie verhält sich nun der genauere Verlauf der Bruchlinie bei Spiralfracturen? Unter Spiralbruch versteht man nach Bruns diejenige Bruchform, welche sich aus einer Schraubenlinie und einer geraden, der Längsachse des Knochens parallelen Bruchlinie zusammensetzt und die fast ausschliesslich durch Torsion entstanden ist. Es ist an der Zeit, mit der Bezeichnung „Torsionsfractur" zu brechen, da diese Benennung nur das ätiologische Moment der Entstehung der Fractur bezeichnet, dagegen Verwirrung in das Bild vom anatomischen Verhalten der Bruchlinien zu bringen geeignet ist, denn durch Torsion können beim Oberschenkel nicht allein Spiral-, sondern auch Schrägbrüche entstehen.

Der Verlauf, das Verhalten und der Entstehungsmechanismus der Spiralbrüche sind von Kroell für sämmtliche Röhrenknochen und neuerdings von Zuppinger speciell für die Unterschenkelknochen sowohl theoretisch als auch experimentell untersucht und studirt worden, so dass man ihre Arbeiten wohl als grundlegend auf diesem Gebiete bezeichnen kann. In Kroell's Arbeit über Spiralfracturen findet man sämmtliche Experimente und Versuche verzeichnet, die von Malgaigne bis Bourcy behufs Erzeugung von Spiralbrüchen meist mit negativem Resultate ausgeführt wurden. Erst im Anfange der siebziger Jahre des vorigen Jahrhunderts gelang es Koch, durch Torsion Spiralfracturen zu erzeugen und auch entsprechende Präparate zu zeigen, die durch einen ähnlichen Mechanismus beim lebenden Menschen entstanden waren. Filehne, der auf demselben Gebiete experimentell thätig war, kommt wie Koch zu dem Resultate, dass bei Rechtstorsion rechtsgewundene, bei Linkstorsion linksgewundene Spiralbrüche entständen, eine nach Kroell irrige Anschauung, die nur auf falscher Definition von rechts- und linksgewunden beruhe. Nach

Kroell hat die Spirale der Spiralfractur stets die umgekehrte und nie die gleiche Richtung wie die Torsionsspirale. Umgekehrt lassen Messerer und Bruns wiederum die Spirallinie und die Windungsrichtung gleichgerichteten Verlauf nehmen, eine Auffassung, die auch Zuppinger in seiner Arbeit vertritt, wenn er schreibt: „Alle Autoren haben richtig erkannt, dass, wenn jemand am Ende eines Knochens diejenige Drehung ausübt, welche beim Eintreiben einer Holzschraube verrichtet wird, die schraubenförmige Fracturlinie eine rechtsgewundene wird. Wenn Kroell das Gegentheil behauptete, so hat er doch das Nämliche gemeint, und seine abweichende Formulirung hat ihren Grund darin, dass er vergass, dass der Begriff einer rechtsgängigen Drehung bereits vergeben war und das Gegentheil von dem bedeutet, was eine rechtsgängige Bewegung ist."

Trotz dieser Ausführungen muss ich mich doch völlig der Ansicht Kroells anschliessen, dass durch eine rechtswirkende Torsionskraft eine linksgewundene Spirale entsteht und umgekehrt; von der Richtigkeit dieser Ansicht kann man sich leicht überzeugen, wenn man einen Strick oder ein Tuch torquirt. Die irrigen Anschauungen über den Verlauf der Spirallinien sind nur hervorgerufen worden durch den Vergleich mit der Schraube; es ist aber nicht die Schraube der Effect der torquirenden Gewalt, sondern die Schraubenmutter, deren Spirallinie entgegengesetzt der Spirale der Torsionsgewalt verläuft; die Schraube ist lediglich der Ausguss oder Abdruck der durch Torsionswirkung erzeugten Schraubenmutter.

Wenden wir uns nach diesem Exposé zurück zur Betrachtung unserer Röntgenbilder, die uns in den Stand setzen, die beim Lebenden durch natürliche Kräfte entstandenen Spiralfracturen in Bezug auf den Verlauf der Bruchlinien und die Richtung ihrer Spirale viel besser und eingehender zu studiren, als dies durch noch so sinnreich angestellte Experimente möglich ist, da es äusserst schwierig ist, sämmtliche Factoren, die zur Entstehung des Spiralbruches führen, künstlich anzuordnen.

Greifen wir aus unsern Röntgenbildern die charakteristischen heraus, so stellt das erste Bild einen Spiralbruch des rechten Oberschenkels dar bei einer 61jährigen Frau, die auf ebener Erde derart zu Falle kam, dass das rechte Bein verdreht unter ihr lag. Die klinische Diagnose lautete auf Fractur des rechten Oberschenkels stark handbreit unterhalb der Trochanteren. Das Röntgenbild (Fig. 1) zeigt uns einen Spiralbruch des rechten Oberschenkels auf der Grenze zwischen mittlerem und oberem Drittel mit links verlaufender, ziemlich schräger Spirallinie.

Fig. 2 zeigt das Röntgenbild des rechten Oberschenkels eines 8jährigen Knabens, der beim Spielen auf ebener Erde zu Boden fiel, über den näheren Vorgang beim Falle aber nichts anzugeben wusste. Hier findet sich ein ungefähr in der Mitte des Oberschenkels verlaufender, rechtsgewundener Spiralbruch mit einem Steigungswinkel von

Fig. 1.

Fig. 2

etwa 45°, und zwar verläuft die Spirallinie von aussen nach oben über die hintere Femurfläche nach innen und unten, um hier weiter auf die vordere Fläche des Schenkelschaftes, überzugehen. Dieses Bild zeigt also einen rechtsgewundenen Spiralbruch des rechten Oberschenkels; im Allgemeinen überwiegen jedoch in unserer Sammlung bei Weitem die linksgewundenen Spiralbrüche beim rechten Oberschenkel, und umgekehrt beim linken Oberschenkel die rechtsgewundenen, was völlig mit der Behauptung Kroell's übereinstimmt, dass die Richtung der Spirallinie stets entgegengesetzt der der Torsionsgewalt verläuft.

Fig. 3 ist das Röntgenbild des rechten Oberschenkels eines 31jährigen Mannes, der beim Sturz aus der III. Etage ausser einer

Schädelbasisfractur, einer Fractur des Ober- und Unterkiefers einen Bruch beider Oberschenkel erlitt. Die rechtsseitige Oberschenkelfractur zeigt sich auf Fig. 3 als eine linksgewundene Spiralfractur auf der Grenze zwischen mittlerem und unterm Drittel mit ziemlich steil aufsteigender Spirale, die von innen oben über die hintere

Fig. 3.

Fig. 4.

Femurfläche nach aussen und unten bis auf die vordere Fläche verläuft.

In diesen sämmtlichen Fällen waren die Spirallinien durch einen geraden, parallel der Längsachse des Oberschenkels verlaufenden Riss verbunden; es kann aber auch vorkommen, dass statt eines zwei unter sich parallel verlaufende, nach oben und unten bis an die Spirallinie heranreichende Risse entstehen, so dass ein rautenförmiges Knochenstück ausgesprengt wird.

Ein derartiger Fall wird dargestellt in Fig. 4; hier handelt es sich um den rechten Oberschenkel eines 10jährigen Knaben, der von einem Wagen überfahren wurde. In der Mitte des rechten Oberschenkels findet sich ein linksgewundener, über die vordere Femur-

fläche verlaufender Spiralbruch mit Aussprengung einer rautenförmigen Knochenplatte.

Eine weitere Varietät, die sich unter unsern Röntgenbildern befindet, besteht darin, dass der gerade Schenkel des Spiralbruches sich nach oben und unten über die Enden der Spirallinien fortsetzt.

Das Studium der Röntgenbilder gibt uns ferner Aufschluss über den Sitz der verschiedenen Fracturen in den verschiedenen Lebensaltern.

Was die Querfracturen, die nach unserer Zusammenstellung überwiegend im ersten Jahrzehnt des Lebens vorkommen, anbetrifft, so findet sich während dieses Zeitraumes in 57,2 Proc. der Fälle die Bruchlinie ungefähr in der Mitte des Oberschenkels, während sie in etwas über 22 Proc. auf der Grenze zwischen mittlerem und oberem Drittel und in 19,4 Proc. auf der Grenze zwischen mittlerem und unterem Drittel verläuft; jenseits des ersten Jahrzehnts finden sich bei unsern Fracturen nur 2 Querbrüche in der Mitte, die durch directe Gewalt entstanden waren; die meisten finden sich auf der Grenze zwischen mittlerem und oberem resp. unterm Drittel; die Häufigkeit ihres Vorkommens hier verhält sich wie 5 : 8. Aehnlich verhalten sich die Schrägfracturen, die sich in 53 Proc. der Fälle in der Mitte des Oberschenkels finden, und zwar betreffen diese Brüche mit einer Ausnahme das erste Jahrzehnt des Lebens; in je 23 Proc. treten sie zwischen mittlerem und oberm resp. unterm Drittel auf, und zwar meist jenseits des 40. Lebensjahres. Die Schrägbrüche mit sehr steil verlaufender, spiraliger Bruchlinie, die ätiologisch auf Torsion beruhen, kommen ausnahmslos im ersten Jahrzehnt in der Mitte des Oberschenkels vor.

Hinsichtlich der Spiralbrüche des Oberschenkels ergibt das vergleichende Studium unserer Röntgenbilder, dass derartige Brüche in 54 Proc. der Fälle in der Mitte des Oberschenkels auftreten — allerdings betreffen diese Brüche mit einer einzigen Ausnahme das kindliche Alter — und in etwa je 23 Proc. zwischen mittlerem und oberem resp. unterm Drittel; ersterer Sitz findet sich meist in höherem Alter, während die Grenze zwischen unterem und mittlerem Drittel die Prädilectionsstelle des mittleren Lebensalters ist. Wie kommt es nun, dass bei sämmtlichen Bruchformen im jugendlichen Alter die Mitte des Oberschenkels fast stets der Sitz der Fractur ist, während im mittlern und höhern Alter die Grenzen zwischen den verschiedenen Knochendritteln des Schaftes den Lieblingssitz der Fractur bilden. Mit dieser Frage nähern wir uns zugleich der Frage nach der Aetiologie der einzelnen Bruchformen. Die Ursachen für die Oberschenkelbrüche können in directen und indirecten Gewalten, ebenso aber auch im

Muskelzug allein gelegen sein. Bei der Stärke des Femurschaftes müssen die directen Gewalten schon sehr kräftig einwirken; sie bringen nach Hoffa den Bruch besonders am untern Ende des Schaftes zu Stande und kommen als Auffallen einer schweren Last, Ueberfahrenwerden, zumal bei hohlliegendem Oberschenkel, Auftreffen einer Kugel u. s. w., zur Geltung. Indirect kommen die Fracturen zu Stande durch Fall auf die Füsse; sie sind dann meist Biegungsbrüche, indem der Femur wie ein über seine Elasticität gebogener Stab bricht. Die Biegungsbrüche des Oberschenkels können nun in 2 Formen auftreten, als Quer- und als Schrägfracturen.

Die von uns in den 10 ersten Lebensjahren beobachteten Querfracturen, die in der grössten Mehrzahl in der Mitte des Oberschenkels als der schwächsten Stelle des Schaftes ihren Sitz hatten, sind mit ganz verschwindenden Ausnahmen durch indirecte Gewalt entstanden; dagegen mehrt sich die Zahl der durch directe Gewalt entstandenen Querbrüche in den übrigen Lebensjahren, und zwar so, dass die von uns zwischen dem 30. und 40. Lebensjahre beobachteten Querbrüche sämmtlich directe Fracturen waren. Der Sitz der directen Querfractur ist entweder die Mitte des Oberschenkels — sie entsteht dann meist durch Ueberfahrenwerden bei hohlliegendem Oberschenkel —, oder meist die Grenze zwischen mittlerem und unterem Drittel; dies ist der Hauptsitz der bei Arbeitern vorkommenden, directen Querbrüche, die meist während der Arbeit dadurch entstehen, dass schwere Lasten u. s. w. gegen den Oberschenkel schlagen.

Die beobachteten Schrägbrüche sind, mit Ausnahme eines bei einer 79jährigen Frau angeblich durch Ueberfahrenwerden entstandenen Bruches, indirecte Fracturen, durch Fall auf die Beine entstanden, und repräsentiren in der Mehrzahl der Fälle Biegungsbrüche; in der Minderzahl zeigen die Bruchlinien die Andeutung einer steil ansteigenden Spirallinie, so dass die Annahme berechtigt ist, dass sie durch Torsion entstanden sind; sie sind Spiralbrüche mit äusserst steil verlaufender Spirallinie.

Die Spiralbrüche unserer Zusammenstellung sind mit einer Ausnahme, wo ein 10jähriger Junge von einem Wagen überfahren wurde, indirecte Fracturen; als Ursache fand sich stets ein mehr oder weniger hoher Fall auf die Beine, die durch den Schwung des Oberkörpers zugleich eine Drehung erleiden. Aus dem spiraligen Verlauf der Bruchlinien kann man ohne Weiteres schliessen, dass die Fractur durch Torsion entstanden und der Knochen durch solche Gewalt gleichsam aufgerollt ist.

Wie kommt es nun, dass die torquirende Gewalt sich erst am

Oberschenkel geltend macht? Nehmen wir an, ein Mensch fiele mehrere Meter hoch auf die Füsse; durch den Schwung des Körpers und die Drehung des Rumpfes nach der Seite wird eine grosse Torsionskraft ausgeübt, die ihre torquirende Wirkung auf die ganze untere Extremität vom Fusse bis zum Hüftgelenk geltend macht. Beim Fall auf den Fuss gilt dieser als punctum fixum; die Torsionskraft macht nun zunächst ihre Wirkung auf das Fussgelenk geltend, das jedoch durch seinen Bau, die Stärke und kräftige Entwicklung seiner Verstärkungs- und Hemmungsbänder selbst excessiven Torsionen einen wirksamen Widerstand entgegensetzt. Weiter wirkt dann die torquirende Gewalt auf den Unterschenkel und speciell auf die Tibia, die nach Zuppinger ungefähr in der Mitte der untern Hälfte ihre geringste Torsionsfestigkeit hat. Natürlich macht die über die ganze Länge der untern Extremität wirkende Torsionskraft ihre Hauptwirksamkeit am Orte der geringsten Torsionsfestigkeit geltend, also in der untern Hälfte der Tibia.

Nach Zuppinger gibt dieses Moment schon den durch Torsion entstandenen Fracturen des Unterschenkels ein numerisches Uebergewicht über die gleichen Fracturen des Oberschenkels, und in der That sind die Spiralbrüche der Tibia ungleich häufiger als die des Oberschenkels. Hiernach müsste eigentlich jede torquirende Gewalt einen Spiralbruch der Tibia herbeiführen, wenn nicht die Natur mit der nur geringe Torsionsfestigkeit zeigenden Tibia gleichsam als Strebepfeiler die Fibula verbunden hätte, die der Drehung einen äusserst kräftigen Widerstand entgegensetzt; es führt daher die Torsionsgewalt zwar sehr häufig, aber nicht immer zur Spiralfractur der Tibia. Weiter macht sich die Torsionsgewalt geltend auf das Kniegelenk, Femur und Hüftgelenk. Aus den Versuchen von Messerer geht hervor, dass der Femur bei Inanspruchnahme durch Torsion nur eine geringe Festigkeit besitzt und schon bei einer Belastung von 40—140 kg bricht, während bei Knickung und Biegung dazu 350 bis 475 kg erforderlich sind. Andererseits zeigte Fessler, dass die Ligamenta lateralia des Knies, die bei den auf die ganze untere Extremität wirkenden Torsionskräften auch stark in Anspruch genommen werden, erst bei einer Belastung von 275 kg einreissen. Die grösste Festigkeit besitzt aber das Ligamentum ileo-femorale, das die Vorderfläche des Hüftgelenkes verstärkt und verhindert, dass bei der Torsion des Oberschenkels nach aussen sich eine Verrenkung des Hüftgelenkes ausbildet; dasselbe reisst bei einer Belastung von 480 bis 600 kg. Es ist unter diesen Verhältnissen völlig verständlich, dass die auf den Oberschenkel wirkende Torsionsgewalt, da die kräftigen Lig.

lateralia und das Lig. Bertini ihr hinreichenden Widerstand zu leisten im Stande sind, im Femurschaft, als dem schwächsten Theile, einen Spiralbruch erzeugt. Eine weitere Frage ist nun die, weshalb die durch Torsionskraft erzeugten Spiralbrüche des Oberschenkelschaftes im jugendlichen Alter sich meist in der Mitte des Femur finden, während die Prädilectionsstellen im Mannes- und Greisenalter die Grenze zwischen mittlerem und unterm resp. oberm Drittel sind. Im jugendlichen Alter stellt die Mitte des Oberschenkels den schwächsten Theil des Femur dar, und hier wird, als an der am wenigsten widerstandsfähigen Partie, die torquirende Gewalt ihre Wirkung entfalten, wie ja auch die andern indirecten Gewalten, wie Biegung und Knickung des Oberschenkels, hier in Wirksamkeit treten. Zur Erklärung des Mechanismus der Spiralfracturen auf der Grenze des mittleren und oberen resp. untern Oberschenkeldrittels genügt die Wirkungsweise der Torsionskraft allein nicht; es müssen dort noch andere Factoren vorhanden sein, die die Torsionskraft unterstützen resp. auf ihre Wirkungsweise modificirend einwirken. In Betracht kommt hier vor Allem die Wirkung des Muskelzuges. Auf das obere Drittel des Oberschenkels wirken vorzugsweise der Ileopsoas und die Glutäen, durch deren Contraction der Oberschenkel hauptsächlich nach aussen, in Abductions- und Flexionsstellung gebracht wird, auf den untern Theil wirken die stark entwickelten Adductoren, die denselben nach innen zu ziehen bestrebt sind. Wird nun bei einem muskelkräftigen Menschen durch den Schwung des Oberkörpers eine auf die untere Extremität wirkende Torsionskraft erzeugt, so wirken Ileopsoas und Glutäen unterstützend in der Torsionsrichtung, während die Adductoren im entgegengesetzten Sinne wirksam sind. Durch Zug und Gegenzug wird auf der Grenze zwischen mittlerm und oberm Drittel ein locus minoris resistentiae geschaffen, wo die Torsionskraft zur Geltung kommt und einen Spiralbruch erzeugt. Ebenso ist der Spiralbruch auf der Grenze zwischen mittlerem und unterm Drittel die Folge der combinirten Wirkung der Torsionskraft und des von den Adductoren ausgeübten Zuges. Dass die Spiralbrüche in der That meist in Folge der Combination der Torsionskraft mit einem andern Factor, etwa dem Muskelzuge, entstehen, geht zur Genüge aus den Versuchen Tillmann's hervor, der bei seinen Versuchen an der Leiche durch Torsion allein nur einmal bei einem Kinde einen Spiralbruch erzeugen konnte.

Die Behandlung sämmtlicher Oberschenkelfracturen bestand in Anwendung der Bardenheuer'schen permanenten Extension, die jetzt fast allgemein für die untere Extremität Eingang gefunden hat und

sich auch allmählich für die obere Extremität einzubürgern beginnt. Die Extension bestand in der longitudinalen Extension parallel der Medianebene nach unten und oben, mit der behufs besserer Adaption der Bruchenden die laterale Quer- und Rotationsextension und die Abhebelung je nach Lage des Falles verbunden wurde. Eingehende Erklärungen über die Wirkungsweise der Extension und die Technik der Extensionsbehandlung finden sich in Bardenheuer's Lehrbuch „Ueber die permanente Extensionsbehandlung" und in dessen „Leitfaden der Behandlung der Fracturen und Luxationen mittels Feder- resp. Gewichtsextension".

Hinsichtlich der Prognose der Spiralbrüche schreibt Kroell in der schon häufiger citirten Arbeit, dass diese Brüche in der Mehrzahl der Fälle weit ungünstiger und langwieriger verlaufen als die einfachen Quer- und Schrägbrüche. Den Grund hierfür findet er einmal in der Schwierigkeit der Reposition, indem die beiden Fragmente durch ihre ausgezogenen Spitzen sowohl die Adaption erschweren, als auch die Retention der Fragmente ungünstig beeinflussen, dann in der häufigen Bildung des rautenförmigen Knochensplitters, der die Vereinigung der Fragmente sehr erschweren soll, endlich in der ausgedehnten, durch die Spiralfractur bedingten Weichtheilverletzung und der häufigen Interposition von Weichtheilen.

Hiermit stimmen die Resultate unserer Beobachtungen nicht überein; aus ihnen geht vielmehr hervor, dass die Prognose der Schräg- und Spiralfracturen durchaus nicht schlechter ist als die der Querfracturen. Die Behandlungsdauer bis zur Consolidation betrug bei den Querfracturen im Durchschnitt 48 Tage, bei Schrägfracturen 47 und bei Spiralfracturen 41 Tage; in Wirklichkeit wird noch ein geringerer Durchschnittssatz herauskommen, da wir die Strecken, wenn möglich, 3 bis 4 Wochen liegen lassen und, wenn wir dann bei Abnahme derselben die feste Verheilung des Bruches constatiren, die Consolidation vermuthlich schon einige Tage bestanden hat. Eine Pseudarthrose haben wir während des in der Einleitung erwähnten Zeitraumes nicht erlebt.

Hinsichtlich der Verkürzung der untern Extremität bei Oberschenkelfracturen ergibt unsere Statistik eine Durchschnittsverkürzung von 0,31 cm bei Querfracturen, eine solche von 0,3 cm bei Schrägfracturen und eine von 0,2 bei den Spiralbrüchen.

Unsere günstigen Resultate im Gegensatz zu der Kroell'schen Behauptung führen wir ganz allein auf die Anwendung der Extensionsmethode zurück. Durch die Längsextension wird eine grosse Weichtheilverletzung resp. die Interposition von Weichtheilen verhindert, durch die Rotationszüge und durch die Querzüge nach den Seiten resp. vertical nach oben und unten wird eine fast vollkommene Adaption und Retention der Bruchenden erzielt. Die Behauptung Kroell's, dass unter den Spiralfracturen ein ungleich höherer Procentsatz in Folge der spitzigen Fragmente complicirt werde, haben wir bei unsern Beobachtungen nicht bestätigt gefunden; unter den beobachteten Spiralbrüchen haben wir keinen einzigen complicirten aufzuweisen; die beiden einzigen complicirten Oberschenkelbrüche waren durch directe Gewalt entstandene Querfracturen.

XII.

Ueber subcutane Verlagerung und Einklemmung des Leistenhodens.

Von

Dr. F. de Quervain,

Chaux-de-Fonds.

(Mit 8 Abbildungen.)

Die Einklemmung des Hodens, besonders des Leistenhodens, galt früher als eine nicht seltene Erscheinung und wurde, besonders in ihren Beziehungen zur Brucheinklemmung, in allen Arbeiten erwähnt, die sich mit der Pathologie des Leistenhodens befassten. Seit dem Bekanntwerden der Hodentorsion, besonders durch Nicoladoni, trat die Einklemmung aber so sehr in den Hintergrund, dass sie in den Lehrbüchern zum Theil kaum mehr erwähnt wird.

Sieht man die früheren Arbeiten durch, so fällt einem auf, dass nirgends eine genaue pathologisch-anatomische Definition der Hodeneinklemmung zu finden ist. Dies beruht naturgemäss auf dem Umstande, dass es sich beinahe ausschliesslich um klinische Beobachtungen, ohne Gelegenheit zu operativer Controlle, handelte. Auch in dem klassischen Werke von Kocher[1]) finden wir keine genauen diesbezüglichen Angaben. Kocher verfügte übrigens damals, und auch jetzt noch, wie er uns mündlich mittheilte, über keine eigene Beobachtung von wirklicher Hodeneinklemmung, sondern erwähnt nur 8 von ihm aus der Litteratur zusammengestellte Fälle. Die Versuche, die Erscheinungen der Hodeneinklemmung anatomisch zu erklären, laufen in neuer Zeit eher darauf hinaus, das Krankheitsbild auf Torsion zurückzuführen, und Nicoladoni[2]) selbst sagt: „Es fragt sich, ob jene Zustände, welche man mit Einklemmung oder Periorchitis bezeichnet hat, nicht auf Zufälle zurückzuführen wären,

1) Kocher, Die Krankheiten der männlichen Geschlechtsorgane. Stuttgart 1887.

2) Nicoladoni, Die Torsion des Samenstranges, eine eigenartige Complication des Kryptorchismus. Langenbeck'sches Archiv. Bd. XXXI. 1885. S. 182.

welche nur niedere Grade und Entwickelungen der uns beschäftigenden Erkrankung (Torsion des Samenstranges) darstellen"; und weiter: „Es ist mir nicht zweifelhaft, dass manche Diagnose von Einklemmung oder Entzündung des Leistenhodens gestellt wurde in Fällen, wo es sich wahrscheinlich um Vorgänge handelte, welche mit dem eben geschilderten analog waren."

Es war uns auch in den neueren Arbeiten nicht möglich, etwas Genaueres über die Einklemmung zu finden, und es hat den Anschein, als ob dieses Krankheitsbild mehr oder weniger dem Untergange geweiht wäre. Eine kürzlich gemachte Beobachtung erwies uns aber die Wirklichkeit desselben, in Bestätigung älterer Fälle. Bevor wir genauer auf die Frage eingehen, theilen wir kurz unsere Beobachtung mit, die, abgesehen von der Einklemmung, auch durch die Art und Weise der Hodenverlagerung ein gewisses Interesse bietet.

Anamnese: Der im Uebrigen gesunde 50jährige Patient giebt an, seit seiner Jugend stets links einen Leistenhoden gehabt zu haben. Vor dem 14. Jahre sei derselbe ausnahmsweise etwas heruntergetreten, sei aber seither im Leistenkanal geblieben, ohne irgend welche Beschwerden zu veranlassen. Am 3. Juni 1901 half Patient ein Harmonium zu heben, und musste plötzlich die ganze Last des umkippenden Instrumentes allein tragen. Bei der hierdurch veranlassten plötzlichen Anstrengung fühlte er einen heftigen Schmerz in der linken Leistengegend. Derselbe liess am folgenden Tage etwas nach, und Patient will keine besondere Anschwellung in der Leistengegend bemerkt haben. Eine solche fiel ihm dagegen vom 5. Juni weg auf. Die Schwellung nahm rasch zu, wurde sehr schmerzhaft und veranlasste den Patienten, am 6. Juni seinen Hausarzt, Dr. Amez-Droz zu holen. Derselbe fand in der linken Leistengegend eine ausgedehnte, derbe Schwellung mit beginnender Infiltration der Haut. Dabei waren Puls und Temperatur normal und es bestanden keinerlei Symptone von Seiten des Abdomens. Der Arzt stellte sofort die Diagnose eines eingeklemmten Leistenhodens und verordnete kalte Umschläge. Die Symptome nahmen anfänglich noch zu, um nach einigen Tagen allmählich zurückzugehen. Es blieb aber noch eine derbe Schwellung und ein gewisser Grad von Hautödem zurück, sowie eine nicht unerhebliche Schmerzhaftigkeit. Der behandelnde Arzt consultirte mich deshalb am 13. Juni. Der Patient bot damals folgenden Status:

Allgemeinbefinden, Puls und Temperatur normal, Abdomen weich, nicht empfindlich. Rechter Hode an normaler Stelle. Linke Scrotalhälfte klein, leer. In der linken Leistengegend, etwa in der Mitte zwischen Sp. il. a. s. und Tuberculum pubicum findet sich eine spindelförmige, nach oben vom Lig. Pouparti liegende, demselben parallel verlaufende, etwas über hühnereigrosse Schwellung, über welcher die Haut etwas geröthet und leicht ödematös ist. Die Geschwulst ist der Unterlage gegenüber leicht beweglich und scheint über der Aponeurose des M. obliquus externus zu liegen. Mit der Haut ist sie dagegen in ziem-

lichem Umfange unverschieblich verwachsen. In ihrer äusseren Hälfte zeigt sie deutliche Fluctuation. Auf Druck ist sie ziemlich empfindlich. Die Percussion ergiebt Schenkelschall. Der äussere Leistenring ist nicht besonders gross, aber schwer zu palpiren wegen der Druckempfindlichkeit. Er stellt die mediale Grenze der Geschwulst dar. Eine Hernie ist weder rechts noch links nachweisbar.

Die Diagnose konnte unter diesen Umständen nur auf sogenannter Infarct des linken Hodens gestellt werden, in Folge von Austritt aus dem Leistenkanal und Unterbrechung der Ernährung durch Torsion oder Abknickung des Samenstrangs.

Der Patient wurde in meine Privatklinik verbracht und am folgenden Morgen operirt.

14. Juni. Operation: Aethernarkose. Schnitt über die Geschwulst, parallel dem Poupart'schen Bande. Nach Durchschneidung von Haut, etwas ödematös infiltrirtem, subcutanem Gewebe und oberflächlicher Bauchfascie stösst man auf den in schwartiges Gewebe eingebetteten vergrösserten Hoden, der lateralwärts vom äussern Leistenring der Aponeurose des Obliquus externus aufliegt, mit derselben durch eine dünne Schicht schwartigen Gewebes verklebt. Gegen den Leistenring hin und sich in denselben senkend läuft von der dem Bauch zugewendeten Seite des Hodens her ein dem Samenstrang entsprechendes Gebilde. Dasselbe schlägt sich in scharfer Knickung um den äusseren Rand des äusseren Leistenringes, in dem Leistenkanal wieder auswärts verlaufend. Eine Torsion ist an demselben nicht nachweisbar. Bei genauerer Besichtigung des Hodens ergiebt sich, dass derselbe keine freie Vaginalspalte mehr besitzt, sondern mit dem parietalen Blatt der Tunica vaginalis verwachsen ist. Beim Einschneiden des Hodens findet sich derselbe von Blutungen durchsetzt. An eine Erhaltung desselben war unter diesen Verhältnissen nicht zu denken. Es wurde deshalb die Castration ausgeführt, der äussere Leistenring durch 3 Zwirnknopfnähte geschlossen und die Wunde fortlaufend genäht, nachdem der Infiltration der Gewebe wegen ein Glasdrain eingeführt worden.

Entfernung des Drains nach 24 Stunden, der Nähte nach 5 Tagen. Die Wunde ist per primam vereinigt. Entlassung des Patienten nach 9 Tagen.

Präparat: Hoden und Nebenhoden bilden zusammen ein eiförmiges Gebilde von $5^1/_2$ cm Länge und 4 cm Dicke. Dasselbe ist in eine Bindegewebsschicht eingehüllt, die eine Abgrenzung des Hodens vom Nebenhoden unmöglich macht. An dem einen Pole setzt sich der Samenstrang an, an dem auch bei genauem Zusehen nichts von Torsion zu sehen ist. Beim Aufschneiden zeigt sich das Gewebe des Hodens so sehr von Blutungen durchsetzt, dass von normaler Hodensubstanz beinahe nichts mehr zu sehen ist. Auf Querschnitten erscheint der Nebenhoden auf der in situ der Obliquus-externus-Aponeurose zugewandten Seite in eine Delle des Hodens eingelagert Am Samenstrang lässt sich makroskopisch keine Thrombose erkennen, dagegen finden sich ausgesprochene Thrombosen stark dilatirter Venen, besonders an der Peripherie des Hodens, in der Nähe des Nebenhodens.

Histologischer Befund: 1. Samenstrang: Die Arterien sind

wegsam. Beinahe alle Venen sind mit rothen Blutkörpern strotzend angefüllt, deren Form noch überall gut erhalten ist. Das Bindegewebe zeigt an verschiedenen Stellen kleinere oder grössere Extravasate, mit vollkommen erhaltenen rothen Blutkörpern. Solche Extravasate finden sich ebenfalls im Bereich der compacte Bündel bildenden Cremasterfasern. Die Kerne sind überall gut gefärbt. Nirgends Nekrose. Das Vas deferens ist normal.

2. Hoden: In der dem Nebenhoden entsprechenden Partie ist die Kernfärbung überall noch erhalten. Das Bindegewebe ist durchsetzt von mehr oder weniger ausgedehnten Blutungen mit erhaltenen rothen Blutkörpern. Sämmtliche Venen sind bis zum kleinsten Caliber herunter von rothen Blutkörpern strotzend gefüllt. In grösseren Venen bilden die Blutkörper eine compacte, nicht geschichtete Masse, in der auch im Centrum des Thrombus die Blutkörper noch erhalten sind. Der Schnitt durch den Nebenhoden trifft eine geringe Anzahl von Nebenhodenkanälchen. Das Hodengewebe selbst zeigt eine dicke bindegewebige Hülle, an der eine Verschmelzung des visceralen und parietalen Blattes der Serosa nicht mehr deutlich erkennbar ist. Diese Albuginea enthält in ihrer Substanz zahlreiche kleinere und grössere Blutungen, und ferner starke Injection aller Gefässe, bis in die Capillaren hinein. Die Kerne färben sich etwas schwach. Nach innen von der Albuginea ist das Hodengewebe zum grossen Theil durch Fettgewebe ersetzt, das grosse, von rothen Thromben ausgefüllte Venenlumina enthält. Daneben findet sich ein dicht von rothen Blutkörpern durchsetztes, ziemlich kernreiches Bindegewebe, das mit normalem Hodengewebe nicht die mindeste Aehnlichkeit hat. An anderen Stellen finden sich Inseln eines Gewebes, in dem sich noch einzelne Samenkanälchen finden, von einem cubischen Epithel ausgekleidet, und ein Zelldetritus mit kleinen, dunkel gefärbten Kernen vermischt, enthaltend. An einzelnen dieser Kanälchen ist der cubische Zellbelag nicht mehr nachweisbar. Die Kerne sind in diesen Partien theilweise noch gut, theilweise aber nur noch sehr ungenügend färbbar. Die Reste von Samenkanälchen sind zum Theil von einer sehr starken Bindegewebsschicht umgeben.

Es handelt sich also, kurz zusammengefasst, um einen zum grössten Theil fettig und bindegewebig degenerirten Hoden, mit frischer Thrombose der grösseren Venen und hochgradigster venöser Stauung, die stellenweise zu beginnender Nekrose geführt hat, wobei die Arterien wegsam geblieben sind.

Es entsteht nun die Frage, ob dieser Fall dem früher als Hodeneinklemmung (Pseudo-étranglement testiculaire der Franzosen) bezeichneten Krankheitsbild entspricht, und ob er die Bezeichnung Hodeneinklemmung verdient. Zur Beantwortung dieser Fragen müssen wir vorerst auf die früheren Angaben über Hodeneinklemmung zurückgehen.

Wir fügen gleich bei, dass wir 2 Kategorien von Fällen von vornherein ausscheiden müssen, nämlich die Combination von Hodeneinklemmung mit Darmeinklemmung (Fälle von Trendelenburg und

von Sury) und ferner die nicht seltenen Beobachtungen von gonorrhoischer oder anderweitiger Hoden- und Nebenhodenentzündung in einem Leistenhoden. Bei der ersten Kategorie, der Combination mit Darmeinklemmung, spielt nämlich die erstere die Hauptrolle, und es kommt der Hodeneinklemmung weder in der Aetiologie, noch im klinischen Bilde eine wesentliche Bedeutung zu. Bezüglich der Orchitis eines Leistenhodens liegt es auf der Hand, dass ein im Leistenkanal eingeschlossener Hoden, wenn er entzündlich anschwellt, mehr Beschwerden veranlassen muss, als ein entzündeter Hoden an normaler Stelle, da er eben im Raume beschränkt ist. Diese Beschränkung aber als Einklemmung zu bezeichnen, ist nicht statthaft und würde nur zu einer Verwirrung des klinischen Bildes der letzteren führen. Es bleiben also nur noch die Fälle, in denen ein sonst nicht erkrankter Leistenhoden ohne Begleitung von Darm durch irgend einen Punkt des Leistenkanals so gefangen wird, dass er in seiner Beweglichkeit gehindert und in seiner Circulation geschädigt wird, und überdies oft mehr oder weniger ausgesprochene Reflexerscheinungen von Seiten des Bauchfells hervorruft. Dass es sich hierbei um ein rein passives Verhalten der einzelnen Theile des Leistenkanals handelt und nicht etwa um eine active Contraction, einen Spasmus der Bauchmuskeln (Curling), das brauchen wir wohl nicht auseinanderzusetzen.

Wenn man die früheren Beobachtungen, besonders auch die von Gauthier[1]) zusammengestellten, durchgeht, so sieht man, dass die Ausbeute recht spärlich ist. Entweder handelt es sich einfach um Epididymitis gonorrhoica eines Leistenhodens, oder um Fälle, bei denen die Abwesenheit eines anatomischen Befundes die Möglichkeit einer Torsion nicht ausschliesst. Hierzu gehört auch der Fall von Curling (citirt nach Gauthier), in dem Curling selbst annimmt, der Hode sei durch den äusseren Leistenring ausgetreten und habe sich in Folge der Compression entzündet. Die Behandlung bestand, bezeichnend für jene Periode, in der Anlegung eines Bruchbandes, sobald der Patient den Druck desselben aushielt. Charakteristischer dürfte der Fall von Valette sein, den wir ebenfalls nach Gauthier citiren. Bei einem 21jährigen jungen Manne trat der rechte Hode von Zeit zu Zeit zwischen die Pfeiler des äusseren Leistenringes, was jeweilen Erscheinungen hervorrief, die einer Bruucheinklemmung glichen. Da (wie leicht begreiflich) das verordnete Bruchband nicht ertragen wurde, entschloss man sich mit gutem Erfolg zur Castration.

1) Gauthier, Du pseudo-étranglement dans l'ectopie inguinale. Thèse de Paris. 1886.

Hierher gehört ferner noch eine Beobachtung von Hahn[1]), wo bei einem 54 jährigen Pat. mit beiderseitigem Kryptorchismus der linke Hode öfter unter Leibschmerzen und Erbrechen zum äussern Leistenring austrat. Wir geben die sehr charakteristische Beschreibung Hahns hier wörtlich wieder:

Am 26. Januar 1823 kam die Geschwulst bei einer Anstrengung des Körpers wieder mit Einklemmungszufällen zum Vorschein; diesmal aber konnte er die Geschwulst nicht selbst wieder zurückbringen, weshalb er mich Abends vier Stunden nach Hervortretung derselben rufen liess.

Während er mir sein bisheriges Leiden erzählte, untersuchte ich, und fand eine längliche, nicht sehr elastische, schmerzhafte Geschwulst in der linken Leiste, welche die Länge des Leistenkanals einnahm, sich aber nicht über die äussere Bauchringsöffnung (im Musc. obliq. ext.) erstreckte; da ich nun diese Geschwulst für einen kleinen Bruch hielt, so machte ich sogleich Versuche zur Taxis, welche aber für den Kranken sehr schmerzhaft waren, weswegen ich davon abstand und die zur Begünstigung der Taxis gewöhnlichen Mittel, als Opium, Klystiere von Infus. Herbae Nicotianae und kalte Umschläge auf die Geschwulst in Anwendung brachte, und nach einer Stunde die Versuche erneuerte, welche jetzt auch bald gelangen. Während des Zurückgehens der Geschwulst bemerkte ich das kollernde Geräusch nicht, welches eine Enterocéle macht, und hielt sie daher für eine Epiplocéle. Die Zufälle hörten auf, und der Kranke fühlte sich den andern Morgen wieder gesund. Nun legte ich ihm eine passende Bandage an, welche er aber unerträglicher Schmerzen wegen nur 24 Stunden tragen konnte. Indem ich ihn für zu empfindlich und eigensinnig hielt, stellte ich ihm die Gefahr vor, in der er sich befände, wenn er ohne Bandage bliebe; aber trotz aller Vorstellungen verweigerte er hartnäckig die Wiederanlegung derselben. Den 21. August Abends 6 Uhr trat die Geschwulst wieder mit denselben Zufällen hervor; weil er wieder nicht selbst damit zu Stande kam, wurde ich Abends 10 Uhr gerufen. Ich machte wieder Versuche zur Taxis, sie gelangen aber nicht, wandte wieder die gebräuchlichen Mittel an, und versuchte die Taxis nach $^3/_4$ Stunden wieder. (Bei jedem auch noch so gelinden Druck klagte er über heftige Schmerzen, welche er aber aus Furcht vor der Operation gern aushalten wollte). Während ich nun bei einem Versuch zur Taxis, um die Geschwulst besser zu unterstützen, den Hodensack in die Höhe und an die Geschwulst bringen wollte, fand ich denselben leer; nun kam ich auf den Gedanken, der Kranke sei Kryptorchide, und die Geschwulst ein im Herabsteigen begriffener Hode, der gedrückt im Leistenkanal und durch Zerrung der Nerven diese Einklemmungszufälle hervorbringe.

Da der Kranke mir nun gestand, dass er nie Hoden gehabt hätte, zu seiner Verwunderung aber immer männliche Kraft besessen habe und noch besitze, so war natürlich meine Vermuthung gegründet; ich stand daher von allen Versuchen zur Taxis ab, und liess erweichende Fomen-

1) Hahn, Eingeklemmte Hode, anfänglich für einen Leistenbruch gehalten. 1824. Journal der Chirurgie u. Augenheilkunde. Berlin. 714—716.

tationen auf die Geschwulst legen, auf den Bauch Campherliniment mit Tinct. thebaic. einreiben und eine Dose Opium reichen. Die Zufälle hielten jedoch bis Morgens 5 Uhr an, wo, während er sich aufrichtete, der Hode von selbst wieder zurückging.

Eine anatomisch nachgewiesene Einklemmung des Hodens im äussern Leistenring, bei der es sich sicher nicht um Torsion handelt, finden wir endlich bei Godlee.[1]) Sie betrifft einen 4 Monate alten Knaben, bei dem eine irreponible, vor dem äussern Leistenring sitzende Geschwulst gefunden wurde, die sich bei der Operation als den im äussern Leistenring eingeklemmten Hoden erwies. Derselbe konnte nur durch Durchtrennung des äussern Leistenringes freigemacht werden. Ein Darmbruch war dabei nicht vorhanden.

Eine besondere Kategorie betrifft schliesslich die sogenannte ectopie en retour mit Einklemmung. Bei derselben soll sich der mehr oder weniger im Scrotum befindliche Hode bei Anlass einer Körperanstrengung, begleitet von einer Contraction des Cremasters, in den Leistenkanal zurückziehen und dort einklemmen. Reclus[2]) erwähnt als Beispiel hierfür einen von Hamilton beschriebenen Fall, wo bei einem Soldaten, während einer Reitübung, ein heftiger Schmerz in der rechten Seite auftrat. Man fand daselbst eine ovale, druckempfindliche Geschwulst, die nur den Hoden darstellen konnte. Die entsprechende Scrotalhälfte war leer. Reductionsversuche waren ohne Erfolg, und der Hode stieg selbst weiter hinauf, schlüpfte aber dann von selbst in den Bauch zurück, als der Patient sich beim Stuhlgang plötzlich links überneigte. Einige Zeit später erschien bei einer heftigen Anstrengung der Hode wieder am äusseren Leistenring, um aber von selbst wieder zurückzutreten. Es bestand dabei kein Zeichen von Bruchbildung. So wie der Fall mitgetheilt wird, kann es sich ebenso gut oder eher um Austritt eines Leistenhodens mit Einklemmungserscheinungen, als um Rücktritt eines normal gelegenen Hodens handeln. Dies ist um so wahrscheinlicher, als der Hode später im Leistenkanal blieb. Bezeichnender für die Einklemmung unter Rücktritt des Hodens ist der ebenfalls von Reclus citirte Fall von Terrillon, wo bei einem 45jährigen Manne, der seine Hoden stets im Scrotum gehabt hatte, dieselben während einer heftigen Anstrengung unter intensivem Schmerz in die Leiste zurücktraten, sodass nach 3 Wochen der fortbestehenden Schmerzen wegen die Castration ausgeführt wurde.

1) Godlee, Strangulated, undescended testis. Med. Times and Gaz. London 1883. II. 424.

2) Duplay et Reclus, Traité de Chirurgie. 2me édition. Bd. VII. S. 1115.

Was hat man nun pathologisch-anatomisch unter Hodeneinklemmung zu verstehen?

Die Bezeichnung der Einklemmung war in Anlehnung an die Brucheinklemmung gewählt worden, und zwar benutzen die Franzosen mit Vorliebe die Bezeichnung „pseudo-étranglement", um damit den Unterschied zwischen Hodeneinklemmung und wirklicher Brucheinklemmung zu kennzeichnen. Da der in diesem Sinne gefasste Zusatz des „pseudo" nur Verwirrung anstellen kann, so lassen wir ihn lieber weg. Wenn wir die Analogie mit der Darmeinklemmung festhalten, so gehört zur Einklemmung der Durchtritt durch eine enge Pforte mit darauffolgender Unmöglichkeit, die ursprüngliche Lage wieder einzunehmen, d. h. Irreponibilität, und ferner Störung der Circulation infolge Compression der Gefässe.

Fig. 1.

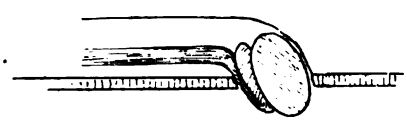

Fig. 2.

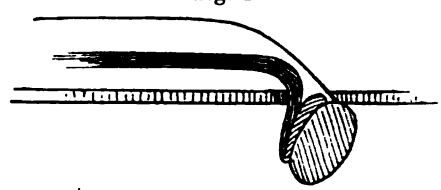

Die zur Einklemmung erforderliche Pforte kann nur der Leistenkanal liefern, und zwar hier auch in der Regel nur diejenigen Theile, die eine gewisse Starrheit besitzen, nämlich der äussere und, wohl seltener, der innere Leistenring.

Das sich einklemmende Organ ist entweder der Hode oder der Samenstrang oder beide zugleich. Die Richtung des Durchtrittes durch die Pforte ist wohl in der Regel diejenige von innen nach aussen, die wir am besten als absteigende Einklemmung bezeichnen, und nur selten dürfte der stets mit einiger Vorsicht aufzunehmende Rücktritt von aussen nach innen vorkommen, den man retrograde oder aufsteigende Einklemmung nennen kann.

Beschäftigen wir uns zuerst mit der absteigenden Einklemmung und beginnen wir mit der Einklemmung des Hodens selbst. Dass ein Hode im äusseren, vielleicht auch inneren Leistenring sich fangen kann, ist sehr wohl möglich (Fig. 1). Immerhin dürfte das Vorkommniss bei der ovoiden Gestalt des Organs selten ein sehr dauerndes sein, indem der Hode eben mit oder ohne Hülfe nach der einen oder anderen Seite schlüpfen wird (Fig. 2). Eine anatomische Beobachtung über diesen Zustand findet sich nur im Fall Godlee. Klinisch dürfte es bisweilen recht schwer zu entscheiden sein, ob der Hode

wirklich im äusseren Leistenring drinnen steckt, oder ob er nicht schon ausgetreten und vor dem äusseren Leistenring draussen festgehalten ist.

Die Einklemmung des Samenstranges (Fall 2) dürfte eine grössere Rolle spielen. Sie entspricht der Einklemmung des Mesenteriums bei der Darmeinklemmung, kommt aber, den Verhältnissen entsprechend, auch ohne gleichzeitige Hodeneinklemmung vor, während am Darm Eingeweide und Mesenterium stets zusammen eingeklemmt sind.

Nun erheb tsich aber die Frage, ob der Samenstrang wirklich durch einen noch so engen äusseren oder inneren Leistenring eingeklemmt werden kann, d. h. ob ein Leistenring, der dem Hoden den Austritt gestattet hat, dann auch im Stande ist, den Samenstrang so zu comprimiren, dass die Blutcirculation geschädigt und das klinische Bild der Hodeneinklemmung zu Stande gebracht wird. Diese Frage lässt sich eigentlich schon a priori verneinen, wenn man den Umfang eines noch so kleinen Leistenhodens mit demjenigen des Samenstranges vergleicht. Ein anderer Umstand spricht aber auch gegen diese Annahme, nämlich die Thatsache, dass bei der gewöhnlichen Brucheinklemmung, auch dann, wenn der Sitz der Einklemmung am äusseren Leistenring liegt, Hodennekrose nicht häufig ist. Der Samenstrang stellt also verhältnissmässig bescheidene Anforderungen an die Weite eines Leistenringes. Wenn nun ein von eingeklemmtem Darm ausgefüllter Leistenring den Samenstrang nicht bis zu schweren Circulationsstörungen zusammendrückt, so wird es ein im Uebrigen leerer Leistenring auch nicht thun können. Die Circulationsstörung kann also ihre Ursache, wenn Torsion ausgeschlossen ist, nur noch in Zerrung und Knickung der Samenstranggefässe finden. Damit es zu einer solchen Zerrung kommt, muss der Samenstrang kurz sein, wie dies bei Bauch- und Leistenhoden stets der Fall ist. Zerrung allein käme bei Einklemmung eines Bauchhodens vor dem innern, Zerrung und Knickung bei Einklemmung eines Bauch- oder Leistenhodens vor dem äussern Leistenring in Frage.

Ob die einfache Zerrung genügt, um Verschluss der Venen und hochgradige Stauung im Hoden zu bedingen, das können wir a priori nicht entscheiden. Dass aber Zerrung verbunden mit Knickung zu diesem Resultate führt, scheint uns durch unseren Fall erwiesen. Bei demselben gestaltete sich der Mechanismus folgendermaassen:

Seit dem 14. Jahre war der Hode stets im Leistenkanal geblieben, musste also einen verhältnissmässig kurzen Samenstrang besitzen. Durch die heftige Anstrengung beim Heben des Harmoniums wurde er durch den äusseren Leistenring hinausgepresst und verlagerte sich,

das Scrotum obliterirt findend, lateralwärts. Dabei musste der Samenstrang nicht nur eine starke Zerrung, sondern auch eine scharfe Knickung um die äussere Begrenzung des Leistenringes herum erleiden. Einmal vor dem verhältnissmässig engen Leistenringe draussen, konnte der Hode von selbst, auch bei normalem Volum, natürlich nicht mehr leicht in denselben zurückgleiten. Noch mehr erschwert, bezw. unmöglich gemacht wurde aber das Zurückgleiten durch die in Folge der Knickung der Venen auftretende venöse Stauung, die nicht nur den Umfang des Hodens vergrösserte, sondern auch zu nachträglicher Verlöthung desselben mit den umgebenden Geweben an abnormer Stelle führte. Es lag also ein Circulus vitiosus vor, der nothwendig zu höchster venöser Stauung (Stauungsinfarct, Kocher) und schliesslich zu acuter Nekrose oder zu subacuter Atrophie des Hodens führen musste. Wie schon in der Krankengeschichte bemerkt, liess sich bei unserem Patienten keine Torsion des Samenstranges nachweisen und es spricht ferner ein Umstand durchaus gegen das Bestehen einer solchen, nämlich das Fehlen einer Vaginalhöhle. Zum Zustandekommen einer Torsion wird eine abnorm starke Stielung des Hodens in einer abnorm weiten Vaginalhöhle verlangt (Nicoladoni, Sasse[1]). In unserem Falle konnte bei der Operation eine freie Visceralspalte um den Hoden überhaupt nicht mehr nachgewiesen werden. Dieselbe war entweder schon beim Aufenthalt des Hodens im Leistenkanal oder secundär durch die Entzündungserscheinungen nach dem Austritt aus dem Kanal obliterirt worden. Ersteres ist deshalb wahrscheinlicher, weil es bei Circulationsstörungen im Bereich des Samenstranges in der Regel zu einem hämorrhagischen Flüssigkeitserguss in die Scheidenhaut und nicht zur Verklebung derselben kommt.

Es ergibt sich aus dem Gesagten, dass in Bezug auf den Samenstrang der Ausdruck „Einklemmung“ nicht völlig zutreffend ist, sondern dass man von Zerrung oder Abknickung sprechen sollte. Da aber bei diesem Zustand des Samenstranges der Hode eben doch im Zustande der Irreponibilität ist und durch Störung der Blutcirculation diejenigen Schädigungen erleidet, die am Darm der Einklemmung zukommen, so dürfte die Einreihung dieses Krankheitsbildes unter die Hodeneinklemmung doch berechtigt sein. Anderenfalls müsste man ein eigenes Krankheitsbild unter der Bezeichnung Stauungsinfarct des Hodens durch Samenstrangabknickung aufstellen, wobei aber der Begriff der Irreponibilität des Hodens wieder nicht zur Geltung käme. Wir bleiben also bei der alten, bequemeren Bezeichnung.

1) Sasse, Ein Beitrag zur Kenntniss der Torsion des Samenstranges. Arch. f. klin. Chirurgie. 1899. Vol. LIX. S. 791.

Wir kommen noch kurz auf die aufsteigende, retrograde Einklemmung des Hodens zu sprechen. Einklemmung des Hodens selbst dürfte auch hier meist nur einen vorübergehenden Zustand darstellen und deshalb für die Pathologie des Hodens nicht erheblich in Betracht kommen, für den Fall, wo es sich um einen in der Regel nahe dem Leistenring befindlichen Hoden handelt, und wo der ganze Samenstrang mit in den Kanal eingetreten ist. Anders dürften sich die Dinge verhalten, wenn eine Schleife des Samenstranges vor dem Leistenring draussen bleibt und ihr absteigender Schenkel

Fig. 3.

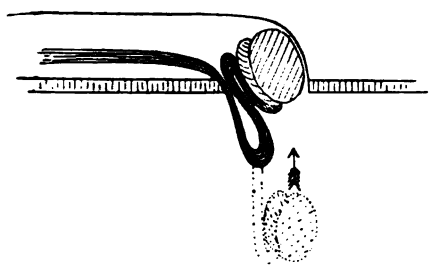

Fig. 4.

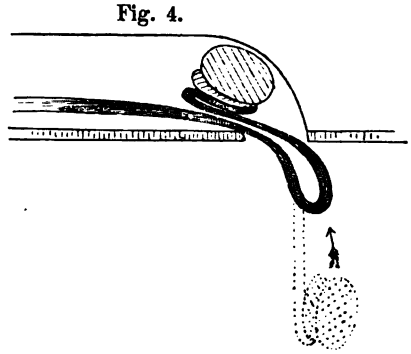

naturgemäss ebenfalls mit eingeklemmt wird (Fig. 3). Hier könnte es rasch zu so starken Stauungserscheinungen kommen, dass der Hode anschwellt, sich mit der Umgebung verlöthet und sich nach keiner Seite mehr vom Fleck bewegen könnte. Dasselbe würde auch der Fall sein, wenn der Hode zwar nicht mehr völlig im äusseren Leistenring eingeklemmt, sondern schon ganz oder theilweise in den engen Leistenkanal eingetreten wäre, aber durch sein Verweilen und seine Irreponibilität an dieser Stelle den absteigenden Schenkel des Samenstranges so sehr comprimirte, dass es ebenfalls zur Stauung und damit zur Unmöglichkeit eines Wiederaustretens des Hodens an seine normale Stelle käme (Fig. 4). Ein solcher Mechanismus dürfte in dem Falle von Terrillon vorgelegen haben.

Damit hätten wir die theoretischen Möglichkeiten der Hodeneinklemmung erschöpft, soweit es sich um normale anatomische Verhältnisse handelt. Andere Formen von Einklemmung wären nur dann denkbar, wenn die Bestandtheile des Leistenkanals abnorme Lücken zeigten, z. B. in der Obliquus-externus-Aponeurose, durch die ein Hode austreten und sich einklemmen könnte, oder wenn ein Hode durch den Schenkelkanal austritt (echte Ektopia cruralis). Da sich solche Anomalien aber an kein Gesetz halten, so übergehen wir sie hier.

Symptome. Da unser Fall in Bezug auf die Symptome dem bisher Bekannten nichts Neues hinzufügt, so halten wir es für unnöthig, hier die bekannte Reihe der vom Hoden ausgelösten, oft sehr schweren, in unserem Falle kaum vorhandenen Reflexerscheinungen aufzuzählen, die bekanntlich leicht zu Verwechslung mit Brucheinklemmung Anlass geben können. Diese Symptome haben das Charakteristische, dass sie vorübergehend sind. Von der früher und jetzt noch als Folge dieses Zufalles angeführten Peritonitis[1]), haben wir kein concretes Beispiel finden können. Wenn Peritonitis auftritt, so handelt es sich um gleichzeitige Darmeinklemmung, oder um eine die Hodeneinklemmung vortäuschende, eitrige Orchitis. So lange der Hode aseptisch bleibt, ist Peritonitis, auch bei Communication des Processus vaginalis mit der Bauchhöhle, nicht zu fürchten.

Diagnose. Vor allem handelt es sich darum, festzustellen, dass keine Brucheinklemmung vorliegt, und dass auch mit dem Hoden kein Darm eingeklemmt ist. Ist dieser Punkt festgestellt, so kann es sich noch um acute Orchitis, bezw. Epididymits eines Leistenhodens, um Einklemmung desselben, oder um Torsion handeln.

Anamnese und genaue Untersuchung des ganzen Patienten (Parotitis, Cystitis) werden eine entzündliche Affection erkennen oder ausschliessen lassen. Schwieriger ist die Unterscheidung von Torsion und Einklemmung. Hier kann die Anamnese entscheidend sein, indem bei einem in der Regel ausserhalb des Scrotums befindlichen Hodens eine Einklemmung nur dann anzunehmen ist, wenn die empfindliche Geschwulst im Leistenring oder im Leistenkanal sitzt. Macht also der Patient die bestimmte Angabe, dass der Hode bisher in der Regel draussen gewesen sei, so ist bei jeder ausserhalb des Kanals befindlichen Hodenanschwellung nur Torsion anzunehmen. Umgekehrt ist bei einem nach Angabe des Patienten vorher im Kanal befindlichen Hoden eine Einklemmung nur dann möglich, wenn derselbe entweder im Leistenring oder vor dem Leistenring draussen sitzt. Hatte vorher ein Bauchhoden bestanden, und findet sich ein schmerzhafter, irreponibler Hoden im Leistenkanal (Fall Hahn), so ist Einklemmung vor dem inneren Ring anzunehmen. Diese Regel ergiebt sich aus der einfachen Ueberlegung, dass ein Hode sich da torquirt, wo er sich eben befindet, während im Gegensatz hierzu mit Einklemmung stets ein Verlassen des gewöhnlichen Sitzes verbunden ist. Ueber die Frage, ob der Hode in oder ausser dem Leistenkanal liege, dürfte bei ganz frischen Fällen in der Regel kein

1) Reclus, l. c. S. 1104.

Zweifel herrschen. Nur das secundär auftretende Oedem kann das Bild verwischen. Aufsitzenlassen des Patienten ohne Hülfe der Arme wird zwar auch hier die Diagnose erleichtern, indem sich doch meist fühlen lässt, ob die Aponeurose des Obliquus externus sich über die Geschwulst anspannt, oder nicht. Ueberdies dürfte dieses diagnostische Manöver bei im Leistenkanal befindlichem Hoden viel schmerzhafter sein, als wenn der Hode ausserhalb des Kanals sitzt.

Von Bedeutung ist ferner eine allfällige Angabe des Patienten, dass der Hode z. B. bei einer Anstrengung aus dem Kanal herausgeschlüpft, oder umgekehrt in seltenen Fällen in denselben zurückgeschlüpft sei. Fehlen Angaben über den früheren Sitz des Hodens, und ist der Fall nicht mehr frisch, so muss auf eine genaue Differentialdiagnose unter Umständen verzichtet werden.

Behandlung. In ganz frischen Fällen wird man Reposition versuchen, bei retrograder Einklemmung, indem man den Hoden aus dem Kanal herausdrückt, bei absteigender Einklemmung, indem man ihn umgekehrt in den Kanal reponirt. Bei Leistenhoden, und um die handelt es sich ja hier fast immer, ist es allerdings angezeigt, dem Patienten die Entfernung des Hodens vorzuschlagen, nach der alten, von Kocher bestimmt formulirten Regel, dass jeder Leistenhoden zu exstirpiren sei, sobald derselbe Beschwerden macht oder Sitz einer pathologischen Veränderung wird. Diese Behandlung ist auch die einzig richtige, wenn der Hoden in Folge der Einklemmung schon schwerere Veränderungen erlitten hat und irreponibel geworden ist. Bezüglich der Wahl des hierzu geeigneten Momentes hat es zwar keinen Nachtheil, zu warten, bis die acuten Erscheinungen der Einklemmung vorbeigegangen sind, indem man dann statt eines ödematös geschwellten, venös gestauten Hodens ein atrophisches Gebilde zu entfernen hat. Einen Vortheil können wir aber in dem Abwarten auch nicht sehen, und es ist gewiss am zweckmässigsten, den Hoden gleich nach gestellter Diagnose zu entfernen, und so den Patienten von seinen Beschwerden zu befreien. Die auf die Stauung zurückzuführenden, scheinbar entzündlichen Erscheinungen bieten hierfür keine Contraindication. Fürchtet man trotzdem eine Infection, so mag die Wunde drainirt werden. Einzig beim Bestehen ausgesprochener Shokerscheinungen dürfte es angezeigt sein, unter Verabreichung von Excitantien, oder vielleicht besser noch von einer kleinen Morphiumgabe, abzuwarten, bis sich die störenden Reflexe gehoben haben.

Die Prognose der Hodeneinklemmung ist quoad vitam gut, wenn der Hoden nicht inficirt ist. Die Prognose quoad functionem

dagegen ist für den Leistenhoden ganz schlecht, soweit überhaupt an der Function noch etwas zu verlieren ist. Bei einer retrograden Einklemmung hängt das Schicksal der Hodensubstanz von der Intensität und Daner der Circulationsstörung ab. Vollständige Unterbrechung der Circulation ist, wie Thierversuche über Torsion gelehrt haben, bekanntlich schon nach 22 Stunden verhängnissvoll.[1])

Wir kommen nun zu dem zweiten Punkt, durch den unsere Beobachtung bemerkenswerth ist, nämlich zur Verlagerung des Hodens unter die Bauchhaut in der Leistengegend. Da diese Verlagerung durch eine Ueberanstrengung, also unter traumatischem Einfluss eintrat, so könnte man geneigt sein, den Fall unter die Hodenluxation einzureihen. Hier begegnen wir nun allerdings einer Begriffsverwirrung, die uns veranlasst, die Ausdrücke Hodenluxation, Hodenektopie und Hodenretention kurz auf ihre Bedeutung anzusehen.

Das Charakteristische der Luxation findet Kocher im Anschluss an Bruns (l. c.) im traumatischen Ursprung, ohne den Ausgangspunkt der Verlagerung besonders zu betonen. König präcisirt diesen letzteren Punkt bestimmter und erklärt die Luxatio testis als gewaltsame Verschiebung des Hodens aus dem Scrotum heraus. Andere Definitionen berücksichtigen endlich auch den Endpunkt der Verlagerung. So schränken französische Autoren (Monod und Terrillon, Reclus) den Begriff der Luxation auf diejenigen Fälle ein, bei denen der Hode aus dem Scrotum an einen von seinem normalen Wege abweichenden Ort gelangt (unter die Bauchhaut, die Penishaut, an die Dammgegend, unter die Schenkelhaut), während sie die traumatischen Verlagerungen aus dem Scrotum in den Leistenkanal zurück (Luxatio testis abdominalis nach Bruns) als „ectopie acquise" oder „ectopie en retour" bezeichnen.

Noch weniger scharf begrenzt ist der Ausdruck der Ektopie. Vielfach wird er für jede Lagerung des Hodens an einer anderen Stelle als im Scrotum benutzt. So sagt Reclus[2]): „On nomme ectopie l'état de la glande spermatique arrêtée dans sa migration ou déviée de la route qu'elle parcourt de l'abdomen au fond des bourses.") Diese Definition ist zwar dem Wortlaute nach richtig, giebt aber An-

1) Enderlen, Klinische und experimentelle Studien zur Frage der Torsion des Hodens. Deutsche Zeitschr. f. Chirurgie. 1896. Bd. XLIII. S. 177.

2) Duplay u. Reclus, l. c. S. 1097.

lass zu Verwirrung. Es scheint uns deshalb zweckmässiger, den Begriff der Ektopie für die absteigende Wanderung an unrichtige Stelle festzuhalten, wie dies Kocher[1]) thut, und das Stehenbleiben an irgend einer Stelle des normalen Descensus als Retention zu bezeichnen. Erstere würde der „migration défectueuse", letztere der „migration incomplète" der französischen Autoren entsprechen.

Bei der Ektopie im angegebenen Sinne (migration défectueuse) wird nach gewöhnlicher Darstellung auf die Art und Weise der Verlagerung (traumatisch oder nicht) keine Rücksicht genommen. Wollte man dies thun, so könnte man diejenigen Fälle, bei denen die Verlagerung an unrichtige Stelle unter traumatischem Einfluss zu Stande gekommen ist (wie in unserem Fall), auch den Luxationen zuzählen, vorausgesetzt, dass man für die Luxation nicht als Ausgangspunkt das Scrotum verlangt. Damit würden wir aber den Begriff der „Luxation" all zu sehr erweitern, bezw. verwischen. Wir ziehen es also vor, denselben ausschliesslich für die Verlagerung aus dem Scrotum aufzubehalten und jede absteigende Verlagerung an unrichtige Stelle, sei sie nun traumatisch entstanden, oder nicht, als Ektopie zu bezeichnen. Zur Ektopie in diesem Sinne zu zählen sind noch die Verlagerungen, bei denen der Hode in Folge einer Defectbildung der Kanalwandungen vom Leistenkanal, nicht vom äusseren Leistenringe aus, einen falschen Weg einschlägt.

Wir kämen also für die abnormen Lagerungen des Hodens zu folgendem Schema:

I. Luxatio testis, gewaltsame Verschiebung des Hodens aus dem Scrotum an irgend eine beliebige Stelle (= luxation du testicule + ectopie en retour der französischen Autoren).

II. Retentio testis, Zurückbleiben des Hodens an irgend einer Stelle seines normalen Weges (= Ectopie sens. ampl. ou migration incomplète der französischen Autoren).

III. Ectopia testis, absteigende Verlagerung des Hodens auf traumatischem oder anderem Wege nach einer vom normalen Verlauf abweichenden Stelle (= Ectopie sens. str. ou migration défectueuse der französischen Autoren).

Diese letztere zeigt, wenn wir nur die unrichtige Wanderung des Hodens vom äusseren Leistenringe weg ins Auge fassen, folgende Formen: 1. nach der Schenkelgegend (E. cruralis einzelner Autoren; E. infrainguinalis nach Kocher), 2. nach der Dammgegend (E. perinealis),

1) Kocher, l. c. S. 569.

3. nach der Peniswurzel hin und endlich 4. unter die Bauchhaut in der Umgebung des Leistenkanals.

Die letztere Form, zu der auch unser Fall gehört, ist, wie diejenige nach dem Penis hin, bei weitem seltener als die beiden ersten. Sie wird von Kocher als Ectopia suprainguinalis, von Englisch als Ectopia extraabdominalis parainguinalis, von den französischen Autoren als ectopie sous-cutanée abdominale bezeichnet. Als Beispiele für dieselbe werden in der Litteratur folgende Beobachtungen angeführt.

1. Fall von Godard und Marcotte[1]) (cit. nach Leriche). Der sonst gesunde Hode steckt mitten im äusseren Leistenring, also halb im Leistenkanal sitzend, und wölbt die Aponeurose des Obliquus externus stark vor. Die Tunica vaginalis propria hüllt den Hoden, Nebenhoden und einen Theil des Samenstranges ein und schickt eine Verlängerung lateralwärts unter die Bauchhaut, bez. unter die oberflächliche Bauchfascie.

Der 2. Fall ist von Gruber[2]) beschrieben. Es handelt sich um ein 18—20jähriges, an Peritonitis verstorbenes Individuum, bei dem das Scrotum von einem der Grösse und Stärke des Individuums nicht entsprechenden Umfange durch ein Septum zweifächerig ist, und nur im linken Fache den Testikel mit Anhängen dieser Seite enthält. Der rechte Annulus externus ist abnorm geformt und besonders abnorm klein; der linke verhält sich normal. Durch den rechten Annulus externus tritt ein Strängchen, das sich im leeren rechten Fache des Scrotum verliert, und der Nervus ileo-inguinalis. Im rechten Canalis inguinalis hat nur in dem äusseren (oberen hinteren) Dreiachtel der Funiculus spermaticus mit seiner erst im Annulus internus vom Peritonealsacke abgeschnürten Verlängerung der Tunica vaginalis propria testis seine Lage. Der Testikel mit der Epididymis ist, nebst dem grössten Theile der Tunica vaginalis propria, durch einen langen, gleich über dem Arcus cruralis, parallel letzterem und im Bereich des Canalis inguinalis befindlichen Spalt nach vorn und aufwärts geschlüpft, um zwischen der Aponeurose des Obliquus externus und der unteren Fleischportion des Obliq. intern. abdom. in der vordern Wand dieses Kanals und besonders darüber weit nach oben hinauf, in der Regio inguinalis, seine Lage zu nehmen . . . . . Der Testikel ist sonach aufwärts umgeschlagen, so dass sein sonst vorderer Unterrand auf- und einwärts gewendet, sein Rücken mit der Epididymis nach aufwärts gekehrt, seine äussere Fläche vorwärts, sein oberer Pol mit dem Kopf der Epididymis auswärts gerichtet ist.

Gruber bemerkt selbst zu diesem Fall, dass die Behinderung im Herabsteigen aus der Regio inguinalis in das Scrotum durch die ausserordentliche Enge des Annulus externus bedingt war, und dass das Schlüpfen des Hodens aus dem Canalis inguinalis zwischen die Aponeurose des Obliq. ext. und die im Bereiche der Regio inguinalis befindliche untere Partie des Obliq. int. abdom. wohl in den beträchtlichen Volumen des in der Regio inguinalis zurückgehaltenen Hodens mit seiner Epididymis begründet war.

1) Godard, Mém. Soc. de Biologie. 1856. S 371.
2) Gruber, Virchow's Archiv. 1878. Bd. LXXIII. S. 332.

Der 3. Fall ist von Salzmann mitgetheilt. Nach Kocher (l.c.), dem wir diese Angabe entnehmen, handelte es sich um ein 27jähriges Individuum, bei welchem der Hoden vom vorderen Leistenring aus zwischen Haut und Bauchwand nach oben gegangen war. Es war wegen falscher Diagnose ein Bruchband getragen worden.

Der 4. Fall wurde von Delore und Leriche[1]) beobachtet und betrifft einen 14jährigen Patienten, bei dem bei der Geburt das Fehlen des einen Hodens im Hodensack beobachtet worden war, ohne dass später darauf geachtet worden wäre, ob der Hoden herunterstieg. Nach wiederholten Turnübungen fühlte er einen dumpfen, anhaltenden Schmerz in der Unterbauchgegend, der ihn jedoch nicht veranlasste, auf seine Leibesübungen zu verzichten. Im August 1898 constatirte ein Arzt das Fehlen des Hodens in der rechten Scrotalhälfte und sein Vorhandensein unter der Haut, 3 Querfinger oberhalb des äusseren Leistenringes. Es bestand der charakteristische Hodenschmerz auf Druck, aber kein Zeichen von Entzündung und kein Bruch. Der Leistenring war klein und eng, die rechte Scrotalhälfte sehr klein. Da es durch Massage nicht gelang, den Hoden an seine Stelle zu bringen, wurde von Delore zur operativen Behandlung gegriffen. Durch einen vom Hoden bis an den Anfang des Scrotums geführten Hautschnitt wurde ersterer freigelegt, er fand sich unter der Bauchhaut, von einer Tunica vaginalis umgeben, die sich nicht auf den Samenstrang verlängerte. Es bestand weder Hernie noch Processus vaginalis. Der Nebenhoden war normal. Von seinem höchsten Punkt ging der Samenstrang aus, der sich um den Hoden herum und an seinem äussern Rande vorbei, nach dem äussern Leistenring hinzog, um sich, ohne in das Scrotum herunterzuragen, gleich in denselben einzusenken. Nirgends zeigte der Hoden eine Fixation durch ein dem Gubernaculum entsprechendes Gebilde. Das Scrotum war durch eine Ar bindegewebiger Scheidewand nach oben abgeschlossen. Die Operation bestand in Loslösung des Hodens und Verlagerung nach unten in das ausgehöhlte Scrotum. Sie hatte das gewünschte Resultat.

Von diesen 5 Fällen (den unserigen mitgerechnet) bietet beinahe jeder ein anderes Bild. Derjenige von Godard unterscheidet sich von der gewöhnlichen Retentio testis nur dadurch, dass sich die Scheidenhaut statt scrotalwärts, etwas lateralwärts ausgebuchtet hat, so dass möglicher Weise der Hoden ab und zu ganz aus dem Leistenkanal und lateralwärts zwischen die Aponeurose des Obliquus externus und die Fascia superfacialis schlüpfte. Er würde also bei offenem Processus peritonei dem entsprechen, was Boyer als Hernia inguino-subcutanea und Küster als Hernia inguino-superficialis bezeichnet haben. Die Analogie ist um so vollständiger als diese Hernienform auch nur bei Retentio testis vorkommt. Als eine wirkliche Ectopia extraabdominalis parainguinalis lässt sich aber dieser Fall wohl kaum auffassen.

Der von den Lehrbüchern (z. B. Reclus) immer noch als Beispiel angeführte Fall von Gruber gehört erst recht nicht hierher, da

1) Leriche, De l'ectopie sous-cutanée abdominale du testicule. Arch. prov. de Chir. 1901. X. 88, und A. Marcailhou d'Aymeric, Thèse de Lyon. 1901 (unter demselben Titel).

es sich nicht um Austritt des Hodens durch den äusseren Leistenring, sondern um eine Verlagerung desselben zwischen dem M. obliq. internus und die Aponeurose des Externus handelte.

Der Salzmann'sche Fall scheint dagegen, soweit sich aus den bei Kocher vorhandenen kurzen Angaben schliessen lässt, eine wirkliche subcutane Ektopie zu sein.

Den Typus dieser Affection finden wir erst in der Beobachtung von Leriche, bei der der Hoden beweglich zwischen Obliquus-externus-Aponeurose und Fascia superficialis lag, und endlich in unserem Fall, wo er dieselbe Lage einnahm, aber in Folge des Infarctes unbeweglich geworden war. Es bleiben also zur Verwerthung höchstens drei charakteristische Fälle übrig.

Bei einem so unvollständigen Beobachtungsmaterial ist es nicht leicht, sich über die Aetiologie mit Bestimmtheit auszusprechen. Das am meisten erwähnte ätiologische Moment für abnorme Verlagerung des Hodens überhaupt, nämlich das Tragen eines Bruchbandes, wie es in dem Fall von Salzmann erwähnt wird, mag zwar gelegentlich seine Bedeutung haben, trifft aber gerade in den ausgesprochensten Fällen, in demjenigen von Leriche und in dem unsrigen, nicht zu, da auch unser Patient nie ein Bruchband getragen hat. Eine abnorme Insertion des Gubernaculum Hunteri ist nicht nachgewiesen und auch schwer denkbar.

Viel näher liegend ist die auch für andere Ektopieformen angenommene Erklärungsweise, nach der es sich um eine primäre Obliteration des Scrotum handelt, in Folge deren der Hoden in dasselbe nicht mehr eintreten kann (Englisch[1]) Kocher). Dieser Ansicht stimmt auch Leriche für seinen Fall bei und nimmt an, dass die Obliteration der betrenden Scrotalhälfte entweder durch den fehlenden Descensus bedingt war oder eine Zufälligkeit darstellte. Auch unser Fall spricht für diese Entstehungsweise, und es liegen die Verhältnisse hier noch klarer als in der Beobachtung von Leriche, weil die Entstehung der subcutanen Ektopie viel genauer verfolgt werden konnte. Es ist begreiflich, dass ein 50jähriges Leersein einer Scrotalhälfte, auch wenn dieselbe normal angelegt sein mochte, zur völligen Verödung derselben führen musste. Eine solche liess sich übrigens bei der Operation direct nachweisen. Der mit Gewalt durch die Anstrengung der Bauchpresse zum äusseren Leistenring herausgedrängte Hoden konnte also mit dem besten Willen nicht in das Scrotum heruntersteigen, sondern musste dahin schlüpfen, wo da Bindegewebe am lockersten war. In der einzuschlagenden Richtung musste er, wenn nicht durch das weder bei uns noch bei Leriche nachgewiesene Gubernaculum, so doch durch sein Lageverhältniss zum Samenstrang einigermaassen geleitet werden. Lag der Hoden schon im Leistenkanal so, dass sich der Samenstrang auf seiner vordern Seite ansetzte, so ist es a priori wahrscheinlicher, dass er lateralwärts schlüpfte, indem auf diese Weise der Samenstrang den kürzesten Weg zurückzulegen hatte (Fig. 5 u. 6). Diese Lage des Samenstranges traf denn

1) Englisch, Ueber abnorme Lagerung des Hodens ausserhalb der Bauchhöhle. Wiener Klinik. XI. Heft. Nov. 1885.

auch bei unserm Falle zu, indem derselbe an dem herausgeschlüpften und umgeschlagenen Hoden sich nach hinten, also bauchwärts, ansetzte. Umgekehrt würde der Samenstrang, wenn er im Kanal schon nach hinten vom Hoden liegt, eher eine Dislocation des Letzteren gegen die Peniswurzel hin veranlassen (Fig. 7 und 8). Dasselbe gilt

Fig. 5.

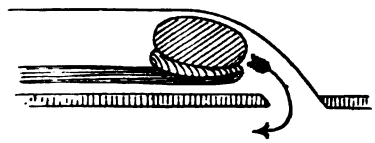

Fig. 6.

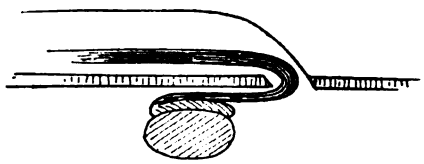

Fig. 7.

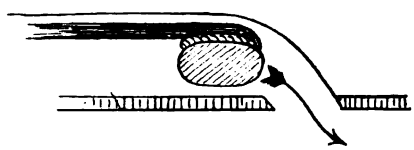

Fig. 8.

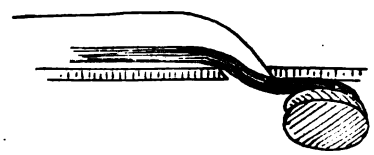

von einem Ansatz des Samenstranges nach oben oder unten für die Dislocation des Hodens nach oben vom Kanal hin oder schenkelwärts. Endlich kommt noch die Länge des Samenstranges in Betracht, insofern als ein kurzer Strang den Hoden in der Umgebung des Leistenkanals festhält, während ein längerer Samenstrang eine Verlagerung unter die Schenkelhaut oder in die Dammgegend gestattet.

Wir dürfen also annehmen, dass die vorliegende Form der Hodenektopie dann eintritt, wenn das Scrotum in Folge langer Retentio testis obliterirt und das Gubernaculum Hunteri aus demselben Grunde atrophisch geworden ist, und wenn der Hode einen so kurzen Samenstrang besitzt, dass ihm eine Wanderung unter die Schenkelhaut oder in die Dammgegend nicht möglich ist, oder wenn ihm ein Bruchband den Weg nach unten verwehrt.

Zum Schlusse noch die Bemerkung, dass zwischen dieser Form von Hodenektopie und der Hodeneinklemmung eine gewisse Beziehung besteht. Die descendirende Einklemmung des Samenstranges hat nämlich zur Bedingung eine gewisse Kürze dieses Gebildes. Es ist also eine absteigende Einklemmung bei einer Ectopia perinealis oder cruralis nicht denkbar, während diejenigen Verhältnisse, welche zur Ectopia parainguinalis führen, auch die günstigsten Bedingungen für eine absteigende Einklemmung oder Abknickung des Samenstranges darbieten. Ein Hoden, der sich beim Austritt aus dem Leistenkanal einklemmt, d. h. der irreponibel wird und dessen Samenstrang sich abknickt, der wird nothwendig irgendwo in der Nähe des äusseren Leistenringes festgehalten sein, sich also in parainguinaler, subcutaner Stellung befinden. Umgekehrt wird aber natürlich nicht jede Ectopia parainguinalis zu Einklemmung führen.

XIII.

Aus dem Alt-Katharinenspital in Moskau.

Ein Fall von primärer Parotistuberculose.

Von

W. Mintz.

Die Arbeit von Lecène[1]), welche im April 1901 erschienen ist, registrirt neben einer neuen Beobachtung des Autors nur 7 Fälle von Parotistuberculose.

So jung die Frage an sich noch ist — der erste Fall ist 1894 veröffentlicht —, so genügt das wenige herangeschaffte Material, um den Speicheldrüsen den Nimbus einer Immunität gegen tuberculöse Infection zu nehmen.

Was die bekannt gewordenen Fälle in klinischer und pathologisch-anatomischer Hinsicht darbieten, findet sich in kurzer und präciser Form im Handbuch der praktischen Chirurgie, Bd. I, 1900 niedergelegt. Daselbst theilt Küttner den 7. Fall einer Parotistuberculose mit. Die Hauptzüge seiner Auseinandersetzungen seien hier kurz wiedergegeben: Die diffuse Form ist häufiger beobachtet; bei derselben ist die Drüse von Abscessen, resp. Verkäsungsherden durchsetzt. Das übrige Drüsenparenchym pflegt ödematös, brüchig, manchmal fibrös entartet zu sein. Die circumscripte Form kommt seltener in Frage, sei es in Gestalt eines kalten Abscesses, einer Speichelcyste oder eines begrenzten ausschälbaren Tumors (Fall Lecène). Es handelte sich gewöhnlich um 13—61jährige, hereditär nicht tuberculös belastete Individuen. Das Wachsthum der Geschwulst war stets ein langsames. Nur in einem Falle trat nach heftigen Neuralgieen eine Facialislähmung ein, noch ehe eine Geschwulst sich wahrnehmen liess. Neuralgieen sind 3 mal beobachtet worden. Einmal communicirte der Abscess mit dem Ausführungsgang der Drüse, was zu einer Mischinfection führte. In allen Fällen wurde die richtige Diagnose

1) Un nouveau cas de tuberculose primitive de la parotide. Revue de chirurgie.

erst nach mikroskopischer Untersuchung gestellt. Die Prognose ist bei dem exquisit localen Charakter der Erkrankung eine gute. Ein Recidiv in der gegenüberliegenden Drüse beobachtete nur de Paoli. Die einzig rationelle operative Therapie will Küttner möglichst wenig radical angewandt wissen. Ist ein grosser Theil der Drüse afficirt, so soll er nach Möglichkeit entfernt werden, unter möglichster Schonung der Facialisäste. Bei der Brüchigkeit des Gewebes soll das anstandslos gelingen.

Dieser Forderung wird jedoch nicht immer in gleichem Maasse genügt werden können. Ein Beispiel hierfür ist der weiter unten beschriebene Fall, der ein Paradigma äusserst schwerer tuberculöser Infection der Parotis darstellt.

Krankengeschichte. Nr. 3833. 1901. Die Mutter des 3jährigen Jungen leidet an Lungentuberculose. Im Februar 1901 machte er eine Diphtherie durch. Am 5. Mai bemerkte die Mutter links unter dem Backenknochen eine erbsengrosse schmerzlose Geschwulst, die zusehends wuchs und allmählich die ganze linke Wangengegend einnahm. Das Kind hat nie über Schmerzen geklagt, auch ist Fieber nicht dagewesen. Eine von mir verordnete 2wöchentliche Jodkalicur liess den Process unbeeinflusst. Am 24. Mai liess sich eine indolente Geschwulst constatiren, die sich streng an die Grenzen der linken Parotis hielt und wie diese sich um den Unterkiefer herum nach der Tiefe erstreckte. Die Haut über der Geschwulst war unverändert, frei verschieblich. An der Papille des Ausführungsganges und auf der Schleimhaut liess sich nichts Besonderes entdecken. Desgleichen erschienen Mund- und Rachenhöhle gesund — keine Stomatitis, tadellose Zähne, keine Tonsillitis. Das Kind ist ausgezeichnet genährt, alle inneren Organe erscheinen gesund. Die im Spital controllirte Körpertemperatur stieg nicht über 36,9°.

Unter der Diagnose einer wahrscheinlich malignen Geschwulst wurde am 27. Mai ein Längsschnitt auf die Ohrspeicheldrüse gemacht, welcher der Temporalarterie parallel verlief. Die Drüse erscheint zum grössten Theil in brüchiges grauweissliches, geschwulstähnliches Gewebe verwandelt. Damit erscheint die Tumordiagnose verificirt und es wird die Totalexstirpation der Parotis und stark veränderter Parotis accessoria angeschlossen, wobei es gelingt, den Hauptstamm des N. facialis und die zur Augengegend hinziehenden Nervenäste zum Theil aus der Geschwulst zu isoliren. Naht, Tampon im unteren Wundwinkel. — An den nachfolgenden Tagen blieb die Temperatur normal, es entwickelte sich jedoch ein beträchtliches linksseitiges Gesichtsödem, das nach einigen Tagen verschwand. Am 7. Juni, 11 Tage nach der Operation, wurde Patient mit geheilter Wunde entlassen. Im Facialisgebiet war eine bleibende Paralyse der linksseitigen Gesichtsmuskeln, ferner eine leichte Parese des linksseitigen M. orbicularis orbitae zu constatiren. Tagsüber gelingt vollkommener Lidschluss nicht — im Schlaf ist die linke Lidspalte vollkommen geschlossen.

Etwas überraschend kam der mikroskopische Befund. Ich untersuchte

Stücke, die an 8 getrennten Stellen der Drüse entnommen waren, ebenso die veränderte Parotis accessoria. Ich schicke voraus, dass ich gleich nach dem Ergebniss der ersten Probeschnitte in den Tumor einen frischen Schnitt machte und den durch Druck gewonnenen Tumorsaft nach Ziehl-Neelsen färbte. Es fanden sich säurefeste Bacillen, die ich als Tuberkelbacillen ansprach. An den mikroskopischen Schnitten fanden sich folgende Einzelheiten:

Schon bei schwacher Lupenvergrösserung fallen an den gefärbten Schnitten in den im Verhältniss zu den Bindegewebssepten intensiver gefärbten Querschnitten der Drüsenläppchen hellere punktförmige Inselchen auf, welche verschieden gross, in den Läppchen in Ein- oder auch Mehrzahl enthalten sind. An all' den vielen Präparaten, die gemacht wurden, liess sich kaum ein Läppchen entdecken, das nicht derartige Veränderungen aufwies. Bei mikroskopischer Betrachtung erwiesen sich all' die heller gefärbten Punkte als mitten im Parenchym sitzende Tuberkelknötchen, welche Riesenzellen in grösserer Anzahl enthielten. Es liessen sich alle Stadien vom eben entstehenden Tuberkel bis zur vollkommenen Verdrängung des Drüsengewebes und Verkäsung constatiren. Die zwischen den Drüsenläppchen gelegenen Bindegewebssepta zeigten stellenweis starke ödematöse Durchtränkung, und namentlich in der Umgebung des stärker afficirten Parenchyms waren dieselben dicht kleinzellig infiltrirt. Eine im Bindegewebe sitzende initiale Tuberkelbildung habe ich an all' den vielen Präparaten nicht finden können. Als weiteren Befund erwähne ich noch von dichter kleinzelliger Infiltration umgebene Ausführungsgänge mit stark geschichtetem, stellenweis in Abstossung begriffenem Epithel. Die genannten Veränderungen waren an allen Stücken und an der Parotis accessoria wiederzufinden. Die Gefässe wiesen keine endarteriitischen oder adventitiellen Entzündungsprocesse auf.

Nunmehr konnte eine tuberculöse Affection der Parotis nicht mehr zweifelhaft erscheinen.

Ueber den Infectionsmodus ist noch keine Einigkeit erzielt. Gegenüber Stubenrauch vertritt z. B. Bockhorn (Archiv f. klin. Chir. Bd. LVI. S. 196) auf Grund seiner mikroskopischen Befunde eine primäre Erkrankung des interlobulären Bindegewebes, in welchem er Riesenzellen, Epitheloid- und Rundzellen nachweisen konnte. Wenn ein solcher Befund auch für meine Präparate nicht zutrifft und die Erkrankung sich topographisch streng an das Drüsenläppchen zu halten scheint, so vermuthen wir trotzdem den Herd für die Tuberkelbildung in den feinsten Bindegewebslamellen, welche die einzelnen Drüsenschläuche von einander trennen, und die ja anatomisch mit den interlobulären Bindegewebssepten zusammenhängen. Jedoch kann ich für meinen Fall nicht den Einschleppungsmodus der Infection zugeben, wie sie Bockhorn für den seinen annimmt. Er hält ein Aufsteigen der schädlichen Keime durch den Ausführungsgang der Speicheldrüse, entgegen dem Secretionsstrom nicht gerade für unmög-

lich, aber für unwahrscheinlich. Er setzt des Weiteren auseinander, wie die Infection auf dem Lymphwege in das Zwischengewebe der Parotis eingeschleppt worden ist, wie es ja analoge Untersuchungen für die Lungentuberculose gezeigt haben wollen. Bockhorn nimmt in seinem Falle ein Eindringen der schädlichen Keime durch die nicht mehr normale Mundschleimhaut an, welch' letztere durch cariöse Zähne und Stomatitis zur Infection prädisponirt erschien.

Solches trifft für meinen Fall nicht zu — keine Spur von einer Stomatitis, durchwegs gesunde Zähne und tadellose Mundtoilette! Wenn ich mich für eine „aus dem Kanalsystem der Drüse eingedrungene Infection" ausspreche, so geschieht dies erstens wegen der diffusen, streng an das einzelne Drüsenläppchen gebundenen Erkrankung der ganzen Parotis; was an den Bindegewebssepten zu sehen war, ist lediglich reactiver, entzündlicher Vorgang. Es wäre auch kaum zu verstehen, wie ein den Lymphbahnen entlang kriechender Process, so spurlos am Bindegewebssystem vorübergehend, sich so zielbewusst nach dem Centrum so gut wie aller Drüsenläppchen begeben hat. Zudem lässt sich an den Präparaten eine scharfe Abgrenzung zwischen den afficirten Läppchen und den Bindegewebssträngen constatiren.

Ferner spricht wohl zu Gunsten dieser Auffassung die diffuse Affection der schwer veränderten Parotis accessoria, welche ja näher zur Mündungsstelle, gesondert in den Ductus Stenonianus mündet und damit den eindringenden Infectionskeimen besonders ausgesetzt gewesen ist. Dass die Parotis accessoria die erste Infectionsetappe gewesen ist, geht auch aus der Erzählung der Mutter hervor, welche auf im Anfang entstandene kleine Geschwulst unter dem Backenknochen hinweist. Erst später schwoll die weiter nach aussen gelegene Wangengegend an.

Für das Eindringen von Tuberkelbacillen in den Mund hat es in meinem Fall Gelegenheit genug gegeben — ich nenne nur das wiederholte Küssen auf den Mund seitens der phthisischen Mutter. Die Tuberkelbacillen sind wohl auf dem Wege durch das Drüsenepithel in die feinsten Bindegewebssepten eingedrungen, um hier Tuberkelbildung anzuregen. Vom Kanalsystem aus haben sie die derberen Wandungen grösserer Ausführungsgänge nicht forciren können, deshalb sind die interlobulären Septen auch nicht inficirt worden. Hingegen durchdrangen sie offenbar leichter die feine Wand der terminalen Drüsentubuli und riefen die intralobulären Tuberkel hervor.

Inwieweit Epithelveränderungen im Drüsentubulus, Epithelwucherung und Abschuppung in den Ausführungsgängen, kleinzellige Infiltration um sie herum, Residuen der Bacillenwanderung, resp. Reactionserscheinungen seitens der erkrankten Drüse sind — darüber lässt sich nur in Vermuthungen reden.

Moskau, im August 1901.

XIV.

Aus der chirurgischen Klinik von Professor Kocher in Bern.

Ueber die Erfolge der Gastro-Enterostomosis.

Von

Dr. Oscar Kaiser in Breslau,
früher Assistenzarzt der Klinik.

Vorbemerkung: Die folgende Arbeit von Herrn Dr. Kaiser ist auf Ende 1899 an mich abgeliefert worden, aber nicht zum Druck eingesandt, weil ich selber das Technische eingehender als Beigabe zu bearbeiten die Absicht hatte. Leider bin ich nicht dazu gekommen, und möchte die Arbeit, in welcher in sehr gründlicher und zuverlässiger Weise ein grösseres Material verwerthet ist, nicht länger zurückhalten. Die Verzögerung ist der Grund, warum die neueste Litteratur in der Arbeit nicht berücksichtigt ist.

Bezüglich unserer Technik darf ich auf die im Druck befindliche 4. Auflage meiner Operationslehre verweisen.

Die Arbeit von Dr. Kaiser leistet den Beweis, dass die von uns geübte Methode bezüglich Mortalität und functionellen Erfolg sich als durchaus empfehlenswerth darstellt und, was ich höher anschlage, dass die Operation als solche bei Ulcus ventriculi und seinen Folgen als eines der wichtigsten therapeutischen Hülfsmittel anzusehen ist. October 1901. Kocher.

In den letzten Jahren haben sich mehrere Autoren mit der verdienstlichen Aufgabe beschäftigt, die Spätresultate der Gastro-Enterostomosis auf Grund sorgfältiger Nachuntersuchung der Operirten einer eingehenden Analyse zu unterziehen.

Solche Nachuntersuchungen werden durch rein äussere Umstände häufig recht erschwert oder unmöglich gemacht. Es schien uns deshalb die Gelegenheit willkommen, an einer ganzen Anzahl von gastroenterostomirten Patienten, theils aus der Berner Klinik, theils aus der Privatklientel des Herrn Professor Kocher, die sich uns gern zur Verfügung stellten, eine genaue Nachrevision vornehmen oder wenigstens von ihnen briefliche Nachrichten über ihr weiteres Ergehen einholen zu können.

Wir hoffen damit einen kleinen Beitrag zur Beantwortung einiger Fragen aus dem Gastro-Enterostomie-Thema beibringen zu können. Insbesondere wird auch die Frage nach der Wahl der speciellen Operationsmethode einer kurzen Erörterung nicht unwerth scheinen.

Es sei mir gestattet, Herrn Professor Kocher, meinem hochverehrten Lehrer, meinen ganz ergebensten Dank für das freundliche Interesse auszusprechen, das er dieser Arbeit entgegengebracht hat.

Eine kurze Bemerkung sei über den an unserer Klinik gebräuchlichen Modus der Magenuntersuchung vorausgeschickt.

Die Entnahme des Mageninhalts erfolgt ausnahmslos durch Expression nach Einführung des Ewald'schen Schlauchs. Der Darreichung des Probefrühstücks, die, wenn irgend möglich, bei nüchternem Magen erfolgt, geht eine Entleerung des Magens von etwa retinirtem Inhalt ebenfalls durch Expression oder, wenn es nöthig erscheint, durch eine Magenspülung vorauf. Als Probefrühstück dient (soweit es nicht im Krankenblatt speciell anders angegeben ist) ein Quantum von 2 Tassen (ca. 400 ccm) bitteren Theeaufgusses mit einem kleinen Wecken Weissbrod (30 g). Die Expression erfolgt 40 bis 45 Minuten später. Eine Nachspülung mit Wasser schliesst sich an zur Controlle.

Zur Nachuntersuchung fanden sich unsere Patienten auf briefliche Aufforderung hin für einige Stunden in der Klinik ein. Da sie zum Theil aus grösserer Entfernung hergereist kamen, konnte eine Untersuchung des Magens in nüchternem Zustand nur ausnahmsweise vorgenommen werden. Meist war vor Antritt der Reise ein kleiner Morgenimbiss genommen worden. Der Darreichung des üblichen Probefrühstücks ging deshalb die Entleerung des Magens voraus.

Zur Prüfung auf freie Salzsäure wurde das nach vorherigem guten Umrühren des ausgeheberten Mageninhalts gewonnene Filtrat benützt; auch zur Bestimmung der Gesammt-Acidität wurde, wie dies ja fast allgemein üblich, das Filtrat und nicht der unfiltrirte Mageninhalt selbst verwendet. Die etwa daraus resultirende Fehlerquelle schien uns auf Grund mehrfacher Nachprüfungen nicht gross genug, um uns deshalb des Vortheils grösserer Sauberkeit im Untersuchen und der leichteren Erkennbarkeit der Reaction begeben zu sollen.

Freie Salzsäure wurde als vorhanden notirt, wenn die Phloroglucin-Vanillinprobe positiv ausfiel. Die Tropaeolin- und Methylviolettreaction wurde nebenher des Oefteren benutzt. Das Uffelmann'sche Reagens diente uns zum Nachweis der Milchsäure. Bei nicht ganz sicherem Ausfall der Probe wurde auch die einfache Eisenchloridprobe versucht.

Die Bestimmung der Gesammt-Acidität erfolgte in der üblichen Weise durch Titration mit $^1/_{10}$ Normal-Natronlauge. Als Indicator diente Phenolphtallein; die Titration wurde mit der ersten deutlichen Rothfärbung beendigt.

Es schien uns übersichtlicher als Aciditätswerth die einfache Zahl, das 10fache der verbrauchten ccm $^1/_{10}$ Normallauge zu nennen, als die Umrechnung auf freie Salzsäure vorzunehmen. Wir sehen dies jetzt auch bei Anderen immer mehr Usus werden. Als Werth für eine normale Acidität nach Kohlehydratkost glaubten wir nach früheren eignen und nach fremden Erfahrungen etwa die Zahl 40 bis 50 gelten lassen zu dürfen.

An die chemische Prüfung schloss sich die mikroskopische Untersuchung an. Eine Bestimmung der Grösse resp. des Dilatationsgrades des Magens versuchte man mit der Aufblähung mittels einer Luftspritze mit Doppelventil durch den eingeführten Magenschlauch hindurch. Es wurde mit der Blähung dann aufgehört, wenn ein erheblicheres Spannungsgefühl sich geltend machte, oder wenn beim Fehlen eines solchen eine weitere Vergrösserung nicht mehr zu erreichen war. Es wurde dabei nebenher auch auf während der Aufblähung etwa eintretende Peristaltik und auch auf die Art und Weise der Wiederausstossung der Luft geachtet.

In einigen Fällen war früher die Capacität des Magens und die Ausdehnungsfähigkeit der Magenwand auch durch Eingiessen von Wasser bestimmt worden.

Die Anzahl unserer den nachfolgenden Erörterungen zu Grunde liegenden Fälle von Gastro-Enterostomie bei gutartigen Erkrankungen des Magens beträgt 15. Darunter kann Fall Hassler, bei dem nur eine sehr früh liegende Nachprüfung vorgenommen werden konnte, nur in beschränktem Sinne Verwerthung finden. Die Krankengeschichten folgen am Schluss. Zur leichteren Uebersicht möchten wir hier nur eine die wichtigsten Daten enthaltende tabellarische Zusammenstellung einfügen:

Gastro-Enterostomiee

Das Resultat der Nachuntersuchung

Nr.	Name, Alter	Befinden	Nachuntersuchung nach:
1	Herr Kohler, 65 Jahre.	Sodbrennen, copiöses Erbrechen, Schmerzen. E.-Z.[1]) ziemlich schlecht.	
		. . . . .	. . . . .
		Keine Schmerzen, kein Erbrechen. Ernährungszustand gut.	19 Monaten.
2	Pauli, Gottlieb, 55 Jahre.	Starke Schmerzen Erbrechen sehr häufig, mehrmals täglich. Bedeutende Abmagerung.	
		. . . . .	. . . . .
		Keine Schmerzen, kein Erbrechen, isst gewöhnliche Bauernkost, thut schwere Arbeit.	17 Monaten.
3	Baumgartner, Frau, 57 Jahre.	Schmerzen im Magen nach dem Essen. Gewichtsabnahme. Kein Erbrechen.	
		. . . . .	. . . . .
		Keine Schmerzen, jede Nahrung wird vertragen. E.-Z. gut	10 Monaten.
4	Zumbrunnen, Gottfried, 40 Jahre.	Copiöses Erbrechen, bedeutende Gewichtsabnahme, ganz arbeitsunfähig.	
		. . . . .	. . . . .
		Arbeitet wieder schwer, isst auch grobe Kost ohne Beschwerden.	3½ Monaten.
5	Klingler, Franz, 59 Jahre.	Schmerzen; 30 Pfd. Gewichtsabnahme. Bei Magenspülungen kein Erbrechen.	
		. . . . .	. . . . .
		Sehr gutes Befinden, keine Schmerzen.	9 Monaten.
6	Fielitz, Hermann, 22 Jahre.	Sehr häufig Erbrechen, Schmerzen. Aufstossen. Starke Nervosität.	
		. . . . .	. . . . .
		Selten noch etwas Erbrechen. Sonst Wohlbefinden.	2 Monaten.
		. . . . .	. . . . .
		Manchmal Erbrechen nach schwer verdaulichen Speisen. Noch starke Nervosität.	13 Monaten.

1) cf. S. 294: Bemerkungen über die Untersuchungsmethoden.
2) Die Zahl bezeichnet den Grad der Dilatation. Ueber die Bestimmung derselben cf. S. 303, 304

benignen Affectionen.

et sich unter dem punktirten Strich.

Magenbefund						Operation			
rehebertes ntum nach P. f.[1])	Grösse des Magens[2])	Freie HCl	Milchsäure	Gesammt-Acidität[3])	Mikrosk. Befund	Datum	Methode	Befund bei der Operation	Verlauf unmittelbar nach der Operation
00 ccm, f unbekannt.	Gr. III.	+				13. Jan. 1898.	G.-E. retrocol. post.	Narbige Pylorusstenose.	Ganz ungestört.
10 ccm.		+	0	90					
00 ccm.	Gr. II.	+	0	70		12. März 1898.	G.-E. retrocol. post.	Ulcusnarbe an d. kleinen Curvatur nach d. Pylorus zu.	Ganz ungestört.
50 ccm.	Gr. II.	+	0	53					
1 3000 ccm egossenem sser kommt nur 1500 zurück	Gr. II.	+				18. Oct. 1898.	G.-E. retrocol. post.	Narbe am Pylorus mit einem derben Knoten.	Am 1. Tage blutige Flüssigkeit erbrochen, sonst ungestört.
15 ccm	Gr. II	0	0						
00 ccm.	Gr. III.	+	+	105	Sarcine.	16. Mai 1899.	G.-E. antecol. ant.	Ringförmige, narbige Pylorusstenose.	Ganz ungestört.
50 ccm.	Gr. III.	+	+	29	Sarc. 0.				
	Gr III.	+	0			22. Nov. 1898.	G.-E. retrocol. post.	Pylorus narbig verengt.	In der 1. Nacht 2 mal etwas Blutbrechen, sonst ganz gut.
rechen von ccm nach Nahrung.	Gr. I.	0	0			23. Nov. 1898.	G.-E. antecol. post. en Y.	Congenitale Magenknickung.	Ganz ungestört.
75 ccm		0	0	20					
30 ccm.		+	0	47					

3) cf. S. 294: Untersuchungsmethoden.
4) E.-Z. = Ernährungszustand.

Nr.	Name, Alter	Befinden	Nachuntersuchung nach:
7	Schwarz, François, 54 Jahre.	Copiöses Erbrechen. Heftige Schmerzen. Kräfteabnahme.	
		. . . . .	. . . . .
		Fühlt sich ganz wohl.	5 Wochen.
		. . . . .	. . . . .
		Gutes Aussehen, isst alles.	8 Monaten.
8	Bühler, Christian, 50 Jahre.	Schmerzen, Abmagerung, Pyrosis.	
		. . . . .	. . . . .
		Ganz frei von Beschwerden.	5 Wochen.
		. . . . .	. . . . .
		Gar keine Beschwerden. Wohlbefinden.	3 Monaten
9	Schwitz, Friedrich, 35 Jahre.	Sehr heftige Schmerzen, Erbrechen, Abmagerung.	
		. . . . .	. . . . .
		Keine Magenbeschwerden.	4 Monaten.
		. . . . .	. . . . .
		Fühlt sich wohl.	7 Monaten.
		. . . . .	. . . . .
		Bei schwer verdaulicher Kost etwas Magendrücken.	8 Monaten.
10	Joss, Gottfried, 36 Jahre.	Sehr heftige Schmerzen, Erbrechen, starke Abmagerung. Bleikachexie.	
		. . . . .	. . . . .
		Kein Erbrechen. Magendrücken nur bei schwerer Kost. Noch starke Anämie.	1½ Monater.
11	Gigli, Friedrich, 35 Jahre.	Sodbrennen, Beklemmungsgefühl in der Magengegend. Neurasthenie.	
		. . . . .	. . . . .
		Beklemmungsgefühl bei anstrengender Arbeit noch vorhanden.	7½ Monate
12	Miserez, Elise, 50 Jahre.	Heftige Schmerzen. Abmagerung.	
		. . . . .	. . . . .
		Keine Magenschmerzen. Linksseitige Wanderniere.	6 Monaten.
13	Hassler, Gottlieb, 58 Jahre.	Täglich übelriechendes Erbrechen. Schmerzen. Kräfteverfall.	
		. . . . .	. . . . .
		Fühlt sich ganz wohl, keine Schmerzen, kein Erbrechen.	3½ Wochen.

Magenbefund						Operation			
gehebertes atum nach P. f.	Grösse des Magens	Freie HCl	Milchsäure	Gesammt-Aciditätt	Mikrosk. Befund	Datum	Methode	Befund bei der Operation	Verlauf unmittelbar nach der Operation
50 ccm.	Gr. I.	+	0	57	Kurze dünne Bac.	22. Dec. 1898.	G.-E. antecol. ant.	Ringförmige Ulcusnarbe am Pylorus.	Kleiner pneumonischer Herd. Sonst ganz gut.
. . . . .	. . . .	. . . .	. . . .	. . . .	. . . .				
50 ccm.		+	0	35	do.				
. . . . .	. . . .	. . . .	. . . .	. . . .	. . . .				
80 ccm.	Gr. I.	+	0	48					
						21. April 1899.	G.-E. antecol. ant.	Perigastritische Verwachsungen.	Ganz ungestört.
. . . . .	. . . .	. . . .	. . . .	. . . .	. . . .				
50 ccm.	Gr. I.	+	0						
. . . . .	. . . .	. . . .	. . . .	. . . .	. . . .				
00 ccm.	Gr. I.	+	0	63					
60 ccm.	Gr. II.	0	+	20	Milchsäure-Bac.	12. Dec. 1898.	G.-E. retrocol. post. en Y.	Narbige Pylorusstenose.	Kleiner pneumonischer Herd. Sonst ungestört.
. . . . .	. . . .	. . . .	. . . .	. . . .	. . . .				
ch 1 Teller Suppe. 100 ccm.	Gr. II.	0	+	34	do.				
. . . . .	. . . .	. . . .	. . . .	. . . .	. . . .				
50 ccm.	Gr. II.	+	0	49					
. . . . .	. . . .	. . . .	. . . .	. . . .	. . . .				
20 ccm.	Gr. II.	+	0	48					
0 ccm.?	Gr. III.	+	0	40		10. Juli 1898.	G.-E. antecol. ant.	Ulcus. Adhäsionen.	2 mal Erbrechen geringer grünlicher Mengen, sonst sehr gut.
. . . . .	. . . .	. . . .	. . . .	. . . .	. . . .				
50 ccm.	Gr. II.	0	0						
80 ccm.	Gr. I.	+	+	61		12. Jan. 1899.	G.-E. antecol. ant.	Narbige Pylorusverengerung. Netzadhäsionen.	Ganz gut.
. . . . .	. . . .	. . . .	. . . .	. . . .	. . . .				
60 ccm.	Gr. I.	+	+	40					
20 ccm.	Ptose	0	+	35		23. Febr. 1899.	G.-E. antecol ant.	Verwachsung d. Pylorus mit der Gallenblase.	Ungestört.
. . . . .	. . . .	. . . .	. . . .	. . . .	. . . .				
30 ccm.	ebenso	+	+	59					
50 ccm	Gr. II.	+	+	40	Kurze dicke Stäbchen.	19. Dec. 1898.	G.-E. retrocol. post. en Y.	Narbige Veränderungen am Pylorus u. Verwachsung mit der Umgebung.	Gut.
. . . . .	. . . .	. . . .	. . . .	. . . .	. . . .				
00 ccm.		0	+	23	do.				

Nr.	Name, Alter	Befinden	Nachuntersuchung nach:
14	Giauque, Pauline, 52 Jahre.	Brennende Magenschmerzen, Erbrechen. Hochgradige Anämie.	
		. . . . .	. . . . .
		Zunehmende Kachexie und Anämie.	3 Monaten.
15	Stalder, Anna, 35 Jahre.	Erbrechen, Völle im Magen. Kräfteabnahme.	
		. . . . .	. . . . .
		Beständiger Brechreiz, Aufstossen. Muss täglich den Magen durch den Schlauch entleeren.	6 Monaten.

Es wurde die Gastro-enterostomia antecolica anterior in 7 Fällen zur Anwendung gebracht, die retrocolica posterior 5 mal. In 3 weiteren Fällen wurde nach Roux' Methode en Y operirt. In einem dieser 3 Fälle (Fielitz) musste das Jejunumstück entgegen der sonst üblichen Weise vor dem Colon herumgeführt werden, da sich das Mesocolon als so stark von grossen Gefässen durchsetzt erwies, dass man nicht wagte, durch dasselbe hindurchzugehen.

Wollen wir zunächst einmal unsere Operationsresultate nach dem Maassstabe subjectiv empfundener Besserung und der Hebung des Allgemeinbefindens rubriziren, so würde das Prädicat „sehr guter Erfolg" den Fällen Kohler, Pauli, Baumgarten, Zumbrunnen, Schwarz, Klingler, Fielitz, Bühler und Schwitz schlechtweg zuzusprechen sein.

Eine zweite Reihe würden die Fälle Joss, Gigli und Miserez bilden. Letztere Patientin klagt übrigens im Wesentlichen mehr über Beschwerden, die ausserhalb der Magensphäre liegend, wohl in der Hauptsache auf das Vorhandensein einer Wanderniere sich zu beziehen scheinen, und nur die beiden erstgenannten haben neben den aus ihrer Bleianämie resp. Neurasthenie sich herleitenden Krankheitssymptomen auch über leichtere Störungen der Magenfunctionen zu klagen.

Einen ungünstigen Ausgang endlich bieten die Fälle Giauque und Stalder dar.

Es wird zweckmässig sein, über diese beiden Patientinnen gleich ein Wort hier anzuführen.

Die erstere, Frau Giauque, war von vornherein wegen der besonderen Schwere des Allgemeinbefindens für stark suspect auf Car-

Magenbefund						Operation			
ausgehebertes Quantum nach P. f.	Grösse des Magens	Freie HCl	Milchsäure	Gesammt-Aciditat	Mikrosk. Befund	Datum	Methode	Befund bei der Operation	Verlauf unmittelbar nach der Operation
110 ccm.	Ptose.	0	+	2		2. Mai 1899.	G.-E. antecol. anter.	Pylorus derb und eng. Ptose.	Jauchiger Inhalt im Magen, am 2. Tage. Nach Spülung Verlauf gut.
120 ccm.	Ptose.	0	—			9. Dec. 1898.	G.-E. retrocol. post.	Peritonitische Verwachsungen.	Beständiges Erbrechen. Regurgitation vom Darm her.
20 ccm. kothriechend.		0	+			26. Dec. 1898.	Relaparatomie.		

cinom angesehen worden. Der Salzsäuremangel musste den Verdacht unterstützen. Der Umstand jedoch, dass die Art der Verhärtung am Pylorus zu wenig sicher für die Annahme einer malignen Erkankung schien, und das man vor allen Dingen auch bei dem elenden Allgemeinzustande vor einem grösseren Eingriff sich scheuen zu müssen glaubte, gab im Augenblicke nur die Indication für eine Gastroenterostomie. Der weitere Verlauf scheint aber die erste Annahme einer bösartigen Affection doch entschieden rechtfertigen zu wollen, wenn nicht etwa der schweren Anämie allein schon eine grössere Rolle im Krankheitsbilde zugesprochen werden soll.

Jedenfalls scheint uns dieser Fall eine gewisse Sonderstellung bei der Beurtheilung beanspruchen zu wollen.

Nicht ganz einfach für die Kritik scheint uns auch der zweite Fall, Frau Stalder, zu liegen. Die so allgemeine und überaus starke Adhäsionsbildung nach der Operation bietet doch etwas recht Ungewöhnliches dar und berechtigt jedenfalls zu der Vermuthung, dass etwa eine besondere Disposition des Peritoneums zu Verwachsungen, vielleicht nach Art einer chronischen Peritonitis, die Hauptursache für die schweren mechanischen Störungen nach der Operation bilden möge. Schon bei der ersten Operation wurden ja ausgedehnte Verwachsungen constatirt, für die eine Ursache nicht recht zu Tage lag.

Es ist wohl in der That erlaubt, diese beiden Fälle bei der kritischen Beurtheilung der Operationsresultate unter einem besonderen Gesichtspunkte zu betrachten.

Vertheilen wir die Resultate nun auf die Methoden, so würden aus der ersten Reihe 3 Fälle der Gastro-enterostomosis [illegible]

University of California LIBRARY

anter. und 4 der retrocol. post. zufallen, 2 der Methode nach Roux en Y.

In der zweiten Reihe stehen nur 3 antecolicae anteriores, in der dritten gleichmässig 1 retrocol. post. und 1 antecol. ant. (Fall Hassler ist hier nicht mitgezählt; Operation nach Roux).

Ein Vergleich der Methoden ist aus dieser kleinen Zusammenstellung heraus wohl noch nicht erlaubt. Fürs Erste gewinnen wir nur, soweit das Allgemeinbefinden der Patienten in Frage steht, im Grossen Ganzen den Eindruck, dass mit der „hinteren" und der „vorderen" Methode in gleicher Weise gute Ergebnisse erzielt werden konnten, wofern nicht störende Momente ebenfalls allgemeiner Natur hindernd sich in den Weg stellen, sowie dass der Y-Methode nicht ohne Weiteres auffallend bessere Resultate eo ipso eigen sein dürften als den einfacheren Verfahren.

Jeder weiteren Erörterung über grössere oder geringere Zuverlässigkeit der Methoden müsste natürlich zunächst eine Bemerkung über die Intensität der vorher constatirten Störungen und die muthmaassliche specielle krankhafte Veränderung im einzelnen Fall voraufgeschickt werden. Wir erwarten ja a priori natürlich nicht, dass eine seit vielen Jahren bestehende hochgradige narbige Pylorusstenose mit colossaler Dilatation des motorisch völlig leistungsunfähig gewordenen Magens dasselbe Bild im Verlaufe nach der Operation bietet wie etwa ein viel weniger lange zurückdatirendes, frisch vernarbtes oder vielleicht zum Theil noch offenes Ulcus mit geringer Ektasie und besserer motorischer Leistungsfähigkeit des Magens.

Noch relativ frische Ulcerationsprocesse mit ihren Folgezuständen liegen anscheinend unsern Fällen Schwarz, Bühler, Joss und wahrscheinlich auch Schwitz zu Grunde. Der erste hatte noch einen Monat früher eine ärztlicherseits beobachtete ziemlich erhebliche Magenblutung durchgemacht, bei Bühler legte neben häufig wiederholten Magenblutungen die zuletzt aufgetretene Perforation die Diagnose klar; bei Joss liess sich das Ulcus bei der Operation noch deutlich fühlen, und Schwitz bot ebenfalls eine Reihe genügend charakterisirender Momente dar. Auf früher überstandene Ulcera, zum Theil allerdings schon zeitlich recht weit zurückliegend, weist die Anamnese auch in den Fällen Kohler, Pauli, Klingler und Baumgartner noch deutlich hin. Eine Hämatemesis datirt zurück bei Kohler bis vor 8 und bei Baumgartner sogar bis vor 26 Jahren. Nicht anders als auf abgelaufene Ulcerationsprocesse sind ja natürlich doch wohl die Narbenbildungen auch in den übrigen Fällen zurückzuführen, wo Ulcussymptome in den

anamnestischen Angaben weniger deutlich oder auch gar nicht enthalten sind.

Soweit übrigens über die Narbenbildungen selbst genauere Notizen vorliegen, finden wir wirklich ringförmige narbige Stenosen ausdrücklich angeführt bei Zumbrunnen und bei Schwarz. Narbenzüge, welche die Pylorusgegend zum Theil mehr nur von einer Seite her verengen oder abknicken, sind in einer ganzen Anzahl von Fällen näher angegeben. Neben den narbigen Veränderungen in der Magenwand selbst finden sich dann auch, wie ja gewöhnlich, bei einer ganzen Reihe unserer Patienten zum Theil recht bedeutende Adhäsionen nach den Nachbarorganen hin, bei Joss z. B. Adhäsion der Pylorusgegend mit der Bauchwand und dem linken Leberlappen, bei Giauque und Zumbrunnen Verwachsung mit der Leber; bei Bühler finden sich nach seiner Perforation sehr ausgedehnte perigastritische Verwachsungen und bei Frau Stalder liegen eine Menge älterer peritonitischer Adhäsionen vor. Eine gewisse Ausnahmestellung endlich nimmt Pat. Fielitz ein mit seinem eigenthümlichen und interessanten, wahrscheinlich congenitalen Schrumpfungsprocess am Omentum minus, der zu einer so bedeutenden Difformität des Magens Veranlassung geben konnte.

Wesentlich den Befund einer Ptose bietet die Untersuchung bei Patientin Miserez dar ohne nachweisbare Stenosirung des Pylorus, aber doch mit einer Verwachsung des Pylorus nach der Gallenblase hin; die Dilatation des offenbar recht schlaffen Magens ist dabei recht bedeutend. Auch bei Frau Stalder ist der Tiefstand des Magens ziemlich ausgesprochen, die Dilatation erreicht aber hier nur einen mittleren Grad.

Das Bild der Ptose auch zugleich mit narbiger (?) Verhärtung und Verengerung des Pylorus bietet die ebenfalls schon näher besprochene Frau Giauque dar.

Für die Fälle, die keinen auffallenden Tiefstand des Magens zeigen, möchte es zweckmässig scheinen, zu leichterem Vergleich den Grad der Dilatation, soweit dieser sich durch Luftaufblähung bestimmen liess, ziffernmässig zu bezeichnen. Wir würden dann für unsern Zweck am besten drei Stufen benennen: als ersten, geringen Dilatationsgrad: die grosse Curvatur in Nabelhöhe oder nur wenig darunterstehend. Hierher müssten dann Schwarz, Gigli und Bühler gehören. Dem 2. Grad von Dilatation soll ein Stand der grossen Curvatur etwa mitten zwischen Nabel und Symphyse entsprechen: Fälle Pauli, Baumgartner, Schwitz und Hassler. Den höchsten, dritten Grad der Dilatation würden schliesslich die

Fälle Kohler, Joss, Zumbrunnen und Klingler darstellen, bei denen die grosse Curvatur bei der Aufblähung bis an die Symphyse oder wenigstens bis sehr nahe daran herunterreicht.

Quoad guten Allgemeinerfolg wenigstens scheint nun jedenfalls auch das grösste Maass vorhandener Dilatation nicht ein Hinderungsgrund zu sein. Abgesehen von Fall Joss stehen unsere Fälle mit dem Dilatationsgrad III sämmtlich mit in der ersten Reihe unserer Resultate.

Dass unsere wenigen mit grösserer oder geringerer Dilatation combinirten Fälle von ausgesprochener Gastroptose sämmtlich ein mangelhaftes oder ganz schlechtes Ergebniss aufweisen, erscheint allerdings auffallend. Indessen dünkt es uns aus den anderwärts erörterten Gründen nicht wahrscheinlich, dass dies dem Zustand der Ptose an sich allein zur Last zu legen sei.

Da wo stärkere Adhäsionen vorhanden waren, mag wohl auf deren Lösung auch ein Theil des Rückgangs der Beschwerden zu beziehen sein.

Sehr günstig muss, bezüglich rascher Heilung auch im anatomischen Sinne, der noch verhältnissmässig frische Ulcerationsprocess beeinflusst worden sein bei Patient Schwarz und bei Bühler. Bei Schwitz kommt er offenbar etwas langsamer zur Heilung, und auch Joss ist nach der allerdings nur erst kürzeren Zeit, die seit der Operation bis zur Nachprüfung verstrichen ist, noch nicht völlig frei von entsprechenden Beschwerden.

Die zweite Reihe von Fällen, mit offenbar schon älteren Ulcusresiduen, wies schon nach durchweg nur sehr kurzer Zeit ein völliges Heilungsresultat auf.

Dass zwei von den Fällen mit frischeren Ulcerationsprocessen (Schwarz und Bühler) durch die einfache Wölfler'sche Methode rasch geheilt wurden, dagegen der nach der Y-Methode Operirte (Schwitz) längere Zeit zur Heilung brauchte, darf natürlich auf die Methode ursächlich wohl nicht bezogen werden. Der vierte Fall (Joss) war ebenfalls nach Wölfler operirt worden.

In die Therapie der Ptosen hatten sich die Methoden so theilen müssen, dass zweimal die antecol. anterior (Miserez und Giauque) und einmal die rectrocol. post (Stalder) ausgeführt wurde.

Weit interessanter als die vorstehenden mehr allgemeineren Ausführungen wird sich eine genaue Einzelanalyse der im Verlaufe der Heilung objectiv zu Tage tretenden Veränderungen am Magen selbst gestalten. Sie hätte sich zu beziehen auf das durch Auf-

blähung bestimmbare maximale Magenvolumen vor und nach der Operation, auf event. Besserung der motorischen Thätigkeit des Magens, bestimmt durch Ausheberungen der nach bestimmtem Probefrühstück retinirten Inhaltsmengen und auf etwaige Veränderungen der secretorischen Functionen, des Magenchemismus.

Berücksichtigen wir zunächst die Magengrösse. Es konnten leider nicht alle Fälle daraufhin nachuntersucht werden.

Nur in einem einzigen der nachuntersuchten Fälle (Joss) sehen wir die Dilatation geringer werden (von Grösse III auf II). In allen übrigen Fällen, und zwar bei hohen Graden der Erweiterung ganz ebenso wie bei geringeren lässt sich der Magen leicht noch zu eben derselben Grösse aufblähen wie vorher. Höchstens wurde von einigen Patienten angegeben, dass sie jetzt bei maximaler Ausdehnung des Magens ein deutliches Spannungsgefühl empfänden, das früher nicht vorhanden gewesen war.

Bei leichteren Graden von Dilatation mag das Gleichbleiben derselben weniger von Belang scheinen als bei z. B. einer so gewaltigen Dilatation wie im Falle Zumbrunnen, der dabei gerade eines der besten Heilresultate rücksichtlich subjectiver und allgemeiner Besserung darbietet. Allerdings liegt eben bei diesem Kranken die Operation erst $3^1/_2$ Monate zurück.

Unsere ältesten beiden Fälle, Kohler und Klingler, mit gleichzeitig grösstem Maasse der Dilatation konnten leider nicht entsprechend nachgeprüft werden.

Dass einem bestimmten Grade von Dilatation des Magens durchaus nicht immer auch der Grad der motorischen Leistungsfähigkeit resp. -Unfähigkeit der Magenwand entspricht, ist ja ein wohl bekanntes Factum der Magenpathologie. Verschiedene Verhältnisse, namentlich der grössere oder geringere Grad von Atonie der Musculatur des Magens sprechen eben hier mit.

Nach der Operation sehen wir dieselbe scheinbare Willkürlichkeit der Verhältnisse bestehen. Dem Constantbleiben der Magendilatation entspricht durchaus nicht ein Gleich-Schlechtbleiben der Austreibungsfähigkeit des Mageninhalts.

Des Näheren ausgeführt verhält sich dies für unsere Beobachtungsreihe folgendermaassen:

Eine sehr bedeutende Verminderung des restirenden Mageninhalts müssen wir annehmen bei Fall Kohler und Baumgartner. Leider lässt hier die früher angewandte Prüfungsmethode einen zahlenmässigen Vergleich nicht zu. Wenn aber bei ersterem 2000 ccm nach einem allerdings nicht bekannten Probefrühstück und offenbar ohne voraus-

gehende Spülung früher ausgehebert werden konnten, und jetzt nach dem gewöhnlichen Probefrühstück (400 ccm Thee) nur noch 110 cm, und wenn bei Baumgartner von 3000 ccm eingegossenen Wassers früher nur 1500 ccm zurückgehebert werden konnten, während jetzt der Rest des üblichen Probefrühstücks nur 15 ccm beträgt, so muss man doch ohne Weiteres annehmen, dass die Besserung der austreibenden Kraft des Magens eine ganz bedeutende geworden ist. Fall Gigli zeigt mit seiner Verminderung um etwa die Hälfte der früher sehr grossen Retentionsmenge eine bemerkenswerthe Besserung, und bei den Patienten Fielitz und Schwitz ergiebt die letzte Prüfung eine Rückkehr zu normalen Verhältnissen von bedeutender Retention her.

Weniger auffallend ist der Rückgang der restirenden Mengen in den Fällen Pauli und Schwarz, wo vorher recht bedeutende Retention bestand. Die Frühprüfung (nach 3½ Wochen) im Falle Hassler lässt immerhin schon eine geringe Besserung der Motilität erkennen.

Eine grössere Menge Inhalt bei der ersten Prüfung fand sich im Gegensatz zu allen übrigen Fällen bei Pat. Joss. Mit dem Ergebniss der Aufblähbarkeit des Magens würde gerade dieses Ergebniss in directem Widerspruch stehen, und es will uns scheinen, als ob etwa da früher ein Beobachtungsfehler mit untergelaufen sei.

Ein Gleichbleiben der restirenden Quanta bieten uns die Fälle Miserez und Zumbrunnen dar. Beide bewegen sich in nicht übermässigen Grenzen der Rückstände.

Berücksichtigen wir jene Patienten besonders, bei denen eine mehrmalige Nachuntersuchung vorgenommen werden konnte, so bemerken wir hier einiges Schwanken in den Resultaten. Die Besserung im Verlauf ist nicht immer eine stetig progressive. Zweimal sehen wir die Anfangsresultate bezüglich Retention etwas besser als die Endergebnisse (Fälle Schwarz und Bühler).

Im Allgemeinen gewinnen wir den Eindruck, dass bei den Fällen mit sehr hochgradiger Retention vor der Operation die Besserung der Motilität nach Anlegung der Anastomose mehr in die Augen springend ist als bei den übrigen.

Eine Nachprüfung des Mageninhalts im nüchternen Zustand konnten wir aus den Eingangs erwähnten äusseren Gründen in der Regel nicht vornehmen. Annähernd den Verhältnissen des nüchternen Magens konnten aber wohl (s. Krankengeschichten) etwa die Untersuchungen bei Joss, Miserez, Zumbrunnen, Schwarz und Baumgartner entsprechen. Es ergaben sich denn auch hier keine oder nur Spuren Inhalts. Bei Schwarz bedeutet dies eine Besserung, da der

Inhalt des nüchternen Magens früher mit 50 ccm gemessen worden war. Gigli, dessen Magen man früher in nüchternem Zustande leer gefunden hatte, liess später 80 ccm Inhalt aushebern. Derselbe bestand aber anscheinend fast ausschliesslich nur aus offenbar verschlucktem Rachensputum.

Von selbst gegeben erscheint als nächste Frage die, ob mit dem Nachlassen der Stauung, der Besserung der Motilität auch eine Veränderung der Acidität in unseren Fällen Hand in Hand geht, und ob in dieser Veränderung eine gewisse Gesetzmässigkeit sich erkennen lässt.

Unsere Beobachtungen scheinen uns nicht ohne einiges Interesse zu sein. Von einem sehr hohen Wert zu einer unternormalen Zahl herunter geht die Gesammt-Acidität bei Pat. Zumbrunnen (105:29), dessen Motilität keine entsprechende Besserung aufweist. Von hohem (73) zu wenig erhöhtem Werth (53) sinkt sie bei Pauli herab; von 57 auf 48 bei Schwarz. Bei beiden ist die Besserung der Motilität nur eine mässige.

Der viel besseren Hebung der motorischen Leistungsfähigkeit bei Gigli entspricht nur ein Herabgehen des Säurewerthes von 61 auf 40. Ein Gleichbleiben des Säurewerthes zeigt Pat. Joss 40:42. Der Vergleich der motorischen Leistung erscheint hier, wie schon erwähnt, durch einen Fehler der Beobachtung beeinträchtigt.

Zweimal (Fälle Miserez und Schwitz) sehen wir die Acidität schliesslich höher werden nach der Operation als vorher. Im ersteren Falle hatte die Motilität keine Verbesserung gezeigt, der letztere aber hatte sich durch eine bedeutende Zunahme der motorischen Leistungsfähigkeit ausgezeichnet.

Ein besonders interessantes Ergebniss scheinen uns die Fälle zeigen zu wollen, die wir mehrmals in grösseren zeitlich auseinander liegenden Zwischenräumen zu controlliren in der Lage waren. Es zeigt sich Folgendes:

		Gesammt-Acidität
Fielitz nach	2 Monaten	20;
„ „	13 „	47;
Schwitz „	4 „	34;
„ „	7 „	49;
Schwarz „	5 Wochen	35;
„ „	8 Monaten	48.

Also unternormale Werthe 5 Wochen bis 4 Monate nach der Operation, die zu normaler Höhe sich erheben bei der Prüfung im 7., 8. resp. 13. Monat.

Bei Fielitz war vor der Operation die Aciditätsberechnung unterlassen worden, bei Schwarz hatte sie sich um ein Geringes über die Norm gesteigert gezeigt (57), bei Schwitz war sie sehr gering gewesen (20).

Einen unternormalen Werth hatten wir bei den nur einmal nachuntersuchten Fällen ausser bei dem schon genannten Zumbrunnen (29) sonst nur noch bei Hassler constatiren können: 23 (vor der Operation 40). Hassler ist der am frühesten Nachuntersuchte, 3 1/2 Wochen nach der Operation. Bei Zumbrunnen hatte die Untersuchung nach 3 1/2 Monaten stattgefunden.

Früher als Zumbrunnen wurde sonst nur noch Joss (nach 1 1/2 Monaten) untersucht. Seine Acidität zeigt einen normalen Werth: 42.

Bei keinem der übrigen Fälle, die sämmtlich nicht verminderte oder sogar gesteigerte Aciditätswerthe aufweisen, ist der seit der Operation verstrichene Zeitraum kürzer als 6 Monate.[1])

Einige weitere Bemerkungen über das nähere Verhalten des Chemismus mögen hier gleich noch Platz finden.

In unserer Beobachtungsreihe finden sich 4 Fälle, bei denen freie Salzsäure bei der Untersuchung vor der Operation nicht nachgewiesen werden konnte. In einem Fall, Stalder, geben auch später die üblichen Reactionen einen negativen Befund. Interessant aber ist das Neuauftreten der Reaction auf freie Salzsäure in den übrigen drei Fällen: Fielitz, Schwitz und Miserez, und zwar scheint uns interessant auch besonders, dass in den zweimal untersuchten ersteren beiden Fällen die freie Salzsäure noch nicht sich zeigt nach 2 resp. 4 Monaten, sondern erst bei der nach 13 resp. 7 Monaten vorgenommenen Nachprüfung. Bei Fall Miserez datirt die nur einmalige Nachuntersuchung 6 Monate nach der Operation.

Parallel mit dem Neuauftreten der Salzsäurereaction geht in allen drei Fällen einher ein Hinaufgehen der Werthe für die Gesammt-Acidität. Für Fielitz, bei dem die Bestimmung der Gesammt-Acidität im Anfangsstatus unterlassen ist, kann diese Beobachtung nur für die beiden Nachuntersuchungen gelten 20 : 47; bei Schwitz und bei Miserez gilt sie auch für den Anfangsbefund: Schwitz 20 : 34 : 49, Miserez 35 : 59.

1) Bemerkt mag hier übrigens noch nebenbei werden, dass z. B. Patient Kohler mit seinem hohen Aciditätswerth 90 bei bedeutend gebesserter motorischer Leistungsfähigkeit des Magens sich gänzlich frei von subjectiven Störungen fühlt.

Bemerkt muss auch noch werden, dass bei den Pat. Schwitz und Miserez zugleich der positive Befund von Milchsäure ante operationem einem negativen nach der Operation Platz machen musste. Fielitz hatte immer negativen Milchsäurebefund.

Wie schon einmal erwähnt, waren die Fälle Schwitz und Fielitz solche mit erheblicher Besserung der Motilität gewesen; Pat. Miserez hatte keine wesentliche Veränderung bezüglich der motorischen Leistungsfähigkeit des Magens dargeboten.

Umgekehrt ist bei drei andern Patienten die vorher constatirte freie Salzsäure nach der Operation verschwunden. Es sind dies die Pat. Hassler, Joss und Baumgartner. Die ersten beiden sind früh untersuchte Fälle; vielleicht liegt darin die Erklärung. Die Gesammt-Acidität ist übrigens nur bei Hassler niedriger geworden 40 : 23, bei Joss blieb sie gleich 40 : 42. Die Milchsäurereaction fiel bei dem ersteren beidemal positiv, bei dem zweiten Pat. immer negativ aus.

Bei Frau Baumgartner dagegen liegt die Operation schon 10 Monate zurück. Irgend welche ernstere Störungen scheinen indessen bei dieser Pat. aus dem Fehlen der freien Salzsäure jedenfalls nicht sich zu ergeben.

In allen übrigen Fällen blieb die vorher positive Salzsäurereaction auch später eine positive.

Betreffend Milchsäuregehalt wäre noch nachzutragen, dass Zumbrunnen ebenso wie Gigli, die früher schon eine positive Reaction auf Milchsäure dargeboten hatten, diese auch nach der Operation behielten, beide neben positivem Salzsäurebefund, der eine Fall ohne Besserung, der andere mit bedeutender Besserung der Motilität.

Der ungünstige Ausgang bei Pat. Stalder lässt nicht Wunder nehmen, dass dort neben anderen Zeichen von schlechter Austreibungsfähigkeit auch Milchsäure neu aufgetreten ist.

Eine zweite kleine Tabelle (S. 310) mag die eben besprochenen Verhältnisse in übersichtlicher Zusammenfassung zeigen (die Resultate beziehen sich auf die letzte Nachprüfung).

Ein Wort über den Befund von Galle im Mageninhalt nach der Gastro-enterostomie mag hier im Anschluss Platz finden.

Dieser Befund ist in unseren Fällen ein ziemlich häufiger. Bei der Ausheberung nach dem Probefrühstück finden wir eine deutliche Gallenbeimengung bei Frau Miserez, bei Schwarz, Pauli und spurenweise auch bei Joss. Sie alle hatten früher diesen Befund nicht geboten.

Es braucht nicht besonders betont zu werden, dass für die Pat. aus diesem Umstand keinerlei ernstere Störungen zu resultiren schienen. Die grünliche Färbung war übrigens immer schon den zuerst, nicht erst den nach längerem Würgen entleerten Portionen des Mageninhalts eigen.

TABELLE II.

Name	Retention		Gesammt-Acidität		Freie Salzsäure		Milchsäure		Seit der Operation verflossene Zeit
	vor der Operation	nach der Operation	vor der Operation	nach der Operation	vor der Operation	nach der Operation	vor der Operation	nach der Operation	
Kohler	(2000)[1]	110		90	+	+		0	19 Monate.
Baumgartner	(1500)[1]	15			+	0	0	0	10 "
Schwitz	260	20	20	48	0	+	+	0	8½ "
Fielitz	(600)[2]	78		47	0	+	0	0	13 "
Gigli	280	160	61	40	+	+	+	+	7½ "
Pauli	200	150	73	53	+	+	0	0	17 "
Schwarz	450	380	57	48	+	+	0	0	8 "
Zumbrunnen	300	280	105	29	+	+	+	+	3½ "
Miserez	120	130	35	59	0	+	+	0	6 "
Joss	80?[3]	350	40	42	+	0	0	0	1½ "
Stalder	120		38		0	0	0	+	6 "
Hassler	280	200	40	23	+	0	+	+	3½ Woch.
Bühler		200		63		+		0	

1) cf. S. 305, 306. 2) Siehe Krankengeschichte. 3) cf. S. 306.

Noch constanter war Galle vorhanden, wenn man den Magen nüchtern resp. in annähernd nüchternem Zustande entleerte.

Auch die Pat. Kohler und Baumgartner boten alsdann ausser den Erstgenannten etwas Galle in den geringen Spuren Inhalts dar, desgleichen Schwitz. Das lebhaftere Würgen bei der Sondeneinführung in den leeren Magen mag wohl dafür verantwortlich sein.

Pat. Stalder zeigte einen starken Gallenrückfluss; früher soll der Mageninhalt gallefrei gewesen sein. Hier scheint allerdings diese Störung nicht ohne Bedeutung.

Unter den schwach-gallehaltigen Mägen sind drei nach der Wölfler'schen Methode operirt, drei mit Gastro-Enterostomosis retrocol. post. Dieser letzteren Methode gehört auch Stalder zu.

Auffällig ist dabei, dass auch Schwitz, nach der Y-Methode operirt, nicht ganz frei von Gallenrückfluss, wenn auch nur in Spuren, ist. Vielleicht sind auch hier die wenigen Tropfen Galle beim Würgen durch den allerdings recht engen Pylorus zurückgeflossen.

Frei von galligen Beimengungen wurden die beiden andern nach der Y-Methode Operirten Fielitz und Hassler gefunden, und ferner die nach der Wölfler'schen Methode operirten Pat. Zumbrunnen, Bühler und Gigli.

Das Verhältniss würde also kurz so sein: Gallenrückfluss 3mal bei Gastro-Enterostomosis antecol. anter., 4mal bei Gastro-Enterostomosis retrocol. posterior, 1mal bei Ausführung der Y-Methode.

Keim Gallenrückfluss: 4mal bei der Wölfler'schen, 2mal bei der Y-Methode; oder in mehr übersichtlicher Nebeneinanderstellung gesagt:

Es ist der Gallengehalt im Magen:

bei der 6mal ausgeführten Wölffer'schen Methode 3mal positiv, 3mal negativ
„ „ 4 „ „ v. Hacker'schen „ 4 „ „
„ „ 3 „ „ Y-Methode „ 1 „ „ 2 „ „

Eine anschliessende Bemerkung über etwaigen postoperativ ververänderten Befund an der Bacterienflora im Mageninhalt darf sehr kurz ausfallen. Es ist diese Untersuchung ja eigentlich in den gewöhnlichen Verhältnissen eine wenig exacte. Ist es auch natürlich recht einfach, über positiven oder negativen Gehalt an Sarcine, an dicken grossen oder dünnen kleinen Bacterien sich zu entscheiden, so sind die Begriffe „reichlich, spärlich" doch mindestens recht dehnbar. Es ist selbstverständlich, dass man eine gewisse Einheitlichkeit zu erstreben sucht damit, dass man den Mageninhalt vor der Probeentnahme zur mikroskopischen Untersuchung jedesmal gründlich durcheinanderrührt und auch nicht etwa einmal vom unfiltrirten Inhalt, das andere Mal vom Filterrückstand seine Probe nimmt, aber es bleiben doch an sich das Quantum des gewonnenen Mageninhalts und damit der Grad der Verdünnung immer in weiten Grenzen sich bewegend.

Sarcine wurde in unseren Fällen überhaupt nur einmal vor der Operation gefunden, und bei diesem Fall (Zumbrunnen) konnte sie nach der Gastroenterostomie nicht mehr gefunden werden. Die Motilität hatte eine nennenswerthe Besserung nicht erfahren, die chemischen Verhältnisse dieses Falls wurden schon mehrfach citirt.

Der Befund an „Milchsäurebacillen" blieb, nur während der ersten Untersuchungen, ein constanter beim Pat. Schwitz.

Andere Bacterienarten, kurze dünne Stäbchen, finden wir bei Schwarz erwähnt; sie blieben auch bei den beiden Nachuntersuchungen noch zu sehen. Fall Hassler zeigt bei der frühen Nachprüfung noch dieselben kurzen dicken Stäbchen wie vorher.

Weitere Erörterungen über diesen Punkt wollen wir uns versagen.

In wieder mehr allgemeinerem Sinne geredet entspricht dem guten subjectiven Befinden der meisten unserer Patienten auch nach der objectiven Seite hin eine ausserordentlich günstige Beeinflussung des Ernährungszustandes. Wir finden häufig genug einen guten Fettansatz, ein frisches gesundes Aussehen notirt bei Patienten, die vorher in elendem Kräftezustand, womöglich als carcinomverdächtig, zur Operation sich eingefunden hatten. Die zum Theil recht heftigen und quälenden Magenschmerzen sind fast durchweg schon mit der Operation für immer verschwunden und zwar unbekümmert darum, ob die Besserung der motorischen Kraft des Magens oder die Herabsetzung des Aciditätswerthes eine grössere oder geringere ist.

Nur Pat. Schwitz hatte noch ein gewisses Völlegefühl bei unvorsichtig gewählter Nahrung und auch dies nur in der ersten Zeit nach der Operation. Die Klagen, die Pat. Gigli jetzt immer noch äussert, scheinen weniger aus einer ungenügenden Function des Magens herzuleiten, als vielmehr eher ein Ausfluss seiner allgemein-neurasthenischen Disposition zu sein, zumal er dabei keinerlei Auswahl in seiner Diät zu treffen für nöthig zu halten scheint. Es darf uns dieser Fall eine gute Illustration dafür bieten, wie gross der Antheil „nervöser" Beschwerden an dem übrigen Krankheitsbilde zu sein vermag. Die Art und Weise seiner Beschwerden und sein ganzer Habitus wären ganz dazu geeignet, einen oberflächlich Untersuchenden schnell mit der Diagnose „nervöse Magenaffection" fertig sein zu lassen.

Aehnliches hat auch für den Patienten Fielitz Geltung.

Beachtenswerth auch für den postoperativen Verlauf bei anderen Fällen ist z. B., dass ein Patient mit so schweren Störungen wie Herr Kohler schon bei seiner Entlassung aus dem Krankenhause keinerlei Beschränkung in seiner Diät mehr sich aufzuerlegen nöthig hat, dass Pauli bei seiner Rückkehr nach Hause kein Bedenken findet, die gewöhnliche grobe Bauernkost wieder zu geniessen oder dass Zumbrunnen schon 5 Wochen nach der Operation auch bei schwer verdaulicher Kost gar keine Beschwerden mehr empfindet.

Von anderen Patienten hören wir, dass sie nur noch gewisse, etwa sehr fette oder saure Speisen vermeiden müssen, sonst aber auf Qualität sowohl als auf Quantität der zugeführten Nahrung ungestraft keinerlei Rücksicht mehr zu nehmen brauchen.

Ganz Aehnliches wie von den Schmerzen gilt vom Erbrechen. Von dem ungünstigen Fall Stalder abgesehen ist bei allen unseren

Patienten von dem Momente der Operation ab das Erbrechen verschwunden.

In äusserst günstiger Weise wird fast immer die vor der Operation bestehende Obstipation beeinflusst. Wir hören bei der Mehrzahl unserer Kranken, dass die früher recht lästige und oft quälende Stuhlverstopfung schon bald nach der Regulirung der Magenthätigkeit durch die Operation einer normalen regelmässigen Stuhlentleerung gewichen sei.

Auf Diarrhöen, die vorher bestanden hatten, fand in umgekehrtem Sinne eine günstige Wirkung statt.

Bemerkenswerth ist übrigens dabei besonders, dass die wenigen noch weiter mit Obstipation behafteten Patienten gerade aus diesem Umstand noch den geringen Rest ihrer Klagen gewöhnlich herleiten. Die weitere Therapie wird sich diesen Fingerzeig nicht entgehen lassen.

Der Versuch eines Vergleiches der Operationsmethoden, der aus den Endergebnissen heraus schwer genug fallen mag, würde nicht vollständig scheinen dürfen, wenn wir nicht noch rasch einen Blick auch auf die erste Zeit des Verlaufs unmittelbar nach der Operation werfen wollten.

Erbrechen, schon vom ersten Tage nach der Operation ab, und keinerlei Besserung der übrigen Beschwerden bietet uns der schon viel citirte Fall Stalder. Es kommt hier offenbar zum Rücktritt von Dünndarminhalt. (Die Operationsmethode war die v. Hacker'sche.)

Vorübergehende Regurgitation vom Darm her finden wir zweitens notirt bei Frau Giauque. 3 Tage nach der Operation wurde hier, da der Magen eine nicht unerhebliche Auftreibung darbot, eine Spülung vorgenommen, bei welcher ein Liter einer sehr stark stinkenden, auffällig faulig riechenden dünnflüssigen Masse entleert wurde. Nach der einmaligen gründlichen Auswaschung war übrigens die Störung ganz beseitigt. Der vorher geblähte, anscheinend bewegungslose Magen zeigte von diesem Augenblick ab immer eine lebhafte Peristaltik, und Patientin konnte bald darauf frei von allen Retentionserscheinungen nach Hause entlassen werden. Leider blieb die Besserung nicht eine dauernde. Die Ursache dafür bleibt uns, wie schon erwähnt, in Dunkel gehüllt. Die Operationsmethode war die antecol. anter. gewesen.

Etwas Erbrechen von blutigem Inhalt zeigte Frau Baumgartner (v. Hacker'sche Methode) am 1. Tage, ebenso Pat. Klingler, und Erbrechen einer geringen Menge leicht gallig gefärbten Inhalts Joss

(Methode Wölfler) am 6. und 7. Tage nach der Operation. Diese geringe Störung ging spontan vorüber.

Eine leichte Auftreibung des Abdomens zeigte sich wohl hier und da auch einmal bei einem der anderen Patienten. Sie war immer sogleich nach dem Eintritt des ersten Stuhlgangs verschwunden.

Einen geradezu tadellosen Verlauf vom Magen her zeigten schon vom ersten Tage ab unsere Patienten Schwarz, Gigli, Miserez, Bühler, Zumbrunnen, Pauli, Kohler, Hassler, Schwitz und Fielitz. Die ersten fünf Fälle waren nach Wölfler, die zwei nächsten nach v. Hacker und die drei letzten nach Roux operirt worden.

Kleine pneumonische Infiltrationen haben wir 2mal nach der Operation erlebt (Schwarz und Schwitz); sie waren nur von sehr geringer Bedeutung.

Fälle mit so günstigem Spontanausgang der Perforation eines Ulcus, wie bei unserem Patienten Bühler, sind ja glücklicherweise nicht allzu selten. Es mag aber immerhin auch hier darauf hingewiesen werden, wie eine verständige sachgemässe ärztliche Leitung, namentlich wenn sie gleich vom ersten Moment ab in Action treten kann, in dieser ernsten Situation, auch wenn nicht sofort operirt werden kann oder soll, den Kranken vor weiterem Schaden zu bewahren vermag.

Im Anschluss müssen wir hier noch über zwei weitere Gastroenterostomien berichten, die in unsere Beobachtungsreihe nicht mit aufgenommen worden sind, weil die Möglichkeit einer functionellen Nachprüfung nach der Operation nicht in Frage kam: 2 Fälle von Ulcus ventriculi resp. duodeni, die am 2. resp. 24. Tage nach der Operation durch profuse Blutung aus dem Ulcus ad exitum kamen. Die Beobachtungen sind folgende:[1])

Rosina Tanner, 45 Jahre. Vor 11 Jahren Beginn mit Magenschmerzen nach dem Essen. Vor 2 Jahren bedeutende Zunahme der Schmerzen, häufig Erbrechen des Genossenen, oft mit dunkelrothem Blut in Mengen von etwa 1 Kaffeelöffel vermischt. Bei flüssiger Diät Besserung, aber bedeutende Kräfteabnahme. Vor ½ Jahre wieder bedeutende Verschlimmerung, sehr heftige Schmerzen, sehr häufiges Erbrechen, oft mit Blutbeimengung. Saures Aufstossen, keine Besserung mehr durch Diät und Medicamente zu erreichen. Kein Blutabgang mit dem Stuhl bemerkt. Status: Starke Anämie. HG 45% (Gowers).

1) Der eine Fall ist schon von Kocher erwähnt in dem Aufsatz: Die Magenchirurgie bei Carcinom und bei Ulcus simplex. Correspondenzblatt für Schweizer Aerzte. 1898. Nr. 20.

Ernährungszustand stark reducirt. Tiefstand des linken Leberlappens. Die rechte Niere lässt sich nach unten schieben mit dem oberen Pol bis zur horizontalen Nabellinie.

Die grosse Curvatur des Magens reicht bis zur horizontalen Spina-Linie. Exquisites Plätschergeräusch. Nach rechts geht Magenschall bis zur Mmlinie, nach oben bis zur Leber. Eine abnorme Resistenz kann nicht mit Sicherheit gefühlt werden. Im Erbrochenen keine freie Salzsäure, reichlich Milchsäure. Ges.-Acid. 60. Nach P. f. 150 ccm dunkelbraun gefärbt, syrupdick. Keine freie Salzsäure, Milchsäure positiv. Ges.-Acid. 60. Stark saurer Geruch. Häminkrystalle darstellbar. Operat. 7. XII. 97. Nach Eröffnung des Peritoneums zeigt sich der linke Leberlappen nach unten vorragend, darunter der Magen, der an der grossen Curvatur und am Pylorus normal weich und beweglich ist; hingegen besteht an der kleinen Curvatur nach der Leber hin eine breite Härte und Verwachsung, die nicht lösbar ist. Der Magen selbst ist mit Flüssigkeit gefüllt. Es wird eine Gastro-Enterostomosis retrocol. post. in der gewöhnlich geübten Weise (cf. Kocher's Operationslehre Aufl. III) ausgeführt. Bei der Eröffnung des Magens fliesst eine grosse Quantität dünnen etwas schwärzlich aussehenden Blutes aus. Während des Verschlusses der Bauchwand bekommt Patientin einen schweren Collaps, der durch Infusion, Kampherölinjectionen und künstliche Athmung nach Tracheotomie behoben werden kann.

Abends Puls von guter Qualität, 120 pro Min. Temp. 37,6°. Aussehen ordentlich. Ausser leichten Schmerzen im Abdomen subjectives Wohlbefinden. 8. Dec. Gutes Befinden. 9. Dec. Pat. sieht am Morgen ganz gut aus. Entfernung der Trachealkanüle. Athmung gut. Keine wesentlichen Bauchschmerzen. Puls sehr gut, 100. Temp. 37,5°. Nachmittags 4 Uhr plötzlich Collaps, mehrmals starkes Bluterbrechen. Infusion. Es tritt rasch der exitus ein. Obduction: Es findet sich ein handtellergrosses Ulcus mit scharfen Schleimhauträndern und glattem Grund. Der Magen ist mit schwarzem Coagulis, ca. 1½ Liter gefüllt. Beim Aufschneiden der A. lienalis zeigt diese im Geschwürsgrund eine Perforationsöffnung, aus welcher offenbar die tödtliche Blutung stattgefunden hat. Operationsstelle schön verwachsen.

Frau Pustoschkin, 63 Jahre. 1887 ist Pat. unter den Erscheinungen schwerer Anämie und später eines Icterus erkrankt. Sie erholte sich dann wieder. Auf Blutabgang mit dem Stuhl war damals nicht geachtet worden. 1890 zog sie sich eine Schenkelhalsfractur zu; sie geht seitdem immer an Krücken. Ende 1894 hatte sie mehrmals blutiges Erbrechen und blutige Diarrhöen gehabt. 1895

fühlte sie sich ganz wohl. Im Januar 1896 wieder blutige Stuhlgänge, bedeutende Anämie, kein Erbrechen; im April wieder Blutstühle. September 1896 abermals blutige Diarrhöen. In der Zwischenzeit immer ganz gute Erholung. Ende December 96 mehrmals nicht blutiges Erbrechen; im Januar 97 wieder Bluterbrechen. Der Magensaft war noch in letzter Zeit mehrfach auf freie Salzsäure untersucht worden, immer mit positivem Ergebniss. Status: Leicht icterische Hautfarbe. HG 35%. Grosse Curvatur des Magens etwas oberhalb des Nabels. In Narkose fühlt man sehr deutlich in der Pylorusgegend einen kugeligen Körper, der inspiratorisch nach unten sinkt, sonst aber nur wenig verschieblich ist und mehr den Eindruck einer gefüllten Gallenblase macht.

Operation: 27. Febr. 1897. In der Pylorusgegend findet sich eine Verhärtung, die aber wesentlich der Pars horizontal. sup. duodeni angehört. Sie ist mit der Leber und der stark gefüllten steinfreien Gallenblase breit verwachsen. Die Verwachsung mit der Leber lässt sich lösen, nicht aber die mit der Gallenblase. Der palpatorische Befund, das Fehlen jeder Drüsen oder Knötchen auf dem Peritoneum sprechen für ein Ulcus. Deshalb wird an Stelle der durch die Verwachsungen sehr complicirten Excision des für die Fingerkuppe nicht zugänglichen stricturirenden Ulcus die Gastro-Enterostomosis retrocol. post. ausgeführt. Verlauf: Anfangs sehr gut. 3. März. Nähte entfernt. Pat. erhielt Haferschleim, Kraftbrühe und Ei. 5. März. Befinden gut. Sie ist etwas aufgestanden. 6. März. Sie bekommt gehacktes Fleisch. 11. März. Pat. hat nach dem Mittagessen (etwas Bouillion und Milch) erbrochen. Abdomen rechts unter der Leber etwas druckempfindlich, keine Resistenz; 37,0°, 96. 12. März. Befinden gut. 13. März. Bekommt wieder festere Nahrung: Fisch, Hirn, gehacktes Fleisch. Kein Erbrechen mehr. Daneben Nährklystiere. 17. März. Morgens um 9 Uhr eine leichte Ohnmacht, um 1 Uhr erbricht sie etwa 3 dl. flüssiges Blut mit geronnenem Blut und Nahrungsresten vermischt. Puls fühlbar, klein. Nahrungszufuhr per os ausgesetzt. Nährklysmata. Innerlich Bismuth. subnitr. 0,1 2stdl. In der Nacht wird nochmals etwas Blut erbrochen. 19. März. Pat. hat sich wieder erholt. Per os wird nur ganz wenig kalte Milch gegeben, esslöffelweise. 20. März. In der Nacht eine Ohnmacht. Puls fadenförmig, sehr beschleunigt. Eisbeutel aufs Abdomen, Tieflagerung des Kopfes. Die Bewusstlosigkeit hält an, auch während der folgenden Tage. Infusionen. Status bleibt unverändert. 23. März. Exitus. Die Autopsie wird von den Angehörigen nicht gestattet.

Der Verblutungstod bei den beiden gastroenterostomirten

Ulcusfällen, der allerdings in der That (vgl. Kausch[1]) nach dieser Operation recht selten zu sein scheint, mag die von Kocher (l. c.) vertretene Indicationsstellung zur regelrechten circulären Resection bei Ulcus, falls schon grössere Blutungen voraufgegangen und nach dem Verlauf der Erkrankung für die Zukunft vielleicht wieder möglich sind, genügend zu rechtfertigen. In dem allgemeinen Sinne, wie es nach Kausch's Citat erscheinen möchte, hat Kocher die Forderung der Resection nicht vertreten. Bei hochgradigen schwer lösbaren Verwachsungen glaubt sich übrigens Kocher auch für solche Fälle von vornherein mit der Gastro-enterostomie begnügen zu müssen.

Dass im ersten Falle der tödtliche Ausgang nicht ohne ursächlichen Zusammenhang mit dem operativen Eingriff als solchem stehen mag, ist klar. Die verschiedenen Manipulationen am Magen während der Operation konnten leicht ein nicht mehr intactes Gefäss zum Perforiren bringen.

Im zweiten Fall ist ein solcher directer ursächlicher Zusammenhang weniger wahrscheinlich.

Für das **Carcinom** des Magens beträgt die Zahl unserer Gastroenterostomiefälle, von denen wir genauere Krankengeschichten besitzen, 33 (19 Männer, 14 Frauen). Das Lebensalter der Patienten differirt von 36—61 Jahren, und zwar gehören der Altersperiode von 50—61 Jahren 13 Kranke und der von 40—49 Jahren 18 an. Die beiden jüngsten Patienten (Frauen) stehen im Alter von 36 Jahren. Die carcinomatöse Infiltration des Magens war bei beiden eine besonders ausgebreitete.

Die Krankengeschichten lassen wir in kurzem Auszug am Schluss folgen.

Bei einer Berechnung der Lebensdauer nach der Operation muss natürlich eine Scheidung jener Fälle, bei denen der Exitus sehr bald in directem oder auch entfernterem ursächlichen Zusammenhang mit der Operation eintrat, von den anderen erfolgen, die nach glücklichem Ueberstehen des operativen Eingriffs und seiner unmittelbaren Folgezustände als für eine gewisse Zeit gebessert gelten konnten.

Unter die erste Rubrik sind 12 zu rechnen, also 36,3 Proc. Die Zahl ist um ein Geringes niedriger als z. B. die von Steudel[2])

---

1) Kausch, Ueber functionelle Ergebnisse nach Operationen am Magen bei gutartigen Erkrankungen. Mittheilungen aus den Grenzgebieten. IV. Bd. S. 473.

2) Steudel, Beiträge zur klinischen Chirurgie. Bd. XXIII.

und ebenso die von Carle und Fantino[1]) für ihre Carcinomfälle berechnete (40 Proc.).

Es starben: 2 Tage nach der Operation 2 Patienten (1 an Herzschwäche, 1 an Intoxication durch Fäulniss des retinirten Mageninhalts); 4 Tage nachher 3 Kranke (1 an Peritonitis, 2 an Fäulnissintoxication); nach 7 Tagen 3 (1 an allgemeiner Schwäche, 1 an Fäulnissintoxitation; für den dritten fehlen genauere Angaben); nach 9 Tagen 1 Fall (Peritonitis durch phlegmonöse Gastritis); 10 Tagen 1 Patient (allgemeine Schwäche) und nach 12 Tagen 2 Kranke (beide an Peritonitis, einmal in Folge von Perforation des ulcerirten Carcinoms, das andere Mal durch Perforation an der durch den Murphyknopf hergestellten Gastro-Enterostomiestelle. Die Fälle von Vergiftungstod in Folge von fauliger Zersetzung des Mageninhalts finden weiter unten sogleich noch eine kurze nähere Besprechung.

Aus der zweiten Reihe haben wir von 16 Patienten das Datum des Exitus erfahren können. Die Lebensdauer nach der Operation betrug: 4 Wochen — 1 mal; 6—7 Wochen — 4 mal; 10 Wochen — 1 mal; 3 Monate in 3, 4 Monate in 5 Fällen; 1 Patient (Moser) starb nach 8 und eine Patientin (Jakob) erst nach 12 Monaten. Bemerkenswerth ist übrigens, dass diese beiden am längsten überlebenden ein Fall von Totalerkrankung des Magens (Moser) und ein solcher von ziemlich bedeutender Ausbreitung des Pylorustumors auf die Nachbarschaft und Aussaat von miliaren Knötchen auf dem Peritoneum waren.

Im Durchschnitt berechnet sich sonach die Lebensdauer nach der Operation bei uns auf 3,6 Monate.

Steudel (l. c.) findet in der Zusammenstellung der Czerny'schen Fälle eine durchschnittliche Lebensdauer von 7,8 Monaten, Carle und Fantino (l. c.) für ihre Fälle 7 1/2 Monate, Hartmann und Soupault[2]) 7 Monate, Mikulicz 8 1/2 Monate, während Krönlein für die ohne palliative Operation ihrem Schicksal überlassenen Kranken noch 3 bis 4 Monate als durchschnittliche Lebensfrist herausrechnen konnte.

Unsere Zahl erscheint ausserordentlich niedrig. Vielleicht wäre sie erheblich höher, wenn nicht bei möglichst weit gestellter Indication für Resection immer nur die ungünstigsten Fälle zur Gastro-Enterostomie übrig blieben.

---

1) Carle und Fantino, Beitrag zur Pathologie und Therapie des Magens. Arch. f. klin. Chirurgie. Bd. LVI.

2) Hartmann und Soupault, Résultats eloignés de 20 gastro-enterostomies. Gaz. des hôpitaux. 1899. No. 21.

In den vorliegenden 33 Carcinomfällen wurde die Gastro-enterostomia retrocolica posterior siebenmal und die antecolica anterior 24 mal ausgeführt; zweimal war die Methode die der retrocolica anterior. Der Murphyknopf fand nur viermal Anwendung, einmal bei Anlegung des Darms an die vordere, dreimal bei Einsetzung in die hintere Magenwand.

Die Gründe, warum speciell im einzelnen Fall von der radicalen Operation Abstand genommen werden musste, ergeben sich aus den Krankengeschichten.

Für unsere Eingangs ausgesprochene Absicht, einen Vergleich der verschiedenen zur Anwendung gekommenen Methoden der Gastro-Enterostomie zu versuchen, haben für den Bereich der Carcinome die Endresultate naturgemäss kaum ein grösseres Interesse. Wir haben uns deshalb auch nicht erst bemüht, genauere Angaben, die oft auch schwer zu erhalten gewesen wären, brieflich einzuholen. Dagegen mag es zweckmässig sein, unsere Notizen über den Verlauf der Krankheit in der ersten Zeit nach der Operation einer kritischen Durchsicht zu unterziehen. Bei der an sich malignen Tendenz der Grundkrankheit scheinen diese noch am ehesten geeignet zu einigem Aufschluss über mehr oder weniger günstigen Effect des operativen Eingriffs.

Bei den benignen Stenosen des Magens leiteten uns natürlich andere Gesichtspunkte.

Ein Wort zunächst über jene Fälle, in denen Regurgitation vom Darm her und eine offenbar mangelhafte oder ganz fehlende Austreibung des Mageninhalts zur Anwesenheit von faulig veränderten Massen im Magen mit den bekannten, oft verhängnissvollen Folgen führte.

Unser am frühesten (im Jahre 1882) operirter Pat. Kraniss[1]) gehört hierher. Schon am Abend des Operationstages erbricht er grosse Mengen stark stinkender schwärzlicher Flüssigkeit. Am nächsten Morgen wird das Abdomen wieder geöffnet und die Magen- und Darmöffnung für sich wieder verschlossen. Auch die Entleerung des Magens durch eine Spülung vermag den Collaps nicht aufzuhalten, dem Pat. am Morgen des 2. Tages nach der Operation erliegt. Die Temperatur war bis 39,2° angestiegen, ohne dass Anzeichen einer Peritonitis festgestellt werden konnten. Von einem technischen Fehler ist aus dem Operationsbericht nichts ersichtlich. Der Pylorustumor scheint nicht stark ulcerirt gewesen zu sein. Der Magen war an-

1) Der Fall ist schon von Kocher beschrieben in: Beiträge zur Chirurgie des Magens. Correspondenzblatt für Schweizer Aerzte. 1883.

scheinend stark dilatirt; ob besonders atonisch, ist nicht zu constatiren. Die Vorbereitung zur Operation war eine sehr sorgfältige mit Spülungen gewesen. Dass der Modus procedendi nach der Operation heute ein anderer gewesen wäre wie damals in der Anfangsepoche dieser Operation (die erste Operation Wölfler's stammt aus dem vorhergehenden Jahre) bedarf keiner Erwähnung.

Eine genauere Notiz über einen zweiten Fall (Riesen) ist verloren gegangen; wir finden nur noch bemerkt, dass er plötzlich in Folge von Antointoxication durch Fäulniss im Magen und Darm bei vollkommen gut verklebter Naht ohne eine Spur Peritonitis ad exitum gekommen sei, 4 Tage nach der Operation. Die Dilatation war nur eine mittlere gewesen; es hatten aber vor der Operation oft Mengen bis zu einem Liter von saurem zersetzten Inhalt ausgehebert werden können, mit starker Milchsäurereaction, ohne freie Salzsäure. Die mit dem Magensaft angestellte Verdauungsprobe war „absolut negativ" ausgefallen. Verwachsungen des Magens hatten mit der Leber und der Wirbelsäule bestanden.

Nach einem anscheinend völlig befriedigenden Verhalten des Magens, wenigstens während der ersten drei Tage, ohne jedes Aufstossen oder Erbrechen, machte sich bei Pat. Lutiger erst später, am 7. Tage eine schwere Functionsstörung durch Aufstossen von stinkenden Gasen bemerkbar. Sie mag vorher vielleicht auch cachirt gewesen sein durch eine eigenthümliche am 3. Tage einsetzende Cerebralerkrankung mit beiderseitiger Abducensparese und soporösen Zuständen. Eine Auftreibung des Abdomens hatte zwar bestanden, aber kein Erbrechen. Die Temperatur blieb fieberfrei. Die Spülung, leider erst am 7. Tage begonnen, förderte ausserordentlich stinkende bräunliche Massen in grosser Quantität zu Tage. Sie konnte aber den noch in der folgenden Nacht im Collaps eintretenden tödtlichen Ausgang nicht mehr verhindern. Stuhlgang war mehrmals erfolgt. Bei der Obduction enthielt der Magen eine Masse dünner stinkender galliger Flüssigkeit; eben solche floss aus dem Jejunum aus in grosser Menge. Gastro-enterostomiestelle ganz in Ordnung, 7 mm im Durchmesser. Wenn man Wasser einfliessen liess, fliesst es leicht in die beiden Dünndarmschenkel ab. Im Duodenum eine grosse Menge gallig gefärbte Flüssigkeit. Die Schlinge ist an der Verbindungsstelle mit dem Magen stark geknickt. Der linke Schenkel entspricht dem unteren, der rechte dem oberen Darmtheil. Es hat also hier anscheinend eine verkehrte Anlagerung des Darms stattgefunden mit den nothwendigen üblen Folgen. Das ausgedehnte Pyloruscarcinom war übrigens stark ulcerirt. Früher scheint der Mageninhalt nicht

zersetzt gewesen zu sein, auch frei von galligen Beimengungen. Der Magen hatte früher bei der Untersuchung bei mässiger Dilatation starke Peristaltik sehen lassen. Bemerkt mag noch nebenbei werden, dass für die cerebralen Störungen makroskopisch wenigstens keine Veränderungen bei der Obduction constatirt werden konnten. Vielleicht sind sie auch nur Intoxicationssymptome gewesen.

Pat. Muster, am 4. Tage gestorben, hatte nach der Operation nicht erbrochen. Nur übles Aufstossen und eine Aufgetriebenheit des Abdomens konnte auf das Vorhandensein einer schweren Störung in der Magenentleerung hindeuten. Die Obduction ergab dann einen Liter zersetzter Flüssigkeit in dem sehr bedeutend dilatirten Magen. Früher hatte starke Zersetzung mit reichlicher Buttersäurebildung bestanden. Die Naht zeigte sich intact. Ein technischer Fehler scheint hier nicht vorzuliegen.

Sämmtliche vier letal endigenden Fälle waren nach der Wölfler'schen Methode operirt worden (davon Fall Lutiger mit technischem Versehen).

Es schliesst sich ein weiterer Fall mit ähnlichen schweren Störungen an: Raval. Galliges Erbrechen hatte hier schon am ersten Tage nach der Operation bestanden. Die wegen zunehmenden Erbrechens am elften Tage vorgenommene Spülung entleerte 2 Liter zersetzten Mageninhalts. Am nächsten Tage war das Erbrochene fäculent.

Zu erwägen wäre in diesem Falle, ob nicht die am elften Tage auch schon durch andere Symptome sich bemerkbar machende Perforationsperitonitis diesem Versagen der Magen- und Darmmotilität hauptsächlich zu Grunde zu legen ist.

Von einem technischen Fehler ist nichts bemerkt. Die Methode war eine retrocolica anterior gewesen mit der früher noch geübten Lappenbildung am Darm. Schon früher übrigens hatte das Erbrochene viel Buttersäure enthalten.

Eine Gastro-enterostomia antecol. anter. mit senkrechter Anlegung des Darms ohne Lappenbildung, Fall Zehnder, bietet in den ersten zwei Tagen post operationem starke Jauchung des Mageninhalts dar. Durch Spülungen gelingt es, diese und damit auch die Störung des Allgemeinbefindens zu beseitigen. In den nächsten Tagen tritt nur noch einigemale Erbrechen von nicht zersetzten geringen Mengen auf. 8 Tage nach der Operation, also längst nach Beendigung der Jauchung tritt eine kleine pneumonische Lungeninfiltration auf. Pat. kann mit gebessertem Allgemeinbefinden nach Hause entlassen werden, stirbt aber schon nach 3 Wochen. Die Re-

tention war vor der Operation immer eine bedeutende gewesen, das Erbrochene häufig gallig, die Dilatation recht bedeutend. Verwachsung und Infiltration war an der hinteren Magenwand recht ausgedehnt.

Der letzte Fall (Aerny) von Jauchung des Mageninhalts war nach der v. Hacker'schen Methode operirt. In den ersten 10 Tagen post operationem wurden hier Anfangs täglich, dann seltner noch einigemal stark übelriechende Massen durch Spülung entleert. Kein Collapszustand. Nachdem Pat. bei gutem Befinden dann entlassen war, ist er erst nach 4 Monaten zu Hause gestorben. Zersetzungserscheinungen hatte der Mageninhalt früher nicht dargeboten, es war nur Retention in ziemlich bedeutendem Grade vorhanden gewesen.

Es würden sich diese Fälle also so vertheilen, dass sechsmal bei Einsetzung des Darms in die vordere Magenwand (einmal hinter dem Colon her) die Anwesenheit von faulig zersetzten Massen im Magen constatirt werden musste, und einmal bei Anwendung der von Hacker'schen Methode. Einzig im Falle Lutiger (Wölfler'sche Methode) ist der Grund der Störung ohne Weiteres in einem technischen Fehler ersichtlich.

Viermal führte die Zersetzung des Mageninhalts durch Allgemeinvergiftung anscheinend unmittelbar den Tod herbei, einmal ist wohl mehr die Perforationsperitonitis an sich schon die causa exitus. In 2 Fällen liessen sich bedrohliche Zersetzungsprocesse durch Spülungen glücklich beseitigen.

Wir haben der Schilderung dieser Verhältnisse, unter denen es zu den Erscheinungen des sogenannten Circulus vitiosus mit den gewohnten schweren Folgezuständen kam, mit Absicht einen etwas breiteren Raum gewährt.

Im Wesentlichen soll es ja der fehlerhafte Eintritt von Mageninhalt in den zuführenden Darmschenkel sein, der nothwendiger Weise zu immer wieder neuem Regurgitiren der immer mehr der Zersetzung anheim fallenden Massen führen muss.

Wenn wir aber schon am Abend des Operationstages selbst den Magen mit grossen Mengen stinkenden Inhalts gefüllt antreffen, wie z. B. bei Pat. Kraniss, nachdem eine sorgfältige Vorbereitung mit Spülungen der Operation voraufgegangen war, dann ist wohl natürlich anzunehmen, dass diese Massen ihren Weg aus dem unteren, dem abführenden Dünndarmabschnitt auf retrogradem Wege in den Magen gefunden haben, wie beim Ileus.

Bei Pylorusresectionen mit Gastro-duodenostomie sehen wir solches ja ebenso hier und da.

Es mag dies immerhin die Ausnahme bilden; aber es ist zum mindesten doch die Erwägung erlaubt, ob nicht auch in anderen Fällen, da wo ein technischer Fehler, wie etwa Compression des abführenden durch den zuführenden Schenkel Spornbildung u. s. w. durchaus nicht ersichtlich ist, Aehnliches auch hier und da sich ereignen mag.

Vielleicht auch mag überhaupt eine Regurgitation, sei es aus dem zuführenden oder dem abführenden Schenkel öfter zu Stande kommen, als wir vermuthen. Ein noch einigermaassen motorisch leistungsfähiger Magen wird wohl recht gut im Stande sein, sich der zurücktretenden Massen darmabwärts bald wieder zu entledigen. Eine leistungsunfähige Magenwand mag dieser mit der Operation neu geschaffenen Anforderung entweder von vornherein oder auch nach kurzer Zeit erliegen.

Ob in unseren Fällen von schweren Circulationsstörungen (ohne nachweisbaren technischen Fehler) die Verhältnisse am Magen selbst etwa schon vor der Operation derartige waren, dass sie besonders prädestinirend für ein solches späteres völliges Versagen der motorischen Leistungsfähigkeit hätten erscheinen können, diese Frage schien uns nicht uninteressant.

Die in extenso angeführten Befunde scheinen uns aber eine bestimmte Gesetzmässigkeit darin nicht erkennen lassen zu wollen. Es sind Mägen darunter mit grösserer oder geringerer Dilatation, mit vorhergehender schwerer Zersetzung des Mageninhalts und mit Fehlen einer solchen, solche mit grösserer und solche mit geringerer Retention, mit bedeutender und mit weniger bedeutender Ausbreitung des carcinomatösen Processes in der Magenwand.

In anderen Carcinomfällen, wo die primären Bedingungen für den Operationserfolg mindestens ebenso ungünstig hätten liegen sollen, sahen wir keine derartigen Störungen nach der Operation manifest werden.

Die auch in unserer Beobachtungsreihe hervortretende, von andern Autoren (Steudel, Carle und Fantino) wiederholte herangezogene Erfahrung, dass es dann fast durchweg Fälle von carcinomatöser Erkrankung sind, in denen die gefürchtete Regurgitation nach der Gastro-enterostomie zu Stande kommt, spricht doch in exquisitem Grade dafür, dass dem Zustande, in welchem sich die Magenwand befindet, ein ausserordentlich wichtiges oder vielleicht richtiger das weitaus wichtigste Moment im Zustandekommen des schweren Symptomenbildes inne wohnt.

Dass unter unseren zwei zu den benignen gezählten Fällen

mit ähnlichen schweren Störungen der eine zum mindesten stark suspect ebenfalls auf Carcinom ist, während der andere sich unter anderen besonderen Bedingungen zu befinden scheint, führten wir schon vorher aus.

Wir können uns offen gestanden des Eindrucks nicht ganz erwehren, als ob etwa hier und da bei auch allgemein sehr geschwächten Individuen durch den operativen Eingriff als solchen am Magen ein gewisser Zustand von motorischer Lähmung geschaffen würde (analog der Darmlähmung beim dynamischen Ileus), und dass damit die beabsichtigte und theoretisch auch erreichte Erleichterung des Ausflusses aus dem Magen übercompensirt wird durch eine weitere Verminderung oder gar völlige Aufhebung der zur Austreibung nöthigen motorischen Kraft.

Wenn nach Pylorusresectionen dieser Zustand verhältnissmässig seltner zu beobachten ist, trotz des erheblich schwereren Eingriffs, so könnte man dies immerhin dahin deuten, dass eben in Resectionsfällen gewöhnlich die Erkrankung eine noch weniger lange schon bestehende und auch weniger ausgebreitete war.

Dass es unsere stricte Aufgabe sein muss, den vorübergehend paretischen Mägen über diesen gefährlichen Zustand durch fleissige Spülungen hinwegzuhelfen, ist augenscheinlich. Den Modus der Besserung, die wiederkehrende Peristaltik, zeigt uns die Beobachtung unseres Falles Giauque besonders instructiv.

Dass man für carcinomatöse Mägen auf die Schaffung günstiger Abflussbedingungen ganz besonders bedacht sein muss, ist eine andere natürliche Folgerung. Steudel (l. c.) glaubt dieser Forderung durch die v. Hacker'sche Methode gerecht werden zu können. Wir meinen auch mit der einfachen vorderen Methode das Gleiche erreichen zu können.

Wenn man glaubt annehmen zu müssen, dass in dem oder jenem Falle der Mageninhalt wenigstens zum Theil immer noch via Pylorus in das Duodenum und von da in ewigem Turnus zurück in den Magen fliessen mag, dann würde allerdings ein Verschluss des Pylorus oder wenigstens eine Verengerung desselben geboten scheinen.

Durch eine Enteroanastomose kann in vielen Fällen ja ebenfalls eine Beseitigung der Gefahr erreicht werden.

Dass für die Jauchung des Mageninhalts die frühe Zufuhr von Nahrung per os eine bedenkliche Rolle spiele, können wir nicht recht glauben. Die kleinen Mengen von Theeaufguss, Somatose u s. w., die in den ersten Tagen verabreicht werden, sind wohl nicht dazu qualificirt, an den Fäulnisserscheinungen wesentlich mitschuldig zu

werden. Dass wir einen Magen, sofern wir zersetzte Massen in ihm finden, nicht noch von oben her weiter anfüllen, ist dabei selbstverständlich.

Die fehlende Flüssigkeitsresorption eines total paretischen Magens in Analogie zu der für die acute Magendilation geltend gemachten Vermuthung gedacht, scheint uns von minder grossem Interesse.

Dass nicht ein baldiges Wiederverwachsen der Gastro-Enterostomieöffnung zu Stande kommt, wie es einige Autoren erlebt haben, dagegen kann wohl eine genügend breite Anlegung der Anastomose schützen.

Bevor wir unsere Fälle mit gutem Anfangsresultat (soweit überhaupt genauere Angaben darüber gemacht sind) anführen, müssen wir aus diesen kurz zwei herausheben, die Fälle Sigg und Gerber, beide nach Wölfler operirt. Ersterer hatte in den ersten Tagen gar keine Symptome von Magenstörungen, dann einigemale etwas nicht zersetztes Erbrechen, dann wieder völlig ungestörte Function und zwar bis zu seinem nach 3 Monaten erfolgten Tode. Bei der zweiten Patientin, einem Murphyfall, ist in den ersten Tagen einigemale Erbrechen von nicht übelriechender Flüssigkeit erwähnt. Knopfabgang am 21. Tage. Der weitere Verlauf war functionell gut, indessen trat der Exitus schon nach 7 Wochen ein.

Ein functionell gutes Anfangsresultat bietet eigentlich auch der Fall v. Rotz, doch machte leider eine Perforation am 12. Tage dasselbe illusorisch. Die Methode war eine posterior retrocol. mit Murphyknopf gewesen.

Diese 3 Fälle mit eingerechnet, finden wir einen functionell guten Anfangsverlauf angegeben in 13 Fällen. Einsetzung des Darms in die vordere Magenwand war bei 11 Patienten gemacht worden, in die hintere in 2 Fällen.

Unter den 21 Fällen von gastroenterostomirten Carcinomen, in denen wir nähere Angaben über das Anfangsresultat finden konnten, sind also rund $^1/_3$ mit schlechter und $^2/_3$ mit guter Function.

Auf die Methoden berechnet: Unter den 18 nach Wölfler operirten sind 7 mit schlechtem, 9 mit gutem, unter den 3 nach v. Hacker operirten 1 mit schlechtem, 2 mit gutem Anfangsergebniss.

Auf die wenigen Fälle, in denen der Murphyknopf zur Verwendung gelangte, möchten wir noch mit zwei Worten eingehen. Der beiden Fälle Gerber und v. Rotz wurde eben schon an anderem

Ort Erwähnung gethan. Es gehören noch die Patienten Ammacher und Lenziger hierher.

Bei Ammacher musste die Operation wegen des elenden Allgemeinzustandes sehr rasch ausgeführt werden. Da das Colon transversum fast in ganzer Breite sich ausgedehnt mit dem Magen verwachsen zeigte, kam nur eine antecol. anterior in Betracht. Querer Darmschnitt. Keine Serosanaht. Pat. starb 6 Wochen später.

Bei einem Hb.-Gehalt von 26 Proc. wurde Frau Gerber operirt, Methode retrocol. post. mit querem Darmschnitt und hinterer Serosaschutznaht. Der Verlauf wurde schon oben unter den „guten" mit angeführt. Der Knopfabgang erfolgte am 21. Tage.

Ein eigenthümlicher Befund wurde beim Fall Lenziger erhoben, eine Peritonitis, die laut Obductionsbericht ihren Ausgang genommen haben musste von einer phlegmonösen Entzündung der Magenwand, die ihrerseits aber nicht sich herleitete von der Gastroenterostomiestelle, sondern von dem ulcerirten Tumor. Der Murphy sass gut, die Schutznaht hielt fest. Der Exitus war am 9. Tage eingetreten. Die Methode war die v. Hacker'sche gewesen mit ringförmiger Serosaschutznaht um den Knopf herum.

Dem Murphyknopf an sich ist nur im letzten Fall, v. Rotz ein in ungünstigem Sinne entscheidendes Moment zuzusprechen. Nach functionell gutem Resultat in den ersten Tagen entwickelten sich nachher die Erscheinungen der Peritonitis. Die Wiedereröffnung der Bauchhöhle am 10. Tage ergiebt eine diffuse eitrige Peritonitis, und die Obduction lehrt 2 Tage später: der Knopf liegt nicht mehr an seiner Stelle, sondern im Fundus des Magens, die Serosa ringsherum um die Oeffnung gut verklebt, nur an einer Stelle, auf der rechten Seite der Enterostomie findet sich eine Oeffnung, so gross, dass man mit einem Bleistift hindurchgehen kann.

Die Methode war die posterior retrocol. gewesen, der schwere Theil des Knopfs nach dem Darm zu eingelegt. Eine ringförmige Serosanaht war nicht gemacht worden, sondern nur einige Knopfnähte, da wo die Serosa nach Schluss des Knopfes noch zu klaffen schien.

Bietet nun auch für die Frage nach Verlauf und Ausgang nach der Operation bei dem rein palliativen Charakter des Eingriffs das Studium unserer Carcinomfälle ein nur verhältnissmässig geringes Interesse, so sollten wir doch wenigstens die Gelegenheit, eine nicht ganz kleine Zahl genau geführter Krankengeschichten einer Nebeneinanderstellung unterziehen zu können, nicht vorbei gehen lassen ohne den Versuch, die Angaben der Krankenblätter auch noch nach anderer Seite hin verwerthen zu wollen.

Von einigem Interesse dürfte z. B. gewiss einmal eine kleine Revision darüber sein, wie oft etwa das specielle Untersuchungsergebniss an einem Magentumor nachher mit dem Befund bei eröffnetem Abdomen bei der Operation oder eventl. auch Obduction sich zu decken oder ihm zu widersprechen schien; mit andern Worten: eine kleine Nachprüfung darüber, wie viel uns die einfachen Untersuchungsmethoden der Palpation des Tumors, der Prüfung der Beweglichkeit der Geschwulst bei der Respiration, ihrer Verschieblichkeit durch den palpirenden Finger oder durch die Anfüllung des Magens mit Luft, der palpatorischen Abgrenzbarkeit des Tumors gegen die Nachbarschaft u. s. w. nach der Seite einer möglichst genauen Specialdiagnose hin zu leisten im Stande waren.

Sie wird uns die Erkenntniss nicht ersparen, dass, wenn auch oft genug der Befund bei der Autopsie in vivo oder in mortuo auch in den Einzelheiten ein bestätigender war, doch andererseits grössere oder kleinere Irrthümer in genügend grosser Zahl mit unterliefen, genügend gross, um die oft leider geringe Zuverlässigkeit dieser Untersuchungsmethoden zu beleuchten. Es entsprechen eben in praxi oft nicht die Verhältnisse den Angaben des Lehrbuchs.

Wir glauben eine solche selbstkritische Erörterung nicht hoch genug schätzen zu müssen.

Ad vocem Verschieblichkeit bei der Palpation finden wir z. B. bei Pat. Soldati notirt: „Der zur Hälfte rechts von der Mittellinie gelegene Pylorustumor lässt sich ganz nach links von der Mittellinie hinüberschieben in gleicher Höhe, und beim Loslassen bleibt er einen Augenblick in seiner Lage, wird also nicht mit Gewalt nach rechts wieder herübergezogen.“ Dass der Pylorustumor laut Operationsbericht durch einen zapfenförmigen Fortsatz mit dem Hilus der Leber verbunden ist und ausserdem Verwachsungen mit der Bauchwand zeigt, wäre sonach kaum zu erwarten gewesen. Fall Aerny, gleichfalls mit einem Ausläufer des Carcinoms in den Leberhilus hinein, hatte ebenso eine sehr gute Verschieblichkeit des Tumors nach links hin gezeigt. Bei Rodier liess sich in Narkose der Pylorustumor deutlich von der Leber wegschieben und schien auch durch eine Furche deutlich von ihr getrennt. Diesem Befund widersprach später die Verwachsung des Tumors mit der Leber. Im Falle Gerber muss die mit dem linken Leberlappen verwachsene grosse Geschwulst ihren Ortswechsel zugleich mit der Leber vorgenommen haben, wenn sie bei rechter und linker Seitenlage je um einige cm weit sich seitwärts verschieben konnte.

Die Möglichkeit einer stärkeren Verschiebung der Geschwulst

nach rechts hinüber scheint nicht beeinträchtigt gewesen zu sein durch eine starke Fixation des Magens nach der Cardia hin beim Pat. Wyss. Nach beiden Seiten hin hatte man den Tumor im Falle Clémence deutlich hin und herschieben können, der sich bei der Operation als mit der Leber verwachsen und gar nicht hervorziehbar erwies, und eine sehr gute Verschieblichkeit hatte man besonders in Narkose bei dem Kraniss'schen Tumor geglaubt constatiren zu können, der nachher eine sehr feste Verwachsung mit dem Pankreas darbot.

Ein sehr weit nach der Cardia hinauf sich erstreckender grosser Tumor der kleinen Curvatur hatte sich bei dem Patienten Sigg nach jeder beliebigen Richtung, auch nach unten hin gut verschieben lassen. Bei Joppé konnte der Zusammenhang mit knolligen, auf der Wirbelsäule unbeweglich festsitzenden Drüsenpacketen eine gute palpatorische Beweglichkeit des Magentumors nicht hindern.

Schon vorher so gut wie unbeweglich dagegen liess sich z. B. der Tumor Jakob an, bedingt durch Adhärenz des Geschwulst am Peritoneum parietale und ihre Verwachsung nach der Tiefe hin mit dem Pankreaskopf. Das vorher festgestellte Fehlen der Verschiebungsmöglichkeit nach unten hin zeigte sich nachher bei Zehnder begründet in festem Aufsitzen des Tumors auf der Wirbelsäule und dem Pankreas, bei Gärny in knolligen Verwachsungen, die ebenfalls bis auf die Wirbelsäule und ins Pankreas hinein sich erstreckten, und ebenso in festen Verwachsungen nach hinten hin bei den Patienten Schmutz und Küng.

Ein mehr oder weniger deutliches Nachabwärtstreten des Tumors während der Inspiration finden wir in der Mehrzahl unserer Fälle notirt und zwar durchaus nicht immer bloss, wenn nachher der Tumor mit der Leber sich verwachsen erwies.

Die grössere oder geringere Verschiebung, die ein Pylorustumor bei der Aufblähung des Magens erfährt, wird ja ebenfalls gern zur Feststellung des Vorhandenseins oder des Fehlens von Verwachsungen benützt.

Keine Verschieblichkeit ergab sich z. B. in den Fällen Jakob und Christen; hier wie dort bildete eine feste Verwachsung mit der Umgebung den Hinderungsgrund. Bei Christen hatte man Anfangs einen Gallenblasentumor vermuthen zu müssen geglaubt. Undeutlich sehen wir den Tumor natürlich werden bei der Aufblähung im Fall Wyss, wo die Infiltration die vordere Wand des Magens nicht mit einnimmt. Aehnliches hätte gelten müssen für Fall Zehnder: Tumor vom Pankreas her nur die hintere Wand der Pylorusgegend ergreifend.

Wir finden jedoch notirt, dass die Resistenz bei der Aufblähung nicht weniger deutlich wurde als vorher.

Wenn ein Tumor auf die Aufblähung des Magens mit einer Aenderung seiner Position in der Weise antwortete, dass seine Längsrichtung aus der horizontalen in eine schräg nach rechts oben aufsteigende überging, so wurde das natürlich mit Recht in dem Sinne einer der Pylorusgegend zukommenden Eigenthümlichkeit gedeutet (Fälle Ammacher, Clémence). Die bei der Aufblähung eintretende starre Fixation des vorher besser beweglichen Tumors bei Frau Clémence gab schon bei der Untersuchung einen wichtigen Anhaltspunkt für die Annahme einer die ganze Circumferenz des Magens einnehmenden circulären Infiltration.

Die Palpation für sich allein vermochte bezüglich der Frage des Uebergreifens des Carcinoms auf die Umgebung einige Male ganz gute Anhaltspunkte zu liefern. Bei Pat. Soldati z. B. fiel auf, dass der Tumor am Pylorus wohl nach links hin eine scharfe Begrenzung zeigt, entsprechend nachher der nur geringen Ausdehnung nach der kleinen Curvatur hin, dass nach rechts oben hinauf die Abgrenzung aber nur eine ungenaue ist; hier geht dann der andern Orts schon erwähnte Fortsatz in den Hilus der Leber hinein. Dass in diesem Falle die Prüfung der Verschieblichkeit nach links hinüber uns im Stiche gelassen hatte, wurde oben schon bemerkt.

Eine besondere, derbe, rundliche Resistenz dicht am Rippenbogen lateral von dem eigentlichen Pylorustumor, respiratorische Bewegung zeigend, dagegen sonst nicht verschieblich, konnte bei Pat. Perreten gefühlt werden. Der gleichzeitig bestehende Icterus erleichterte hier natürlich die nachher sich bestätigende Annahme einer Verhärtung in der Gegend der Leberpforte resp. des Pankreaskopfes.

Bei Pat. v. Rotz konnte die Verhärtung im Bereiche der Arteria hepatica wohl ihrer geringen Ausdehnung wegen vorher nicht gefühlt werden.

Leidlich sicher scheint im Allgemeinen die Taxirung der Ausbreitung der carcinomatösen Infiltration an der kleinen Curvatur nach der Cardia hinauf möglich zu sein. Ein weit nach links hinauf reichender, unter dem Rippenbogen nach oben sich verlierender Fortsatz des Tumors wurde immer richtig in dem genannten Sinne gedeutet.

Das überaus seltene Uebergreifen der carcinomatösen Wucherung auf das Duodenum herüber[1]) liess sich bei Pat. Joppé palpatorisch

1) Die Operation wurde 1897 ausgeführt. Noch 2 Jahre vorher hatte Kocher erklären können, niemals einen Fall von Ergriffensein des Duodenums

vermuthen in dem schmalen von dem Haupttumor ausgehenden Fortsatz nach rechts oben hin, entsprechend einer 5—6 cm langen Infiltrationszone nach rechts hin vom Pylorusende des Magens.

Wie weit endlich zeigten sich Drüsenvergrösserungen im kleinen Netz und nach der Wirbelsäule hin der Diagnose durch die Palpation zugänglich?

Besonders deutlich waren solche Drüsenpackete zu fühlen bei dem ebengenannten Joppé, als eine knollige Geschwulst oberhalb des eigentlichen queren Tumors gelegen, die aber beim Herabziehen des Haupttumors diesem deutlich folgte. Ganz ähnlich vermochte man im Falle Bésaud einen queren tiefen Strang im Epigastrium nach oben von dem eigentlichen gut umschriebenen Magentumor zu fühlen, entsprechend einem hinter dem Pylorus der Wirbelsäule aufliegenden grossen Packet geschwollener Drüsen. Auch Fall Aerny liess schon in den nach oben links von dem grossen Magentumor bemerkbaren knolligen Verdickungen die Drüsenpackete im kleinen Netz und an der Wirbelsäule richtig deuten. Aehnliches wäre auch vom Fall Raval zu erinnern. Dagegen glaubte man z. B. bei Patientin Ammacher den Magentumor als scharf horizontal nach oben abschneidend constatiren zu dürfen, während die Laparatomie-Drüsenpackete im Omentum minus und auch hinter dem Duodenum erkennen liess.

Carcinomatöse Veränderungen am Mesocolon, am Dünndarmmesenterium, blieben ebenso wie kleinere Knoten am grossen Netz natürlich meist der Laparatomiediagnose vorbehalten. Einmal aber war man so glücklich, kleinere Carcinomknoten an dem den Inhalt einer Cruralhernie bildenden Netz schon vorher ziemlich deutlich abtasten zu können (Fall Zürcher).

Verwachsungen mit der Bauchwand entzogen sich meist der Diagnose. Eine miliare Aussaat von Krebsknötchen auf dem Peritoneum überraschte einige Male da, wo man solches aus der Art und Weise des primären fühlbaren Tumors nicht hätte vermuthen sollen.

Recht gut dagegen hatte man in den wenigen Fällen von carcinomatöser Totalinfiltration des Magens schon aus dem palpatorischen Befund allein heraus dieser Diagnose nahe kommen können.

Einige Ueberraschungen zu gewähren waren die Fälle Marti, Loosli und Luder geeignet: Recht erhebliche Veränderungen bei negativem palpatorischen Untersuchungsergebniss. Bei Marti mag die brettharte Spannung der Bauchmuskeln es erklären, dass ein

durch den Tumor gesehen zu haben. Deutsche med. Wochenschr. 1895. Nr. 16 bis 18: Methode und Erfolge der Magenresection wegen Carcinom.

mannsfaustgrosser Tumor, welcher die vordere Magenwand weit hinauf infiltrirte, sich der einigermaassen sicheren Palpationsdiagnose entzog. Bei Loosli konnte ausser einer geringen Druckempfindlichkeit des linken Epigastriums auch bei Magenblähung nichts Besonderes constatirt werden, allerdings ohne Narkose. Der Operationsbefund war ein apfelgrosser Knoten mit einem Fortsatz nach der Milz hin, alles freilich hinter dem Magen gelegen. Luder endlich ist jener Fall von Explorativincision mit dem tiefen carcinomatös entarteten Ulcus an der hinteren oberen Magenwand gegen die Leber hin. Auffallend erscheint hier nur das Fehlen jeglicher bemerkenswerther Druckempfindlichkeit.

Wiederholt hatten wir Gelegenheit, in Obenstehendem auf Verwachsungen des Magentumors mit dem Pankreas hinzuweisen. In einigen Fällen wäre mindestens die Controverse zulässig, ob nicht etwa die Neubildung primär von diesem Organe seinen Ausgang genommen habe. Indessen finden sich weder in den Anamnesen noch in den Staten entsprechende Angaben, die in diesem Sinne von Bedeutung schienen. Bemerkenswerth wäre immerhin aber bei einem dieser Fälle (Loosli) der positive Salzsäurebefund; jedoch spricht in diesem Fall so manches für die Annahme, dass das Carcinom auf dem Boden eines Magenulcus entstanden und dass das Pankreas also nur secundär in Mitleidenschaft gezogen sei.

Freie Salzsäure wurde (mit Einrechnung des ebengenannten) in vier von unsern Carcinomfällen im Magensaft constatirt: Patientin Christen hatte der Anamnese nach anscheinend in ihrer Jugend an Ulcusbeschwerden gelitten. Der anatomische Befund bestand in ringförmig um den Pylorus angeordneten zum Theil erweichten Knoten, die auf den ersten Blick hin nur von aussen auf den Pylorus übergegriffen zu haben schienen. Die miskroskopische Untersuchung ergab, dass die Knoten Cylinderzellcarcinome darstellten. Mit dem Pankreas standen sie nicht in Zusammenhang und waren offenbar doch in der Magenwand selbst primär entstanden. Freie Salzsäure bestand hier bei hochgradiger Dilatation und bedeutender motorischer Schwäche des Magens, bei schwacher Milchsäurereaction, und ohne bemerkbare Zersetzungsvorgänge des Mageninhalts. Die Bacterienflora war vertreten durch kurze feine Stäbchen.

Der eben citirte Fall Loosli hatte bei weit geringerer Dilatation ebenfalls ziemlich bedeutende Retention, keine Milchsäurereaction, keine Zersetzung. Im dritten Falle, Barbesat, sind sichere Anhaltspunkte für früher vorhanden gewesenes Ulcus in der Anamnese nicht enthalten. Die Ektasie ist hier nur eine unbedeutende, Milchsäure ist

nicht nachzuweisen, Zersetzung des Mageninhalts nicht vorhanden. Die gute Verdauungskraft des Magensafts für Fibrinflocken ist hier noch besonders notirt.

Der letzte Fall mit positivem Befund an freier Salzsäure ist der von Explorativincision (Luder) mit dem zweifellos aus einem Ulcus hervorgegangenen Carcinom. Eine schwache Milchsäurereaction ist hier gleichzeitig auch vorhanden, die Retention scheint nicht bedeutend.

Die Reaction auf freie Salzsäure (Phloroglucinvanillin) war übrigens nur einmal (Fall Barbesat) eine stark ausgesprochene; bei Luder war sie „deutlich", in den andern beiden Fällen nur schwach.

Der Gesammtzahl unserer in Betracht kommenden Carcinomfälle gegenüber beträgt also die Anzahl derer mit positivem Befund an freier Salzsäure 11,4 Proc. Die Zahl ist etwas kleiner als die von Carle und Fantino (l. c.), welche 18,3 Proc. für ihre Carcinome herausrechnen.

Zweimal findet sich in unseren Fällen freie Salzsäure gleichzeitig mit Milchsäure.[1]) Da, wo die Salzsäurereaction am stärksten ausgesprochen ist, ist allerdings die Milchsäurereaction negativ. Mit dem Vorhandensein irgend erheblicher Zersetzungsvorgänge scheint sich, unserer Beobachtung nach, jedenfalls die Anwesenheit von freier Salzsäure im Magensaft beim Carcinom nicht zu vertragen.

Von selbst drängt sich natürlich auf der andern Seite der Wunsch auf, die Fälle, in denen die Zersetzung des Mageninhalts vor der Operation eine bedeutendere ist, etwas näher daraufhin anzusehen, ob etwa, in speciellen anatomischen oder functionellen Verhältnissen die ursächlichen Bedingungen für das Zustandekommen einer stärkeren Zersetzung des Inhalts zu finden sein mögen.

Ein äusserst widerlicher Geruch sowohl des nüchtern als des nach dem Probefrühstück ausgeheberten Mageninhalts bietet sich z. B. im Fall Gärny dar. Die Milchsäurereaction ist hier sehr stark ausgesprochen, die Gesammt-Acidität eine niedrige; die Retention des Inhalts und die Dilatation des Magens erreicht einen hohen Grad, der Pylorus ist noch für einen Finger durchgängig. Eine grössere Ulceration des Tumors besteht nicht. Ob etwa der Befund eines ganz dichten Rasens, eines wahren Filzwerks von „Milchsäurebacillen" hier in erklärende Beziehung zu bringen wäre mit den besonders intensiven Fäulnisserscheinungen, müssen wir schon für erörterungsfähig hinstellen. Wir erinnern uns, anderweitig Aehnliches in gleichem Maasse

1) Bei unseren benignen Fällen war 3mal Milchsäure gleichzeitig mit freier Salzsäure gefunden worden.

gesehen zu haben. Vielleicht muss aber auch der nie allein schon recht stattgehabten Entleerung des Magens bei fehlendem Erbrechen und dabei starker Retention im vorliegenden Falle die Schuld zugemessen werden. Wir dürfen übrigens dabei nicht verschweigen, dass in unserer Carcinomserie noch ein andermal (Fall Soldati) dieselben dichten filzartigen Rasen von langen, wie „Milchsäurebacillen" aussehenden Stäbchen vorlagen, namentlich im nüchternen Mageninhalt, ohne dass dieser einen auffallend üblen Geruch dargeboten hätte. Die Retention war hier ebenfalls sehr bedeutend, die Milchsäurereaction stark positiv. Erbrechen war nur vereinzelt einige Male erfolgt.

Einen stark üblen Geruch des Mageninhalts finden wir auch bei v. Rotz notirt. Die Retention ist hier sehr bedeutend. Milchsäure st reichlich vorhanden und „lange Stäbchen", die nicht näher geschildert werden. Die Ausdehnung des Magens ist nur eine mässige.

Deutlichen Geruch nach Buttersäure fanden wir ferner bei den Fällen Raval, Muster und Wyss bemerkt. Milchsäure war immer gleichzeitig vorhanden, „Milchsäurebacillen" finden wir nur bei Raval nicht notirt. Bei Muster ist die Schleimhaut frei von Ulceration. Bei Raval muss die Ulceration eine recht tiefgehende gewesen sein, sie führte ja bis zur Perforation. Bei Wyss fehlt eine entsprechende Angabe. Der Grad der Dilatation des Magens war nur bei Pat. Wyss ein mässiger, bei den beiden andern ein bedeutender.

In allen den letztgenannten Fällen hatte sich der Magen häufig durch Erbrechen entleert.

Die ätiologischen Bedingungen stärkerer Fäulniss des Mageninhalts scheinen uns jedenfalls nicht sehr einfach liegende zu sein.

Milchsäure wurde in fast sämmtlichen unserer Carcinomfälle gefunden. Auf die Anwesenheit von „Milchsäurebacillen" wurde vielleicht nicht immer gleichmässig sorgfältig geachtet. Wir finden sie aber noch in einer ganzen Anzahl anderer, als der schon genannten Fälle als vorhanden notirt.

Sarcine war ein recht seltener bacteriologischer Befund, nur 4mal in 34 Fällen von Carcinom. Alle 4 Fälle waren salzsäurefrei. Dilatation und Gesammt-Acidität war dabei sehr verschieden.

Hefepilze konnten in mehreren Fällen nachgewiesen werden. Zweimal trafen sie mit stärkeren Fäulnisserscheinungen zusammen.

Vergebens wurde häufig genug nach Geschwulstelementen im Mageninhalt gesucht. Ein einziges Mal (Fall Zehnder) sind auffällig viele kernhaltige Epithelien gefunden worden, denen man damals glaubte vielleicht einige Bedeutung beilegen zu müssen. Ob hier eine grössere Ulceration bestand, wissen wir nicht.

Ein Excurs in die anamnestischen Angaben der Patienten hinein verspricht nicht viel Ausbeute. Die Anfangssymptome sind ja viel zu vieldeutig, oft auch den Kranken nicht mehr recht in Erinnerung. Im grossen Ganzen sehen wir unsere Carcinome, wenn sie zur Operation gebracht wurden, schon im Durchschnitt etwa 6—9 Monate Beschwerden machen. Doch wurden auch schwere, den Magen weithin infiltrirende Erkrankungen (z. B. Fall Sigrist: Totalerkrankung) vom Patienten selbst erst 6—8 Wochen früher subjectiv bemerkt. Bei Andern wiederum liegen die Beschwerden schon auf Jahre weit zurück. Magenbeschwerden in der Jugend, vielleicht auf Ulcera zu beziehen, wurde mehrfach angegeben, zeitlich ganz ausser Zusammenhang mit dem Beginn der späteren Carcinomsymptome. Andererseits figurirt das Symptom des „schwachen Magens von jeher" mehr als einmal in den Angaben der Patienten.

Einen scheinbar acuten Beginn des ganzen Leidens, meist im Anschluss an einen gröberen Diätfehler glaubten mehrerer unserer Patienten bemerkt zu haben. Erbrechen von Blut oder von schwärzlichen Massen wurde ziemlich selten berichtet.

Nicht oft genug hervorgehoben kann wohl übrigens die auch in unserer Carcinomreihe wieder so häufig hervortretende bekannte Thatsache werden, dass auch offenbar längst schon bestehende Carcinome selbst für die Dauer von Monaten eine trügerische und verhängnissvolle Besserung der subjectiven Beschwerden darbieten können, wenn Schädlichkeiten der Diät beseitigt werden, oder medicamentös-symptomatische Einwirkungen stattfinden, oft aber auch völlig spontan.

Die Resultate der operativen Eingriffe am Magen sind noch in jüngster Zeit von verschiedenen Seiten her zum Gegenstand sehr eingehender und die diesbezügliche Litteratur erschöpfend behandelnder Untersuchungen und Publicationen geworden. Es sind vornehmlich die zum Theil schon weiter vorn citirten Arbeiten von Steudel (l. c.), Carle und Fantino (l. c.), Hartmann und Soupault (l. c.) und Kausch (l. c.) zu nennen, die an einem grossen eigenen Material ebenfalls genaue Nachprüfungen des chemischen und motorischen Verhaltens des Magens vorzunehmen in der Lage waren.

Daneben her gehen eine grosse Zahl von Publicationen, die auf kleinere Reihen oder Einzeluntersuchungen sich beziehen.

Es kann nicht unsere Absicht sein, alle diese, zum grössten Theil in den genannten umfangreicheren Arbeiten schon mehrfach aufgeführten kleineren Publicationen hier nochmals zusammenzufassen.

Wir möchten nur die bei der Untersuchung unserer eigenen Fälle zu Tage tretenden wichtigeren Momente den Angaben einiger anderer Autoren kurz gegenüberstellen.

Eine Besserung zunächst der motorischen Leistungsfähigkeit des Magens ist wie bei uns so bei fast allen übrigen Untersuchern das Ergebniss der Anlegung einer Gastro-Enterostomie.

Eine schlechtere Entleerungsfähigkeit des Magens nach der Operation, wie sie für den Anfang Carle und Fantino und auch für später Mintz [1]) sowie zum Theil auch Rosenheim [2]) gefunden haben, gilt bei uns ausser für den besondere Umstände darbietenden Fall Stalder sonst eigentlich nur für die Patienten, bei denen ein „circulus vitiosus" zu Stande kam.

Eine Beschleunigung der Austreibungsfähigkeit gegenüber der Norm, wie sie Steudel für einen Theil seiner ältesten Fälle und Carle und Fantino ebenso für die späteren Termine der Untersuchung gesehen haben, konnten wir noch nicht feststellen. Unser ältester nachuntersuchter Fall liegt allerdings noch nicht weiter als 19 Monate zurück.

Normal geworden ist die Motilität bei uns, wie weiter vorn ausführlicher erwähnt wurde, eigentlich erst in 3 Fällen, bei denen die Operation frühestens 8 1/2 Monate zurückliegt. Andere Autoren, Hayem [3]), Carle und Fantino u. A. sind darin anscheinend glücklicher. Sie finden ein Zurückgehen zur Norm anscheinend häufiger und auch schon früher.

Wenn wir nur wenig oder gar nicht eine Verkleinerung des Volumens des Magens zu constatiren in der Lage waren, so deckt sich dies mit anderen Beobachtungen nur zum Theil. Carle und Fantino konnten eine Abnahme des Magenvolumens bis zu normalen Dimensionen feststellen, Steudel u. Andere fanden häufig Verkleinerungen, wenn auch nie bis zur Norm, Hartmann und Soupault (l. c.) speciell glaubten constatiren zu können, dass die Verkleinerung um so rascher vor sich gehe, je weniger lange vorher schon die Dilatation bestanden hat.

Bezüglich des Herabgehens der Aciditätswerthe nach der Gastro-Enterostomie entsprechen unsere Erfahrungen im Allgemeinen den ziemlich übereinstimmenden Angaben anderer Autoren. Ein

1) Mintz, Zeitschrift f. klin. Medicin. Bd. XXV. 1894.

2) Rosenheim, Berliner klin. Wochenschrift. 1894. Nr. 50.

3) Hayem, Sur un travail de M. Tuffier, intitulé: de la gastro-enterostomie dans les rétrécissements non cancéreux du pylore. Bulletin de l'Académie de Médecine. 62 année. Ref. im Centralbl. für die Grenzgebiete. II. Bd. Nr. 13.

Herabgehen der Aciditätszahl unter die Norm, wie es Carle und Fantino, Steudel, Kausch, Hartmann und Soupault sehr häufig beobachten konnten, bildet in unserer Beobachtungsreihe die Ausnahme. Wir haben uns weiter vorn etwas ausführlicher über diese Verhältnisse verbreitet, ebenso wie über unsere Beobachtungen von Wiederauftreten der freien Salzsäurereaction nach der Operation und von successivem Wiederansteigen der nach der Operation gesunkenen Aciditätswerthe nach längerem Zeitraum.

Ueber das Verschwinden der Salzsäure nach Anlegung der Gastroenterostomie haben wir ebenfalls für einige unserer Fälle berichtet. Bemerken möchten wir hier nur noch, dass Steudel in seinen älteren Fällen meist ein Fehlen der freien Salzsäure, Carle und Fantino wenigstens eine Verminderung derselben constatirten.

Eine unseren Beobachtungen in gewissem Sinne ähnliche — 4 Wochen nach der Operation keine Salzsäure, 1½ Jahr später aber wieder positive Reaction — finden wir bei Siegel[1]). Seine Annahme eines „vorübergehend die Secretion hemmenden Einflusses der Magenoperation" würde in gewisser Analogie zu der Vermuthung stehen, die bezüglich der motorischen Thätigkeit Aehnliches annehmen will. Sie würde in gewissem Gegensatz stehen zu den Anschauungen Steudels, dass die Subacidität ihren Grund habe in einer theilweisen Neutralisation des Magensaftes schon im Magen selbst entweder durch zurückfliessenden Darmsaft oder wahrscheinlicher noch durch eine Art Osmose durch die Fistelöffnung hindurch.

Diese letztere Annahme würde uns plausibler erscheinen, wenn immer, wie nur in einigen unserer Fälle, die Acidität Anfangs stärker herabgesetzt wäre als später, wo man doch annehmen sollte, dass mit einer besseren Verschlussfähigkeit durch einen etwa neu sich bildenden Sphincter die Commuication eine weniger freie würde. Steudel findet diese Acidität aber gerade in seinen älteren Fällen besonders herabgesetzt.

Es scheint uns sehr schwierig, Erklärungen zu den zum Theil sich etwas widersprechenden Thatsachen zu suchen.

Wenn Hayem (l. c. meint, dass ein Bestehenbleiben der Hyperacidität eine Ursache haben möge etwa in einer zu geringen Weite der Anastomosenöffnung, besonders wenn eine Reizung durch rückfliessende Galle statthabe, so scheint dem entschieden z. B. unser Fall Kohler mit Acidität 90 zu widersprechen, bei dessen ausge-

1) Siegel, Die functionellen Erfolge nach Operationen am Magen. Mittheilungen aus den Grenzgebieten. Bd. I. Heft 3.

zeichneter sonstiger Besserung das Bestehen eines solchen Hindernisses kaum wahrscheinlich ist.

Im Uebrigen erscheinen ja alle Meditationen über Besserung oder Nichtbesserung des Chemismus für die praktische Nutzanwendung ziemlich wesenlos, da, wie die allgemeine Erfahrung lehrt, die Besserung des Allgemeinzustandes nach der Gastro-Enterostomie eine durchaus gute und offenbar also die Ausnützung der Nahrung eine völlig genügende ist, sobald nur die Motilität des Magens sich wieder mehr den normalen Verhältnissen nähert. Es scheint aber, als ob dann der Darmkanal gern die übrigen fehlenden chemischen Leistungen des Magens mit übernähme. Durch Stoffwechselversuche konnte man eine gute Ausnützung der Nahrung ja auch objectiv feststellen (z. B. Siegel l. c.) Die Rosenberg'schen [1]) Stoffwechselversuche an gastroenterostomirten Hunden und die daran angeknüpften Vermuthungen scheinen gegenüber den praktischen Erfahrungen am Menschen lediglich auf ihren wissenschaftlichen Werth beschränkt zu bleiben.

Die Frage des Befundes von Galle im Mageninhalt nach Anlegung der Gastro-Enterostomie ist eigentlich jetzt, wie auch schon vorher erwähnt wurde, einer Erörterung kaum noch werth, da man sich völlig darüber einig ist, dass ihre Anwesenheit nicht von ungünstiger Bedeutung ist. Kausch fand fast stets Galle, auch bei jahrelang zurückliegender Operation (übrigens auch dann, wenn eine Entero-enteroanastomose angeschlossen worden war); Carle und Fantino fanden sie ebenfalls fast in allen Fällen; Hartmann und Soupault (l. c.) constatirten Galle 19 mal bei 20 Patienten; Mintz (l. c.) fand Gallenbeimengung nur Anfangs, längere Zeit nach der Operation nicht mehr.

Während von Hacker selbst bei der Ausführung seiner Methode Gallenrückfluss in seinen eigenen Fällen nicht beobachtete, wurde ein solcher von anderen Operateuren bei derselben Methode nicht viel weniger selten als bei anderen Methoden gefunden. Wir nahmen schon eben Veranlassung zu bemerken, dass auch bei unseren Fällen Gallenrückfluss bei den nach v. Hacker Operirten nicht seltener war als bei denen, wo die Wölfler'sche Methode zur Anwendung gelangt war.

Die Frage, nach welchem Modus der Uebertritt des Mageninhalts in den Darm auf dem neuen Wege erfolgt, ist ebenso interessant als schwer zu lösen. Sie ist recht verschieden beantwortet

1) Rosenberg, Die physiologischen Folgen der Gastro-Enterostomie. Arch. für d. ges. Physiologie. Bd. LXXIII.

worden. Im Allgemeinen nimmt man ja an, dass sich schliesslich ein vollkommen leistungsfähiger Sphincter, eine Art neuer Pylorus bilde. Kausch, Dunin[1]), Carle und Fantino u. A. urtheilen in diesem Sinne übereinstimmend. Steudel dagegen will von einer solchen Sphincterbildung nichts wissen, und Hayem (l. c.) glaubt die Möglichkeit, den Magen aufblasen zu können, auf eine zu enge Oeffnung oder eine Klappenbildung am Rande der Oeffnung zurückführen zu müssen. Carle und Fantino konnten aus ihren in stündlichen Intervallen vorgenommenen Magenausheberungen ersehen, dass der Austritt der Speisen offenbar ein regulirter war, und zwar um so besser, je weiter das Datum der Operation zurücklag; und wenn sie etwa 20—30 Tage nach der Operation den Magen aufbliessen und dann das Abdomen auscultirten, vermochten sie in Pausen von etwa 2—3 Minuten an der Stelle der Gastroenterostomieöffnung das Gas hindurch treten zu hören.

Wir haben bei fast sämmtlichen unserer Fälle die Magenaufblähung gemacht und dabei sorgfältig auf die Gasretention geachtet. Schon aus dem einfachen Umstand, dass die Mägen sich mit einer einzigen Ausnahme bis zu der vor der Operation constatirten Grösse aufblasen liessen, lässt sich entnehmen, dass die Continenz für Gas eine sehr vollständige war. Beachtenswerth ist übrigens dabei, dass diese einzige Ausnahme einen Fall darstellt (Joss), der erst vor 1 1/2 Monaten operirt wurde, und der darum der am frühesten mit dieser Methode nachuntersuchte ist. Bei dem sonst noch früher geprüften Hassler (nach 3 1/2 Wochen) hatte man die Aufblähung mit Absicht unterlassen.

Das interessante Auscultationsphänomen Carle's und Fantino's haben wir immer gesucht.

Wir müssen gestehen, dass es uns schwer fällt, bei den mancherlei Darmgeräuschen, die bei solchen Manipulationen am Abdomen gern zu hören sind, bestimmte Vermuthungen und Schlüsse an solche Geräusche knüpfen zu wollen.

In einem Fall (Schwitz) glaubten wir übrigens einmal, wie in der Krankengeschichte näher ausgeführt ist, die abführende Darmschlinge in einem an der entsprechenden Stelle gelegenen und kurze Zeit nach der Magenaufblähung sich in peristaltischer Bewegung blähenden senkrecht nach unten führenden Darmabschnitt erkannt zu haben. Wir glauben jetzt aber an einen Irrthum, nachdem wir noch bei einer Anzahl anderer Patienten ähnliche sich blähende Darm-

1) Ueber die Resultate der Gastro-Enterostomie bei narbiger Verengerung des Pylorus. Berliner klin. Wochenschr. 1894. Nr. 3.

schlingen bei dieser Manipulation haben beobachten können, deren Localisation die erstere Annahme nicht recht wahrscheinlich zu machen geeignet war.

Wir hatten Eingangs unserer Arbeit die Absicht ausgesprochen, auf Grund unserer Nachprüfung der functionellen Resultate die Vor- und Nachtheile der verschiedenen Gastroenterostomiemethoden einer vergleichenden Abwägung zu unterziehen.

Für einige wichtigere Punkte haben wir dies weiter vorn schon im Einzelnen versucht.

Wenn wir jetzt nur nochmals daran erinnern dürfen, so hatten wir bei den benignen Fällen je einmal bei der vorderen und der hinteren Methode schwere Erscheinungen von Rückfluss des Darminhalts in den Magen erleben müssen, die in dem einem Falle (Giauque, Wölfler-Methode) durch Spülung sich rasch beseitigen liessen, während der zweite Fall (Stalder, nach v. Hacker operirt) auch jetzt noch schwer an dem Circulus laborirt.

In der kleinen Tabelle, in welcher die Veränderungen der Motilität zusammengestellt wurden, fällt allerdings auf, dass die beiden Fälle, in denen eine Besserung der Austreibungsfähigkeit nicht constatirt werden konnte (Zumbrunnen und Miserez) der Wölfler'schen Methode angehören. Doch sind dies noch ziemlich früh untersuchte Fälle, und überdies ist ja die Besserung des Allgemeinzustandes eine sehr gute (Fall Hassler, noch viel früher untersucht, wird hier nicht in Betracht gezogen).

Bei den Fällen von Jauchung des Mageninhalts in Folge Rückflusses bei Carcinom dagegen erscheint bemerkenswerth, dass sie 6mal bei der vorderen und nur 1mal bei der hinteren Methode notirt werden musste. Indessen ist die vordere Methode viel häufiger zur Anwendung gekommen (26mal, mit Einrechnung der beiden retrocolicae anteriores; die hintere 7mal). In Procentzahlen berechnet wäre also Rückfluss zu Stande gekommen beim Carcinom in 23,1 Proc. bei Einsetzung des Darms in die vordere und in 14,3 Proc. der Fälle bei Einsetzung in die hintere Magenwand.

Lassen wir die retrocol. anteriores ausser Betracht, so ergiebt sich für die Wölfler'sche Methode allein in einer Procentzahl von 20,8 Rückfluss von Darminhalt, und von dieser Zahl müsste eigentlich noch der eine Fall Lutiger subtrahirt werden, bei dem anscheinend ein technisches Versehen, verkehrte Anlegung der Darmschlingen, die Ursache des schlechten Ausgangs bildete. Die Procentzahl würde sich dann auf 17,3 reduciren.

Sie möchte immerhin noch für die Wölfler'sche Methode etwas

belastend erscheinen; indessen müssen wir auch daran erinnern, dass unter den nach Wölfler operirten Fällen, über die wir genaue Notizen für den Anfangsverlauf besitzen, neben den 7 schlechten 9 ungestörte gute Anfangsresultate figuriren.

Für die bald nach der Operation ad exitum gekommenen Fälle Betrachtungen über die Frage: vordere oder hintere Methode, anzustellen erscheint uns nicht erlaubt. Es kommen hier doch viel zu viel andere Momente mit in Frage, die mit der Wahl der Methode wenig zu thun haben.

Es fällt uns recht schwer, uns vom Standpunkt unseres Materials her stricte für die eine oder andere Methode zu entscheiden.

Die Roux'sche Y-Methode scheint geeignet zu sein, ein gutes Resultut in gewissem Sinne zu garantiren. Für benigne Fälle lässt sich bei guter Ausführung dasselbe Resultat aber auch durch eine einfachere Methode erreichen. Ob sie nicht für Carcinome zweckmässig wäre, sofern man nicht den grösseren Zeitverlust scheuen will oder muss, möchten wir offen lassen. Die retrocolica anterior-Methode ist nur ausnahmsweise früher zur Anwendung gekommen.

Die grosse Vorliebe von Steudel-Czerny (l. c.) für die von Hacker'sche Methode allein vermögen wir nicht zu theilen, zumal auch einer der wichtigeren dafür ins Feld geführten Beweggründe, das bessere Abgehen des Murphyknopfs nach hinten hin, für unsere Klinik nicht wesentlich mehr in Betracht kommt.

Carle und Fantino (l. c.) glauben, wie wir oben schon erwähnten, für die schweren carcinomatösen Erkrankungen, wo die Contractionsfähigkeit der Magenwand ganz besonders gelitten hat, eine besonders gute Abflussgelegenheit schaffen zu müssen, durch Anlegung der Communicationsöffnung in der hinteren Magenwand, während sie für die benignen Erkrankungen die einfachere Wölfler'sche Methode lieber wählen. Sie wenden übrigens ebenfalls den Murphyknopf an.

Mikulicz[1]) ist zur vorderen Methode ganz zurückgekehrt, da er sie bei ebenfalls guten Resultaten für viel leichter ausführbar hält. Auch Hahn[2]) und Siegel[3]) räumen der Wölfler'schen Methode den Vorzug ein.

Kocher findet jedenfalls keine Veranlassung, auch für die Folge von seiner Ansicht abzugehen, dass die Anlegung der Fistel an der vorderen Magenwand durchaus geeignet ist, gute functionelle Resultate zu erzielen, namentlich mit der von ihm schon längst geübten Methode der senkrechten Anlagerung der Darmschlingen und dem

1) s. Kausch, l. c. S. 482.

2) Hahn, Deutsche med. Wochenschr. 1897. Nr. 41.

neuerdings von ihm immer mehr urgirten Modus, die Oeffnung unmittelbar über der grossen Curvatur, also an der, wenigstens bei aufrechter Körperhaltung, thatsächlich tiefsten Stelle des Magens anzulegen.

In Rückenlage mag diese Stelle freilich nicht die unbedingt tiefste sein. Indessen wäre es ja ein Leichtes, durch Lagerung des Patienten, in halbsitzender Stellung sie einfach zur tiefsten zu machen, wenn etwa Störungen der Entleerbarkeit sich bemerkbar machen sollten, denen man ja übrigens zuverlässig mit exacten und genügend häufig durchgeführten Magenspülungen noch besser begegnen kann.

Das Aufsitzen im Bett wird unseren Kranken sehr erleichtert durch die ausschliessliche Anwendung des auch die Respiration völlig unbeeinträchtigt lassenden einfachen Collodialstreifens als Verband.

In dem Bestreben, die Oeffnung der Curvatur so nahe als möglich anzulegen, hatte man sich früher immer noch durch die Rücksichtnahme auf die dort verlaufenden grösseren Gefässe etwas zurückhalten lassen.

In den letzten Jahren wurde diese Rücksichtnahme hintan gesetzt, indem einfach durch Abschieben der grossen Gefässe oder auch durch Durchtrennung einiger Gefässe nach Abbindung Platz an der grossen Curvatur selbst für die Anlegung des Schnittes geschaffen wurde. Irgendwelche Ernährungsstörungen der Magenwand durch die Continuitätstrennung der Gefässe sind offenbar nicht zu Stande gekommen.

Es kann dieser zwischen vorderer und hinterer Gastro-Enterostomie gewissermaassen in der Mitte stehende Modus geeignet sein, die wenn auch nicht häufigen, so doch thatsächlich nicht ganz zu leugnenden mechanischen Nachtheile der Wölfler'schen Methode in glücklicher Weise durch die der v. Hacker'schen Methode innewohnenden vortheilhaften Eigenschaften paralysiren zu lassen.

Sie würde mit der Wölfler'schen Methode den grossen Vorzug der viel leichteren Ausführbarkeit theilen.

Es möchte nicht unpraktisch sein, diese Modification auch äusserlich unter dem Namen etwa der Gastro-enterostomia inferior zu präcisiren.

Zur Technik der Operation mögen nur noch einige kurze Bemerkungen erlaubt sein (s. die Vorbemerkung).

Die Narkose war immer die von lange her an der Kocher'schen Klinik übliche Aethernarkose mit Einleitung durch Bromaethyldarreichung.

In den ersten, noch aus den Jahren 1882—88 datirenden Fällen wurde noch zum Theil mit Querschnitt im Abdomen, theilweise auch mit Section des Rectus operirt, später immer mit dem medianen Längsschnitt. Der Schnitt im Magen wurde nur ein einziges Mal quer, parallel zur Richtung der aufsteigenden Gefässe, sonst immer in der Längsrichtung des Magens angelegt.

Die Incision am Darm war nur Anfangs einigemal der Längsachse des Darmes entsprechend angelegt worden, später bildete die quere Incision die Regel.

Die Anlegung des Darms an die Magenwand geschah in senkrecht nach abwärts gehender Richtung. Wo dies früher nicht geschehen war, hatte man sich bei späteren Obductionen immer überzeugen müssen, dass schliesslich die Richtung spontan eine senkrechte geworden war.

Von dem früher noch empfohlenen Versuch der Bildung einer Klappe durch bogenförmige Incision des Darms (s. Kocher's Op.-Lehre III. Aufl.) wurde seit einiger Zeit wieder Abstand genommen. Auch die einigemale vorgenommene Anheftung des zuführenden Darms in grösserer Ausdehnung an der Magenwand hinauf oder der Versuch einer Knickung dieser Schlinge durch die Naht wurde später nicht mehr für nöthig gehalten.

Zum provisorischen Abschluss der Darmschlinge vor der Incision wurden bald Schlingen von Seidenfäden, bald nur die Hände des Assistenten benützt. In letzter Zeit fanden auch gefensterte Darmklemmen dazu Verwendung.

Die Naht wurde mit feiner Seide als fortlaufende Naht angelegt. Der Murphyknopf fand in den letzten Jahren keine Verwendung mehr.

Bei Ausführung der Y-Methode wurde darauf geachtet, dass die untere, Darm mit Darm verbindende Anastomosenöffnung nur verhältnissmässig klein, nicht die ganze Breite des Darms einnehmend, sich gestaltete.

Von der sonst üblichen Heranführung des distalen Jejunumendes an den Magen hinter dem Quercolon her musste, wie schon erwähnt, in dem einen der drei Fälle abgewichen werden, da man nicht wagen wollte, durch das ungewöhnlich gefässreiche Mesocolon hindurchzugehen. Die Methode bleibt trotzdem eine posterior, da man nach Anlegung einer Oeffnung im Omentum majus das einzusetzende Darmstück an die hintere Magenwand heranführte.

In der Nachbehandlung wurde nach einigen anfänglichen trüben Erfahrungen vor Allem auf eine stetig gute Befreiung des

Magens von etwa stagnirendem oder regurgitirendem Inhalt durch Magenspülungen geachtet, natürlich mit der nach frischer Operation gebotenen Vorsicht. Die Nahrungszufuhr per os wurde, wenn Retention nicht bestand, schon am Tage nach der Operation mit Darreichung von sterilem Wasser, geeister Milch und Pepton wieder begonnen. Der Uebergang zu breiiger Nahrung erfolgte schon nach wenigen Tagen, und wenn diese und auch fein geschabtes Fleisch gut vertragen wurde, enthielt man dem Patienten nach etwa 10 bis 14 Tagen ohne Schaden auch consistentere Nahrung, natürlich mit gewisser Einschränkung, nicht mehr vor. Am 4. Tage wurden in der Regel die Hautnähte entfernt, und am 8.—10. Tage verliessen die Patienten das Bett.

Carcinom-Krankengeschichten.

1. Kraniss, Hermann, 50 Jahre alt. Vor 16 Jahren brennender Schmerz im Magen. Seit 9 Monaten drückender Schmerz in der Magengegend, namentlich nach dem Essen. Erbrechen von Zeit zu Zeit, nie blutig oder schwärzlich. Status: Macies. Bei tiefer Inspiration kommt unter dem linken Rippenrand eine quere längliche Geschwulst hervor, die leicht nach oben hin unter dem Finger wegschlüpft. In Narkose Tumor ebenfalls sehr beweglich. Magen sehr dilatirt. Operation: 5. Juni 1882. Querschnitt durch die Bauchwand. Drüsen im Lig. gastrohepaticum. Knoten auf dem Peritoneum. Sehr feste Verwachsung mit dem Pankreas. Gastro-Enterostomosis antecolica anterior so tief am Magen, als die Gefässe es erlauben, in einer Entfernung von 2 cm von dem Tumor. Verlauf: Schon am Abend des Operationstages Erbrechen von reichlichen sehr stinkenden Massen. Am nächsten Morgen Wiedereröffnung des Abdomens. Lösung der Anastomose. Verschluss der Magen- und Darmöffnung für sich. Magenspülungen entleeren weiterhin abscheulich stinkende Massen. Exitus am Abend desselben Tages. Obduction: Im kleinen Netz sehr viel Knötchen. Drüsen im Lig. gastrohepaticum stark geschwollen. Die Geschwulst ist hinten mit dem Pankreas stark verwachsen. Tumor 7 cm lang, den Pylorus trichterförmig umgebend, scharf begrenzt nach beiden Seiten hin. Pylorus noch als fingerdicker Kanal durchgängig.

2. Raval, Françoise, 48 Jahre alt. Beginn der Magenbeschwerden vor 9 Monaten. Seit 4 Monaten galliges Erbrechen mit saurem Aufstossen. Status: Sehr reducirter Ernährungszustand. Oberhalb der Nabelgegend ein kinderfaustgrosser Tumor, ungefähr von der Form des infiltrirten Pylorus. In Narkose gut nach den Seiten, aber nur wenig nach unten verschieblich, lässt sich nur bis 2 Finger breit oberhalb des Nabels mit seinem oberen Rand von der Leber wegdrängen. Oberhalb des Tumors in der Mittellinie fühlt man tiefer gelegen, auf der Wirbelsäule einen baumnussgrossen etwas beweglichen Knoten, offenbar eine Lymphdrüse. Das Carcinom ist also jedenfalls schon gegen das Oment. min. hin fortgeschritten. Im Erbrochenen: freie HCl fehlt. Milchsäure reichlich.

Geruch nach Buttersäure. Beimischung von Galle. Motilität des Magens nach der Jod- und Salolprobe stark verlangsamt. Operation: 25. October 1888. Querer Bauchschnitt. Am Pylorusende eine apfelgrosse, harte Geschwulst rund um den Pylorus herum, wenig beweglich, hinten mit einem grösseren fest längs der Wirbelsäule sitzendem Knoten. Im Oment. min. einige kleine harte Drüsen. In der Mesenterialwurzel des Dünndarms ein grosses Drüsenpacket. Anlegung einer Gastro-Enterostomosis retrocolica anterior. Querer Einschnitt in den Darm, etwas gebogen zur Lappenbildung. Verlauf: Mehrmals galliges Erbrechen. Nach 10 Tagen Peritonitissymptome. Ausheberung ergiebt 2 Liter zersetzten Inhalts im Magen, zuletzt fäculentes Erbrechen. Am 12. Tage exitus. Obduction: Peritonitis durch Perforation des Carcinoms. Sehr gute Verlöthung der Nahtstelle. Der Mageninhalt kann leicht in den abführenden Darm eintreten.

3. Schmutz, Franz, 49 Jahre alt. Seit 19 Jahren oft Aufstossen und Erbrechen, namentlich morgens nach dem Frühstück, immer in mehrwöchentlichen Pausen, seit 6 Jahren häufiger. Seit 4 Monaten brennende Schmerzen im Magen, Völlegefühl, Abmagerung. Das Erbrechen zuletzt oft dunkelbraun gefärbt. Status: Wachsartige Blässe, Macies, in der linken Supraclaviculargrube ein Drüsenpacket. Untersuchung in Narkose: Grosse Curvatur mitten zwischen Nabel und Symphyse. Plätschergeräusch. Nach rechts oben, an den Magen sich anschliessend auf der rechten Seite der Wirbelsäule eine kindsfaustgrosse, unregelmässig höckrige, derb-elastische Geschwulst, von rechts nach links etwas beweglich, aber nicht herunterziehbar. Leber nicht vergrössert, nicht hart. Mageninhalt: Frei HCl fehlt, Milchsäure deutlich. Massenhaft grosse dicke Bacillen. Keine Sarcine. Fibrin wird nicht verdaut. Bei Anfüllung des Magens mit 2600 ccm Wasser hat Patient noch gar keine Beschwerden. Operation: 6. Juni 1889. Querschnitt über dem Nabel mit Section des rechten Rectus. Gastro-Enterostomosis antecolica anterior mit Längsschnitt im Magen und Darm. Lappenbildung an der Darmöffnung. Der Tumor zeigt feste Adhärenzen und kann gar nicht hervorgezogen werden. Multiple Drüsen retroperitoneal und im Netz. Die Geschwulst erstreckt sich auf der kleinen Curvatur ziemlich weit hin. Verlauf: sehr gut. Nach 3 Wochen Entlassung. Patient verträgt alle leichten Speisen gut und hat gar keine Beschwerden von Seiten des Magens. Exitus 3 Monate nach der Operation.

4. Barbesat, Marie, 41 Jahre alt. Vor 4 Jahren oft Aufstossen. Kein Erbrechen. Bei Diät Besserung und gutes Allgemeinbefinden. Vor 6 Monaten Erbrechen von galligen Massen, nachher oft drückende Schmerzen im Magen nach dem Essen. Zuletzt Zunahme des Erbrechens. Abmagerung. Status: In der Pylorusgegend rechts oben vom Nabel ein eigrosser, harter, höckriger Tumor, nach allen Seiten hin leicht verschieblich, mässig schmerzhaft. Magen bis 2 Finger breit unter den Nabel reichend. Bei Blähung des Magens rückt der Tumor etwas nach rechts und ist entschieden weniger deutlich. Der Leberrand geht dem Rippenbogen entlang, gegen die Mitte zu macht er eine 2 Finger breite Ausbuchtung. Mageninhalt: stark sauer. Freie Salzsäure sehr deutlich

positiv. Milchsäure fehlt. Kein Geruch nach Buttersäure. Fibrinflocken werden in 1/4 Stunde verdaut. Operation: 31. Juli 1889. Querschnitt oberhalb des Nabels. In der Leber finden sich eine ganze Menge Krebsknoten. Gastro-Enterostomosis retrocolica anterior: Da das Lig. gastrocolicum lang ist, wird der Darm durch eine in demselben angelegte Oeffnung dem Magen genähert und dort quer von hinten nach vorn fixirt. Magen längs, Darm quer incidirt. Leichter Verband. Verlauf: Vom nächsten Tage ab Pneumonie im rechten Mittel- und Unterlappen. Temperatur bis 38,7. Nach 7 Tagen Lungenbefund wieder normal. Verlauf vom Magen her gut. Entlassung 3 Wochen nach der Operation. Ernährungszustand gebessert. Exitus nach 4 Monaten.

5. Sigg, Henry, 45 Jahre alt. Beginn vor 5 Jahren mit Druckgefühl im Magen. Status: Abmagerung. In der Medianlinie ein Tumor 6—7 cm hoch und breit, bis zum Nabel herabschiebbar, ebenso weit bei tiefer Athmung nach unten steigend. Nach links lässt er sich soweit herüberschieben, dass sein rechter Rand in der Mittellinie steht. Dieser Rand ist ziemlich scharf. Ebensoweit lässt er sich nach links hinüberschieben. Nach der Wirbelsäule hin ist sonst keine Resistenz weiter fühlbar. Operation: 6. December 1889. Im Netz viel Drüsen. Zahlreiche Knoten auf dem Peritoneum und der Oberfläche des Magens. Der Tumor erstreckt sich sehr weit nach der Cardia zu längs der kleinen Curvatur. Gastro-Enterostomosis antecolica anterior. Quere Incision des Darms. Das zuführende Ende wird durch die Naht etwas geknickt. Verlauf: Anfangs recht gut, dann vorübergehend etwas Erbrechen. Kleiner Bauchdeckenabscess. Bericht vom Patienten noch nach 2 1/2 Monaten recht gut. Exitus 3 Monate post operationem. Obduction auswärts gemacht: Stark ulcerirtes Carcinom am Pylorus, der noch für einen Finger durchgängig ist. Fistel gut klaffend 1 cm lang, 3/4 cm breit. Dilatation mässig. Knoten im Peritoneum.

6. Moser, Hermann, 44 Jahre alt. Seit 7 Jahren schwacher Magen, manchmal etwas Erbrechen. Häufig Druckgefühl nach dem Essen und Aufstossen. Vor 3 Jahren schon Fehlen der Salzsäure constatirt. Bis vor 5 Monaten war der Ernährungszustand noch gut. Patient konnte noch grosse Fusstouren machen, dann sehr rasche Kräfteabnahme. Status: Bei tiefem Inspirium fühlt man in der Parasternallinie links im Epigastrium unter der Thoraxapertur herauskommend eine derbe Geschwulst, welche sich nach den Rippen zu nicht ganz abgrenzen lässt, nach unten einen convexen Rand hat, und sich mit der Athmung deutlich verschiebt. Die Geschwulst erstreckt sich nach rechts über die Mittellinie herüber, und bietet hier noch ein kleines Knötchen dar. Sie fühlt sich fast wie ein abgerundeter derb gewordener linker Leberlappen an. Man kann aber oberhalb des Tumors wieder tiefer eindrücken und findet hier keine weitere Resistenz. Mageninhalt nach P. f.: freie H Cl fehlt. Kurze dicke Bacillen und Kokken. Operation: 17. Juni 1893. Resection unmöglich, weil man nach der Cardia hin nicht über die Geschwulstmasse hinaufkommt. Gastro-Enterostomosis antecolica anterior. Jejunum quer eingeschnitten mit Klappenbildung. Verlauf: gut. Entlassen ohne wesentliche Beschwerden. Im October etwas Erbrechen vorübergehend.

Dann bis zu dem nach 8 Monaten erfolgten Tode bei flüssiger und breiiger Nahrung fast keine Beschwerden.

7. Rodier, Pierre, 51 Jahre alt. Schon seit 20 Jahren „schwacher Magen", er konnte in seinem Beruf als Barbier immer nur unregelmässig und oft nur sehr rasch essen. Seit 2 Jahren Appetitlosigkeit, permanente Magenschmerzen, stärker nach dem Essen. Faulig riechendes Aufstossen. Erbrechen saurer Massen, ohne Blutbeimengung. Anfangs Diarrhoe, dann Obstipation. Vor 4 Monaten wurde von einem Arzte noch freie Salzsäure gefunden. Abnahme um 40 Pfund an Körpergewicht. Status: Plätschern in der Magengegend, Magen fingerbreit unter den Nabel reichend. Bei tiefer Athmung fühlt man in der Regio epigastr. einen weichen Theil heruntersteigen, der dem Pylorus zu entsprechen scheint. In der rechten Regio hypochondrica eine harte Resistenz. Bei tiefer Inspiration kann man einen länglichen handbreiten Tumor unterscheiden von sehr derber Consistenz, der am unteren Ende einen stumpfen Rand zeigt. In Narkose fühlt man deutlich, dass der Tumor sich nach oben von der Leber durch eine Furche abgrenzt und sich leicht gegen sie verschieben lässt. Operation: 26. August 1893. Carcinom sehr weit gediehen, zumal im kleinen Netz Infiltration bis auf die Wirbelsäule. Verwachsung mit der Leber und metastatische Knoten in der Leber. Gastro-Enterostomosis antecolica anterior. Der zuführende Theil rückwärts von dem abführenden angelegt. Quere Fixation der Schlinge. Incision des Darms convex nach unten, des Magens convex nach oben. Vernähung der Klappenwände miteinander. Verlauf: Etwas Schmerzen im Magen bestehen noch, aber wenig Aufstossen, gar kein Erbrechen. Nur nach reichlicher Nahrungsaufnahme Unbehagen und Druck im Magen. Allgemeinzustand bedeutend besser. Datum des Exitus nicht eruirbar.

8. Sigrist, Barbara, 61 Jahre alt. Vor 8 Wochen Erbrechen. Später Regurgitation der Speisen immer sofort nach der Mahlzeit, ohne jede Uebelkeit. Beschwerden wie bei Cardiastenose. Status: Macies. Sondirung des Oesophagus ergiebt keine Stenose. Magen nicht dilatirt. Ein länglicher querer, derber, flach-höckriger Tumor, von geringer Verschieblichkeit. Er scheint gegen den übrigen Theil des Magens in scharfer schräg nach links aufwärts gehender Grenze abzuschneiden. Freie Salzsäure fehlt; Milchsäure schwach positiv. Operation: 16. November 1893. Gastro-Enterostomosis antecolica anterior. Magen sehr ausgedehnt infiltrirt, dabei sehr klein, fast wie ein Darm aussehend. Auch am Dünn- und Dickdarm Knötchen. Verwachsungen im Omentum minus. Der Process macht den Eindruck einer sklerosirenden Infiltration. Verlauf: Nähere Notiz fehlt. Exitus nach 10 Tagen. Obduction: Der Magen ist ein 23 cm langer Schlauch; Breite dem Fundus entsprechend 6 cm. Die Schleimhautoberfläche des Tumors ist nicht ulcerirt, nur stark gewulstet.

9. Jakob, Katharina, 44 Jahre alt. Vor 8 Monaten Magenschmerzen, Aufstossen, Appetitlosigkeit. Vor 5 Monaten bemerkte sie selbst eine Härte in der Magengegend. Seit 2 Monaten mehrmals Erbrechen reichlicher dunkelbrauner Massen. Zunehmende sehr lang dauernde krampfartige Schmerzen. Status: Sehr schlechter Ernährungszustand. Anämie.

Bauchdecken starr. Zwischen den diastasirenden Rectis fühlt man eine derbe, höckrige, unregelmässige Resistenz, länglich, schräg nach rechts aufwärts ziehend, 4 cm breit. Sie lässt sich nur wenig nach rechts verschieben. Bei der Blähung untere Magengrenze 13 cm, ohne Blähung 9 cm unter dem Nabel. Bei der Blähung verschiebt sich der Tumor nur wenig nach rechts und ganz wenig von oben nach unten. Nach unten und nach den Seiten hin ist die Resistenz scharf abfallend, nach oben rechts ist sie nicht scharf abgrenzbar. Freie Salzsäure fehlt. Milchsäure vorhanden. Ges. Acid. 65. Retinirte Menge sehr reichlich, nicht deutlich nach Buttersäure riechend. Häminkrystalle nachweisbar. Zahlreiche „Milchsäurebacillen". Auch reichliche Hefen und Sarcinen. Operation: 13. März 1894. Adhärenz des Tumors am Peritoneum parietale. Die Pylorusgegend von einem derben Tumor eingenommen, der nach der Tiefe bis zum Pankreaskopf reicht. Infiltrirte Drüsen im Netz. Miliare Knötchen auf der Serosa. Gastro-Enterostomosis antecolica anterior, Darm quer zur Längsaxe, Magen in der Längsrichtung, beide etwas bogenförmig incidirt. Verlauf: Nach 9 Monaten sehr gutes Aussehen, frische Röthe der Wangen. Haut am ganzen Körper leicht bräunlich, wie bei Addison. Musculatur noch kräftig, Fettpolster gering. Kein Erbrechen mehr seit der Operation, nur bitteres Aufstossen und öfter ziehende Schmerzen nach dem Essen. Tumor stark gewachsen. Es lassen sich viele derbe Knoten durchfühlen, die mit der Narbe in Zusammenhang stehen. Stuhl etwas angehalten. Exitus 12 Monate post operationem.

10. Brahier, Joseph, 45 Jahre alt. Vor einem Jahr schon Aufgetriebenheit im Magen. Vor 7 Monaten heftige Magenschmerzen, seither ab und zu Erbrechen, manchmal schwärzlich gefärbt. Abmagerung. Vor 5 Monaten bedeutende Besserung, kein Erbrechen, keine Schmerzen mehr. Ein operativer Eingriff wurde deshalb damals von ihm nicht zugelassen. Nachher wieder Verschlimmerung. Status: 2 Querfinger breit nach oben vom Nabel eine Härte, 4—5 cm hoch, nach rechts 4 cm von der Mittellinie entfernt scharf abschneidend. Sie besteht aus einem derben oberen und einem weniger derben unteren quer leistenförmigen Theil. Sie lässt sich nach rechts bis zur Mittellinie herüberschieben, nimmt aber dann sofort wieder ihren Platz ein. Nach links hin setzt sich die untere quere leistenförmige Härte etwa fingerbreit über die Mittellinie fort, wird aber weicher; die obere behält dagegen ihre derbe Consistenz und geht etwas weiter nach links hinüber. Deutliche inspiratorische Verschieblichkeit der Geschwulst. Aufblähung: Grosse Curvatur fingerbreit unter dem Nabel; die Härte dann weniger fühlbar, der rechte Umfang aber deutlich bleibend. Es wird ein Carcinom in der Pylorusgegend angenommen mit ziemlich weitgehender Infiltration an der kleinen Curvatur, weniger weit an der grossen. Operation: 16. Juni 1894. Gastro-Enterostomosis antecolica anterior. Schnitt am Magen in der Querrichtung, parallel den Gefässen. Der Tumor ist sehr gross. Im grossen und kleinen Netz viele Drüsen. Auf der Magenserosa viele Knötchen. Verlauf: Kein Erbrechen. Appetit gut. Alle Nahrung wird gut vertragen. Am 10. Tage durch Ausheberung des Magens keine Retention nachweisbar. Nach 6 Wochen stellt sich wieder Erbrechen ein. Nach 3 Monaten exitus.

11. Muster, Elisabeth, 36 Jahre alt. Vor 6 Jahren an einer Parovarialcyste operirt. Seit 7 Wochen Erbrechen, Aufstossen, starke Obstipation. Status: Kachexie. Vom Nabel bis zur Symphyse reichend ein plattenförmiger Tumor, mit der alten Laparatomienarbe anscheinend zusammenhängend, dicht unter den Bauchdecken, nach den Seiten verschieblich, nach oben und unten nicht. In Nabelhöhe ein kindsfaustgrosser grobhöckriger Tumor, seitlich um seine eigene Länge verschieblich, nach oben und unten nicht verschieblich, auch nicht bei der Respiration. Er scheint mit der unteren Geschwulstmasse in Zusammenhang zu stehen. Dilatation des Magens ziemlich stark. Bei Ausheberung grosse Mengen dünnflüssigen zersetzten Inhalts, freie HCl fehlt, Milchsäure und Buttersäure vorhanden. Keine Sarcine, viele milzbrandähnliche Bacillen, durch Spülungen grosse Erleichterung. Operation: 15. November 1894. Gastro-Enterostomosis antecolica anterior. Ein Conglomerat von verwachsenen Därmen mit zahlreichen Krebsknötchen im Bereiche der alten Narbe. Verlauf: Kein Erbrechen, kein Fieber, nur einige Male übles Aufstossen. Abdomen aufgetrieben, nicht druckempfindlich. Am 4. Tage exitus. Obduction: Diffuse krebsige Peritonitis. Magen dilatirt, enthält 1 Liter dünne, bräunliche Flüssigkeit. Ringförmige Stenose am Magen, 4 cm vom Pylorus entfernt. Die Stenose nimmt die ganze Magenwand ein, die Schleimhaut in diesem Bereich stark gewulstet und verdickt.

12. Küng, Johann, 40 Jahre alt. Vor 5 Monaten Beginn mit Schmerzen in der Magengegend an ganz circumscripter Stelle in der Medianlinie, nach dem Essen, eine Stunde lang anhaltend. Aufstossen, Erbrechen ganz geringer Mengen sauren Inhalts, einmal von hellem Blute einen Esslöffel voll. Erbrechen von grösseren Mengen von Speisen nur zuletzt einige Male. Rascher Kräfteverfall. Mutter an Magenkrebs gestorben. Status: Kachexie. 35 % Hb. In Narkose fühlt man unter dem lateralen rechten Rectusrand, 3 Querfinger vom Rippenrand entfernt, eine feste Resistenz, welche sich bei tiefem Inspirium etwas nach abwärts und etwas nach links herüberschieben lässt. Am nächsten Tag Untersuchung im Stehen, indem bei stark nach vorn gebeugtem Oberkörper die Last des Körpers sich auf die Arme stützt; man fühlt an dieser Resistenz einen ca. $^1/_2$ Finger dicken Kamm, der sich nach links und rechts mit dem ganzen Tumor verbreitet. Man hat den Eindruck, dass die harte, wenig druckempfindliche Tumormasse sich unter den rechten Rippenrand fortsetzt. Aufblähung des Magens ohne Resultat, da die Luft immer wieder aufstösst. Ausheberung: Grosse Mengen hellgrauen flüssigen Inhalts. Freie HCl negativ, Milchsäure deutlich positiv. Gef. Acid. 50. Operation: 8. Juni 1895. Der Magen kann schlecht hervorgezogen werden, da der Pylorus in der Tiefe verwachsen ist. Das Carrinom, dem Pylorus angehörig, geht an der kleinen Curvatur weit nach oben. Fortsatz in's kleine Netz. Drüsen auf der Wirbelsäule. Gegen die Leber zu keine Verwachsungen. Gastro-Enterostomosis retrocolica poterior. Der Darm wird senkrecht angelegt; ausserdem wird eine kleine nach unten convexe Klappe gebildet. Ueber den Verlauf keine Notiz erhalten. Datum des Todes nicht feststellbar.

13. Riesen, Christian, 54 Jahre alt. Schon in der Jugend oft Magenweh ohne Erbrechen. Seit 6 Monaten constante Magenschmerzen.

Seit 14 Tagen Erbrechen von zersetzten Speiseresten. Durch Spülungen keine Besserung. Status: Ernährungszustand sehr schlecht. In der Magengegend median eine nicht abgrenzbare Resistenz, inspiratorisch nicht verschieblich. Grosse Curvatur bei der Blähung 2 Finger breit unter dem Nabel. Mageninhalt: 1 Liter, freie Salzsäure fehlt, Milchsäure positiv. Fibrinverdauungsprobe absolut negativ. Operation: 26. Juni 1895. Verwachsung des Tumors mit Wirbelsäule und Leber. Gastro-Enterostomosis antecolica anterior. Exitus plötzlich 3 Tage später. Fäulniss des Mageninhalts. Keine Peritonitis. Naht gut verklebt. Nähere Notizen nicht erhalten.

14. Zehnder, Michael, 50 Jahre alt. Vor 4 Monaten Beginn mit Schmerzen in der Magengegend, die bei aufrechter Körperhaltung und nach dem Essen verschwanden. Appetit gut. Seit 14 Tagen morgens reichliches Erbrechen, gallig. Starke Abmagerung. Status: Macies. Rechts vom Nabel mit dem oberen Rand in der horizontalen Nabellinie ein Tumor, 8 cm lang, 4 cm hoch, von der Form des Pylorus. Er lässt sich nach abwärts nicht, nach oben mit dem unteren Rand bis in Nabelhöhe, nach rechts nur wenig, nach links bis daumenbreit an die Mittellinie verschieben. Blähung: Grosse Curvatur handbreit über der Symphyse. Die Geschwulst rückt dabei nach rechts herüber und etwas nach oben. In Narkose und bei entleertem Magen rückt der Tumor bei tiefer Inspiration etwas herunter und lässt sich jetzt auch etwas nach unten drängen. Eine deutliche strangförmige Verbindung nach der Leber hin ist nicht zu fühlen, der Rectus lässt sich aber hier weniger gut eindrücken wie links. Oberhalb des Nabels fühlt man einen derben queren Strang, der sich herauf und herunter schieben lässt (Drüsen im kleinen Netz), herunter bis 3 Finger breit über dem Nabel mit dem oberen Rand. Von der Leber lässt er sich etwas abdrängen. Mageninhalt nach P. f. 900 ccm, braungelb, sauer, flüssig mit bröckligen Beimengungen. Freie HCl fehlt, Milchsäure positiv, Buttersäure fehlt. Es finden sich auffällig viele platte, rundliche und eckige Epithelien mit Kern. Operation: 18. Juli 1895. Gastro-Enterostomosis antecolica anterior. Senkrechte Anlegung des Darms. Keine Klappenbildung. Der Tumor sitzt auf der Wirbelsäule fest auf; er geht möglicherweise vom Kopf des Pankreas aus. Vordere Pyloruswand nicht verändert. Der Tumor gehört nur dem hinteren Umfang an. Nach rechts aussen gegen die Bauchwand zu setzt sich ein aus Knoten bestehender Strang fort. Das Colon transversum zeigt viele hirsekorngrosse Knötchen. Verlauf: Am 19. Juli gegen Abend Brechneigung. Eine Spülung entleert unter heftigem Würgen eine grosse Quantität einer stark jauchigen, etwas bluthaltigen Flüssigkeit. 20. Juli, wieder Spülung. Derselbe jauchige Inhalt. 21. Juli, Allgemeinbefinden bedeutend besser. 26. Juli, 1 Mal Erbrechen von 200 ccm nicht zersetzten Inhalts. Kleines pneumonisches Infiltrat links seitlich unten, nach 2 Tagen wieder verschwunden. Entlassung bei gutem Befinden. Exitus 4 Wochen nach der Operation.

15. Lutiger, Anton, 48 Jahre alt. Vor $^3/_4$ Jahren Erbrechen, zuletzt häufig, nie bluthaltig, nicht gallig, nicht auffallend übelriechend. Selten Druckgefühl im Magen; nie Schmerzen. Status: Kachexie. Mitten

zwischen Proc. xyph. und Nabel ein länglicher 3 Finger breiter Tumor, quer, unter dem rechten Hypochondrium hervorkommend, mässig beweglich in seinem medialen Abschnitt, stillstehend, im lateralen. Dilatation des Magens mässig. Plätschergeräusch. Starke Peristaltik am Magen sichtbar. Operation: 6. August 1895. Das Netz ganz übersäet mit sagoähnlichen Knötchen. Der grösste Theil des Magens an der Oberfläche von ähnlichen Knötchen bedeckt. Gastro-Enterostomosis antecolica anterior. Verlauf: Am 4. Tage Delirien, Somnolenz. Linksseitige Abducensparese. Kein Erbrechen, nur Aufstossen von übelriechenden Gasen. Kein Fieber. Später Abducens auch rechts gelähmt. Am 12. August Magenspülung: furchtbar stinkende Flüssigkeit in grosser Menge. Stuhlgang war mehrmals erfolgt. Exitus in der folgenden Nacht im Collaps. In den ersten 3 Tagen war der Verlauf ganz gut gewesen, ohne Aufstossen, ohne Erbrechen. Obduction: Der Magen enthält viel stinkende, gallig gefärbte Flüssigkeit, ebensolche fliesst in grosser Menge aus dem Jejunum. Starke Anfüllung des zuführenden Darmtheils mit galliger Flüssigkeit. Inhalt des übrigen Dünndarms nicht gallig gefärbt. Die eingenähte Jejunumschlinge zeigt eine Knickung an der Verbindungsstelle mit dem Magen. Eingegossene Flüssigkeit fliesst leicht in beide Schenkel ab. Der Tumor nimmt ringförmig den ganzen Pylorus ein, ein Colloidcarcinom mit grosser Ulceration, nicht weit in die Tiefe reichend. Pylorus noch für die Fingerspitze durchgängig. Die Gastro-Enterostomosisstelle mit nekrotischen kleinen gallig imbibirten Fetzen bedeckt, sonst von gutem Aussehen, 7 mm im Durchmesser. Auf der Magenserosa an der Portio pylorica und auch weiterhin zahlreiche kleine Wachsknoten. Unterfläche des Zwerchfells knotig anzufühlen. Am Cerebrum kein abnormer Befund.

16. Gerber, Maria, 60 Jahre alt. Vor 15 Jahren Schmerzen im Magen nach dem Essen. Auf Medication Besserung. Seit 10 Monaten erst wieder Schmerzen, namentlich bei rascher Bewegung, bei gefülltem Magen, sowie in rechter Seitenlage. Zuletzt nur flüssige Nahrung. Kein Erbrechen. Status: Hb 26 %. Körpergewicht 49 kg. Um den Nabel herum ein apfelgrosser Tumor, höckrig, von der Form des vergrösserten Pylorusendes des Magens. Abgrenzung nach allen Seiten hin ganz deutlich. Er lässt sich leicht ganz über die Mittellinie nach links, bis zur horizontalen Nabellinie nach auf- und abwärts schieben. Er ist respiratorisch stark verschieblich. Eine Verhärtung gegen die Leber hin ist nicht zu fühlen. Bei der Aufblähung verschiebt er sich 3—4 cm nach rechts und 2 cm nach aufwärts. Grosse Curvatur bis zur Spinalinie heruntergehend. Mageninhalt: Freie Salzsäure fehlt, Milchsäure schwach positiv, kein Geruch nach Buttersäure, spärlich Sarcine. Operation: 31. October 1895. Ascites. Der Tumor entspricht dem Pylorus. Drüsen nicht zu constatiren. Verwachsung mit dem linken Leberlappen. Gastro-Enterostomosis retrocolica posterior mit Murphyknopf. Nur hintere Serosanaht und Beutelnaht. Keine vordere Stützнaht. Darm quer incidirt. Verlauf: Mehrmals Erbrechen, Temperatursteigerungen ohne auffindbare Ursache. Diarrhöen. Am 21. Tage Abgang des Knopfes. Entlassung am 3. December. 7 Wochen post operationem exitus.

17. Lenzinger, Frau, 60 Jahre alt. Seit 5 Monaten Schmerzen im Epigastrium, nach dem Essen geringer werdend. Zuletzt profuses Erbrechen. Status: Körpergewicht 34 kg, sehr elend. In der Gegend des linken Leberlappens eine höckrige derbe Geschwulst, nach links bis fingerbreit über die Mammillarlinie, median daumenbreit über die Mittellinie, nach unten bis 2 Querfinger breit über den Nabel reichend. Er grenzt sich am Rippenbogen durch eine tiefe Furche nach oben ab und tritt bei Inspiration abwärts, lässt sich im unteren Theil seitlich bewegen, im oberen Theil weniger. Man kann ihn auch von unten umgreifen. Die Unterfläche erscheint flach, nicht kuglig. Unter demselben nach der Wirbelsäule hin keine Resistenz fühlbar. Ektasie des Magens bis nahe an die Symphyse heran. Der Tumor könnte eine Geschwulst des linken Leberlappens vortäuschen. Im nüchternen Magen 600 ccm Inhalt, freie Salzsäure fehlt, Milchsäure stark positiv, massenhaft lange grosse Bacillen. Operation: 18. Januar 1896. Knoten in der Leber und Serosa des Dünndarms. Der Tumor gehört dem Magen an. Gastro-Enterostomosis retrocolica posterior mit Murphyknopf. Jejunum quer eröffnet. Serosaschutznaht ringsherum. Verlauf: Kein Erbrechen. Nach einigen Tagen Peritonitis. Spülungen wegen des Collapses nicht vorgenommen. Am 9. Tage exitus. Obduction: Streptokokkenperitonitis. Tumor faustgross, in der Pars pylorica, ringförmig, bis 1,5 cm dick. Der Tumor ist stark ulcerirt. Es findet sich eine ausgedehnte, phlegmonöse Entzündung der Magenwand, aber nicht in der nächsten Umgebung der Gastro-Enterostomosis. Der Murphyknopf sitzt noch fest. Die Naht ist intact.

18. Terreten, Luise, 40 Jahre alt. Seit 7 Monaten Drücken im Magen, seit $2^1/_2$ Monaten Icterus (Urin braun) und Erbrechen sowie Schmerzen im Magen. Rasche Abmagerung trotz reichlicher Nahrungsaufnahme bei gutem Appetit. Status: Starker Icterus. Elender Allgemeinzustand. Urin gallenfarbstoffhaltig. Unterer Leberrand 2 Finger breit unter dem Rippenbogen. Unter dem Nabel ein quer verlaufender, derber, handbreiter Tumor, 15 cm lang. Von diesem Tumor ab setzt sich der ganze Magen, bedeutend dilatirt, bis 3 Querfinger über die Symphyse herab fort. Lateral rechts von dem Tumor eine zweite rundliche derbe Resistenz, am Rippenbogen liegend, nicht verschieblich, respiratorische Bewegungen zeigend. Magenausheberung ergiebt viel ältere Speisereste. Freie Salzsäure fehlt, Milchsäure vorhanden. Reichlich Sarcine. Wenig Bacillen, dagegen Streptokokken. Operation: 21. Mai 1896. Ein harter Pylorustumor steht in Zusammenhang mit einem Tumor am Hilus hepatis. Daneben fühlt man im Pankreaskopf eine auffallende Härte. Im kleinen Netz ein carcinomatöser Zapfen nach oben. In der Leber selbst keine Knoten. Gastro-Enterostomosis antecolica anterior. Der zuführende Darmtheil wird der Länge nach an die vordere Magenwand angenäht. Verlauf: Nähere Notiz fehlt. Exitus nach 7 Tagen.

19. Ammacher, Lisbeth, 52 Jahre alt. Vor einem Jahre Brennen und Drücken im Magen. Kein Erbrechen. Appetit gut. Dann völlige Besserung. Vor 6 Monaten Appetitverlust, Abmagerung; seit $1^1/_2$ Wochen wieder Magenschmerzen, jetzt auch Erbrechen, manchmal mehrmals am

Tage. Status: In der Nabelgegend ein querliegender Tumor, 7 cm hoch, auffällig derb, nach oben in horizontaler Linie scharf abschneidend. Nach links geht er 3 Querfinger breit über die Mittellinie, nach rechts endet er in einer schrägen Linie; im unteren Theil 4 Querfinger breit die Mittellinie überschreitend. Er lässt sich in toto, wenn auch etwas schwer, über und unter die horizontale Nabellinie verschieben, nach rechts und links zu bis zur Mittellinie. Bei Blähung verschiebt sich der Tumor nach rechts und wird mit der horizontalen Axe nach rechts aufwärts gedreht. Unterer Rand des Magens 4 Finger breit unter der horizontalen Nabellinie. Unterer Leberrand 4 Finger breit unter dem Rippenbogen. Operation: 2. Juni 1896. Das Colon transversum ist fast in ganzer Breite mit dem Tumor verwachsen. Leber ganz frei. Hinter dem Duodenum ein Packet von carcinomatösen Drüsen, ebenso im Oment. minus. Gastro-Enterostomosis anterior antecolica mit Murphyknopf sehr rasch ausgeführt wegen des schlechten Allgemeinzustandes. Incision im Darm quer. Keine Stützuaht. Verlauf: Keine Notiz. Exitus nach 6 Wochen.

20. Joppé, Maurice, Frau, 36 Jahre alt. Vor 4 Jahren in der Gravidität Magenbrennen, dann wieder verschwindend. Ein Jahr später wieder Magenbrennen, Aufstossen, mundvolles Erbrechen. Nach Natr. bicarbon. Besserung; wurde als Magendilatation und Nervosität behandelt. Vor 7 Monaten wurde ein Tumor entdeckt. Seit 1 Monat wieder Magenschmerzen, rasche Abmagerung. Status: Am Sternoclav.-Ansatz links eine grosse derbe, rechts 2 kleinere Drüsen. Cachexie. Ueber dem Nabel eine sichtbare, quere, höckrige Geschwulst, 7—8 cm hoch, nach rechts und links bis zu je 2 Querfinger breit an den Rippenrand herangehend, am oberen Rand concav, am unteren convex. Sie lässt sich leicht bis an den Rippenrand emporschieben und bis Querfinger breit über den Nabel herabdrängen. Am rechten Rand geht ein schmaler abgrenzbarer Fortsatz rechts aufwärts. Ueber der Geschwulst findet sich eine zweite aus zwei grossen Knollen bestehende in der Mittellinie. Diese Geschwulst rückt mit dem Haupttumor abwärts, wenn man letztere herunterzieht; nach links oben schickt sie einen nicht ganz gut abgrenzbaren Fortsatz. Zwischen der grossen und der kleinen Geschwulst liegt ein Magentheil, der quatschende Geräusche giebt. Operation: 1. Juli 1896. Der Tumor dehnt sich an der grossen Curvatur weit nach oben aus. Nach unten zu überschreitet er auf der der grossen Curvatur entsprechenden Seite den Pylorus und geht auf das Duodenum über in einer Länge von 5—6 cm. Der Tumor setzt sich hinter dem Duodenum, diesem adhärent, bis auf die Wirbelsäule fort in einem daselbst festsitzenden unbeweglichen, knolligen Drüsentumor zu beiden Seiten der Wirbelsäule. Gastro-Enterostomosis antecolica anterior. Fieberfreier, sehr guter Verlauf; nur noch etwas Schmerz vorhanden und selten etwas Brechreiz. Exitus nach $2^1/_2$ Monaten.

21. Bésaud, August, 46 Jahre alt. Vor 6 Monaten Magenkrämpfe nach dem Essen. Seit 5 Monaten Aufstossen von stinkenden Gasen und Erbrechen von saurer Flüssigkeit. Schnell eintretende Abmagerung. Status: Kachexie. Daumenbreit über dem Nabel, in der Mittellinie liegend, bis

fingerbreit an den Rippenrand heran, ein 8 cm breiter, 5 cm hoher Tumor, gut umschrieben, inspiratorisch in die horizontale Nabellinie heruntersteigend. Oberhalb des Tumors im Epigastrium ein tiefer querer Strang. Bei Blähung wird der Tumor nach rechts und etwas nach oben verschoben. Die Concavität und Convexität des geblähten Magens geht deutlich in den Tumor über. Operation: 6. August 1896. Hinter dem sehr grossen Pylorustumor fühlt man ein grosses Packet geschwollner Drüsen auf der Wirbelsäule. In der Leber mehrere Carcinomknoten. Gastro-Enterostomosis antecolica anterior. Darm senkrecht angelegt. Verlauf: Sehr gut. Kein Erbrechen mehr, nur wenig Schmerzen. Am 16. August wird nur 2 Mal etwas galliger Inhalt erbrochen. Die Nahrung wird gut vertragen. Aussehen bei der Entlassung ziemlich gut. Exitus 6 Wochen später.

22. Clémence, Adéline, 43 Jahre alt. Vor 2 Monaten Abmagerung. Erst seit 6 Wochen Magenbeschwerden, bitteres Aufstossen, Drücken, krampfartige Schmerzen, Appetitverlust. Mutter an Magenkrebs gestorben. Status: Linsengrosse Supraclaviculardrüse links. Ueber dem Nabel eine harte, höckrige, unregelmässige Geschwulst, vom Umfang einer ungeschälten grünen Walnuss, mit einem Fortsatz nach links und einem nach oben. Sie bildet einen sichtbaren Vorsprung. Sie ist seitlich deutlich verschieblich, nach unten nur mit dem oberen Rand bis in Nabelhöhe, nach oben mit dem unteren Rand bis 4 Finger breit über den Nabel. Sie rückt beim Inspirium abwärts. Beim Aufblähen des Magens geht der Tumor deutlich nach rechts, seine Längsaxe verschiebt sich dabei aus der horizontalen Richtung in eine schräge. Bei starker Blähung ist der Tumor im Ganzen stärker fixirt als bei leerem Magen. Sein oberer Rand geht in die kleine, sein unterer in die grosse Curvatur über. Erstere liegt 3 Querfinger breit oberhalb, letztere handbreit unterhalb des Nabels. Mageninhalt nach P. f. 650 ccm, hellbraun, wässrig, mit Fetzen und einigen hellroten Coagulis; freie HCl fehlt, Milchsäure vorhanden, keine Buttersäure, keine Milchsäurebacillen. Operation: 30. November 1896. Gastro-Enterostomosis retrocolica posterior. Der kleine eigrosse Tumor lässt sich ziemlich leicht vorziehen; derselbe sitzt nicht am Pylorus, sondern medianwärts davon, circulär, gut abgegrenzt. Drüsen gegen die Leber hin mit Verwachsungen. Patientin ist 4 Monate später gestorben.

23. Zürcher, Marie, 58 Jahre alt. Vor 8 Monaten stechende und klemmende Schmerzen in der Oberbauchgegend, Anfangs auf eine bestehende Schenkelhernie bezogen. Nachher öfter Erbrechen, nicht blutig. Status: Grosser Tumor, nach den Seiten gut, nach unten und nach oben nur wenig verschieblich. Bei Magenblähung rückt er nach rechts. Dilatation mittelmässig. In Narkose fühlt man neben der Mittellinie einige derbe Knollen im Netz, ebensolche in der Cruralhernie, offenbar dem Netz angehörig. In der Richtung des Hilus hepatis ist eine vermehrte Resistenz zu fühlen. Mageninhalt nach P. f. 150 ccm. Freie Salzsäure fehlt, keine Milchsäure. Sarcine vorhanden. Operation: 4. Februar 1898. Grosse Krebsknoten im Mesenterium, namentlich in der Mesoflexur. Knoten im Netz. Grosses Pyloruscarcinom, bis zur Mitte des Magens reichend.

Gastro-Enterostomosis antecolica anterior. Senkrechte Anlegung des Darms. Verlauf: Anfangs gut, erbrach aber am 4. Tage einmal Spulwürmer. Später stets Retention, häufig Erbrechen. Exitus nach 7 Wochen.

24. Hug, Samuel, 45 Jahre alt. Seit 9 Monaten manchmal Erbrechen, seit 2 Monaten häufig. Bei entsprechender Diät Besserung. Appetit immer gut. Häufig saures Aufstossen. Druck- und Völlegefühl im Magen. Status: Hb 40 %. Urin enthält etwas Eiweiss. Der Magen geht unter dem Rippenbogen hervor, als ein 4 Finger breiter, derber Wulst gegen den Nabel zu inspiratorisch stark heruntertretend. Nach rechts vom Nabel fühlt man nur einen weichen Fortsatz der Geschwulst. Unmittelbar unter dem Rippenrand fühlt man nach links hin noch eine harte Partie, durch eine Furche von dem Hauptwulst getrennt. Der Wulst ist 10 cm lang, 8 cm breit, derb elastisch. Bei der Blähung verschiebt sich die Geschwulst sehr deutlich nach rechts hin, so dass sie 4 Finger breit die Mittellinie überragt, und der freie Theil des Magens bläht sich nun unter dem Rippenrand in einer Breite von 3 Querfingern nach aussen von dem Tumor. Es scheint sich um eine sehr ausgebreitete Erkrankung des Magens zu handeln, welche vom Pylorus weg 15—20 cm an dem Magen hinaufreicht. Da der Tumor deutlich beweglich, von Metastasen nichts nachweisbar ist, soll trotz des bedenklichen Allgemeinzustandes eine Totalresection eventuell versucht werden. Mageninhalt nach P. f. 400 ccm, dünnbreiig, grau gefärbt. Freie Salzsäure fehlt. Milchsäure und Buttersäure vorhanden. Operation: 2. Februar 1898. Sehr ausgedehnt infiltrirendes Carcinom, fast in ganzer Ausdehnung die kleine Curvatur und zu zwei Dritteln die grosse einnehmend. An der grossen Curvatur ist es bis gegen das Colon transversum gewachsen, im Lig. gastrocolicum. Der Fall würde sich eignen zur Totalresection trotz des Knotens im Mesocolon, welcher vielleicht noch mit Resection des Colon transversum entfernt werden könnte. Aber es finden sich Knoten und krebsige Infiltration im Lig. hepato-duodenale, die A. hepatica umgehend. Gastro-Enterostomosis antecolica anterior, an einer freien Stelle der grossen Curvatur angelegt. Ueber den Verlauf keine Notiz. Datum des Todes nicht festzustellen.

25. Marti, 51 Jahre alt, Mann. Vor 3½ Monaten Beginn mit Erbrechen, nicht bluthaltig. Rasch an Kräften abgenommen. Status: Kachexie. Abdomen flach, eingesunken, bretthart gespannt. Ein Tumor ist nicht mit Sicherheit zu fühlen. Bei der Blähung grosse Curvatur 4 Finger breit unter dem Nabel, auffallend unregelmässig sich abgrenzend. Mageninhalt nach P. f. spärlich, stark schleimhaltig, alkalisch. Operation: 19. März 1898. Pars pylorica stark fixirt; hier eine mannsfaustgrosse derbe Geschwulst. Das Carcinom schneidet scharf am Pylorus ab, hat aber eine dicke, derbe Verwachsung nach der Leber zu, in welcher die A. hepat. deutlich fühlbar ist. Ausserdem sind grosse Drüsenpackete der kleinen Curvatur entlang bis zum Zwerchfell vorhanden. Gastro-Enterostomosis retrocolica posterior. Verlauf: Entlassung am 16. April. Hat seit der Operation nicht mehr erbrochen, an Körpergewicht zugenommen, fühlt sich sehr wohl. Exitus nach 4 Monaten.

26. v. Rotz, Niklaus, 48 Jahre alt. Seit 16 Monaten saures Aufstossen und copiöses Erbrechen, nie bluthaltig. Starke Abmagerung. Keine Schmerzen, Erbrechen nach Diät zuletzt geringer geworden. Status: Eine quere schmale Härte, 5 cm lang, mitten zwischen Nabel und Spitze des Schwertfortsatzes, mehr nach rechts als nach links herübergehend. Grosse Curvatur bei Blähung bis zum Nabel reichend, Epigastrium dabei stark aufgetrieben. Bei Magenausheberung entleeren sich 1500 ccm einer braunen Flüssigkeit von üblem Geruch; freie H Cl fehlt, Milchsäure vorhanden. Lange Stäbchen und Streptokokken. Operation: 21. März 1898. Am Pylorus ein gut bewegliches Carcinom, das sonst nirgends über die Magengrenzen hinausreicht. Einzig in der Gegend der A. hepat. ist eine Verhärtung fühlbar. Gastro-Enterostomosis retrocolica posterior mit Murphyknopf; der schwere Theil des Knopfes nach dem Darm zu. An einer Stelle, wo die Serosa über dem Murphy etwas klafft, werden 4 Serosaknopfnähte angelegt. Verlauf: Während der ersten 6 Tage Befinden gut, Magen nicht gefüllt, Abdomen nicht aufgetrieben. Dann heftige Kolikschmerzen. Eine Magenspülung ergiebt keine Retention. Peritonitische Symptome deutlicher werdend. Am 10. Tage Abdomen wieder eröffnet. Eitrige Peritonitis constatirt. Drainage mit Jodoformgaze. Exitus 2 Tage später. Obduction: Diffuse eitrige Peritonitis, nirgends Verklebungen. Erguss nicht gross. Der Murphyknopf liegt im Magenfundus. Eine Oeffnung so gross, dass man mit einem Bleistift durchdringen kann, findet sich auf der rechten Seite der Anastomose, sonst ist überall die Darm- mit der Magenserosa verklebt.

27. Wyss, Andreas, 48 Jahre alt. Seit 2 Jahren immer Schmerzen nach dem Essen. Völlegefühl, Ructus, Erbrechen selten. Appetit gut. Seit 4 Monaten rasche Abmagerung. Status: Ueber dem Nabel eine querovale, derbelastische, höckrige Geschwulst, $4^1/_2$ cm lang, 3 cm hoch, rechts an die Mittellinie stossend, inspiratorisch sehr weit herabsteigend bis unter den Nabel. Plätschern unten, aussen von dem Tumor. Der Tumor lässt sich etwas nach links herüberziehen und geht links etwas unter den Rippenbogen; in die Höhe nach rechts kann man ihn soweit verschieben, dass er mit $^2/_3$ rechts von der Mittellinie liegt und bis 2 Querfinger breit an den rechten Rippenbogen herangeht. Aufblähung: Grosse Curvatur 2 Finger breit unter, kleine ebensoviel über dem Nabel. Der Tumor verschiebt sich dabei nach rechts aufwärts bis nahe an den Rippenbogen heran und wird weniger deutlich. Mageninhalt nach P. f. 100 ccm, dünnbreiig; freie Salzsäure fehlt, Milchsäure und Buttersäure vorhanden. Milchsäurebacillen spärlich. Operation: 27. Juni 1898. Carcinom viel ausgedehnter als erwartet war. Die ganze kleine Curvatur und ein grosser Theil der Rückfläche des Magens bis an die grosse Curvatur heran ist carcinomatös. Grosse Knoten im Lig. gastrocol, das ganze Mesocolon bietet einen grossen Knoten dar. Knötchen auf der Dünndarmserosa. Gastro-Enterostomosis antecolica anterior. Senkrechte Anlegung des Darms. Exitus nach 4 Monaten.

28. Aerny, Anton, 54 Jahre alt. Vor 8 Monaten zum ersten Mal Magenschmerzen, seit 5 Monaten rasche Abmagerung, übelriechendes Erbrechen. Jetzt Erbrechen nach jeder Nahrungsaufnahme, beständige

Magenschmerzen. Vater an Magencarcinom gestorben. Status: Querliegender Tumor, gerade über dem Nabel, bei der Inspiration mit dem oberen Rande unter den Nabel tretend. Sonst lässt er sich nicht nach abwärts schieben, wohl aber nach oben, sowie nach rechts und links bis über die Mittellinie. Inhalt nach P. f. 300 ccm, freie HCl fehlt, Milchsäure vorhanden. Viele stäbchenförmige Bacillen. Operation: 30. November 1898. Ascites. Tumor nicht beweglich, reicht hinten bis auf die Aorta, schickt einen Ausläufer in den Leberhilus hinein. Am Dünndarm eine Masse kleiner Knötchen. Gastro-Enterostomosis retrocolica posterior. Verlauf: In der Nacht vom 1.—2. December Erbrechen übelriechender Massen. Spülung ergiebt Darminhalt. Erholung nach der Spülung. Am 3. und 4. Morgens wieder Spülung, immer etwas Darminhalt ergebend. Kein Erbrechen, nur etwas Aufstossen. Am 7. December reichliche Stuhlentleerung. 11. December: In den letzten Tagen wieder etwas Aufstossen; Spülung ergiebt etwas Darminhalt. Am 16. December Entlassung bei gutem Befinden. Kein Aufstossen mehr. Appetit gut. Exitus nach 4 Monaten.

29. Soldati, Jean, 52 Jahre alt. Vor 3 Monaten Drücken im Magen und Brennen nach dem Essen, nach flüssiger Nahrung geringer. Rasche Kräfteabnahme. Appetit ziemlich gut. Erbrechen äusserst selten. Status: Fingerbreit über der horizontalen Nabellinie eine harte, höckrige Geschwulst, 6 cm breit und hoch, nach unten und links hin gut abgrenzbar, nach oben ungenau; rechts bleibt sie fingerbreit vom Rippenbogen entfernt. Sie lässt sich ganz nach links von der Mittellinie hinüberschieben in gleicher Höhe. Beim Loslassen bleibt sie einen Augenblick in ihrer Lage (wird also nicht mit Gewalt nach rechts wieder herübergezogen). Ein Fortsatz nach links von der Geschwulst ist nicht nachzuweisen. Beim Blähen verschwindet der Tumor; der Magen geht bis handbreit unter den Nabel. Bei der Entleerung zeigt sich, dass der Tumor nach rechts oben verschoben war. Mageninhalt nüchtern 450 ccm, nach P. f. 350 ccm, freie Salzsäure fehlt, Milchsäure vorhanden. Buttersäure nicht deutlich. Milchsäurebacillen im nüchternen Mageninhalt in dichten Rasen liegend, nach P. f. weniger reichlich. Operation: 28. Januar 1899. Ziemlich viel Ascites. In der Pylorusgegend lösliche Verwachsungen mit der Bauchwand. Am Pylorus ein derber, höckriger Tumor, welcher nach hinten unten in's Lig. gastro-colicum hineingewachsen ist. Das Duodenum lässt sich etwas anziehen. Nach oben hat der Tumor einen zapfenförmigen Fortsatz bis in den Hilus der Leber hinein. Gegen die Cardia ist der Tumor gut abgrenzbar; er reicht nicht weit am Magen hinauf. Gallenblase ziemlich angefüllt. Gastro-Enterostomosis antecolica anterior, gerade am Ansatz des Netzes. 2 grössere Gefässe am Magen werden unterbunden. Verlauf: Sehr gut, keine Schmerzen, kein Erbrechen. Subjectives Wohlbefinden. Patient lebt zur Zeit, 8 Monate nach der Operation noch.

30. Schürz, Friedrich, 52 Jahre alt. Vor $^3/_4$ Jahr Appetitlosigkeit. Copiöses, Caffeesatz ähnliches Erbrechen jeden 3.—4. Tag. Bedeutende Kräfteabnahme seit 3 Monaten. Status: Daumendicker 6 cm langer Tumor, etwas oberhalb des Nabels, nach rechts und links gut begrenzt. Bei der

Blähung wird der Tumor nach rechts verschoben und weniger deutlich; grosse Curvatur 3 Querfinger breit unter dem Nabel. Inhalt: Freie Salzsäure fehlt, Milchsäure vorhanden. Operation: 30. Mai 1899. Höckriger Tumor, an der kleinen Curvatur bis zum Pylorus reichend und aufs kleine Netz übergreifend. Magenwand stark hypertrophisch. Gastro-Enterostomosis antecolica anterior. 2 Tage später exitus an Herzschwäche.

31. Gärny, Frau, 47 Jahre alt. Vor 1¼ Jahr Magendrücken, nach Diät bedeutende Besserung bis vor 5 Monaten. Dann brennender Schmerz und Luftaufstossen. Kein Erbrechen. Rasche Abmagerung. Status: Kachexie. Grosser, unregelmässig höckriger Tumor in der Nabelgegend. Der untere Umfang fühlt sich wie ein verhärteter Leberrand an, am oberen Umfang sind nach links hin von der Mittellinie noch einige Höcker zu fühlen. Der Tumor lässt sich nach unten viel weniger als nach oben verschieben, lässt sich aber doch 3—4 Querfinger breit vom Rippenrand abdrängen. Beim Aufblähen steht die grosse Curvatur mitten zwischen Nabel und Symphyse. Mageninhalt: Nüchtern 400 ccm, ebensoviel nach P. f., sehr widerlich nach Buttersäure riechend. Freie Salzsäure fehlt, Milchsäure stark positiv. Ges.-Acid. 24. Keine Sarcine. Dichte Rasen von Milchsäurebacillen im nüchternen Inhalt, weniger reichlich nach P. f. Operation: 30. Juni 1899. Der Tumor lässt sich hervorheben, jedoch zeigt es sich, dass nach hinten ein Knoten bis auf die Wirbelsäule reicht, welcher mit dem ziemlich beträchtlichen Drüsenpacket im kleinen Netz zusammenhängt. Auch im Pankreas ein Knoten. Gastro-Enterostomosis antecolica anterior in üblicher Weise. Verlauf: Tod unter Peritonitiserscheinungen am 4. Tage. Obduction: Pylorusgegend in grosser Ausdehnung stark verdickt, bis 1½ cm dick. Vom Dünndarm aus gelangt der Finger gerade noch durch derbe Massen hindurch in den Pylorus. Nirgends eine grössere Ulceration. In beiden Leberlappen mehrere grössere Krebsknoten, auf der Unterfläche des rechten Lappens ein grosser Knoten mit centraler Delle.

32. Loosli, Johann, 46 Jahre alt. Vor 6 Jahren Druck und Völle im Magen, vor 1 Jahr Erbrechen, kein Blut dabei, zuletzt tägliches Erbrechen. Beständige würgende und stechende Schmerzen, saures Aufstossen. Appetit bis vor 14 Tagen noch gut. Status: Ernährungszustand schlecht. Hb 35 %. In beiden Achselhöhlen multiple derbe Drüsen, ebensolche in den Inguinalbeugen. Epigastrium links etwas druckempfindlich. Ohne Narkose ist ein Tumor nicht fühlbar, auch bei Blähung nicht. Der Magen reicht dann nach unten bis zum Nabel und nach rechts bis zur Mammillarlinie und etwas darüber hinaus. Operation: 13. Juli 1899. Magen stark dilatirt. Am Pylorus starke Verwachsungen mit Leber und Gallenblase, so dass das Duodenum senkrecht in die Höhe gezogen ist. Am Magen zunächst nichts Abnormes zu sehen. Man fühlt aber hinter dem Magen einen apfelgrossen Tumor, mit dem Pankreas fest verwachsen und mit einem fingerdicken, derben Zapfen bis zur Milz reichend. Cauda des Pankreas frei. Die hintere Magenwand ist im Bereiche der kleinen Curvatur mit dem Tumor verwachsen und der Finger kommt durch Einstülpung des Magens von unten her in eine tiefe Delle hinein, wie in ein Ulcus mit stark gewulsteten.

aber ziemlich scharfen Rändern. Ueber dem Tumor ist überall normal aussehendes Pankreasgewebe zu sehen und zu fühlen. Die Härte sendet nach oben und hinten einen Fortsatz, der nicht beweglich ist; seitwärts und auch, soweit der Magen in Betracht kommt, wäre sie entfernbar. Die Untersuchung des Mageninhalts hatte ergeben: Nach P. f. 300 ccm kaffeesatzähnliche Massen, freie Salzsäure schwach positiv, Milchsäure negativ, kein Geruch nach Buttersäure. Ges.-Acid. 40. Verlauf: Am 14., 15. und 16. Temperatursteigerungen bis 39,2 bei gutem Befinden. Nach Stuhlentleerung Temperatur fieberfrei. Am 28. entlassen, geniesst alles ohne Beschwerden.

33. Christen, Marie, 58 Jahr alt. Als Mädchen Ulcusbeschwerden gehabt. Seit 10 Jahren wieder ebensolche Beschwerden. Seit 2 Jahren sehr starke Magenkrämpfe, namentlich beim Liegen auf der linken Seite. Erbrechen selten. Sie bemerkte selbst schon vor 2 Jahren eine Verhärtung. Status: Kachexie. Am rechten Rippenrand, zwischen diesem und dem Nabel eine harte unregelmässige Geschwulst, 5 cm hoch, bis daumenbreit an die Mittellinie und bis an die horizontale Nabellinie reichend. Bei tiefem Inspirium können die Finger mit Mühe zwischen dem Tumor und dem Rippenrand hineingedrängt werden. Beim Aufblähen geht der prallgespannte Pylorustheil unmittelbar in die Geschwulst über. Der Tumor wechselt dabei seine Lage nicht. Magen stark ektatisch bis zur Symphyse und tiefstehend. (Diagnose: es kann sich auch um einen Tumor der Gallenblase oder der Leber handeln). Mageninhalt: nüchtern 100 ccm, nach P.-F. 420 ccm. Freie Salzsäure schwach positiv, im nüchternen Inhalt negativ; Milchsäure schwach positiv. Ges.-Acid. 47. Keine Milchsäurebacillen, viele kurze feine Stäbchen. Operation: 13. Juli 1899. Höckriger Tumor am Pylorus, der in die Leber hineingewachsen ist. Er kann mit der Leber weit nach links hinübergeschoben werden. Der Tumor sieht aus wie ein typisches Carcinom, das am Pylorus abschneidet und gut 7 cm weit auf den Magen reicht. Gastro-Enterostomosis antecolica anterior an der tiefsten Stelle der grossen Curvatur nach Ligatur der betreffenden Gefässe. Verlauf: Nach 7 Tagen Exitus unter den Erscheinungen allgemeiner Schwäche. Obduction: Keine Peritonitis. Magen klein, mit der Leber stark verwachsen. Pylorus für den Zeigefinger durchgängig. Am Pylorus eine ringförmige, wenig über die benachbarte Magen- und Duodenalschleimhaut prominirende schmutzig gelb erweichte höckrige Partie in einer Längenausdehnung von 5 cm. Verschiedene Schnitte in verschiedenen Richtungen durch diese Stelle lehren, dass diese Veränderung bedingt ist durch ringförmig angeordnete haselnussgrosse rundliche, auf ihrer Schnittfläche grünlich-gelbe käsige, theils auch erweichte Knoten, die die Magenschleimhaut durchwuchert haben. Solche Knoten sind auch in den linken Leberlappen eingedrungen und bedingen die Verwachsung des Magens mit der Leber. Am Pankreas sind diese Knoten deutlich durch eine ca. 7 mm breite bindegewebige Zone abgegrenzt. Die mikroskopische Untersuchung ergiebt Cylinderzellkrebs. Drüsen im Mesenterium und am Hilus hepatis nicht geschwollen.

Wir schliessen hier kurz die Krankengeschichte des Patienten mit Ulcus carcinomatosum an, bei dem nur eine Explorativincision vor-

genommen wurde. Die Angaben wurden in unsrer symptomatologischen Uebersicht mit verwerthet:

Luder, Jakob, 43 Jahr alt. Vor 7 Jahren brennende Schmerzen im Magen, am stärksten nach dem Essen, und Erbrechen ½—1 Std. nach dem Essen, nicht blutig, nicht schwärzlich. Saures Aufstossen. Abmagerung. Nach 3 Monaten Besserung ohne Behandlung. Erst vor 2 Jahren wieder Schmerzen nach der Mahlzeit, kein Erbrechen. Nach Milchdiät bedeutende Besserung. Vor 7 Monaten „Zeichen von Bauchfellentzündung". Schmerzen in der Magengegend dann dauernd sehr heftig. Saures Aufstossen, Abmagerung. Status: Ernährungszustand ziemlich schlecht. Hb 40 Proc. Linkes Hypogastrium bei tiefem Eindrücken etwas empfindlich. Druck in der Magen- und Lebergegend nicht schmerzhaft. Leberdämpfung sehr schmal, nicht bis an den Rippenbogen reichend; ein Tumor auch in Narkose nicht fühlbar. Mageninhalt nach P.-F. 200 ccm. Freie Salzsäure positiv, Milchsäure schwach positiv. Ges.-Acid. 26. Explorativincision 27. Jan. 1893. Gallenblase mit der Umgebung einige Verwachsungen zeigend. Magen in seinem oberen und hinteren Umfang mit der Unterfläche des linken Leberlappens sehr fest und ausgedehnt verwachsen. Durch die Magenwand hindurch fühlt man, dass der Rand der Verwachsung von einem derben wulstigen Ring gebildet wird und dass das Centrum der Verwachsungsstelle stark vertieft ist in die Leber hinein. Am hintern Umfang fühlt man den Rand als einen derben ziemlich grossen Tumor. Am linken Leberlappen Zeichnung des interlobulären Bindegewebes deutlich, am rechten nicht. Am vordoren Rand der Verwachsungsstelle in der Magenwand von der Serosa noch völlig bedeckt, 2 kleine weisse Knötchen, derb anzufühlen. In der Leber selbst keine Knoten. Das Bild entspricht dem eines Ulcus carcinomatosum. Pat. kam 8 ½ Monate später ad exitum.

Krankengeschichten der benignen Fälle.

I. Herr Kohler, 65 Jahre alt. Hochgradige Gastrektasie. Sehr bedeutende Retention. Narbige Pylorusstenose. Gastro-Enterostomosis retroc. post. Erfolg sehr gut.

Vor 8 Jahren Hämatemesis. 3 Jahre später saures Aufstossen, copiöses Erbrechen stark saurer Massen. Durstgefühl und brennender Schmerz im Magen. Vorübergehend mehrmals bedeutende Besserung. Stuhl oft diarrhoisch. Zuletzt starke Zunahme der Beschwerden, Kräfteabnahme bedeutend. Status. Ernährungszustand reducirt. Brustorgane und Urin normal. In der Pylorusgegend eine nicht höckrige, nicht wie ein Carcinom sich anfühlende Resistenz, wie ein sehr stark contrahirtes Darmstück sich anfühlend. Magenblähung: Grosse Curvatur unmittelbar über der Symphyse, kleine Curvatur zwei Finger breit über dem Nabel; rechte Grenze in der Medianlinie. 2 Stunden nach dem (nicht näher angegebenen) Probefrühstück werden 2 Liter stark sauren Inhalts entleert. Freie HCl stark positiv.

Operation: 13. Januar 1898. Narbige Verhärtung am Pylorus. Es wird die Gastro-Enterostomosis retrocol. poster. mit senkrechter An-

lagerung des abführenden Jejunumschenkels ausgeführt. Wundverlauf normal. Entlassen am 1. Februar. Pat. geniesst jede Nahrung ohne Beschwerden. Stuhl regelmässig. Leib in der Magengegend noch etwas aufgetrieben. Kein Plätschergeräusch. Mitte Juli 1898 berichtet Pat. brieflich, dass er sich völlig wohl fühle, wie früher in gesunden Tagen, und jede Speise ohne Störung vertrage. Er fühle sich kräftig genug, um auch grössere Märsche ohne Ermüdung ausführen zu können. Nachuntersuchung: 31. August 1899. Guter Ernährungszustand, frische Gesichtsfarbe; Pat. hat nie mehr erbrochen, sehr viel an Gewicht zugenommen. Kein Aufstossen, höchstens hier und da etwas Völlegefühl nach dem Essen. Magenausheberung, nachdem Pat. vor 3 Stunden gefrühstückt hat, Kaffee, Butter, Brot: 60 ccm grünlich-gelber Inhalt, mit bröckligen Beimengungen, sauer, freie HCl stark +, Milchsäure 0, Sarcine 0, Hefe 0. Ges.-Acid. 59. Probefrühstück: 110 ccm, nicht gallig gefärbt. Freie HCl stark +, Milchsäure 0. Ges.-Acid. 90. Sarcine 0, Hefe 0. Keine Zersetzung. Eine Aufblähung des Magens musste leider unterbleiben, da das längere Liegenbleiben des Schlauchs dem alten Herrn sehr starkes Würgen verursacht.

2. Pauli, Gottlieb, 55 Jahre alt, Landarbeiter. Bedeutende Dilatation in Folge Narbenstenose nach Ulcus. Retention. Gastro-Enterostomosis retroc. post. Sehr gutes Resultat.

Vor 18 Jahren schon Magenschmerzen nach dem Essen, mit saurem Aufstossen und Erbrechen. Beschwerden immer nur vorübergehend nachlassend. Vor 2 Jahren oft Blutbeimengung im Erbrochenen. Zuletzt Erbrechen täglich bis 6 mal, ohne Blutbeimengung. Starke Schmerzen, schwere Obstipation, bedeutende Abmagerung, viel Durst. Status. Ernährungszustand reducirt. Brustorgane normal, ebenso Urin. Abdomen etwas aufgetrieben und gespannt. Starke Druckempfindlichkeit im Epigastrium. Nirgends eine abnorme Resistenz. Blähung: Grosse Curvatur handbreit unter dem Nabel. Probefrühstück: 200 ccm, dünnflüssig, bräunlich, sauer, nicht zersetzt riechend. Freie HCl +, Milchsäure 0, Ges.-Acid. 70. Kein Blutfarbstoff. Keine Sarcine, keine Hefe, keine Bacillen.

Operation: 12. März 1898. An der kleinen Curvatur nach dem Pylorus zu eine Verhärtung wie nach Ulcus simplex zu fühlen. Gastro-Enterostomie retroc. post. mit senkrechter Anlagerung des Darms, der abführende Schenkel vor dem zuführenden herabsteigend. Verlauf fieberfrei, ungestört. Nach 10 Tagen Entlassung. Kein Erbrechen mehr aufgetreten. Völliges Wohlbefinden. Pat. isst breiige Nahrung und Fleisch ohne Beschwerden. Nachuntersuchung: 28. August 1899. Pat. hat schon gleich nach seiner Heimkehr die gewöhnliche grobe Bauernkost wieder essen können, namentlich auch Kartoffeln und Sauerkraut. Er leistet jetzt schwere Arbeit ohne Beschwerden, fühlt sich völlig gesund. Keine Schmerzen mehr, kein Erbrechen, kein Aufstossen. Stuhlgang normal. Keine Druckempfindlichkeit des Abdomens. Kein Plätschergeräusch. Zweifingerbreite Diastase der Recti. Ausheberung: Patient hat vor 4 Stunden etwas Käse, Brot und Butter gegessen: 40 ccm leicht grünlicher, sehr stark schleimhaltiger Inhalt, ausgesprochen nach Fischlauge riechend. Reaction amphoter, freie HCl 0, Milchsäure 0. Keine Sarcine, keine Hefe, keine Bacillen. Probefrühstück: 150 ccm, säuerlich riechend, grünlich,

flüssig-breiig. Freie HCl +, Milchsäure 0. Kein Geruch nach Buttersäure. Keine Sarcine, keine Hefe, keine Bacillen. Ges.-Acid. 53. Aufblähung. Grosse Curvatur handbreit unterhalb des Nabels.

3. Frau Baumgartner, 51 Jahre alt, Dilatatio ventriculi. Narbige Verhärtung am Pylorus nach Ulcus. Bedeutende Retention. Gastro-Enterostomosis retroc. post. Glatte Heilung mit sehr gutem Endergebniss.

Im Alter von 25 Jahren während der ersten Gravidität eine bedeutende Hämatemesis, ohne voraufgehende und nachfolgende Magenbeschwerden. Seit 1/2 Jahr drückende und zerrende krampfartige Schmerzen im Magen nach consistenterer Nahrung — Gewichtsabnahme. Stuhl obstipirt. Kein Erbrechen. Status: Ernährungszustand noch mittelmässig. Brustorgane und Urin ohne krankhaften Befund. In der Pylorusgegend ein druckempfindlicher nicht höckriger Strang, schräg nach rechts aufsteigend, inspiratorisch etwas nach abwärts tretend. Bei Aufblähung grosse Curvatur handbreit über der Symphyse, kleine 3 Finger breit über dem Nabel. Ausheberung: Nach Einführung des Schlauches kommt zunächst nichts herauf. Von ca. 3 Liter Spülwasser kommt dann trotz starken Würgens nur 1 1/2 Liter wieder heraus, mit Mageninhalt vermischt. Reaction schwach sauer. Freie HCl +. Ein Gefühl von Angefülltsein des Magens tritt zum ersten Mal bei Eingiessen von 2 1/2 Liter Flüssigkeit auf.

Operation: 18. October 1898. Magen dilatirt; am Pylorus ein circumscripter sehr derber, ganz rundlicher Knoten, von welchem aus nach der grossen Curvatur hin eine strangförmige Härte ganz vom Charakter einer Narbe hinzieht. Gastro-Enterostomosis retroc. post. Die Anastomosenöffnung betrifft die ganze Breite des Darms. Verlauf: 19. October mehrmals Erbrechen blutiger Flüssigkeit, mundvoll. Darreichung von kalter Milch, esslöffelweise. Das Erbrechen wiederholt sich schon in der folgenden Nacht nicht mehr. Rasche Erholung. Am 28. October wird schon gehacktes Fleisch vertragen. Nachuntersuchung: 29. August 1899. Patientin fühlt sich wohl und kräftig, ist nur etwas „nervös", wie auch früher schon. Keine Schmerzen, kein Aufstossen. Jede Nahrung, auch Gemüse und Kartoffeln, werden gut vertragen. Stuhlgang in Ordnung. Fettreiche Bauchdecken. Patientin sieht gut genährt und gesund aus. Ausheberung, nachdem sie vor 4 Stunden etwas Milch getrunken hat; erst nach längeren Warten werden 20 ccm grünlichen, stark schleimhaltigen Inhalts herausgepresst, amphoter reagirend. Probefrühstück: 15 ccm grünlich-bräunlicher Flüssigkeit, einzelne Brocken enthaltend, sauer reagirend. Freie HCl 0, Milchsäure 0. Zur Bestimmung der Ges.-Acid. reicht das übrig bleibende Quantum nicht hin. Keine Sarcine, keine Hefe, keine Bacillen. Aufblähung. Grosse Curvatur handbreit unter dem Nabel, die kleine drei Finger breit unter der Spitze des Schwertfortsatzes.

4. Zumbrunnen, Gottfried, 40 Jahre alt. Hochgradige Dilatatio ventriculi in Folge von Narbenstenose des Pylorus. Retention bedeutend mit starker Hyperacidität. Gastro-Enterostomosis antecolica anterior mit sehr gutem Resultat.

Früher nur selten geringe drückende Magenschmerzen. Seit 11 Monaten Erbrechen von stark sauren, nicht bluthaltigen Massen, oft bis zu einem

Liter, etwa jeden zweiten Tag. Nach dem Erbrechen immer grosse Erleichterung und Nachlass der Magenschmerzen. Bei consistenter Diät Zunahme der Beschwerden. Starke Obstipation. Gewichtsabnahme um 20 Pfund. Er kann schon seit 8 Monaten nicht mehr arbeiten und fühlt sich so schwach, dass er kaum noch eine Treppe ohne Anstrengung steigen kann. Status: Sehr abgemagert, anämisch, Haut trocken. Brustorgane und Urin normal. Auftreibung des Abdomens um den Nabel herum, hier lautes Plätschergeräusch. Keine abnorme Resistenz. Aufblähung grosse Curvatur bis zur Symphyse, kleine mitten zwischen Nabel und Schwertfortsatz. Probefrühstück: 300 ccm leicht gelblichen, sauren Inhalts, flüssig mit spärlichen festeren Beimengungen. Ziemlich reichlich Sarcine. Freie HCl +, Milchsäure schwach +. Keine Geruch nach Buttersäure. Ges.-Acid. 105. Kein Blutfarbstoff.

Operation: 16. Mai 1899. Magen ziemlich gut contrahirt. Etwa 2 cm vom Pylorus entfernt findet sich eine narbige circuläre Verdickung, unregelmässig, aber nicht knollig. Auf der Serosa weisse, fibröse Flecken. Der Finger kann in den Pylorus eindringen. Am Duodeum finden sich Verwachsungen gegen die Leber hin; die Magendrüsen im kleinen Netz sind nicht geschwollen, dagegen finden sich im Mesenterium der oberen Jejunumschlingen zahlreiche geschwollene Drüsen bis zu Bohnengrösse. Gastro-Enterostomosis antecol. anterior. Anlegung des Darmes unmittelbar über der grossen Curvatur. Verlauf ungestört. Nachuntersuchung 31. August 1899. Pat. sieht sehr wohl und munter aus, hat sehr viel zugenommen, verrichtet schon seit längerer Zeit wieder schwere Arbeit als Landarbeiter. Er ass schon 5 Wochen nach der Operation auch Käse, Kartoffeln, Sauerkraut. Stuhlgang normal. Ausheberung: er hat vor 7 Stunden 2 Eier, Kaffee und etwas Brot gegessen. Er werden wenige Tropfen schleimiger Flüssigkeit entleert, stark sauer reagirend. Freie HCl positiv. Keine Sarcine, keine Hefen. Probefrühstück: 280 ccm, dünnflüssig mit bröckligen Beimengungen. Kein Geruch nach Buttersäure. Freie HCl +, Milchsäure positiv. Keine Sarcine, keine Hefe. Ges.-Acid. 29. Aufblähung. Grosse Curvatur bis dicht über der Symphyse. Unterhalb des Magens rechts und links sieht man noch einige peristaltisch sich bewegende Darmschlingen, aber nicht sehr deutlich.

5. Klingler, Franz, 59 Jahre alt. Bedeutende Dilation des Magens. Stenose des Pylorus wahrscheinlich durch Ulcusnarbe. Hochgradige Retention. Gastro-Enterostomosis retrocol. post. Glatte Heilung. Sehr gutes Endresultat.

Vor 16 Jahren Schmerzen im Magen; von einem Arzt Magenerweiterung diagnosticirt. Bei passender Diät Verschwinden der Beschwerden für die Dauer von 2 Jahren. Dann Schmerzen viel schlimmer werdend, namentlich des Nachts 4—5 Stunden lang. Nach Spülungen Erleichterung. Starke Diarrhöen wechselnd mit Verstopfung. 30 Pfund Gewichtsabnahme. Saures Aufstossen, kein Erbrechen. Magenspülung jeden zweiten bis dritten Tag. Appetit dabei gut. Status: Ernährungszustand noch mittelmässig. Brustorgan und Urin von normalem Befund. Bei der Aufblähung grosse Curvatur 4 Finger breit oberhalb der Symphyse. Magengrenzen rechts sowohl als links bis zur verticalen Spina ant. sup.-Linie

reichend. Keine abnorme Resistenz. Magenausheberung: 2 1/2 Stunde nach dem (nicht näher bezeichneten) Probefrühstück: Ohne Wassereingiessung kann nichts ausgehebert werden. Menge des eingegossenen Wassers 2200, des ausgeheberten 2500 ccm. Freie HCl in der starken Verdünnung nur sehr schwach +. Unverdünnter Inhalt, während der Nacht vom Pat. selbst ausgehebert: stark + auf freie HCl. Milchsäure 0. Bei dem Eingiessen von 2200 ccm Wasser wurde nur erst wenig Druckgefühl empfunden.

Operation 22. November 1898. Pylorus narbig verengt. Gastro-Enterostomosis retrocol. post.; der abführende Schenkel läuft vertical nach abwärts, der zuführende kommt nach hinten davon zu liegen. Incision am Darm der halben Circumferenz desselben entsprechend. Verlauf: 24. November. In der Nacht hat Pat. zweimal blutige Flüssigkeit erbrochen. Er bekommt 1/2 stündlich einen Theelöffel Thee. 25. Nov. Kein Erbrechen mehr. 26. Nov. Auch Brei gut vertragen. 27. Nov. Gehacktes Fleisch ohne Beschwerden vertragen. Völliges Wohlbefinden. Entlassung am 18. December. Pat. hat zugenommen, hat nie mehr das Bedürfniss nach Magenspülungen empfunden. Stuhlgang jeden zweiten Tag. Appetit ganz gut. Am 17. Februar 1899 berichtet er brieflich: Geht vorzüglich, keine Schmerzen, keine Uebelkeit. Stuhl völlig regelmässig. 16 Pfund Gewichtszunahme, guter Appetit. Ende August 1899 fühlt er sich völlig gesund. Er glaubt deshalb die Einladung, sich zu einer Nachuntersuchung einfinden zu wollen, als ganz unangebracht zurückweisen zu müssen.

6. Fielitz, Hermann, 22 Jahre alt. Congenitale Magenknickung durch adhäsive Schrumpfung des Omentum minus. Gastro-Enterostomosis antecol. post., Y-Methode nach Roux. Gutes Endergebniss.

Schon von Geburt ab sehr leicht Erbrechen auftretend. Starke Obstipation. Als Kind hatte er Rachitis, Masern und Keuchhusten. Vor 11 Jahren Zunahme des Erbrechens; stechende Schmerzen nach jeder Nahrungsaufnahme; ein Theil der aufgenommenen Nahrung wurde jedesmal wieder erbrochen. Zwischen den Mahlzeiten traten Schmerzen nur selten auf. Sie liessen nach dem Erbrechen immer nach. Pat. kam stark herunter. Während 2 Jahren trotz verschiedener diätetischer und medicamentöser Maassnahmen keine Veränderung. Dann Besserung nach längerem Badeaufenthalt. In den folgenden Jahren wechselten Besserungen und Verschlimmerungen in wochen- und monatelangen Intervallen. Im Frühjahr 1898 wurde auswärts eine Laparotomie vorgenommen. Die Inspection des Magens und Darmes liess damals angeblich keine Indication zu einem weiteren operativen Eingriff erkennen. Schmerzen und Erbrechen nahmen dann stetig an Intensität zu. Häufig Ructus, Singultus, Kollern im Leib. Fettes Fleisch und schwere Mehlspeisen wurden vermieden, sonst ass er ziemlich alles, da eine Auswahl der Speisen ohne Einfluss auf die Beschwerden blieb. Pat. klagt ausserdem über häufige Congestionen nach dem Kopf, Schwindel, Frösteln, starke Nervosität. Icterus hat nie bestanden. In der Familie Migräne vorkommend. Ein Onkel beging wegen ähnlicher Magenbeschwerden suicidium. Status:

Ernährungszustand schlecht, Musculatur schwach, Haut auffallend trocken, schuppend, Fettpolster sehr dürftig. Brustorgane und Urin normal. Totale Farbenblindheit. Abdomen stark eingefallen, schmal, überall weich. Im Epigastrium leichte Druckempfindlichkeit. Keine abnorme Resistenz. Gurren in der Magengegend hörbar. Leber- und Milzdämpfung normal. Beim Aufblähen des Magens geht der Magenschall nach oben links bis zum 6. Icr., nach unten bis zum Nabel. Der Magen wölbt sich wenig vor. Bei Eingiessen von 600 ccm Wasser besteht schon Druck- und Völligkeitsgefühl. Ausheberung nüchtern Morgens ergiebt keinen Inhalt. Das Probefrühstück wird sofort wieder erbrochen. Die Untersuchung des nach gewöhnlicher Nahrungsaufnahme Erbrochenen, 600 ccm ergiebt: keine freie HCl, Milchsäure negativ. Kein Geruch nach Buttersäure. Keine Gallenbeimengung. Keine Sarcine; das Erbrochene ist hellbräunlich, zeigt die Consistenz normalen Speisebreis.

Operation 23. November 1898. Das Parietalperitoneum ist theilweise mit dem Magen verwachsen. Der Magen wölbt sich vor, ist mit Gas gefüllt wie eine Blase, er erscheint jetzt von normaler Grösse. Das grosse Netz ist ziemlich kurz. Nach oben ist der Magen fest mit der Leber verwachsen. Diese Verwachsungen werden zunächst gelöst. Es bietet dann der Magen eine ganz eigenthümliche Form dar, indem er durch narbige Schrumpfung des Oment. minus eine Knickung erfährt. Die Par. horiz. sup. duodeni geht fast senkrecht nach rechts oben in die Höhe und erscheint so weit, dass man zuerst den Pylorus für eine Stenose anzusehen geneigt war. Die Gase sind nur schwer durch das Duodenum weiter zu drücken. Im Oment. min. sind narbige Stränge zu sehen, welche die kleine Curvatur in scharfer Knickung aneinander ziehen. Man überzeugt sich jetzt, dass man durch das Mesocol. transvers. nicht hindurchgehen kann, da hier auffällig viele und grosse Arterienstämme sich finden. Es wird darum eine Gastro-Enterostomosis antecol. post. gemacht. Es wird die oberste Jejunumschlinge vorgeholt, mit Schiebern verschlossen und durchtrennt. Das Mesenterium wird an der Durchtrennungsstelle des oberen 4—5 cm weit gespalten. Dann wird das untere Darmende vor dem Col. transversum durch eine stumpf angelegte Oeffnung des Oment. majus hindurch an die hintere Magenwand angesetzt. Dann wird das obere Darmende seitlich in den abführenden Darm eingesetzt und zwar so, dass die Oeffnung nicht die ganze Breite des Darmes einnimmt.

Verlauf: Am ersten Tage starke Schmerzen, dann völlig ohne Beschwerden. Am 26. November geniesst er Milch und Brei ohne Beschwerden, am 30. November steht er auf; befindet sich ganz wohl. Kein Aufstossen, keine Brechneigung. Entlassung am 7. December. Appetit sehr gut. Gefühl von Völle besteht nicht mehr. Er isst jetzt alles ohne Beschwerden. Am 21. Januar 1899 stellt er sich wieder vor. Er sieht vorzüglich aus, Abdomen flach, keine Schmerzen. Appetit gut. Er hat noch hier und da, aber selten, etwa $^3/_4$ Stunden nach dem Essen wieder etwas erbrochen. Ausheberung des nüchternen Magens ergiebt keinen Inhalt. Nach Probefrühstück 75 ccm gelblicher, normal aussehender Inhalt, flüssig mit kleinbröckligen Beimengungen. Freie HCl 0, Milchsäure 0. Kein Geruch nach Buttersäure. Ges.-Acid. 20. Keine

Sarcine, keine Bacillen. Brieflicher Bericht von Ende September 1899: Allgemeinbefinden gut. Besonders nach fetten und scharfen Speisen tritt aber noch öfter Brechneigung, auch Erbrechen nach vorhergehenden krampfhaften Schmerzen auf. Alkohol wird gar nicht vertragen. Bei raschen Bewegungen tritt Kurzathmigkeit mit Herzklopfen auf; manchmal auch Schmerzen im Abdomen. Wenn er nur wenig auf einmal isst, schmeckt ihm das Wenige gut. Manchmal besteht ein beklemmendes Gefühl im Abdomen, und an diesen Tagen ist er dann „aufgeregt und sehr zerstreut." Eine Untersuchung des Mageninhalts wurde an einer auswärtigen Klinik vorgenommen. Ausheberung $^1/_2$ Stunde nach Probefrühstück (1 Schrippe und 1 Tasse Thee): 30 ccm nach Filtration. Reaction sauer. Freie Salzsäure positiv. Milchsäure negativ. Ges.-Acid. 47.

7. Schwarz, François, 54 Jahre alt. Dilatatio ventriculi. Ulcusnarbe am Pylorus. Letzte Blutung vor einem Monat. Narbige Veränderungen der Magenwand am Pylorusabschnitt. Retention bedeutend. Gastro-Enterostomosis antecolica anterior. Heilung rasch und vollständig.

Seit 10 Jahren geringe Schmerzen im Magen nach schwerverdaulicher Nahrung. Seit 2 Monaten sehr heftige Schmerzen und copiöses Erbrechen von sauren Massen, ca. jeden zweiten Tag. Vor 6 Wochen Häufigerwerden des Erbrechens. Nach Milchdiät Besserung. Vor 4 Wochen nahm der Arzt eine Magenausheberung vor. Der Inhalt soll dabei eine bedeutende Blutbeimengung aufgewiesen haben. Deshalb in den nächsten Tagen nur Nährklysmata und dann flüssige Diät. Stuhlgang jeden zweiten Tag erfolgend. Bedeutende Abmagerung. Vor 8 Jahren soll er einmal Oedem im Gesicht und am Bauch gehabt haben. Sonst anamnestisch nichts Bemerkenswerthes. Status: Sehr starke Abmagerung. Haut sehr trocken, schlaff. Musculatur sehr stark reducirt. Stark anämische Hautfarbe. Brustorgane ohne abnormen Befund, ebenso Urin. Leber- und Milzdämpfung normal. Gleichmässige Auftreibung des ganzen Abdomens. Nirgends Druckschmerzhaftigkeit. 2 Querfinger breit über dem Nabel ein derber, querliegender, 4—5 cm langer und fingerdicker Strang, inspiratorisch herabtretend. Bei der Blähung die grosse Curvatur fingerbreit unter dem Nabel. Magengrenze nach rechts bis an die Mml. reichend. Epigastrium ganz von Magenschall eingenommen. Ausheberung Morgens nüchtern: 50 ccm grau-gelber, nicht zersetzt riechender Inhalt. Freie HCl +, Milchsäure schwach +. Ges.-Acid. 80. Kein Blutfarbstoff, keine Sarcine, keine Hefe, keine „Milchsäurebacillen", vereinzelte kurze Stäbchen. Nach Probefrühstück: 450 ccm, grau-gelb, flüssig-breiig, sauer. Freie HCl +, Milchsäure 0. Ges.-Acid. 57. Keine Sarcine. Spärliche kurze Stäbchen. Keine rothen Blutkörperchen, kein Gallenfarbstoff.

Operation 22. December 1898. Derbe circuläre Infiltration der Pylorusgegend, Narbenstränge in der Serosa bis an das geschrumpfte, kleine Netz heranreichend. Es fliesst klare Ascitesflüssigkeit in ziemlich reichlicher Menge ab. Der Magen lässt sich nicht leicht hervorziehen. Es wird die Gastro-Enterostomosis antecolica anterior gemacht. Verlauf: 23. December Abends 38,6, Puls 104. Nach unten und innen

vom linken Angul. scap. Percussionsschall verkürzt, Athemgeräusch bronchial. Kein Sputum. Patient sieht dabei gut aus und fühlt sich wohl. 24. December Stuhlgang erfolgt. Kein Bronchialathmen mehr, nur feinblasiges Rasseln. Fieberfrei. 26. December: Lungenbefund ganz normal. Vom Magen her bestanden keinerlei Beschwerden. Gar keine Schmerzen, regelmässiger Stuhlgang. Am 31. December Entlassung. Er sieht sehr gut erholt aus, isst auch Fleisch, Eier etc. ohne Beschwerden. Ascites nicht wieder zu constatiren. I. Nachuntersuchung: 30. Jan. 1899. Patient fühlt sich ganz wohl. Gesichtsfarbe frisch, Wangen etwas geröthet. Ernährungszustand gebessert. Ascites nicht nachweisbar. Er vermeidet in der Nahrung noch Kartoffeln, Gemüse und hartes Rindfleisch. Ausheberung nüchtern: Kein Inhalt. Nach P.-f.: 250 ccm, dünn mit breiiger Beimengung, von grünlich-gelber Farbe, nicht zersetzt. Freie HCl +, Milchsäure 0. Ges.-Acid. 35. Keine Sarcine, keine Hefe. Kleine kurze Stäbchen. Aufblähung nicht vorgenommen. II. Nachuntersuchung: 26. August 1899. Er fühlt sich als ganz gesunder Mensch, isst jetzt auch Kartoffeln, Sauerkraut, überhaupt jede Art von Nahrung. Er sieht wohl und munter aus. Kein Ascites nachweisbar. Ausheberung, nachdem er vor 5 Stunden etwas Milch getrunken hat: 105 ccm leicht grünlich gefärbter, sehr stark schleimhaltiger Inhalt. Freie HCl 0, Milchsäure 0. Reaction nicht deutlich sauer. Sarcine, Hefe fehlt. Bacillen, kurz und dünn, in Ketten aneinander gereiht. Nach P.-f.: 380 ccm. Freie HCl +, Milchsäure 0. Ges.-Acid. 48. Keine Sarcine, keine Hefe. Geruch sauer, nicht zersetzt. Consistenz des Inhalts dünnflüssig-breiig. Bacillen wie kurz vorher erwähnt. Beim Aufblähen tritt die grosse Curvatur ca. 2 Finger breit unter den Nabel, dabei tritt etwas Schmerz links oben gegen den Rippenbogen hin auf. Man sieht gleich nach der Aufblähung allerhand peristaltische Wellen, wie von luftgefüllten Därmen herrührend, namentlich nach rechts unten vom Magen.

8. Bühler, Christian, 50 Jahre alt. Ulcus ventriculi. Perforation des Ulcus mit localer Peritonitis und Bildung eines subphrenischen Abscesses. Spontane Ausheilung desselben. Dilatatio ventriculi. 6 Wochen nach der Perforation Anlegung einer Gastro-Enterostomosis antecolica anterior. Heilung.

Patient hatte schon während der Schulzeit oft saures Aufstossen. Vor 15 Jahren nach vorhergehenden heftigen Schmerzen eine bedeutende Hämatemesis, 1/2 Liter. Dann bei Diät rasche Erholung. 7 Jahre später eine zweite Magenblutung, später noch 3 Mal, vor 4, 2 und 1 Jahre. Nach der letzten Blutung nur langsame Erholung. Pyrosis. Appetitmangel, Schmerzen. Bedeutende Abmagerung, da er seit 3 Jahren nur von breiiger und flüssiger Diät lebt. Kein Erbrechen. Am 4. März 1899 plötzlich äusserst heftiger Schmerz in der Pylorusgegend. Patient legt sich sogleich zu Bett. Der Arzt findet äusserst starke Druckempfindlichkeit des Abdomens, am stärksten in der Pylorusgegend. 64 Pulse, keine Temperaturerhöhung. Extremitäten kalt. Mehrmalige Morphiuminjectionen, darauf allmählich Nachlass der Schmerzen. 2 Uhr Nachts Erbrechen einer Kaffeetasse voll blutig-schleimigen Mageninhalts. Am 5. März Morgens 37,2, 84. Starke Spannung des Abdomens ohne bedeutende

Auftreibung. Starke Druckempfindlichkeit wie bei allgemeiner Peritonitis. Morphium subcutan und Bismuth-Magnesiamixtur mit Morphium innerlich. Nachmittags 37,2; 100. Etwas besser, weniger Schmerzen. Keine Flatus. Innerlich nur einige Tropfen Wasser und die Magnesiamixtur. Am 6. März Druckempfindlichkeit geringer. 37,0, 80. Abdomen weicher. Mit der Diagnose Perforationsperitonitis nach Ulcus ventriculi wird Patient nun nachdem er transportfähig geworden ist, unter allen Cautelen nach Bern in die Klinik übergeführt. Status am 6. März 1899: Fingerbreit unter der horizontalen Mammillarlinie auf dem Sternum beginnt tympanitischer Schall, der an der Spitze des Proc. ensiformis deutlichen metallischen Beiklang zeigt. Unterhalb bis zur Symphyse herunter gleichmässig tympanitischer Schall. Herzdämpfung an der 4. c. beginnend. Unterhalb der Herzdämpfung überall tympanitischer Schall. Rechterseits in der Mml. Leberdämpfung vom oberen Rand der 7. c. bis daumenbreit unter dem Rippenbogen. Bauch gespannt, namentlich im Epigastrium. Dieses ist bis zum Nabel und rechts bis zur Mml., links nicht ganz so weit auf leisen Druck empfindlich. Das übrige Abdomen weniger empfindlich. Patient erhält Morphium subcutan, peros gar nichts. Reinigung des Mundes. Alle 5 Stunden ein Nährklysma. Kochsalzinfusionen. Absolute Ruhe. 10. März 1899. Abdomen noch etwas aufgetrieben, gleichmässig. Die Druckempfindlichkeit hat aber sehr bedeutend nachgelassen, am stärksten ist sie noch in der Pylorusgegend. Auffallend ist das percutor. Ergebnis in der Lebergegend. Von der 4. c. ist eine leichte Dämpfung zu constatiren; nach aussen von der Mml. beginnt Dämpfung an der 6. c.; in der Axillarlinie beginnt in derselben Höhe eine Dämpfung, die sich bis an den Rippenrand verfolgen lässt. Eine vordere Grenze der Dämpfung findet sich gegenüber dem tympanitischen Schall in der Höhe der vorderen Axillarlinie. Wenn man den Patienten auf die Seite dreht, tritt an der Stelle der Dämpfung tympanitischer Schall auf und umgekehrt. Es besteht also wohl ein subphrenischer Abscess mit Gasentwicklung. In den folgenden Wochen erholt sich Patient rasch. Die Zeichen des subphrenischen Abscesses verschwinden ganz. Temperatur immer fieberfrei. Keine Beschwerden von Seiten des Magens bei flüssiger Diät.

Operation: 21. April 1899. Der Magen lässt sich gut vorziehen. Gegen den Pylorus zu, namentlich nach oben, bestehen zahlreiche Verwachsungen. Hier ist auch die Serosa etwas geröthet und läuft strahlenförmig nach dem Pylorus zusammen. Man fühlt am Pylorus eine unregelmässig knotige, harte Verdickung, fast baumnussgross. Anlegung einer Gastro-Enterostomosis antecolica anterior in der gewöhnlichen Weise. 11 Tage später wird Patient nach völlig fieberfreiem ungestörten Verlauf nach Hause entlassen. I. Nachuntersuchung: 29. Juni 1899. Patient ist völlig frei von Beschwerden, kein Aufstossen, kein Magendrücken, auch nicht nach reichlicher Mahlzeit. Appetit gut. Er isst schon seit einem Monat jede Art Fleisch, auch fettes, Gemüse, Kartoffeln, Kraut, Brot. Nur stark saure Speisen vermeidet er. Gewichtszunahme von 134 Pfund bei der Entlassung auf 145 Pfund. Anfangs bestand noch etwas Verstopfung, jetzt nicht mehr. Patient sieht gut aus. Fettpolster gut. Nirgends Druckempfindlichkeit am Abdomen. Ausheberung, nachdem Patient 3 Stunden vorher Kaffee mit Brot zu sich

genommen hat: 50 ccm flüssig-breiiger Inhalt, nicht zersetzt. Freie HCl —, Milchsäure schwach +. Nach P.-f. 150 ccm Inhalt, flüssig-breiig, von gelblicher Farbe. Freie HCl +, Milchsäure 0. Keine Sarcine, keine „Milchsäurebacillen", spärliche dünne Stäbchen. Bei der Blähung grosse Curvatur in Nabelhöhe. Nach unten davon in der Mittellinie findet sich eine Auftreibung wie von einem senkrecht nach unten verlaufenden geblähten Darm, aber nicht besonders deutlich. II. Nachuntersuchung: 31. August 1899. Guter Ernährungszustand. Patient hat gar keine Magenbeschwerden, isst alles mit Ausnahme von Saurem. Thut wieder vollständig seinen Dienst als Landjäger. Ausheberung, nachdem er vor 1½ Stunden zu Mittag gegessen (Fleisch, Suppe, Gemüse, Kartoffeln) ergiebt 450 ccm, stark sauer riechend, bräunlich, breiig-flüssig. Freie HCl —, Milchsäure 0. Ges.-Acid. 55. Nach P.-f. 200 ccm, bräunlich. Freie HCl +, Milchsäure 0. Keine Sarcine, keine Bacillen. Ges.-Acid. 63. Bei der Aufblähung grosse Curvatur in Nabelhöhe. Ein geblähter Darm wird nicht sichtbar.

9. Schwitz, Friedrich, 35 Jahre alt. Dilatatio ventriculi. Narbige Pylorusstenose nach Ulcus. Gastro-Enterostomosis retrocolica posterior en Y nach Roux. Heilung.

Vor einem Jahre Schmerzen im Magen nach dem Essen. Kein Erbrechen. Seit 9 Monaten bedeutende Zunahme der Schmerzen, die 2 bis 3 Stunden nach dem Essen auftraten, von krampfartigem Charakter; oft so heftig, dass Morphiuminjectionen nöthig wurden. Wenn die Schmerzen besonders heftig sind, muss er oft erbrechen, stark sauren Inhalt in Mengen von 300—400 ccm. Nach starkem Würgen sind oft Blutspuren dabei. Nicht immer Erleichterung nach dem Erbrechen. Vor 20 Jahren ist er an tuberculösen Halsdrüsen operirt worden. Er war nie sehr kräftig, ist aber zuletzt noch bedeutend magerer geworden. Stuhl obstipirt. Status: Sehr anämischer, schlecht genährter Mann. Ausgedehnte Narben am Hals, in den Achselhöhlen und Oberschlüsselbeingruben. Lungenbefund normal. Urin frei. Im Epigastrium geringer Druckschmerz und Plätschergeräusch. Keine abnorme Resistenz. Bei der Blähung grosse Curvatur handbreit unter, kleine handbreit über dem Nabel, nach rechts Ausdehnung bis über die Mmlinie hinaus. Ausheberung: nüchtern kein Inhalt. Nach P.-f. 260 ccm, flüssig-breiiger, gelblicher Inhalt, sauer, nicht zersetzt. Freie HCl fehlt, Milchsäure +. Ges.-Acid. 20. Keine Sarcine, keine Hefe, Bacillen wie „Milchsäurebacillen" aussehend.

Operation 12. December 1898. Die Pylorusgegend fühlt sich derb an, aber nicht so hart und nicht höckrig wie bei Carcinom. Die Serosa zeigt hier narbige Veränderung. Durch den Pylorus dringt nicht einmal die Spitze des Ringfingers. Das Lig. gastro-col. ist narbig verkürzt. Unter dem Pylorus findet sich eine nussgrosse Drüse, die auf dem Durchschnitt rein markige Schwellung zeigt. Anlegung einer Gastro-Enterostomosis retrocolica posterior en Y. Der Anfangstheil des Jejunums wird aufgesucht, vorgezogen und ausgestreift. Mit 2 Seidenfäden wird ein 30 cm langes Stück abgebunden. Dieses Darmstück wird dann in der Mitte zwischen zwei angelegten Schiebern durchtrennt. Das untere Ende wird durch das Mesocol. transversum hindurch in die hintere

Magenwand eingesetzt. Das obere Ende wird von links her in die seitliche Wand des unteren Stücks quer eingesetzt und zwar so, dass die Oeffnung nicht die ganze Breite des unteren Jejunumstücks umfasst. Verlauf: 13. December Wohlbefinden, kein Brechreiz, kein Aufstossen. 15. December: Stuhlgang erfolgt. 16. December: 38,4, 100. Nach unten innen vom rechten Ang. scap. Schallverkürzung in handtellergrossem Bezirk mit Bronchialathmen. Allgemeinbefinden nicht beeinträchtigt. 17. December: Noch unverändert. 18. December: 37,1, 92, nur noch Knistern zu hören. 19. December: Lungenbefund wieder normal. Patient steht auf. 31. December: Entlassung. Jetzt dauernd fieberfrei. Zeitweise bestehen noch ganz geringe Magenschmerzen. Er isst aber gehacktes Fleisch, Brei, Cakes, Eier ohne Beschwerden. 31. Januar 1899: Patient stellt sich wieder vor. Er hat manchmal geringe Magenschmerzen, fühlt sich aber sonst viel wohler als früher und sieht erheblich besser aus als früher. Kein Aufstossen. Einige Male hat er noch in ganz geringer Menge erbrochen. I. Nachuntersuchung: 10. April 1899. Gar keine Beschwerden mehr von Seiten des Magens, kein Aufstossen, kein Erbrechen; er isst auch Kartoffeln und Gemüse. Er sieht gut aus, hat bedeutend zugenommen. Ausheberung, nachdem er vor einer Stunde einen Teller Suppe gegessen hat, ergiebt 100 ccm. Freie HCl 0, Milchsäure +. Ges.-Acid. 34. „Milchsäurebacillen". Keine Sarcine, keine Hefe. Bei Aufblähung grosse Curvatur handbreit unter, kleine handbreit über dem Nabel. II. Nachuntersuchung: 4. Juli 1899. Patient sieht sehr wohl aus; vermeidet nur noch sehr harte Speisen. Wenn er angestrengt arbeitet, hat er höchstens noch etwas brennende Schmerzen im Magen. Ausheberung nach P.-f. 350 ccm, freie HCl deutlich positiv. Milchsäure positiv. Kein Sarcine. Ges.-Acid. 49. Magenblähung wie vorher. Etwa 10 Minuten nach Beginn der Blähung tritt unterhalb der Magencontur links unten bis an die Symphyse heran eine wurstförmige Vorwölbung auf, wie ein geblähter Darm aussehend. Man hört hier laute glucksende Geräusche und glaubt etwas Peristaltik zu fühlen. Percussionsschall ebenso wie über dem Magen. Der Darmtheil ist anscheinend ganz wandständig. Nach der Entfernung des Magens wird auch diese Auftreibung undeutlich. III. Nachuntersuchung: 19. August 1899. Frisches Aussehen, Ernährungszustand ganz bedeutend gebessert. Nur bei ganz schwer verdaulicher Kost besteht etwas Magendrücken. Ausheberung, nachdem er vor zwei Stunden ein kleines Brödchen gegessen hat: Es werden nur wenige Tropfen grünlich gefärbter Flüssigkeit unter starkem Würgen entleert. Freie HCl +. Nach P.-f.: 20 ccm, gelblich, mässig schleimhaltig, breiigflüssig. Freie HCl +, Milchsäure 0. Ges.-Acid. 48. Keine Sarcine. Blähung: Grosse Curvatur handbreit unter dem Nabel, kleine handbreit oberhalb desselben. Die früher erwähnte Darmschlinge ist jetzt nicht mehr zu sehen.

10. Joss, Gottfried, 36 Jahre alt. Hochgradige Dilatatio ventriculi durch Narbenstenose am Pylorus nach Ulcus ventriculi. Gastro-Enterostomosis antecolica anterior. Heilung der Magenbeschwerden. Complication mit chronischer Bleiintoxication.

Patient arbeitet seit 16 Jahren in einer Bleiweissfabrik als Packer. Seit 6 Jahren besteht hartnäckige Verstopfung. Bleikolikanfälle hat er

nicht gehabt. Seit 6 Jahren besteht hartnäckige Obstipation. Seit zwei Jahren drückende und beklemmende Schmerzen im Magen nach dem Essen. Seit 1 Jahr oft Erbrechen von starksauren Massen oft unmittelbar nach dem Essen. Seit 1 1/2 Monaten äusserst heftige Magenschmerzen, so dass er oft laut schreien musste. Zunahme des Erbrechens. Kein Blut, keine Galle dabei. Bei rein flüssiger Diät etwas Besserung, aber sehr bedeutende Kräfteabnahme. Schmerzen auch bei nüchternem Magen oft sehr bedeutend. Status: Stark anämische Hautfarbe. Bleistomatitis. Ernährungszustand sehr schlecht. Innere Organe und Urin normal. Ueber dem Nabel links von der Mittellinie eine diffuse auf Druck schmerzhafte Resistenz. Bei Blähung des Magens grosse Curvatur unmittelbar über der Symphyse. Rechts oberhalb des Nabels fühlt man jetzt einen queren, aber nicht sehr derben fingerdicken Wulst. Nach Probefrühstück 80 ccm. Geruch nicht zersetzt. Freie HCl +, Milchsäure 0, Ges.-Acid. 40.

Operation 10. Juli 1899. Die Vorderfläche des Magens zeigt sich ausgedehnt mit der Bauchwand verwachsen durch dicke gefässreiche Adhäsionen. Nach Abbindung und Durchtrennung derselben zeigt sich im Bereiche des Pylorustheils ein starker Netzstrang, der nach oben geschlagen und in der Gegend der kleinen Curvatur fixirt ist. Der Strang wird abgebunden und durchtrennt. Er scheint eine Einschnürung des Magens bewirkt zu haben. Eine breite Adhäsion gegen den linken Leberlappen hin wird ebenfalls gelöst. Im Bereiche des ganzen Pylorusabschnitts ist die Magenwand beträchtlich verdickt, zeigt aber nirgends höckrige Prominenzen. An der kleinen Curvatur ist an einer Stelle eine rundliche Vertiefung zu fühlen. Anlegung einer Gastro-Enterostomosis antecolica anterior, die abführende Schlinge vor der zuführenden senkrecht herabsteigend. Anastomosenöffnung unmittelbar über der grossen Curvatur. Verlauf: Am 17. und 18. Juli je einmal Erbrechen einer geringen Menge grünlicher Flüssigkeit, sonst absolut keine Magenbeschwerden. Am 24. Juli Entlassung. Er isst Brei und Fleisch ohne Beschwerden. Stuhlgang erfolgt regelmässig. Allgemeinbefinden gut. Nachuntersuchung: 29. August 1899. Patient fühlt sich viel wohler als früher, ist aber noch nicht kräftig genug zum Arbeiten. Appetit gut. Stuhlgang nur noch wenig obstipirt. Kein Erbrechen, kein Aufstossen. Bei gröberer Kost hat er noch Drücken im Magen, sonst nicht. Er sieht noch stark anämisch aus. Ernährungszustand lässt noch zu wünschen übrig, ist aber besser als vorher. Links oben von der Hautnarbe besteht noch eine geringe Druckempfindlichkeit. Magenausheberung: Er hat vor 3 Stunden etwas Wecken mit Kaffee genommen und vor 1/2 Stunde ein kleine Tasse Milch. Es lassen sich nur 20 ccm stark schleimiger, gelblicher Flüssigkeit entleeren. Lacmus amphoter. Freie HCl 0, Milchsäure 0. Sarcine, Hefe 0. Vereinzelte lange, dicke Bacillen. Nach P.-f. 350 ccm, dickflüssig, breiig, säuerlich riechend, leicht grünlich gefärbt. Lacmus sauer. Freie HCl 0. Milchsäurereaction 0. Salzsäuresättigungsdeficit beträgt 5 ccm 1/10 Normalsalzsäure. Keine Sarcine, keine Hefe. Dieselben Bacillen wie oben erwähnt. Blähung: Grosse Curvatur handbreit über dem Nabel.

II. Gigli, Friedrich, 35 Jahre alt. Dilatatio ventriculi geringeren Grades. Narbige Veränderungen am Pylorus nach Ulcus. Neurasthenie.

Gastro-Enterostomosis ant. Völlige Heilung durch Neurasthenie beeinträchtigt.

1897 wurde er an einer Nabelhernie operirt. Seit 5 Jahren Sodbrennen und beklemmendes Gefühl in der Magengegend. Das Beklemmungsgefühl ist am stärksten, wenn er schwer arbeiten muss. Als Eisenarbeiter am Schmelzofen beschäftigt, war er immer ausserordentlicher Hitzeeinwirkung ausgesetzt. Während der heissen Jahreszeit litt er besonders, fühlte sich ausserordentlich angestrengt und nervös, so dass er Ende des Sommers meist nicht mehr weiter arbeiten konnte. Er erholte sich dann bei Schonung immer sehr rasch. Appetit gering. Wegen des starken Durstes trank er oft grosse Mengen Bier und Wasser. Stuhlgang musste meist durch Laxantien herbeigeführt werden. Seit einem Jahre arbeitet er nicht mehr am Schmelzofen und fühlt sich seitdem etwas besser. Das schmerzhafte Beklemmungsgefühl besteht aber auch jetzt noch vorzugsweise während der Arbeit. Nach Brot- und Fleischgenuss ist es nicht stärker als bei Milch- und Breidiät. Erbrechen bestand nicht. Er hat an Körpergewicht ziemlich stark abgenommen. Vor 16 Jahren hat er ausgedehnte Verbrennungen durch Schlacken an beiden Armen erlitten. Status: Anämischer, sehr magerer Mann. Ausgedehnte Brandnarben an beiden Armen. Pat. macht den Eindruck eines ausgesprochenen Neurasthenikers. Brustorgane und Urin normal. Im Epigastrium Druckschmerzhaftigkeit beim Palpiren in der Mitte und links gegen den Rippenbogen hin. Beim Blähen des Magens dehnt sich das Epigastrium stark aus. Die grosse Curvatur geht aber nur ganz wenig unter den Nabel herunter. Ausheberung: nüchtern kein Inhalt. Nach Probefrühstück 280 ccm, breiig-flüssig, sauer, nicht zersetzt, grau-gelb. Freie HCl +, Milchsäure schwach +. Keine Sarcine, keine Hefe, keine Bacillen. Ges.-Acid. 61.

Operation 12. Januar 1899. Der Magen ist ziemlich gedehnt; am Pylorus finden sich narbige Schrumpfungen. Gegen die Stelle der Nabelhernie hin ist das Netz an zwei Stellen fest adhärent. Die Adhäsionen werden gelöst. Dann Anlegung einer Gastro-Enterostomosis antecol. ant. Verlauf: Temp. dauernd fieberfrei. Am ersten Tage etwas schneidende Schmerzen im Abdomen, sonst fühlt er sich völlig wohl. Stuhl in Ordnung. Am 25. Januar Entlassung. Nachuntersuchung 28. August 1899. Pat. sieht gut aus. Er isst alles, was auf den Tisch kommt, hat auch nach reichlicher Mahlzeit keine Magenbeschwerden. Es besteht aber wieder Obstipation. Wenn nach 2 oder 3 Tagen Stuhlgang erfolgt ist, fühlt er sich viel wohler als sonst. Er hat wieder anstrengende Arbeit, auch viel Nachtdienst als Kesselwärter. Er fühlt sich dabei oft wieder sehr angestrengt und hat auch wieder das Beklemmungsgefühl. An manchen Tagen fühlt er sich aber auch während der Arbeit so wohl, dass er „tanzen möchte." Ausheberung, nachdem er vor 5 Stunden ein Stück Brot und eine Tasse Kaffee genommen: Erst nach einigem Pressen entleeren sich 80 ccm Inhalt, leicht grünlich gefärbt. Er besteht fast durchweg aus schleimigen Klumpen, vielfach schwärzlich pigmentirt. Makroskopisch sieht man fast nur Schleim mit massenhaft Plattenepithelien (Pat. klagt über starke Beschwerden einer Pharyngitis chronica). Lakmus, sauer. Freie HCl und Milchsäure 0.

Ges.-Acid. 12. Nach Probefrühstück 160 ccm, bräunlich gefärbt, flüssig-breiig, wie normaler Mageninhalt aussehend. Freie HCl +. Milchsäure +. Keine Bacillen. Hefen und Sarcinen. Ges.-Acid. 40. Bei der Blähung grosse Curvatur fingerbreit unter dem Nabel. Während der Magenblähung traten unterhalb der grossen Curvatur rechts und links je ein Wulst auf, wie eine peristaltisch sich bewegende gefüllte Darmschlinge aussehend.

12. Miserez, Elise, 50 Jahre alt. Gastroptose mit mässiger Dilatation. Verwachsungen am Pylorus. Gastro-Enterostomosis antecol. ant. Heilung der Magenbeschwerden. Beschwerden einer Wanderniere.

Seit 6 Monaten stechende und krampfartige Schmerzen in der linken Hälfte des Epigastriums nach dem Rücken hin ausstrahlend, unmittelbar nach dem Essen, auch bei leicht verdaulicher Kost oft 2 Stunden und auch länger anhaltend. Luftaufstossen. Aufgetriebenheit des Bauches. Kein Erbrechen. Seit 6 Wochen sind die Schmerzen viel heftiger, auch bei flüssiger Diät. Stuhlgang meist nur auf Laxantien erfolgend. Bedeutende Abmagerung. Pat. fühlt sich sehr schwach. Status: Sehr schlecht genährte, stark anämische Frau. Brustorgane und Urin normal. Bauchdecken schlaff. Bei der Blähung steht die kleine Curvatur in Nabelhöhe, die grosse handbreit tiefer. Der Magen wölbt sich dabei stark vor und lässt sich sehr stark mit Luft anfüllen, bevor Patientin Spannungsgefühl empfindet. Keine abnorme Resistenz zu fühlen. Ausheberung: nüchtern kein Inhalt. Nach Probefrühstück 120 ccm, breiartig, etwas, aber höchstens wenig zersetzt riechend, grau-gelblich. Freie HC lfehlt, Milchsäure schwach +. Ges.-Acid. 35. Mässig viele dicke Bacillen, wie „Milchsäurebacillen" aussehend.

Operation 23. Febr. 1899. Der Magen lässt sich leicht hervorziehen. Am Pylorus finden sich Verwachsungen, namentlich mit der Gallenblase. Sie lassen sich lösen. Eine abnorme Härte ist nicht zu fühlen. Anlegung einer Gastro-Enterostomosis antecol. ant. Verlauf: ungestört. Nachuntersuchung 28. August 1899. Pat. isst jede Art von Nahrung, höchstens Gemüse nicht. Sie hat keine Schmerzen nach dem Essen, kein Aufstossen, kein Erbrechen. Sie fühlt sich aber noch schwach. Beim Gehen hat sie häufig Schmerzen unter dem linken Rippenbogen, manchmal von kolikartigem Charakter. Diese Schmerzen verschwinden bei Ruhelage. Am Urin hat sie Veränderungen nicht bemerkt. Pat. sieht noch ziemlich blass aus. Der untere Nierenpol ist links deutlich zu fühlen und steigt bei der Athmung deutlich nach abwärts. Es besteht hier deutliche Druckempfindlichkeit. Urin klar. Tuberkel nicht zu finden. Ausheberung nüchtern: Es kommen nur 5 ccm grünlichen stark schleimhaltigen Inhalts heraus. Lakmus neutral. Wenig dicke Bacillen. Nach Probefrühstück 130 ccm, stark grün gefärbt, breiig-flüssig, nicht nach Buttersäure riechend. Freie HCl +, Milchsäure schwach +. Ges.-Acid. 59. Bacillen wie oben. Bei der Blähung dasselbe Resultat wie früher. Eine aufgetriebene peristaltisch sich bewegende Darmschlinge findet sich in der Mittellinie unmittelbar unter der grossen Curvatur.

13. Hassler, Gottlieb, 58 Jahre alt. Dilatation. Narbige Pylorusstenose. Gastro-Enterostomosis retrocol. post. en Y. Resultat sehr gut.

Vor 2 Jahren Beginn mit drückenden Schmerzen in der Magengegend, unabhängig von der Nahrungsaufnahme, nach dem Essen sogar oft geringer werdend. Nach mehrwöchentlichem Spitalsaufenthalt bei breiiger Diät vorübergehend mehrmals Besserung. Vor einem Jahre Verschlimmerung, Schmerzen des Nachts oft sehr stark, jetzt oft auch Erbrechen, ohne Blutbeimengung. Seit einem halben Jahre täglich copiöses Erbrechen, oft braun-schwärzlich gefärbt, sehr sauer, meist übel, nach faulen Eiern riechend, viel übles Aufstossen. Stuhlverstopfung. Viel Durst. Rasche Kräfteabnahme. Sehr starkes Schwächegefühl. Status: Sehr schlechter Ernährungszustand, etwas kachectisches Aussehen. Sehr bedeutende Anämie. Urin normal. Brustorgane normal. Epigastrium aufgetrieben. Keine abnorme Resistenz, keine Schmerzhaftigkeit bei Diät. Bei der Blähung grosse Curvatur 3 Finger breit unter dem Nabel; rechte Grenze an der Mmlinie. Das ganze Epigastrium wird von Magenschall eingenommen. Ausheberung: nüchtern kein Inhalt. Nach Probefrühstück: 280 ccm, grau-gelb, sauer, nicht zersetzt. Freie HCl +, Milchsäure schwach +. Ges.-Acid. 40. Keine Sarcine. Kurze dicke Stäbchen.

Operation 19. December 1898. Am Pylorus narbige Veränderungen und Verwachsungen mit der Umgebung. Anlegung einer Gastro-Enterostomosis retrocol. posterior en Y nach Roux. Das obere Jejunumende wird von links her in das abführende Ende eingesetzt. Verlauf: 20. December Abends 38,0; 160; mässig starke Schmerzen in der Magengegend; etwas Aufstossen; sonst Wohlbefinden. 21. December fieberfrei. Abdomen in den unteren Partieen ziemlich stark aufgetrieben. Kein Aufstossen. Es wird ein Magenschlauch eingeführt, es entleeren sich aber nur 150 ccm Inhalt, nicht bluthaltig, nicht zersetzt, anscheinend im Wesentlichen nur aus dem kurz vorher genossenen Kaffee bestehend. 22. December Stulgang erfolgt, Auftreibung des Abdomens darauf sofort zurückgegangen. 5. Januar 1899. Weiterhin sehr guter Verlauf. Gehacktes Fleisch, Cakes wird ganz gut vertragen. Es besteht manchmal noch etwas Brennen im Magen. Stuhlgang erfolgt jeden zweiten Tag. 12. Januar. Pat. fühlt sich ganz wohl, wird entlassen. Kein Magenbrennen mehr. Eine Magenausheberung ergiebt: nüchtern 60 ccm Inhalt, etwas sauer, nicht zersetzt, braungelb, wie normaler Mageninhalt aussehend. Freie HCl —, Milchsäure 0. Ges.-Acid. 51. Sarcine fehlt. Nach Probefrühstück: 200 ccm Inhalt, sauer. Freie HCl 0, Milchsäure +. Ges.-Acid. 23. Kurze dicke Stäbchen. Eine spätere Nachuntersuchung war leider nicht möglich, da die Adresse des Pat. nicht zu erhalten war.

14. Giauque, Pauline, 57 Jahre alt. Ptose. Stenosirende Verhärtung am Pylorus. Gastro-Enterostomosis antecol. anter. Am ersten und zweiten Tage Jauchung des Mageninhaltes, vorübergehend nach Spülung. Später zunehmende Kachexie. Verdacht auf Carcinom.

Seit 1/2 Jahre Appetitlosigkeit und Drücken im Magen. Nach consistenterer Nahrung auch Erbrechen, ohne Blutbeimengung. Menge des Erbrochenen immer nur gering. Schmerzen späterhin zunehmend, auch

des Nachts, mit starkem Brennen in der Speiseröhre verbunden und mit Aufstossen. Mit Beginn der Magenbenbeschwerden stellte sich auch rasche Kräfteabnahme und eine zunehmende hochgradige Blutleere ein. Pat. wurde sehr schwach und sehr leicht erregbar. Stuhl obstipirt. Oft Herzklopfen und Schmerzen in der Herzgegend. Sonst nichts anamnestisch Bemerkenswerthes. Status: Sehr stark anämisch, etwas kachectisch aussehende Frau. Ernährungszustand sehr bedeutend reducirt. Urin normal. Systol-Blasen an der Herzspitze, sonst Herzbefund normal. Lungen normal. Druck im Epigastrium ist sehr empfindlich. Bei der Magenblähung steht die kleine Curvatur in Nabelhöhe, die grosse vier Finger breit über der Symphyse. Hackenform des tiefstehenden Magens. Ausheberung: nach Probefrühstück 110 ccm. Freie HCl 0, Milchsäure schwach +. Keine Sarcine, keine Hefe, keine Milchsäurebacillen. Kein Geruch nach Butttersäure. Ges.-Acid. 2.

Operation 2. Mai 1899. Der Magen ist stark contrahirt, lässt sich aber in toto auffällig weit hervorziehen. Im kleinen Netz keine Drüsen. Gegen die Leber hin einige Verwachsungen. Die Leber selbst frei. Gallenblase gefüllt, weich, ohne Verwachsungen. Den Pylorus fühlt man als queren Ring, etwas derb und nur für einen Finger durchgängig. Anlegung von Gastro-Enterostomosis antecol. anter. Verlauf: 3. Mai 31,2; 104. Abdomen am Abend aufgetrieben, es zeichnen sich deutlich die Contouren eines tiefstehenden und stark geblähten Magens ab, im Wesentlichen unterhalb des Nabels. Am Morgen hat sie einmal erbrochen, in geringer Menge, etwas bluthaltig, nicht stark übelriechend. Gegen Abend wieder Brechreiz, aber kein Erbrechen. Einführung des Darmrohrs. 4. Mai Abdomen noch stark aufgetrieben. Magen stark aufgetrieben und tiefstehend, von Peristaltik absolut nichts zu sehen oder zu fühlen. Starker Brechreiz. Leberdämpfung nicht hochstehend. Allgemeinzustand ziemlich schlecht. Gegen Mittag erbricht sie einmal eine ganze Menge übelriechenden bräunlichen Inhalt. Spülung: Es entleert sich ca. 1 Liter einer sehr übel, faulig riechenden bräunlichen Flüssigkeit. Es sind darin zahlreiche weiss-gelbe Flocken enthalten, die mikroskopisch aus massenhaften Leukocyten bestehen. Ausserdem finden sich äusserst zahlreiche Bacillen, weniger dick und lang als „Milchsäurebacillen", oft in Ketten aneinander gereiht. Zahlreiche Kokken. Der Inhalt, allerdings stark mit Wasser verdünnt, reagirt amphoter. Keine freie HCl, Milchsäure schwach +. Es wird sehr lange gespült bis zum Klarabfliessen des Spülwassers. 5. Mai Auftreibung viel geringer. Starke Peristaltik am Magen zu sehen. Kein Brechreiz. 37,4. Allgemeinbefinden viel besser. 6. Mai 37,5, 104. Gutes Befinden. 7. Mai Leib ganz flach. Stuhlgang ist erfolgt. Keine Brechneigung mehr. 12. Mai. Pat. klagt noch öfter über Brennen im Magen, verträgt aber Cakes, gehacktes Fleisch gut. 20. Mai. Pat. wird entlassen, sie fühlt sich viel besser, hat augenblicklich keine Klagen mehr; Ernährungszustand aber nur noch wenig gebessert, Anämie scheint noch sehr bedeutend.

Auf eine briefliche Anfrage Ende August 1899 schreibt der Ehemann, dass es der Patientin sehr schlecht gehe und dass bei zunehmendem Kräfteverfall und hochgradiger Blutleere voraussichtlich bald ein letaler Ausgang erfolgen würde.

15. Stalder, Anna, 35 Jahre alt. Gastroptose. Peritonitische Verwachsungen. Gastro-Enterostomosis retrocolica posterior. Entleerbarkeit des Magens ganz mangelhaft, Regurgitation vom Darm her. Relaparatomie. Ausgedehnteste peritonitische Verwachsungen. Dauerresultat schlecht.

Seit 4—5 Jahren leidet sie häufig an Kopfweh, das gewöhnlich von wässrig-schleimigem Erbrechen gefolgt wird. Vor 2 Jahren begann ein Gefühl von Völle und Druck im Magen, mit häufigem Aufstossen und Brechreiz. Bald darauf begann fast tägliches Erbrechen von wässrig-galligen Massen, unabhängig von der Nahrungsaufnahme. Patientin wurde schwach und arbeitsunfähig. Eine strenge diätetische Kur und später systematische Spülungen brachten Nachlass des Erbrechens. Die übrigen Beschwerden blieben aber gleich. Aufgetriebenheit des Abdomens, Aufstossen und Stuhlverstopfung waren zuletzt besonders lästig. Früher war Patientin immer gesund. Status: Ernährungszustand sehr schlecht, starke Anämie. Oedeme der Unterschenkel. Urin normal. Der aufgeblähte Magen reicht mit der grossen Curvatur bis fingerbreit unter den Nabel. Die kleine Curvatur steht 2 Finger breit oberhalb desselben; nach rechts dehnt sich der Magen etwas über die Mittellinie hin aus, nach links zieht er sich in gewohnter Weise bogenförmig gegen den Rippenbogen hin. Keine abnorme Resistenz. Ausheberung nüchtern: etwas hellgelblich, schleimige Flüssigkeit von fadem Geruch. Freie HCl fehlt. Nach Probefrühstück: 120 ccm, hellgelb, nicht nach Buttersäure riechend. Keine freie HCl, keine Milchsäure.

Operation: 9. December 1898. Der Magen lässt sich leicht vorziehen. Am Oment. minus finden sich einzelne Adhäsionen, sonst am Magen selbst nichts Abnormes. Im Netz einige geschwollene Drüsen. Am Netz geht ein 2 Finger dicker Strang abwärts bis ins kleine Becken. Er lässt sich nicht vorziehen und wird deshalb durchtrennt. An den Därmen finden sich zahlreiche Adhäsionen, die sich aber leicht lösen lassen. Anlegung einer Gastro-Enterostomosis retrocolica posterior in der gewohnten Weise. Verlauf: Sehr ungünstig. Patientin erbricht vom ersten Tage ab galliggefärbten Inhalt, immer in geringer Menge. Nach einigen Tagen auch grössere Mengen von üblem zersetzten Geruch. Fast beständiger Brechreiz und Aufstossen, Aufgetriebenheit des Magens. Durch Spülungen keine günstige Beeinflussung. Am 26. December 1898 wird deshalb nochmal das Abdomen eröffnet. Nach Eröffnung des Peritoneums zeigen sich an diesem nach oben und nach unten zahlreiche Adhäsionen, welche zum Theil sehr fest sind und mit Mühe gelöst werden. Es zeigt sich dann das Netz in einen grossen Klumpen verklebt, das Colon transversum und die Därme bedeckend. Dieser Netzklumpen wird zunächst entfernt, da es sonst nicht möglich ist, die einzelnen Därme zu erkennen. Es wird dann das Cöcum aufgesucht. Hier findet sich ein ganzes Convolut von Därmen, welche untereinander verwachsen sind. Die Verwachsungen sind nicht zu lösen. Beim Versuch reisst die Serosa ein. Dann geht man am Darm aufwärts und findet schliesslich das Jejunumstück, das in den Magen eingesetzt ist. Dasselbe ist aber ganz in Adhäsionen eingebettet, so dass an eine Verlagerung desselben nicht zu denken ist. Unterhalb der Ansatzstelle ist

der Darm auf eine Länge von 6 cm lineär fest mit der Umgebung verklebt. Das Peritoneum ist sehr zerreisslich. Das Abdomen wird wieder geschlossen. Es wird für später event. die Anlegung noch einer Gastro-Enterostomosis anterior in Aussicht genommen. Verlauf wie nach der ersten Operation. Anfang Mai Bericht des behandelnden Arztes: Zustand fast unerträglich. Fortwährend Brechreiz. Mehrmals täglich Erbrechen von galliger Flüssigkeit. Anfang Juni 1899 kommt Patientin wieder nach der Klinik. Ihre Klagen sind: Beständiger Brechreiz, Aufstossen und Singultus, unabhängig von der Nahrungsaufnahme. Sie nimmt fast nur Kaffee und Brei. 1—2 Mal täglich führt sie sich den Magenschlauch ein und entleert damit jedesmal eine mässige Menge grün-gelber stark bitter schmeckender Flüssigkeit. Erbrechen hat sie seitdem nicht mehr. Druck und Völlegefühl in der Magengegend, oft mit Kopfschmerzen verbunden. Stuhl nicht mehr obstipirt. Keine eigentlichen Magenschmerzen. Kräfteabnahme. Nach Probefrühstück werden 20 ccm schwärzlich-brauner übelriechender Flüssigkeit von breiiger Consistenz entleert, nachdem ein Theil des Probefrühstücks schon bald erbrochen worden war. Freie Salzsäure fehlt, Milchsäure +. Sehr viel Bacterien. Im Mageninhalt reichlich Gallenfarbstoff vorhanden.

Ein späterer Bericht des behandelnden Arztes lautet dahin, dass das Befinden nur wenig besser wäre.

XV.

Mittheilung aus der I. chirurgischen Universitätsklinik in Budapest (Director: Prof. Dr. Julius Dollinger).

Der Ureterenkatheterismus im Dienste einiger neuerer Methoden der Nierendiagnostik.

Von
Dr. Géza v. Illyés,
klinischer Assistent.

Bei der Diagnose der chirurgischen Erkrankungen der Niere spielen der Ureterkatheterismus und die gesonderte Untersuchung des Secretes der einzelnen Niere eine grosse Rolle, einerseits um festzustellen, welches die erkrankte Niere, andererseits um zu erfahren, ob die zweite Niere functionell intact ist, ob und in welchem Maasse sie die Function der anderen Niere übernommen hat.

Aus der Untersuchung des Gesammtharns beider Nieren können wir nicht erfahren, in welcher Weise sich die eine oder andere Niere an der Secretion betheiligt, ob bei Vorhandensein einer kranken Niere die gesunde sämmtliche Harnbestandtheile oder nur einen Theil derselben ausscheidet oder sich in der Function mit der kranken Niere, deren Functionsfähigkeit eine herabgesetzte ist, theilt. Vor der Operation ist die Feststellung dieser Thatsache um so wichtiger, als es Fälle giebt, wo zwei pathologische Nieren im Stande sind, sämmtliche Harnbestandtheile aus dem Organismus auszuscheiden, wenn wir jedoch die eine Niere durch Operation aus der Function ausschliessen, so tritt Insufficienz mit allen ihren Folgen ein. Wenn nur eine Niere pathologisch ist, so übernimmt die normale Niere langsam die herabgesetzte Function der erkrankten.

Dies ist der Grund, weshalb es vor dem operativen Eingriff nicht genügt, zu wissen, dass eine Nierenerkrankung vorliegt, welche wir auf operativem Wege behandeln wollen, sondern ebenso wichtig ist die Feststellung dessen, ob die andere Niere functionell intact ist, die Function der kranken Niere übernommen hat, und in welchem Maasse dieselbe im Stande ist, selbständig zu functioniren.

Die Feststellung dieser Thatsache ist möglich, wenn wir im Stande sind, den Harn sowohl der einen als auch der anderen Niere gesondert aufzufangen und zum Gegenstand der Untersuchung zu machen.

Das gesonderte Auffangen des Harns der zwei oder zu mindest der einen Niere beschäftigt schon seit langer Zeit die Aerzte.

Tuchmann war der Erste, der ein lithotriptorartiges Instrument construirte, mit welchem er nach Einführung in die Blase die eine Ureteröffnung abklemmte und den in die Blase träufelnden Harn der anderen Niere auffing.

Ebermann hat ein ähnliches Instrument construirt, deren eine Branche in der Blase, die andere im Rectum lag.

Silbermann wollte mittelst einer mit Quecksilber gefüllten Gummirohrs die eine Ureteröffnung comprimiren.

Hegar und Sänger empfehlen in jenen Fällen, wo der Ureterverlauf durch die Vagina getastet werden kann, denselben an dieser Stelle zu suchen, zu umstechen und für eine Zeit lang sein Lumen in dieser Weise zu verschliessen.

E. H. Fenwick, der ein katheterartiges Instrument in die Blase einführte, hat die auf der einen Seite desselben befindliche Oeffnung auf die Uretermündung gelegt, angedrückt und mittelst eines Aspirationsballons eine gewisse Quantität Harn aus dem Ureter herausgepumpt.

Der Neumann'sche sogenannte Harnscheider ist ein in der Mitte zweigetheiltes Instrument, welches wir in die Blase einführen. Die hintere Blasenwand wird hierauf mit dem in die Scheide eingeführten Finger an das Instrument angedrückt; der aus den beiderseitigen Ureteren abträufelnde Harn fliesst sowohl auf der einen wie auf der anderen Seite des Instrumentes herab und wird in abgetheilten Eprouvetten aufgefangen. Von diesen Verfahren haben wir Letzteres an unserer Klinik in mehreren Fällen versucht. Bei einseitiger Pyonephrose gelang es, eitrigen Harn gesondert aufzufangen, jedoch beim Andrücken der Blasenwand an das Instrument erlitt dieselbe eine Quetschung und begann zu bluten und zu schmerzen. In anderen Fällen gelang die Absonderung des Harnes nicht. Das Verfahren ist daher nicht so verlässlich, um aus demselben exacte Folgerungen ableiten zu können. Die übrigen Methoden können wir nicht mehr anwenden. Durch Katheterisation des Ureters sind wir im Stande, längere Zeit hindurch den Harn der betreffenden Niere gesondert aufzufangen.

In früheren Zeiten hat man sich einen besonderen Weg zur Uretermündung gebahnt. So eröffnete Emmet die Blase von der Scheide aus, Bozemann legte gleichfalls eine breite Blasenscheidenfistel behufs Ureterkatheterisation an. Harrison empfiehlt bei Männern den Perinealschnitt oder, wenn die grosse Prostata ein Hinderniss abgiebt, den hohen Blasenschnitt. Guyon und Albarran haben zu gleichem Zwecke die Epicystotomie ausgeführt. Heutzutage wird der Ureterenkatheterismus sowohl bei Männern als auch bei Frauen auf natürlichem Wege vorgenommen. Wir kennen dreierlei Verfahren: 1) Ohne Endoscop und

Cystoskop; 2) mit Endoscop bei reflectirtem Lichte; 3) mit Cystoskop bei directer Beleuchtung.

Simon war der erste, der in der Weise vorging, dass er nach Erweiterung der weiblichen Urethra mit den Fingern in die Blase eindrang und unter Leitung desselben einen geknöpften Metallkatheter in die Uretermündung einführte.

Pawlick beschrieb im Jahre 1886 sein Verfahren, welches darin besteht, dass ein Katheter ohne vorherige Dilatation der Urethra in die Blase und entlang ihrer hinteren Wand eingeführt, dann ein wenig seitwärts gedreht wird; unter langsamen Vorschieben gelangt derselbe in den Ureter. Wird das Instrument jetzt losgelassen, so verharrt es in seiner Lage, während dasselbe sofort herausfällt, falls es sich nicht im Ureter befindet. In mehreren Fällen gelang Pawlick die Einführung des Katheters, trotzdem fand das Verfahren keine Verbreitung, weil seine Ausführung mit Schwierigkeiten verbunden ist und viel Uebung erfordert.

Den Katheterismus mit Hilfe des Endoskops beschrieb der New-Yorker Arzt Kelly.

Patientin befindet sich in Steinschnitt oder Knieellbogenlage. Nach Dilatation der Urethra wird ein kleines mit abgerundetem Mandrin versehenes Metallrohr von 10—15 mm Durchmesser in die Blase eingeführt. Nach Entfernung des Mandrins fliesst der in der Blase befindliche Harn heraus und Luft dringt ein, welche die Blasenwände ausdehnt. Mittelst elektrischem Stirnreflector wird nun das Blaseninnere beleuchtet und die Uretermündung aufgesucht, in der Weise, dass das Instrument bis zur inneren Blasenmündung zurückgezogen, beiläufig 30° seitwärts gewendet und einige Centimeter weit vorgeschoben wird. Das eingestellte Gebiet wird mit einer langen geknöpften Sonde abgetastet und nach Auffinden der Uretermündung, statt der Sonde ein Katheter in dieselbe eingeführt. Das Verfahren ist allenfalls leichter als die vorherigen, obzwar der ausfliessende Harn, sowie der Umstand, dass die eindringende Luft nicht immer die Falten der Blasenwand ausgleicht, häufig störend sind. Besonders wenn Blasenkatarrh und Schwellung der Schleimhaut vorhanden ist. Ferner ist auch die gehörige Dilatation der Urethra mit Schmerzen verbunden; weshalb wir das Verfahren zu Ureterkatheterisationszwecken weniger verwenden. Auf unserer Klinik habe ich in einem Falle mittelst Kelly'schem Spiegel die locale Behandlung von tuberculösen Blasengeschwüren vorgenommen, welchen Zwecken das Instrument vollkommen entspricht.

Ein ähnliches Verfahren beschreibt Morris, der beim Manne oder Weibe verschieden lange am Ende schief abgeschnittene und abgestumpfte mit Mandrin versehene Metallröhren durch die Urethra in die Blase einführt; nach Entfernung des Mandrins dringt Luft ein, die Beleuchtung geschieht mittelst Stirnreflectors. Die hintere untere Blasenwand wird mit dem, beim Weibe in die Vagina beim Manne in das Rectum, eingeführten Finger empor gehoben. Die Blasenwand kann unter langsamem Vorziehen des Instrumentes übersehen und der Ureter nach entsprechender Einstellung katheterisirt werden.

Allgemeiner Anwendung erfreut sich derzeit das Sondiren der Ureteren

mit dem Cystoskop, bei directer Beleuchtung, welches sowohl beim Manne als auch beim Weibe ausführbar ist.

Brenner war der erste, der an der convexen Seite des Cystoskops einen Kanal anlegte, durch den er einen Katheter in die cystoskopisch eingestellte Uretermündung einführte; in ähnlicher Weise verfuhr Boisseau du Rocher mit Hilfe seines Megaloskops. Mit diesem gelang der Ureterenkatheterismus beim Weibe, Poirier sogar beim Manne.

Bei den neueren Cystoskopen verläuft der Kanal zur Aufnahme des Katheters an der concaven Seite des Instrumentes, wo sich auch Prisma und Lampe befinden.

Beim Casper'schen Cystoskop liegt das Linsensystem nicht in einer Linie, sondern der Schaft des Instrumentes ist bajonettförmig abgeknickt, was nach Casper deshalb vortheilhaft ist, weil der Ureterenkatheterismus leichter von statten geht, wenn der Schaft nicht im Wege ist. Das diese Brechung des Bildes hervorbringende Prismensystem trägt jedoch auch dazu bei, dass das in der Blase gesehene Bild nicht hell genug, nicht rein genug, ist. Die Beleuchtung ist eine schwache, und auch die Handhabung des Instrumentes eine schwere, so dass Casper selbst behauptet, dass der Katheterismus mit Hilfe desselben nicht immer gelingt.

Vollkommen sind die von Nitze und Albarran construirten Uretercystoskope.

Das Nitze'sche Ureterencystoskop hat einen Umfang von 27 Charrière. Der zur Aufnahme des Katheters bestimmte Kanal verläuft auf der concaven Seite; am vesicalen Ende des Kanals befindet sich eine kleine Platte, welche mittelst einer am Instrumente befindlichen Schraube in verschiedenen Winkeln eingestellt werden kann und welche die Richtung des aus dem Kanal heraustretenden Katheters näher bestimmt. Die kleine Platte lässt sich jedoch nicht ganz horizontal legen, sondern steht unter einem gewissen Winkel, was beim Vorschieben dünnerer Katheter ein wesentliches Hinderniss abgeben kann, besonders wenn sich der Katheter durch die Flüssigkeit ein wenig erweicht. Ein weiterer Nachtheil des Instrumentes besteht darin, dass sich die vesicale Mündung des Kanals allzuweit vom Prisma befindet, so dass der austretende Katheter 24 mm weit herauskommen muss, damit seine Spitze sichtbar werde; der aus weichem Material verfertigten Katheter kann jedoch nur solange dirigirt werden, als er in einem Kanal mit fester Wandung liegt; ein je grösseres Stück desselben von dort austritt, um so weniger sind wir im Stande, demselben eine Richtung zu geben; daher kommt es, dass die Falten der Blasenschleimhaut den weichen Katheter zuweilen ablenken. Diese grosse Entfernung der Kanalmündung vom Prisma ist auch die Ursache dessen, warum in gewissen Fällen, wo die Uretermündung näher zum Orificium internum liegt, die Katheterisation dieses Ureters mit dem Instrumente schwer oder überhaupt nicht gelingt, und zwar deshalb nicht, weil nach Einstellung des Prismas vor den Ureter der aus dem Kanal austretende Katheter sich entweder vollkommen in der Schleimhaut des Orificium vesicae internum verfängt oder aber die Schleimhaut ritzt, wo dann die sich einstellende Blutung äusserst störend wirkt.

Das Linsensystem des Instrumentes ist jedoch ein ausgezeichnetes,

das Gesichtsfeld sehr gross, die Beleuchtung eine vollkommene. Das cystoskopische Bild also schön rein.

Das Albarran'sche Uretercystoskop hat einen Umfang von 25 Charrière; auch hier ist die am Ende des Kanals befindliche Platte angebracht, welche jedoch auch horizontal gelegt werden kann, und da dieselbe ohnehin innerhalb weiterer Grenzen beweglich ist, so steht sie dem austretenden Katheter nicht im Wege. Die Kanalöffnung liegt näher zum Prisma, weshalb ein kleineres Stück des Katheters austreten muss, damit es gesehen und demselben die nöthige Richtung gegeben werden könne. Diese Umstände erleichtern die Ureterkatheterisation mit dem Instrumente.

Der äussere Theil des Kanales zerfällt in zwei Theile, der eine dient zur Aufnahme des Katheters, der andere durch Schraubenvorrichtung verschliessbare Theil dazu, um durch denselben die Flüssigkeit, falls dieselbe trübe oder undurchsichtig geworden, abfliessen, klare Flüssigkeit einfliessen zu lassen, das Prisma von eventuellen Verunreinigungen, Schleim, Blut, mit einem Strahl befreien zu können. Die Beleuchtung ist jedoch eine weniger vollkommene, da ein grosser Theil der Mignonlampe in der am Katheterrande befindlichen Metallhülse liegt, auch das Linsensystem ist kein solch gutes, das cystoskopische Bild kein solch reines, das Sehfeld nicht so gross.

Vor Ausführung der Katheterisation müssen Instrument und Katheter auf das Genaueste sterilisirt werden; die Sterilisation kann im Albarran'schen Thermoformogen Schrank geschehen oder aber durch Einlegen in 5 proc. Carbolsäure eine halbe Stunde vor dem Gebrauche, mehrmaliges Durchspritzen mit der Lösung und schliesslich energisches Abreiben.

Es giebt Cystoskope, welche nach dichtem Verschluss des am äusseren Theile des Instrumentes befindlichen Linsensystems mittest Stöpsels, angeblich auch durch Auskochen sterilisirt werden können. Ich machte jedoch die Erfahrung, dass sich die Linsen nach dem Auskochen zu Folge Schmelzens der fixirenden Substanz bis zur Unbrauchbarkeit des Instrumentes trüben.

Hierauf werden die Hände sowie der zu untersuchende Patient gewaschen. Vorbedingungen der Ausführbarkeit der Untersuchung sind, dass die Urethra für Charrière 25 durchgängig sei und die Blase eine Capacität von 50—200 g Flüssigkeit habe, schliesslich dass die in der Blase befindliche Flüssigkeit rein und durchsichtig sei. Nach Reinigung des Orificium externum wird die Blase gewaschen; am zweckmässigsten ist es, dieselbe mit 150 g 4 proc. Borlösung zu füllen.

Nach Einschieben des Ureterkatheters in den Metallkanal wird das Instrument mit Glycerin schlüpfrig gemacht und in derselben Weise wie ein Metallkatheter in die Blase eingeführt.

Jetzt suchen wir im beleuchteten Blaseninnern die Ureterenmündungen auf.

Zu diesem Behufe wird das Instrument mit nach unten gerichtetem Prisma bis zum Orificium internum zurückgezogen, hierauf 2—3 cm weit vorgeschoben, bis das die zwei Harnleitermündungen verbindende Ligamentum interuretericum als etwas erhabene Falte ins Auge fällt. Diesem entlang wird das Instrument beiläufig 30° nach rechts oder links gewendet, bis die spaltförmige Harnleitermündung im Gesichtsfelde erscheint und der aus derselben in Intervallen ausströmende trübe oder reine Harnstrahl sichtbar wird.

Nach Einstellung der Harnleitermündung wird das Instrument in dieser Lage mit der einen Hand fixirt und der Ureterkatheter mit der anderen, der Seite des Ureters entsprechenden Hand langsam vorgeschoben, bis die Katheterspitze vor dem Prisma zum Vorschein kommt; jetzt muss letztere entweder durch Seitwärtswenden des ganzen Instrumentes oder mit Hülfe der kleinen Platte so gerichtet werden, dass dieselbe in die Uretermündung gelangt. Das ist der schwierigste Theil des ganzen Verfahrens, besonders in einzelnen ungünstigen Fällen, denn wenn die Katheterspitze einmal in der Ureterenmündung darin ist, so gelingt das langsame Vorschieben — vorausgesetzt, dass im Ureter kein Hinderniss besteht — sehr leicht bis hinauf ins Nierenbecken, was wir daran sehen können, dass der vesicale Theil des Instrumentes nicht tiefer in den Ureter dringt, sondern sich in der Blase krümmt.

Jetzt wird das Glühlämpchen des Cystoskops verlöscht, und indem wir mit der einen Hand den Katheter im Kanal fortwährend vorschieben, ziehen wir mit der andern das Instrument langsam aus der Blase heraus; beim Orificium externum angelangt, wird der aus dem Kanal austretende Ureterkatheter fixirt und das Instrument ganz entfernt.

Die Fixation des Harnleiterkatheters geschieht am zweckmässigsten in der Weise, dass derselbe an der Harnröhrenmündung mit einem Faden umbunden, letzterer beim Weibe an die Schamhaare, beim Manne mittelst Heftpflasterstreifen an den Penis befestigt wird.

Den aus der einen Niere durch den Katheter austropfenden Harn können wir in beliebiger Menge sammeln. Der Harn der anderen Niere wird in der Weise aufgefangen, dass in die Blase ein Dauerkatheter eingeführt wird, durch welchen der Gesammtharn dieser Niere ausfliesst, oder es wird in den anderen Ureter gleichfalls ein Katheter eingelegt. — Der gesammelte Harn kann auf verschiedene Weise untersucht werden. Die eine Methode ist die chemische

Untersuchung des Harns. Es giebt jedoch Nierenerkrankungen, wo die chemische Constitution des Harns kaum eine Veränderung erfährt z. B. bei Neoplasmen, den solitären corticalen Formen der Nierentuberculose, Steinbildung im Nierenbecken u. s. w., wo wir daher mit Hülfe dieser Untersuchungsmethode wenig über den Zustand der Nieren oder gar der einzelnen Niere erfahren. Die Bestimmung des Nitrogens und der Chloride giebt gleichfalls kein genaues Resultat, weil die Tagesschwankung derselben auch unter normalen Verhältnissen schon eine grosse ist. Von einer einmaligen Bestimmung können wir daher nicht wissen, ob wir es mit einer Schwankung innerhalb normaler Grenzen oder einer geringen Ausscheidung zu thun haben; aus der Vergleichung des Secretes der zwei Nieren können wir jedoch Schlüsse von relativem Werthe ableiten. — Nur wenn grosse Abweichungen oder Schwankungen in der chemischen Constitution des Harns der einen oder anderen Niere bestehen, dann folgern wir aus dem Vergleiche darauf, dass die eine oder andere Niere insufficient ist; bei dieser Untersuchung erhalten wir daher keine absoluten, höchstens relative Werthe. In den von mir beobachteten Fällen hatte Herr Dr. Kövesi die Güte, die Bestimmung der Chloride und des N. vorzunehmen.

Die zweite Methode ist die Prüfung der Durchgängigkeit der Niere mittelst Methylenblau. Nach Achard und Castaigne wird dem Pat. eine Pravaz'sche Spritze voll von einer 5 proc. Methylenblaulösung steril subcutan injicirt und von da ab der Harn stündlich gesammelt; unter normalen Verhältnissen erscheint das Methylenblau bereits in der ersten Stunde, färbt den Harn blau und nach einigen Stunden erreicht die Ausscheidung ihr Maximum, um nach beiläufig 36—48 Stunden gänzlich zu verschwinden. Ein Theil des Methylenblau erscheint in reducirter Form als sogenanntes Chromogen, welches farblos ist, jedoch nach Ansäuern der zu untersuchenden Flüssigkeit mit einigen Tropfen Essigsäure und Aufkochen derselben in blauer Farbe erscheint; dasselbe wird während derselben Zeit ausgeschieden wie die vorerwähnte Form, nur in geringerer Menge.

Die Menge des ausgeschiedenen Methylenblau wird in der Weise bestimmt, dass wir eine Farbenscala von 1—24 anlegen, bei welcher Nr. 1 der Lösung eines Theiles Methylenblau in Million Theilen Wasser, Nr. 24 der von einem Theil Methylenblau in zehntausend Theilen Wasser entspricht. Mit dieser Farbenscala wird der durch das ausgeschiedene Methylenblau blaugefärbte Harn verglichen und die Intensität der Ausscheidung bestimmt. Die Bestimmung des Chromogen geschieht aus der Differenz in der Abweichung der an-

gesäuerten und aufgekochten Lösung von der früher festgestellten Farbenscala.

Unter pathologischen Verhältnissen beginnt die Ausscheidung später, zieht sich lange hin, hört eventl. für einige Zeit auf, fängt wieder an und geht mit geringerer Intensität von Statten.

Bei der Untersuchung muss daher die Intensität der Ausscheidung in Betracht gezogen werden, denn eine durchgängige Niere lässt das Methylenblau in grösserer, eine weniger durchgängige in geringer Menge durch.

Ferner darf die Ausscheidungsdauer nicht ausser Acht gelassen werden; nach Albarran und Bernard ist eine protrahirte Ausscheidung in den meisten Fällen das Functionsresultat compensatorischer Hypertrophien; so erklären sie die lange Ausscheidungsdauer bei interstitieller Nephritis.

Schliesslich muss auch der Ablauf der Ausscheidung berücksichtigt werden, welche eine continuirliche, intermittirende, cyclische oder polycyclische sein kann.

Die Untersuchungsmethode ist sehr einfach, absolut ungefährlich jedoch nicht exact, da dieselbe nicht immer genau den Grad der Ausscheidung anzeigt, so dass Grocco Fälle beschreibt, in welchen die Pat. urämisch zu Grunde gingen, ohne dass die Ausscheidung des Methylenblau eine wesentliche Abweichung von der Norm gezeigt hätte: die Methode giebt keinen sicheren Aufschluss über die anatomischen Veränderungen der Nieren, sondern zeigt nur die functionellen Abweichungen. Da die Bestimmung der erhaltenen Werthe mit Hülfe der Farbenscala minder genaue Resultate ergiebt, und so können wir aus einer normalen Ausscheidung nicht mit absoluter Genauigkeit auf anatomisch gesunde Nieren und vice versa aus einer abnormen Ausscheidung auf anatomisch kranke Nieren schliessen. Die Ursache kann auch in Functionsstörungen der Niere gelegen sein.

Diese Untersuchungsmethode kann daher auch bei einseitigen Erkrankungen der Niere nützliche Aufschlüsse geben, jedoch nur bei gleichzeitiger Anwendung des Harnleiterkatheters.

Eine genaue Untersuchungsmethode ist die Bestimmung des Gefrierpunkts von Blut und Harn, die sogenannte Kryoskopie, welche wir auf Grundlage der Studien von Professor Alexander v. Koranyi kennen. Wenn die Niere den Harn aus dem Blute ausscheidet, so bringt sie zwischen den zwei Flüssigkeiten eine mächtige osmotische Druckdifferenz hervor, d. h. die moleculare Concentration wird in der einen grösser, in der anderen kleiner, welche wir in Zahlen ausdrücken können, indem wir den Gefrierpunkt

der beiden Flüssigkeiten bestimmen. Es ist eine aus der Physik bekannte Thatsache, dass die Gefrierpunkterniedrigung im Verhältnisse zur molecularen Concentration der Flüssigkeit, bezw. mit der Zahl der in der Flüssigkeit vorhandenen Molecule steht. Die Gefrierpunkterniedrigung einer Flüssigkeit ist umso grösser, je mehr gelöste Molecule dieselbe enthält und vice versa. Wenn eine Niere daher gesund ist, so hat sie die Fähigkeit, zwischen dem Blute und dem Harn eine gewisse osmotische Druckdifferenz, bezw. eine Differenz in der molecularen Concentration hervorzubringen, welche in Zahlen ausgedrückt werden kann, indem wir die Gefrierpunktserniedrigung der Flüssigkeiten bestimmen, welche unter normalen Verhältnissen mit Bezug auf das Blut $\delta = 0{,}56^0$, auf den Harn $\Delta = 1{,}2—2{,}2^0$ ausmacht. Ist die Niere krankhaft verändert, so vermag sie nicht diese osmotische Druckdifferenz zwischen Blut und Harn hervorzubringen, im Blute bleiben Molecule zurück, was sich darin äussert, dass die Gefrierpunktserniedrigung des Blutes grösser, die des Harns geringer wird. Wenn wir den osmotischen Druck des Harns auf Chlornatrium umrechnen, d. h. bestimmen, wie viel Harn zur Erreichung des normalen osmotischen Druckes bei ausschliesslichem ClNa-Gehalte täglich ausgeschieden werden müsste, so geht aus Koranyi's Untersuchungen hervor, dass der in 24 Stunden ausgeschiedene Harn eines normalen Menschen einen osmotischen Druck hat, welcher 30—50 g Kochsalz entspricht. Aus dem Δ und der Harnmenge berechnen wir die moleculare Diurese („a") im ClNa Aequivalente ausgedrückt.

Die Technik dieses Untersuchungsverfahrens ist eine ausserordentlich einfache; mit Hülfe des Beckmann'schen Thermometers wird die Gefrierpunktserniedrigung von 20 ccm Harn und der Gefrierpunkt von Blut festzustellen gesucht; Blut wird am einfachsten durch Venaesection oder auch Venaepunction entnommen, es ist jedoch nothwendig, nachträglich Oxygen durchzuleiten, um die in demselben enthaltene Kohlensäure auszutreiben; ferner muss auch die 24 stündige Harnmenge Schlüsse werden. Diese Daten genügen, um aus denselben genaue bestimmt zu ziehen. Durch gütige Erlaubniss des Herrn Professor Dollinger habe ich Gelegenheit gehabt, auf der I. chirurgischen Klinik 12 Nierenkranke zu untersuchen. Ich ging in diesen Fällen so vor, dass ich in die krankhaft erscheinende Niere den Ureterkatheter einführte und den Harn dieser Niere sammelte; der Harn der anderseitigen Niere, der gleichfalls gesammelt wurde, entleerte sich durch die Blase; entweder mit Hülfe eines Verweilkatheters oder in der Weise, dass Pat. denselben. von Zeit zu Zeit selbst absetzte. Die Harnleiter-

katheterisation wurde zumeist mit dem Nitze'schen Uretercystoskop, einmal mit dem Albarran'schen Instrumente unter Anästhesie mit 2 proc. Cocainlösung vorgenommen.

I. Fall. Frau M. L., 30 Jahre alt, aufgenommen am 17. October 1899. Gestorben am 20. Januar 1900. — Tuberculosis renalis. Nephrotomie.

Die erste Untersuchung erfolgte am 17. October, wo sich nach Katheterisation der rechten Niere, auf einmal 46 ccm³ dichten, milchartig weissen, durchsichtigen Harns entleerte, also renale Retention bestanden hatte.

	Harnmenge	Spec. Gew.	Reaction	Δ	δ	a
Rechte Niere nach	12 Stdn. 280 ccm³	1010	alkal.	0.44	0.57	2.006
Linke „ „	12 „ 390 ccm³	1022	blutig sauer	1.37	0.57	8.71

Die chemische Untersuchung des Harns:

Rechte Niere NaCl = 0.396 % Linke Niere NaCl = 0.47 %
N = 0.17 % N = 0.61 %

Methylenblauuntersuchung:

	Rechte Niere:	Linke Niere:
Erscheinen:	nach $^3/_4$ Stunden	nach 1 Stunde
Ablauf:	continuirlich	continuirlich
Dauer:	70 Stunden	90 Stunden
Intensität:	Bis zur 5er Farbenscala	7 Farbenscala

Anderthalb Monate nach der Untersuchung am 1. December 1899 Nephrotomie, welche die Diagnose auf Nierentuberculose bestätigte, am 16. December zeigte der Harn der andern Niere $\Delta = 0.80$; Pat. starb am 20. Januar 1900 unter Erscheinungen allgemeiner Tuberculose, und die Section ergab, dass auch die linke Niere klein und an einer Stelle eingesunken ist; entsprechend dieser Einsenkung ist ein Kelch erweitert, in dem der Niere zugelegenen Theile käsig infiltrirt, welche Infiltration sich auch auf das Nierengewebe fortsetzt, so dass sich an dieser Stelle ein haselnussgrosser Herd befindet.

II. Fall. Frau T. T., 38 Jahre alt, aufgenommen am 16. Januar 1900, entlassen am 20. April. — Tuberculosis renalis bilateralis.

Der linke Ureter wurde zu wiederholten Malen katheterisirt.

	Harnmenge	Spec. Gew.	Reaction	Δ	δ	a
Linke Niere	24 Stdn. 880 ccm³	1008	alkalisch	0.52	0.57	5.09
Rechte „	24 „ 1030 ccm³	1013	amph.	0.70	0.57	11.07

Chemische Untersuchung des Harns:

Linke Niere:	Rechte Niere:
NaCl = 0.222 %	NaCl = 0.304 %
N = 0.128 %	N = 0.37

Methylenblauuntersuchung:

	Linke Niere:	Rechte Niere:
Erscheinen:	nach 1 Stunde	nach 1 Stunde
Ablauf:	intermittirend	intermittirend
Dauer:	66 Stunden	56 Stunden
Intensität:	bis zur 5er Farbenscala	9er Farbenscala

III. Fall. Frau W. F., 19 Jahre alt, aufgenommen am 25. Januar 1900, entlassen am 2. März 1900. — Linksseitig Pyonephrose.

Durch den Ureterkatheter entleert sich reiner Eiter.

	Harnmenge	Spec. Gew.	Reaction	Δ	δ	a
Linke Niere	reiner Eiter	—	—	0.81	0.56	—
Rechte „	440 cm³	1030	sauer	1.96	0.56	14.06

Methylenblauuntersuchung nach der Nephrotomie.

In dem durch die Blase sich entleerenden Harn { Erscheinen: nach 1 Stunde; Ablauf: continuirlich; Dauer: 48 Stunden; Intensität: bis zur 12er Farbenscala

Prof. Dollinger hat in diesem Falle die secundäre Nephrektomie ausgeführt.

IV. Fall. M. F., 36 Jahre alt, Mann, aufgenommen am 2. März 1900, entlassen am 27. Juni. — Linksseitige Pyelitis calculosa.

	Harnmenge	Spec. Gew.	Reaction	Δ	δ	a
Linke Niere =	reiner Eiter	—	—	0.70	0.56	—
Rechte „ =	1000 ccm	—	sauer	1.52	0.56	7.7

Nach der Nephrotomie entleeren sich durch den Katheter 5 ccm Harn $\Delta = 0.48$.

In diesem Falle lag der Ureterkatheter vom 5. bis 31. März, nach erfolgtem Wechsel vom 31. März bis 18. April insgesammt 44 Tage ständig im Ureter, hierdurch wurde eine vollkommene Drainage des Nierenbeckens erreicht. Inzwischen wurde die Nephrotomie vorgenommen und hernach das Nierenbecken durch den Katheter mit Borlösung durchgespült. Derzeit fühlt sich Patient mit seiner Nierenfistel wohl und gelangt zur secundären Nierenexstirpation.

V. Fall. Sch. F., 38. Jahre alt, Mann, aufgenommen am 15. Januar 1900, gestorben am 12. März 1900. Carcinom der rechten Niere.

	Harnmenge	Spec. Gew.	Reaction	Δ	δ	a
Rechte Niere	12 Stdn. 8 ccm	—	sauer	0.68	0.56	0.8
Linke „	12 „ 335 ccm	—	—	1.41	0.56	7.7

Durch den zu wiederholten Malen eingeführten Katheter entleert sich nur wenig Harn. Bei der durch Herrn Dollinger vorgenommenen Nephrektomie stellt sich heraus, dass Mitte und Hilus der rechten Niere von einer grossen carcinomatösen Infiltration eingenommen werden, und auch andere Partieen der Niere zerstreut liegende kleinere und grössere Knoten aufweisen, zwischen den Knoten ist kaum normales Gewebe vorhanden; was unter dem Mikroskope noch als normales Nierengewebe zu erkennen ist, von dem befindet sich ein grosser Theil gleichfalls in infiltrirter hämorrhagischer Nekrose.

Patient überlebte die Operation noch einen Monat, wo er unter Erscheinungen von Krebskachexie starb. Die Obduction ergab, dass die zweite Niere gesund war, in den retroperitonealen und peribronchialen Drüsen grosse Carcinommetastasen.

VI. Fall. Frau H. L., 41 Jahre alt, aufgenommen am 20. September 1899, entlassen am 12. Nov. 1899. — Wahrscheinlich Nephritis interstitialis, Ren mobilis.

Beide Ureteren werden auf einmal katheterisirt.

		Harnmenge	Spec. Gew.	Reaction	Δ	δ	a
Rechte Niere	12 Stdn.	670 ccm	1010	alkalisch	0.42	0.56	4.5
Linke „	12 „	580 ccm	1012	sauer	0.69	0.56	6.5

Gesammtenge während 12 Stunden 690 ccm.

Chemische Untersuchung des Harns:

Rechte Niere:	Linke Niere:
NaCl = 0.269 %	NaCl = 0.315 %
N = 0.24 %	N = 0.61 %

Die Harnmenge ist gross, von niedrigem specifischem Gewichte. Eiweissgehalt 5 pro Mille. Die paroxysmenweise auftretenden Schmerzen, derentwegen Pat. auf die I. chirurgische Klinik gelangte, waren durch ihre rechtseitige Wanderniere, bezw. die intermittirende Hydronephrose verursacht. Das Aufhören der Schmerzen am Ende solcher Anfälle war stets von Entleerung reichlichen Harns gefolgt, Pat. verliess ohne Operation die Klinik.

VII. Fall. Frau G. M., 23 Jahre alt, aufgenommen am 8. Juli 1899, entlassen am 10. Februar 1900. — Nierenfistel nach rechtsseitiger Nephrotomie.

Der Harn wird mittelst Katheterisation des rechten Ureters, sowie durch die Fistel gesammelt. Der Harn der anderen Niere entleert sich durch die Blase.

		Δ	δ
Der durch die Blase	sich entleerende Harn	1.40	0.54
„ „ „ Fistel		0.57	0.54

Chemische Untersuchung des Harns:

In dem durch die Fistel sich entleerenden Harn ist NaCl = 0.35 %, N = 0.38.

Methylenblauuntersuchung:

Rechte Niere:	Linke Niere:
Erscheinen: nach 1 1/2 Stunden	nach 1 Stunde
Ablauf: continuirlich	continuirlich
Dauer: 48 Stunden	5 Tage
Intensität: 5er Farbenscala	13er Farbenscala

Herr Prof. Dollinger nahm die secundäre Nephrektomie vor, nach welcher Pat. geheilt entlassen wird.

VIII. Fall. Frau P. F., 51 Jahre alt, aufgenommen am 3. April 1899, entlassen am 6. November 1899. — Nach Nephrektomie zurückgebliebene gesunde Niere.

Beim Pat. hat Prof. Dollinger bereits früher die Nephrektomie vorgenommen, er verblieb nur wegen seiner tuberculösen Blasengeschwüre in der Klinik. $\Delta = 1.85$ $\delta = 0.56$.

Methylenblauuntersuchung:

Erscheinen: nach 1 1/2 Stunden — Dauer: 84 Stunden
Ablauf: continuirlich — Intensität: 14er Farbenscala.

IX. Fall. F. K., 22 Jahre alt, aufgenommen am 2. November 1899, entlassen am 21. November 1899. — Gesunde Nieren.

Pat. hatte paroxysmenweise auftretende Schmerzen in der rechten Nierengegend, in der letzten Zeit ging Nierensand mit dem Harn ab.

	Harnmenge	Δ	a
Rechte Niere in 6 Stunden	20 ccm	1.11	0.3
Linke „ „ 6 „	100 ccm	1.85	3.2

Methylenblauuntersuchung des Gesammtharns:

Erscheinen: nach 1 1/2 Stunden — Dauer: 52 Stunden
Ablauf: continuirlich — Intensität: 24er Farbenscala.

Pat. verlässt die Klinik, steht seit einem halben Jahre in Beobachtung, fühlt sich vollkommen wohl.

X. Fall. X. J., 20 Jahre alt, Mann. — Gesunde Nieren.

In der rechten Lumbalgegend ein grosser Abscess fühlbar. Spondylitis dorsalis, rechtsseitiger Ureterkatheterismus.

	Harnmenge	Spec. Gew.	Reaction	Δ	δ	a
Rechte Niere in 24 Stdn.	5 ccm	—	sauer	1.91	0.56	1.5
Linke „ „ 24 „	430 ccm	1019	„	1.30	0.56	9.1

Die Operation bestätigt das Vorhandensein eines von der Spondylitis herrührenden praeperitonealen Abscesses.

XI. Fall. X. Y., 19 Jahre alt, Mann. — Gesunde Nieren.

Pat. klagt über seit langer Zeit bestehende Schmerzen auf der linken Seite. Spondylitis dorsalis, linksseitiger Ureterkatheterismus.

	Harnmenge	Spec. Gew.	Reaction	Δ	δ	a
Linke Niere in 10 Stunden	144 ccm	1024	alkalisch.	1.86	—	2.9
Rechte „ „ 10 „	90 ccm	1020	amph.	1.31	—	1.9

XII. Fall. Frau X. Y., 16 Jahre alt. — Gesunde Nieren.

Seit einigen Monaten Schmerzen in der linken Nierengegend, ein grosser Abscess daselbst. Tuberculinreaction positiv, Spondylitis dorsalis, linksseitiger Ureterkatheterismus.

	Harnmenge	Δ	a
Linke Niere	970 ccm	1.10	19.3
Rechte „	650 ccm	1.46	15.4

Der Inhalt des grossen Abscesses wird von Prof. Dollinger mittelst dünnen Troicarts abgelassen, in die Höhle 10 Proc Jodoformglycerinemulsion eingespritzt. Pat. erhält ein Spondylitismieder.

Aus diesen Fällen ist ersichtlich, welche wichtige Rolle dem Ureterenkatheterismus in der Diagnostik der chirurgischen Nierenkrankheiten zufällt, sowohl vom Standpunkte der Entscheidung, ob eine kranke Niere vorhanden ist, als auch dessen, ob die andere ge-

sund ist. Die Kenntniss dieses Umstandes ist zwecks Wahl des vorzunehmenden Eingriffes unbedingt nothwendig. Der Ureterenkatheterismus ist neben den beschriebenen Untersuchungsmethoden nur als ein Hülfseingriff zu betrachten, um den Harn jeder einzelnen Niere zur weiteren Prüfung gesondert auffangen zu können.

Die chemische Untersuchung des Harns hat selbst dann nicht viel Erfolg, wenn das Secret der einzelnen Niere gesondert geprüft wird, und zwar deshalb nicht, weil die erhaltenen Werthe auch unter normalen Verhältnissen derart schwanken, dass keine feineren Schlüsse abgeleitet werden können, nur die gröberen Abweichungen von der Norm sind es, welche diagnostisch verwerthbar sind; so lassen sich nur aus dem Vergleiche der aus dem Harn der zwei Nieren erhaltenen Zahlenangaben Schlüsse von relativem Werthe ziehen.

Die Prüfung mit Methylenblau gestattet schon mehr zu folgern; als Zeichen compensatorischer Hypertrophie ist der protrahirte Ablauf der Secretion in den Fällen VII und VIII sehr schön ersichtlich, wo nach Entfernung der einen Niere die andere ihre Function übernommen hat. Dieses Verfahreu ist jedoch langwierig, erst muss eine Farbenscala angelegt, der Harn des Kranken stündlich gesammelt, dann diese Harne gesondert untersucht werden und zwar erst das in oxydirter Form erschienene Methylenblau, dann das im aufgekochten und angesäuerten Harn zum Vorschein kommende Chromogen; die Untersuchungsergebnisse sind trotzdem nicht ganz genaue, selbst dann nicht, wenn wir nicht durch Vergleichung mit der Farbenscala, sondern die ausgeschiedenen Methylenblaumengen bestimmen, welches Verfahren jedoch ein ausserordentlich langwieriges ist.

Die genauesten Resultate ergiebt unter allen Umständen das Koranyi'sche Gefrierungsverfahren; bei chirurgischen Nierenkrankheiten ist es jedoch ein unbedingtes Erforderniss, dasselbe gleichzeitig mit dem Ureterkatheterismus vorzunehmen. Denn der Gefrierpunkt des Gesammtharns kann auch bei einseitiger Nierenerkrankung normal sein, wenn die andere Niere gesund ist. Derselbe kann sogar auch dann normal sein, wenn beide Nieren krank sind, wo dann der normale Gefrierpunkt des Blutes darauf hinweist, dass die zwei pathologischen Nieren die Functionen versehen können. Wenn in solchen Fällen nicht der Harn der einzelnen Niere gesondert geprüft wird, so tritt nach Entfernung der einen Niere Insufficienz ein und der Patient geht früher oder später zu Grunde. Nur in einem Falle kann aus dem Gesammtharn auf den Zustand der Nieren geschlossen werden, nämlich dann, wenn die Gefrierpunktserniedrigung des Blutes grösser als normal, der Moleculargehalt des Blutes daher grösser, also renale

Insufficienz vorhanden ist, welche von einer Erkrankung der Nieren oder z. B. grossen Abdominaltumoren herrühren kann, welche Circulationsstörungen veranlassen.

Die Gefrierpunkte des Harns gestatten übrigens nur auf dem functionellen, nicht aber den anatomischen Zustand der Nieren einen Rückschluss; deshalb, weil die Gefrierpunktserniedrigung des Harns von der Function der Niere abhängt, diese Erniedrigung unter normalen Verhältnissen schon grossen Schwankungen unterworfen, welche wiederum beispielsweise von der getrunkenen Wassermenge abhängig ist; es wäre daher wünschenswerth, die Methode dahin auszubauen, dass diese Schwankungen auf ein Minimum herabgesetzt und auch die anatomischen Veränderungen der Nieren diagnosticirt werden können.

Die Bestimmung des Gefrierpunktes des Blutes ist in jedem einzelnen Falle sehr wichtig, einerseits um zu erfahren, ob eine Niereninsufficienz vorliegt, andererseits vom Standpunkte der Prognose aus, welche wir bei grösserer Gefrierpunktserniedrigung für weniger günstig als bei normalem aufstellen müssen. Auch Albarran hat derartige Untersuchungen vorgenommen, in 9 Fällen jedoch die Prüfung des Gefrierpunktes des Blutes unterlassen, und gerade dieser Theil der Untersuchung ist es, wodurch dieselbe vollkommener ist als die Prüfung der Methylenblauausscheidung, mit Hülfe welcher keine solch genaue Diagnose und Prognose festgestellt werden kann. Kümmel gelangt zum Resultate, dass nach Bestimmung der Gefrierpunktserniedrigung des Blutes der der Harne nur dann erforderlich ist, wenn uns das Blut keine Aufklärung gewährt. Wir wissen jedoch — wie erwähnt — dass in gewissen Fällen aus dem Blute keinerlei Schlüsse abgeleitet werden können, hingegen aus dem gesondert aufgefangenen Harn, wie dies auch aus meinen Fällen zu ersehen ist. Wichtig ist daher nicht nur die Bestimmung der Gefrierpunktserniedrigung des Blutes, sondern auch der gesondert aufgefangenen Harne. Die Abnahme der Gefrierpunktserniedrigung des Harns steht beiläufig im Verhältniss zum Grade der Nierenerkrankung, wie beispielsweise Fall VII zeigt, wo der Gefrierpunkt des aus der zu Grunde gegangenen Niere stammenden Harns sich kaum vom Gefrierpunkt des Blutes unterscheidet, wo die Niere absolut nicht im Stande ist, eine osmotische Druckdifferenz zwischen Blut und Harn hervorzubringen, die ausgeschiedene Flüssigkeit eigentlich nur ein Transsudat ist. Wichtig ist auch noch der Umstand, dass die Kryoskopie technisch ein solch einfaches Verfahren darstellt, welches von jedermann in einigen Minuten ausgeführt werden kann, nicht so lang-

wierig ist, als die chemische Untersuchung oder die Bestimmung des ausgeschiedenen Methylenblau.

Die moleculare Diurese können wir durch Multiplication der Tagesmenge der Harne mit Δ und Dividiren durch 073, dem Gefrierpunkt der Kochsalzlösung, berechnen, wo wir dann dieselbe in NaCl Aequivalenten ausgedrückt erhalten. Aus dieser Zahl können wir gleichfalls Schlüsse von, wenn auch nicht absolutem, so doch relativem Werthe ableiten, indem wir sehen können, um wie viel die durch die kranke Niere producirte moleculare Diurese kleiner ist als die der gesunden Seite.

Die Berechnung der molecularen Diurese hat dann den grössten Werth, wenn die Harnbestandtheile in viel Wasser gelöst entleert werden, wenn die moleculäre Concentration, also Δ klein ist, während bei Berechnung der moleculären Diurese die Abweichung von der Norm, wie Fall VI zeigt, geringer erscheint.

In den von mir untersuchten Fällen können wir sehr gut den Werth dieser verschiedenen Untersuchungsmethoden vergleichen, wo dieselben in ein und demselben Falle parallel geschahen. Wir können ersehen, um wie viel genauere diagnostische und prognostische Fingerzeige das Koranyi'sche Verfahren liefert als die übrigen, jedoch bloss dann, wenn der Harn der Nieren gesondert untersucht wird.

Der Ureterenkatheterismus ist bei sorgfältiger Ausführung mit sterilen Instrumenten überhaupt kein gefährlicher Eingriff; der Katheter kann lange Zeit, wie in Fall IV 44 Tage, liegen gelassen werden, ohne dem Patienten Unannehmlichkeiten zu bereiten; während dieser Zeit kann der Harn öfters untersucht, der Grad der Veränderungen festgestellt und eventuell jene neueren conservativen Behandlungsmethoden ausgeführt werden, welche darauf hinzielen, per vias naturales, ohne Anlegung einer Wunde, gewisse Erkrankungen der Niere in Heilung überzuführen und die Niere zu erhalten.

Zum Schlusse ist es mir eine angenehme Pflicht, meinem sehr verehrten Chef, Herrn Prof. Dollinger meinen aufrichtigsten Dank auszudrücken für sein bereitwilligstes Entgegenkommen und die vielfachen guten Fingerzeige, die ich ihm noch besonders verdanke.

Deutsche Zeitschrift f. Chirurgie Bd. LXI.

1.

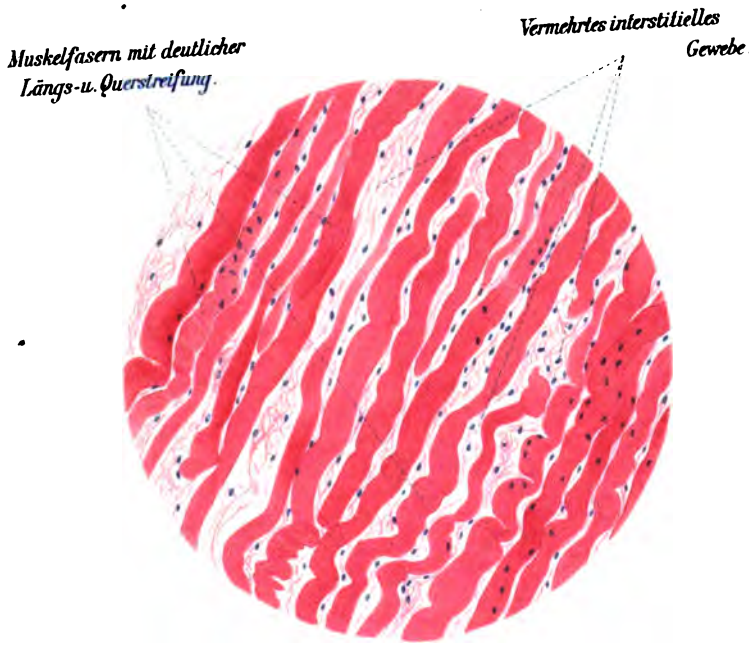

2.

Fridberg. F.C.W. Vogel

XVI.

Aus der chirurgischen Abtheilung der Dr. Neumann'schen Kinderpoliklinik zu Berlin.

Zur Aetiologie und Therapie des „Caput obstipum musculare congenitum".

Von

Dr. Fridberg,

(Mit Tafel II.)

In den letzten vier Jahren habe ich auf der von Herrn Dr. H. Maass geleiteten chirurgischen Abtheilung der Dr. Neumann'schen Kinderpoliklinik zu Berlin 29 Fälle von Caput obstipum musculare congenitum beobachtet. Ueber diese will ich im Folgenden berichten und damit versuchen, einen kleinen Beitrag zur Klärung der Aetiologie und Therapie dieser Erkrankung zu geben.

Bekanntlich standen sich hinsichtlich der Aetiologie des musculären Schiefhalses bis vor Kurzem hauptsächlich zwei Theorien gegenüber. Die ältere, von Stromeyer aufgestellte und von Dieffenbach vertheidigte Annahme, dass die Erkrankung des Muskels eine Folge seiner Zerreissung oder Zerrung intra partum sei. Beide Autoren erkannten jedoch neben der traumatischen Entstehung eine intrauterine durch Entzündung an. Die zweite Theorie führte die Verkürzung des Muskels auf eine dauernde Annäherung seiner Insertionspunkte zurück. Hierzu gesellte Kader im Jahre 1897 [1]) durch eine aus der Mikulicz'schen Klinik hervorgegangene Publication noch eine dritte Erklärung, indem er nämlich drei Modi für die Entstehung des congenitalen Schiefhalses aufstellte: 1. Die traumatische Entstehung nach Stromeyer. 2. Die Entstehung durch hämatogene Infection durch Mikroorganismen. 3. Und nach Kader in der überwiegenden Zahl der Fälle durch das Zusammenwirken der beiden erst genannten Factoren.

1) Beiträge zur klin. Chirurgie. Bd. XVII u. XVIII.

Was nun zunächst unsere die Aetiologie des angeborenen Schiefhalses betreffenden Beobachtungen anlangt, so stimmen diese vollkommen mit denen der meisten anderen jüngeren Autoren überein. Es waren nämlich von unseren 29 Kindern mit Cap. obst. musc. cong. 16, d. h. 55,17 Proc. in Beckenendlage, und nur 7, d. h. 24,14 Proc. in Schädellage unter normalen Verhältnissen geboren. Bei den übrigen Kindern war die Entbindung zwar in Schädellage, aber schwer (mit Kunsthilfe), bezw. langdauernd gewesen. (Unter gewöhnlichen Verhältnissen kommen die Schädellagen in 95 Proc., die Beckenendlagen in 3,11 Proc. aller Kindeslagen zur Beobachtung.) Also weisen auch unsere Zahlen auf den Zusammenhang zwischen Geburtsvorgang und angeborenem Schiefhals hin.

Noch ein zweites Moment spricht für diesen Zusammenhang, das ist das Auftreten der klinischen Erscheinungen mehr oder weniger bald nach der Geburt. Unter unseren 29 Fällen wurden die Symptome der Erkrankung sofort oder bald (spätestens 14 Tage) nach der Entbindung 15 mal bemerkt. Man kann annehmen, dass in der Mehrzahl der Fälle, in denen der Mutter erst im Laufe der ersten 3 Monate die Schiefstellung, resp. die Geschwulst an der Halsseite auffielen, dieselben unbemerkt schon früher bestanden haben. Wenn man auch diese Krankengeschichten noch abzieht, so bleiben noch 3 Kinder übrig, bei denen die Erscheinungen erst nach dem ersten Vierteljahr auftraten.

Was haben nun die Entbindungen in Beckenendlage und die schweren, resp. langdauernden Geburten gemeinsam, das wir als ätiologisches Moment für unsere locale Muskelerkrankung ansehen könnten? Bekanntlich sind bei jeder Entbindung, bei der der Kopf nachfolgt, die Weichtheile zwischen Kopf und Rumpf einem stärkeren Zug ausgesetzt, als bei der normalen Geburt in Schädellage. Dasselbe gilt selbstverständlich erst recht für die Anwendung des Forceps. Sehr wohl begründet ist daher meines Erachtens die Annahme, dass bei solcher gewaltsamen Zerrung der Halspartien der am meisten angespannte Strang, d. i. der Sterno-cleido-mast. der einen Seite, ein erhebliches Trauma erleidet, sei es nun eine blosse Zerrung, sei es eine Zerreissung einzelner Fasern, oder sei es eine vollkommene Continuitätstrennung. In der That lassen sich die klinischen Erscheinungen am Muskel mit dieser Annahme vollkommen in Einklang bringen. Wir sehen in der Mehrzahl der Fälle nach einiger Zeit am Sterno-cleido-mast. der erkrankten (um nicht zu sagen verletzten) Seite eine, oft schmerzhafte, Schwellung auftreten, die wir ohne Kenntniss des anatomischen Befundes als Reaction des Muskels auf das Trauma

ansehen müssen. Mit dieser Schwellung des Muskels geht einher eine Verkürzung, die sich documentirt durch Neigung des Kopfes nach der erkrankten und Drehung des Kinns nach der gesunden Seite. Dies entspricht ganz und gar dem klinischen Bilde, das wir auch sonst nach dem Trauma irgend eines anderen Muskels auftreten sehen, sofern nicht eine vollkommene Continuitätstrennung und Diastase der Muskelenden eingetreten war. Auffallend ist aber dabei die Thatsache, dass in einer Anzahl von Fällen diese Schwellung im Laufe von Wochen unter den Augen der Mutter und bei einigen unter unserer eigenen Beobachtung (cf. Fälle X, XIII, XXII) deutlich zunahm, also den Eindruck eines progredienten Processes machte. Dem entspricht, dass in anderen Fällen die Verdickung sich verkleinerte und unter exspectativer Behandlung sogar ganz verschwand. Ganz eclatant für diese Progredienz und spätere Rückbildung ist die Krankengeschichte des Kindes Franz G. (X), bei dem sich die Anfangs nur die Mitte des Muskels betreffende spindelförmige Verdickung im Verlaufe von 5 Wochen auf den ganzen Muskel ausdehnte, um dann nach 10 Wochen vollkommen zu verschwinden. Jetzt, nach 3 Jahren, ist bei dem Knaben ausser den Ueberresten der Schädelasymmetrie, keine Spur seines früheren Schiefhalses mehr zu entdecken. Wir haben es also in der Mehrzahl der Fälle mit einer Erkrankung zu thun, die sich nach ihren klinischen Erscheinungen ausschliesslich, ohne alle Allgemeinsymptome auf den M. sterno-cleido-mast. der einen Seite erstreckt und in einem progredienten, resp. regressiven Processe im Muskel zu bestehen scheint. Zur Aufklärung dieses klinischen Bildes bedarf es der anatomischen Betrachtung des Muskels, und wir kommen somit zum Bericht über unsere anatomischen Befunde.

Von unseren 29 Kindern gelangten 18 zur Operation, d. h. wir hatten, da stets offen operirt wurde, 18mal Gelegenheit zur operativen Autopsie. Das Bild, das makroskopisch der erkrankte Muskel bot, war abgesehen von 3 Fällen (XVII, XIX, XXVII) stets das gleiche, nur war in den verschiedenen Muskeln die Veränderung in verschiedenem Maasse ausgeprägt. Stets hatte der Muskel seine normale Fleischfarbe eingebüsst, er war blasser, vom Hellrosa an bis zum directen Weiss des fibrösen Bindegewebes. Die Consistenz war stets vermehrt, und entsprechend der Farbenveränderung fühlte man Abstufungen von der geringen sehnigen Veränderung beim hellrothen Muskel bis zur Knorpelhärte des weissen Stranges. Nun war nicht immer der gesammte Muskel von dieser makroskopisch ins Auge fallenden Veränderung ergriffen, sondern zuweilen nur eine Portion, während die andere vollkommen normal erschien (XVI, XXIX), in

anderen Fällen betraf die Schwellung nur einen Theil des einen Bauches, dem sie dann als spindelförmige, circumscripte Geschwulst aufsass. Der Durchschnitt aller dieser Muskeln bot einen ihrer Farbe und Consistenz entsprechenden Anblick. Man sah mehr oder weniger vermehrtes interstitielles Bindegewebe, das in einzelnen Fällen die Muskelsubstanz vollkommen verdrängt zu haben schien. Einen bemerkenswerthen Unterschied von diesem übereinstimmenden anatomischen Befunde bei den angeborenen Schiefhälsen boten die wenigen Fälle, in denen es sich um ein Cap. obstip. acquisitum handelte. Zur Skizzirung dieses Unterschiedes möge die kurze Beschreibung eines dieser Fälle dienen: Es handelte sich um einen 8jährigen Knaben, der in Schädellage, leicht und ohne Kunsthülfe geboren war. In den ersten Lebensjahren war keine Abnormität bemerkbar. Erst mit Beginn des Schulbesuches trat eine Schiefstellung des Kopfes nach links und gleichzeitig eine links convexe Totalskoliose ein. Bei der Untersuchung (3 Jahre nach Beginn der Erkrankung) zeigte der Knabe die typische Cap.-obstip.-Stellung mit Schädelasymmetrie und stark angespanntem Kopfnicker. Bei der operativen Freilegung des Muskels erschien derselbe zwar auch blass und hart, wie in den congenitalen Fällen, aber nicht verdickt, sondern im Gegentheil verschmälert und auf dem Durchschnitt ohne bemerkenswerthe Vermehrung des Bindegewebes. Es lag also hier nicht, wie sonst, eine Degeneration im Muskel, sondern eine Atrophie vor. Anführen möchte ich noch von dem Operationsbefund, dass wir nur einmal, trotzdem wir regelmässig danach suchten, in der Nähe des Muskels geschwollene Drüsen fanden, die wir bei diesem Kinde (XXV) wohl mit Recht auf ein Ekzem in den durch die Schiefstellung bedingten Hautfalten bezogen, um so mehr, als nur die oberflächlichen Halsdrüsen vergrössert waren.

Leider war es mir aus äusseren Gründen nicht möglich, alle resecirten Muskelstücke mikroskopisch zu untersuchen, und so kann ich denn nur über 9 mikroskopische Befunde berichten. Das histologische Bild entsprach im Allgemeinen dem, was man nach den makroskopischen Befunden erwarten musste. Erschien schon makroskopisch der Muskel stark verändert, bindegewebig entartet und hart, so zeigte auch das mikroskopische Präparat nur noch wenig, zuweilen überhaupt keine Muskelreste. Es handelte sich meist um fibrilläres Bindegewebe von verschiedener Dichte mit deutlich spindelförmigen Kernen, zuweilen Gefässvermehrung und fettiger Degeneration. In 4 Fällen überwog das Bindegewebe bei Weitem, jedoch konnte bei diesen nirgends mehr Zellproliferation nachgewiesen werden. Gemeinsam ist diesen 4 Fällen das ganz vereinzelte Vorkommen

von Muskelfasern inmitten der Bindegewebsmasse. Selbstverständlich zeigten diese vereinzelten Fasern auch parenchymatöse Veränderungen insofern, als das Parenchym getrübt erschien, Kerne und Streifung undeutlich zu erkennen waren. Charakteristisch hierfür ist die Abbildung des Präparates von Fall XXIV (Taf. II, Fig. 1). In 3 Fällen überwog die Muskelsubstanz. Jedoch auch hier zeigte sie sich nicht normal, sondern stets war das interstitielle Bindegewebe vermehrt. In allen diesen Fällen waren die Längs- und Querstreifung der Fasern und die Kerne deutlich zu erkennen (siehe Taf. II, Fig. 2) (XIX). In der Mitte zwischen diesen beiden Gruppen steht der Fall I, der zum Theil ausschliesslich Bindegewebe zeigte, zum Theil nur Musculatur, allerdings auch mit etwas vermehrtem interstitiellen Bindegewebe. Ein ganz eigenartiges Bild zeigte unter dem Mikroskop der Muskel des Falles XIV, dessen Beschreibung in der Krankengeschichte nachzulesen ist. Eine Zellanhäufung war in unseren Präparaten stets nur in der unmittelbaren Umgebung der Gefässe, die übrigens 4mal eine auffallende Vermehrung, bezw. Erweiterung aufwiesen, zu constatiren. Die erweiterten Gefässlumina waren meist mit rothen Blutkörperchen strotzend angefüllt. Blutpigmentreste konnten wir, trotzdem wir stets danach suchten, nie entdecken. Ebenso waren unsere Bakterienuntersuchungen, die wir allerdings nur an entsprechend gefärbten Schnitten anstellten, in allen Fällen negativ. Das letzte Stadium der degenerativen Entzündung, die fettige Entartung, war sicher in 2 Fällen nachweisbar, in dem einen Fall (XIV) betraf diese nur das interstitielle Gewebe, in dem anderen (XXIV) auch das Parenchym, d. i. die Muskelfasern. Im Uebrigen verweise ich betreffs der Einzelheiten des histologischen Befundes auf die Notizen bei den einzelnen Krankengeschichten.

Vergleichen wir nun unsere anatomischen Beobachtungen mit den klinischen Erscheinungen, so müssen wir wohl zu folgender Deutung unseres Krankheitsbildes gelangen. Wir haben es mit einem progredienten, degenerativen Process im M. sterno-cleido-mastoideus der einen Seite zu thun, der fast ausschliesslich sich als Myositis interstitialis präsentirt. In den einzelnen Fällen, in denen die noch vorhandenen Muskelfasern getrübt erschienen, ist dies wohl als secundäre Erscheinung, als Folge der Bindegewebsüberwucherung aufzufassen, analog dem Vorgang, dass auch bei einer Nephritis interstitialis chronica secundär durch Absperrung von der Ernährung das Parenchym erkrankt. Der Ausgang, bezw. die Ausdehnung der Erkrankung ist verschieden. Sie kann zur vollkommenen bindegewebigen Entartung des Muskels führen, umgekehrt aber ist auch ein Rückgang, bezw.

eine vollständige Restitutio ad integrum, soweit dies wenigstens klinisch nachweisbar ist, möglich (cf. Fälle V, X, XI, XXIII). Nicht ganz von der Hand weisen lässt sich jedoch die alte Auffassung von der Narbenbildung. In einzelnen Fällen nämlich macht das zwischen den Muskelpartieen eingeflickte Stück Bindegewebe ohne jede musculäre Beimengung mit seinen welligen Zügen und spärlichen spindelförmigen Kernen vollkommen den Eindruck des Narbengewebes. Was nun die Ursache dieses Processes im Muskel betrifft, so muss man doch wohl in der Mehrzahl der Fälle das Geburtstrauma damit in Zusammenhang bringen. Würde eine Zerreissung des Muskels die narbige Veränderung erklären, so ist auch sehr wohl die Myositis interstitialis als Folge einer Zerreissung oder Quetschung erklärlich. Ob es sich dabei um einen einfach progredienten degenerativen Process, also um eine rein anatomische Myositis interstitialis handelt, wie man sie nach Muskeltraumen auch anderweitig beobachtet, oder um eine echte durch bacilläre Invasion bedingte Entzündung im klinischen Sinne, wie Kader annimmt, scheint mir noch der definitiven Entscheidung zu bedürfen. Nur in einem einzigen Fall haben wir die Zeichen einer Infection, die Drüsenschwellung constatiren können, und hier war diese ganz oberflächliche Lymphadenitis mit ziemlicher Sicherheit auf das bestehende Ekzem in den Hautfalten zurückzuführen. Bakterien haben wir, wie schon erwähnt, in unseren Schnitten niemals nachweisen können. Kader führt als Stütze für seine bacilläre Infectionstheorie folgenden Fall an: Unmittelbar nach der offenen Durchschneidung des Sterno-cleido-mast. trat eine erhebliche Verschlechterung der Kopfhaltung des Patienten ein, und bei der zweiten Operation (Exstirpation) wurde bakteriologisch Staphylococcus pyogenes aureus und im exstirpirten Muskel die typischen Veränderungen gefunden. Zur Erklärung hierfür nimmt er an, dass analog der Verletzung intra partum der Muskel durch die operative Verletzung für eine in diesem Fall von aussen zutretende Verletzung prädisponirt worden sei. Ich kann mich dieser Schlussfolgerung Kader's nicht so ohne Weiteres anschliessen. Es wäre die Verschlechterung nach der Tenotomie wohl auch ohne Hilfe der Bakterien eingetreten, wie dies ja in anderen Fällen thatsächlich der Fall war. Ich verweise z. B. auf den von Stumme[1]) aus der Breslauer Klinik mitgetheilten Fall und auf unseren Fall XVII. Warum soll nicht auch beim Sterno-cleido-mast. dasselbe möglich sein, was man bei

1) Stumme, In der medicin. Section der Schles. Ges. für vaterländl. Kultur. Klin. Abend am 1. März 1901.

der Tenotomie der Achillessehne öfter sieht, das Eintreten eines Recidivs mit vermehrter Verkürzung in Folge Narbenzugs?

Zusammenfassend möchte ich mich also dahin äussern, dass die alte Stromeyer'sche Theorie theilweise zu Recht besteht, allerdings mit der Einschränkung, dass das Geburtstrauma nicht direct die Krankheit bedingt, sondern nur insofern, als es die Entstehung der pathologischen Veränderung im Muskel begünstigt. Denn würde das Trauma an und für sich genügen zur Entstehung des Cap. o. m., so müssten wir in den meisten Fällen nach der Anlegung des Forceps und nach einer Extraction unsere Erkrankung zu Gesicht bekommen und umgekehrt könnten wir uns die Fälle nicht erklären, in denen nachgewiesenermaassen eine leichte Entbindung voranging. Eine Erklärung, die für einige Fälle zutreffen mag, finden wir in unserem schon erwähnten Fall VII, bei dem ausser dem Schiefhals eine Spina bifida vorlag. Es ist ja bekannt, dass sich häufig bei einem Individuum verschiedene angeborene Missbildungen finden; so kann man auch annehmen, dass zuweilen das C. o. m., wenn man es neben sonstigen Missbildungen findet, eine Theilerscheinung fehlerhafter Entwickelung in utero ist. Ganz plausibel erscheint ja auch von diesem Gesichtspunkte aus die Eingangs erwähnte Theorie von der Entstehung der abnormen Haltung durch dauernde Annäherung der Insertionspunkte im Uterus. Warum sollte nicht auch analog dem congenitalen Klumpfuss einmal das Caput obstipum durch Raumbeschränkung im Uterus und dadurch bedingte dauernde Annäherung der Insertionspunkte des einen St. cl. m. entstehen? Allerdings trifft für den einzigen Fall (X), bei dem wir neben dem Schiefhals einen Pes equinovarus cong. dupl. sahen, diese Erklärung kaum zu, denn gerade die Krankengeschichte dieses Kindes ist typisch für die traumatische Entstehung dieser Krankheit. Ebensowenig haben wir unter unseren Fällen einen Beleg für die Petersen'sche Erklärung (eine im frühen Embryonalleben bestandene Verwachsung der Gesichtshaut mit dem Amnion). Dass in vereinzelten Fällen auch Stromeyer's Erklärung, d. h. die Schiefstellung einzig in Folge von Narbenschrumpfung zutreffen könnte, haben wir schon erwähnt. In den meisten Fällen einen entzündlichen Vorgang, der sich anatomisch als interstitiell erweist, anzunehmen, zwingt uns vor allen Dingen die klinische Beobachtung, die in frischen Fällen einen progredienten resp. regressiven Verlauf deutlich erkennen lässt. Aber auch die anatomische Untersuchung weist uns auf die Entzündung hin. Wenn wir auch nur in einigen Fällen Proliferation von Rundzellen, und dann auch nur in der Umgebung der Gefässe, nachweisen konnten,

so ist dies damit zu erklären, dass zur Zeit der Operation stets das erste Stadium der Entzündung abgelaufen war und wir nur noch die Residuen zu Gesicht bekamen, das vermehrte interstitielle Gewebe, die Gefässvermehrung und vereinzelt die fettige Entartung.

Wir kommen nun zu der Behandlung des musculären Schiefhalses. Zunächst haben wir da die frischen Fälle, in denen noch eine Progredienz resp. Rückbildung möglich ist oder beobachtet wird, von den alten abgelaufenen Processen zu trennen. Bei den Fällen der ersten Gruppe haben wir uns stets zunächst exspectativ verhalten und gewöhnlich Breiumschläge verordnet, ohne jede orthopädische Maassnahme. Unter dieser Behandlung sahen wir in einzelnen Fällen einen bedeutenden Rückgang der Geschwulst und damit der Schiefstellung, dreimal (V, X, XI) sogar vollkommene Heilung. Leider war es uns nicht möglich, die übrigen conservativ Behandelten weiter zu beobachten. Bei dem ausgebildeten Cap. obstip. ist wohl von einer conservativen orthopädischen Behandlung kaum ein Erfolg zu erwarten, und so wird denn auch von allen Chirurgen die operative Behandlung angewendet. Die früher geübte subcutane Tenotomie ist in der aseptischen Aera von fast Allen aufgegeben worden. Es stehen sich hauptsächlich nur noch zwei Operationsmethoden gegenüber, die von Volkmann[1]) angegebene offene Durchschneidung und das Mikulicz'sche[2]) Verfahren. Letzteres bestand ursprünglich in der vollkommenen Exstirpation des erkrankten Muskels, Mikulicz selber nimmt jedoch neuerdings nur eine partielle Resection der unteren Hälfte bis zwei Drittel des Muskels vor. Wenn man auch den Gegnern des M.-Verfahrens zugeben muss, dass in den meisten leichten Fällen die Volkmann'sche Operation genügt, so ist man hierbei doch vor einem Recidiv nie sicher, wie dies unser Fall XVII. beweist, der klinisch und anatomisch keineswegs zu den schweren gezählt werden kann. Auch von Stumme (l. c.) aus der Breslauer Klinik und von Hartmann aus der Rostocker Klinik sind neuerdings Recidive nach offener Durchschneidung mitgetheilt worden. Es wird gegen die Exstirpation bezw. Resection ins Feld geführt die grössere Narbe, die sich später ausbildende Grube unter der Clavicula und die Abflachung der betreffenden Halsseite. Die ersten beiden Gründe sind wenig stichhaltig. Denn eine Narbe entsteht ja bei der offenen Durchschneidung auch, und wenn dieselbe bei der Resection auch etwas länger ist, so kann man den Schnitt doch so anlegen, dass die

1) Volkmann, Centralbl. f. Chirurgie. 1885.
2) Mikulicz, Centralbl. f. Chirurgie. 1895.

Narbe möglichst verborgen bleibt (cf. Linser[1]). Ausserdem fällt der feine weisse Strich, der ja nur übrig bleibt, wenn man sorgfältig mit feinen Nadeln und mit feiner Seide näht, eine ideale prima intentio natürlich vorausgesetzt, wenig auf. Die Grube unter der Clavicula entsteht bei jeder Aufhebung der Spannung des Sterno.-cl.-mast., also auch bei der offenen Durchschneidung. Es bleibt also nur die Abflachung in Folge Fehlens des Kopfnickermuskels. Jedoch ist dieser kosmetisch unangenehme Effect nicht so ins Auge fallend, wie das von Einzelnen dargestellt wird. Ausserdem tritt an die Stelle des resecirten Muskels häufig ein Narbenstrang, der den Defect fast ganz verdeckt.[2]) Ich möchte nach alledem als das Normalverfahren für die schweren Fälle die Resection des erkrankten Muskels (event. auch der verkürzten Fascien) bezeichnen, deren Ausdehnung für den einzelnen Fall erst während der Operation bestimmt werden kann. Allerdings kann man, wie Kader vorgeschlagen hat, bei Mädchen zur Vermeidung einer Narbe in ganz leichten Fällen erst den Versuch der subcutanen Tenotomie machen. Die secundäre Resection kann dann im Nothfall immer noch hinzugefügt werden. Doch muss man sich immer der Gefahren der subcutanen Tenotomie bewusst sein. In geeigneten Fällen, d. h. namentlich bei älteren Individuen und bei nur wenig verändertem Muskel ist es vielleicht empfehlenswerth, die plastische Verlängerung des Stern. cl. mast. zu versuchen. Bei dieser vermeidet man jedenfalls die gefürchtete Abflachung und mit grösstmöglichster Sicherheit das Recidiv. Die plastische Verlängerung hat meines Wissens zum ersten Mal Bayer für die Achillessehne angegeben. Das Verfahren ist folgendes: Der betreffende Muskelbauch wird, möglichst seiner ganzen Länge nach, in zwei gleiche Längstheile gespalten, darauf das Messer an den beiden Enden in entgegengesetzter Richtung herausgeführt. Vernäht man nun die beiden dadurch entstandenen langen Muskelstreifen mit ihren freien Enden, so erzielt man eine erhebliche Verlängerung des Muskels. Wir haben in zwei Fällen (VIII und XIV) mit gutem Er-

1) Linser, Beitr. z. klin. Chirurgie. Bd. XXIX. Heft 2.

2) Zusatz bei der Correctur. Während der Drucklegung dieser Arbeit erschien eine Arbeit von Stumme aus der Breslauer chir. Univ.-Klinik (Z. f. orthop. Chir., Bd. IX, Heft III), in der er die Spätresultate des Mikulicz-Verfahrens an den Fällen der Breslauer Klinik und zugleich die Einwände der Gegner des Verfahrens prüft. Er kommt zu demselben Ergebniss wie ich. Besonders hervorgehoben sei, dass auch Stumme die Hautnarbe minimal sichtbar fand und von den 34 nachuntersuchten Fällen nur 4 eine wirkliche Aushöhlung, 6 gar keine Asymmetrie, die übrigen nur eine geringe Abflachung ohne Entstellung zeigten.

University of California LIBRARY

folg die plastische Verlängerung gemacht, dagegen in zwei anderen Fällen an den vergeblichen Versuch, dadurch eine genügende Entspannung herbeizuführen, sofort die Resection angeschlossen. Was nun die Nachbehandlung anbetrifft, so muss ich mich den Freunden der Resection darin anschliessen, dass nach der blossen Durchschneidung meist eine orthopädische Nachbehandlung nöthig wird. Jedoch kann ich andererseits nicht der Behauptung voll und ganz zustimmen, dass die Resection jede folgende Behandlung unnöthig macht. Bei älteren Kindern, bei denen meist eine fixirte Cervicalskoliose und compensatorische Dorsalskoliose vorhanden ist, muss man wohl meist eine orthopädische Behandlung von verschieden langer Dauer anschliessen. Als Beispiel hierfür verweise ich auf unseren Fall XXVII, bei dem eine sehr energische, mehrere Monate währende Nachbehandlung nöthig war. Bei jüngeren Kindern (in den ersten Lebensjahren) haben wir jedoch in keinem Fall nach der Resection eine Nachbehandlung einleiten müssen.

Schliesslich möchte ich noch das Verfahren, wie wir es in der grossen Mehrzahl der Fälle angewandt haben, skizziren: Nach einem Schnitt längs der unteren Hälfte des Stern.-cl.-mast., wird derselbe möglichst stumpf freigelegt, von seiner Umgebung und Unterlage gelöst und dann über einem untergeführten Elevatorium in der unteren Hälfte durchschnitten und nun, je nach der Veränderung des Muskels mehr oder weniger grosse Stücke, zuweilen auch nur von einer Portion, resecirt. Spannen sich dann bei extremer Neigung und Drehung des Kopfes nach der entgegengesetzten Seite noch benachbarte Bindegewebs- oder Fascienstreifen an, so werden auch diese durchschnitten resp. resecirt. Nach exacter Blutstillung wird die ganze Wunde primär, möglichst exact geschlossen. Die Nahtlinie schützen wir, was sich uns namentlich bei kleinen Kindern sehr gut bewährt hat, durch Auftragen von Jodoformbrei (Mischung von Jodoformpulver und 5 % Carbolwasser) und Ueberpinseln mit Collodium. Ueber aseptischen Verbandstoffen wird dann ein gut unterpolsterter Schusterspan-Stärkebindenverband angelegt, der den Kopf in überredressirter Stellung fixirt. Dieser Verband bleibt bis zur Entfernung der Nähte, d. h. 6 bis 8 Tage liegen. Ist prima intentio erreicht, so ist in den meisten Fällen damit unsere Behandlung beendet. Höchstens kann man die Mutter des Kindes anweisen, öfter den Kopf in die entgegengesetzte Stellung zu beugen und zu drehen und darauf zu achten, dass das Kind nicht gewohnheitsgemäss den Kopf in der pathologischen Stellung hält. Bemerken möchte ich noch, dass wir sämmtliche Kinder ohne irgend einen Nachtheil ambulatorisch behandelt haben.

Leider kann ich nicht bei allen von uns operirten Kindern über das Endresultat Auskunft geben, da 3 Kinder uns nach erfolgter Heilung der Hautwunde nicht wieder zu Gesicht kamen und 1 Kind kurz nach der Operation an einer intercurrenten Krankheit gestorben ist. Es bleiben also noch 15 Fälle von unseren 19 operirten, bei denen wir eine Nachuntersuchung anstellen konnten. Von diesen konnten 13 als geheilt mit normaler Kopfhaltung bei der Nachuntersuchung bezeichnet werden. Unter diesen geheilten Fällen sind zwei mit plastischer Verlängerung des Muskels, alle übrigen mit Exstirpation resp. Resection behandelt worden. Da wir überhaupt nur in diesen 2 Fällen die plastische Verlängerung durchgeführt haben, so ergiebt sich aus diesem guten Resultat, dass der Versuch dieser Operationsmethode in allen geeigneten Fällen, bei älteren Individuen und wenig verändertem Muskelbauch (die Entscheidung ist erst nach der Freilegung des Muskels zu treffen), zu empfehlen ist. Allerdings war in einem von diesen beiden Fällen eine orthopädische Nachbehandlung nöthig. Die mit Exstirpation resp. Resection behandelten und geheilten Kinder blieben fast Alle ohne jede ärztliche Nachbehandlung, nur bei einem 10jährigen Knaben mit sehr hochgradiger Schiefstellung und entsprechender Skoliose war eine energische orthopädische Nachbehandlung nöthig. Zweimal hatten wir ein Recidiv zu verzeichnen, und zwar bei einem mit offener Durchschneidung operirten Fall und zweitens bei einem Kind nach Exstirpation der sternalen und Belassung der clavicularen Portion, welch' letztere sich jedoch schon beim ersten Verbandwechsel als stark gespannt erwies. Stark auffallend war bei keinem der nach Mikulicz operirten Fälle die von den Gegnern so gefürchtete Abflachung. Doch sind hierfür unsere Beobachtungen wenig maassgebend, da wir fast ausschliesslich mit ganz jungen Kindern zu thun hatten, bei denen die tiefen Hautfalten am Halse die etwa vorhandene Furche vollkommen verdecken. Aus demselben Grunde ist bei den kleinen Kindern auch die Narbe überhaupt nicht sichtbar.[1]) Functionsstörungen haben wir in keinem Fall bemerkt.

Zum Schluss sei es mir gestattet, in einigen kurzen Sätzen das Resultat der vorliegenden Arbeit zusammenzufassen.

1) Als Aetiologie für das Caput obstipum musculare congenitum ist in der grossen Mehrzahl der Fälle die durch das Geburtstrauma bedingte pathologische Veränderung im Kopfnickermuskel anzusehen. In vereinzelten Fällen kann die pathologische Haltung jedoch auch

1) cf. Anmerkung 2) auf S. 401.

schon während der Entwicklung des Fötus in utero verursacht werden. (Dauernde Annäherung der Insertionspunkte im Uterus; im frühen Embryonalleben bestandene Verwachsung der Gesichtshaut mit dem Amnion nach Petersen u. dgl. m.; cf. Hoffer, Lehrbuch der orthopädischen Chirurgie).

2) Das anatomische Bild ist in allen Fällen makroskopisch und mikroskopisch ein gleichartiges, eine interstitielle Myositis. Unentschieden bleibt es aber noch, ob es sich um einen rein anatomischen degenerativen Process im Muskel, nur durch das Trauma bedingt, handelt, oder ob ein wirklich entzündlicher Process im klinischen Sinne in Folge bacillärer Infection des verletzten Muskels vorliegt.

3. Das operative Normalverfahren ist die Exstirpation resp. Resection des erkrankten Muskels, deren Ausdehnung für den einzelnen Fall erst nach dem operativen Befund bestimmt werden kann. In geeigneten Fällen (s. oben) tritt an Stelle der Resection die plastische Verlängerung des Muskels nach Bayer.

Casuistik.

I. Martha A., 6 Wochen, 1897/200. Cap. obstip. sin.

Anamnese: Steissgeburt, der Kopf wurde seit der Geburt dauernd nach links, das Kinn nach der entgegengesetzten Seite gehalten.

Status: 4. Mai 1897. Deutliche Geschwulst am linken Sterno-cleido-mastoideus, typische Cap.-obstip.-Stellung.

12. Mai. Operation in Narkose. Exstirpation der unteren Partie des Sterno-cleido-mastoideus. Beide Bäuche sind unten um das vierfache verdickt; die verdickten Partien sind resistent und schwielig, normale Musculatur nur in geringer Menge. Naht über einem Jodoformtampon.

Vom weiteren Verlauf ist nur zu erwähnen, dass zunächst der Kopf nach der entgegengesetzten Seite gehalten wurde, nachdem die Wunde per primam geheilt war.

14. October. Gute Kopfhaltung, kein Recidiv, kein anderseitiges Cap. obst.

27. October. Wieder vorgestellt: Gute Kopfhaltung, Narbe wenig sichtbar, der linke Sterno-cleido-mastoideus fehlt total, statt seiner eine kleine Delle. Function ungestört. Beim Hinlegen und Aufstehen wird der Kopf nach links gedreht gehalten.

Mikroskop. Präparat: Das exstirpirte Stück ist nach seiner histologischen Beschaffenheit in mehrere Abschnitte zu scheiden: In dem einem sieht man nur Bindegewebe mit spindelförmigen Kernen ohne jede Spur von Muskelsubstanz; dann gelangt man an Stellen, die vereinzelte Mukelfasern aufweisen, die sich allmählich vermehren, bis an einer Stelle sich fast normale Musculatur, allerdings mit vermehrtem interstitiellen Gewebe zeigt.

II. Anna L., 5 Wochen, 1897/283. Cap. obstip. dextr.

Anamnese: Steissgeburt. Gleich nach der Geburt wurde der Kopf nach rechts gehalten und eine Geschwulst an der rechten Halsseite bemerkt.

Status: 14. Juni 1897. Typische Schiefhalsstellung nach rechts, Der rechte Sterno-cleido-mastoideus ist fingerdick, hart und stark contrahirt.

16. Juni. In Narkose offene Durchschneidung des Sterno-cleido-mastoideus an seinem sternalen und clavicularen Ansatz.

Einige Monate nach der Operation starb das Kind am Brechdurchfall.

III. Luise B., 4 Wochen, 1897/384. Cap. obstip. sin.

Anamnese: Steissgeburt in Narkose. Von der Geburt an Schiefhaltung des Kopfes nach links.

Status: 5. August 1897. Typische Schiefhalsstellung, taubeneigrosse Geschwulst in der sternalen Partie des linken Sterno-cleido-mastoideus.

9. August. Exstirpation des Muskels in Narkose. In beiden Partieen des Muskels finden sich nur ausgedehnte bindegewebige Verdickungen. Weiterer Verlauf ungestört.

21. Juni 1900. Wieder vorgestellt: Kopf steht gut, aber rechts springt der Sterno-cleido-mastoideus wulstig hervor, namentlich wenn der Kopf stark nach hinten geneigt wird, ganz besonders der Muskelbauch der sternalen Portion.

IV. Hertha Sch., 4 Wochen, 1897/538. Cap. obstip. sin.

Anamnese: Steissgeburt ohne Kunsthülfe. Seit heute (4 Wochen nach der Geburt) bemerkt die Mutter eine Geschwulst an der linken Halsseite.

Status: 9. October 1897. Kopf meist nach links geneigt, lässt sich indessen auch nach rechts neigen, wobei sich aber der linke Sterno-cleido-mastoideus stark anspannt, im Muskel, etwa in der Mitte, ist eine haselnussgrosse, harte Geschwulst, die sich nur mit dem Muskel verschieben lässt.

V. Wilhelm Schw., 9 Monate, 1897/567. Cap. obstip. sin.

Anamnese: 25. October. Seit einigen Tagen bemerkt die Mutter, dass der Kopf nach der linken Seite gehalten wird; früher ist dies nicht aufgefallen. Geburt normal, ohne Kunsthülfe.

Status: Gut entwickeltes Kind, der Kopf wird nach links geneigt gehalten, das Kinn nach rechts gedreht. Der Kopf lässt sich passiv gerade stellen, dabei spannt sich der linke Sterno-cleido-mastoideus, besonders die sternale Partie, ziemlich straff an. Der Versuch der Gradstellung ist scheinbar schmerzhaft.

Therapie: Warme Breiumschläge.

27. November. Jetzt, nach 4 Wochen, besteht gute Kopfhaltung, am Muskel ist nichts mehr nachweisbar.

VI. Frieda Sch., 10 Wochen, 1897/583. Cap. obstip. dextr.

Anamnese: Steissgeburt. 14 Tage nach der Geburt bemerkte die Mutter, dass der Kopf nach der rechten Seite gehalten wird. In letzter Zeit Zunahme.

Status: 4. November 1897. Kopf nach rechts geneigt, Kinn nach links gedreht. Im rechten Sterno-cleido-mastoideus, im oberen Theil eine

haselnussgrosse, harte Geschwulst. Bei Geradrichtung spannt sich der Muskel sehr straff an.

4. November. Operation in Chloroformnarkose: Schrägschnitt über der Geschwulst, Freilegung des Sterno-cleido-mastoideus. Der Muskel zeigt an seiner sternalen Portion, zum Theil auch am gemeinsamen Bauch, eine haselnussgrosse, fibröse Geschwulst. Exstirpation derselben; danach spannt sich die claviculare Portion sehr straff an, dieselbe wird daher durchschnitten. Hautnaht.

Glatter Verlauf.

16. November. Geheilt entlassen.

Mikroskop. Präparat: Das Präparat zeigt zum allergrössten Theil fibrilläres Bindegewebe mit spindelförmigen Kernen, ohne Rundzellanhäufung. Nur an der Peripherie sieht man einzelne, weit auseinanderstehende Muskelbündel. An einer Stelle ist ein grösserer Haufen unversehrter Muskelsubstanz, jedoch auch hier ist das interstitielle Gewebe vermehrt. Die wandständigen Kerne sind auf dem Querschnitt deutlich zu erkennen. Die Querstreifung ist nicht an allen Fasern deutlich. Auffallend ist die Weite der Gefässlumina, auch innerhalb der Muskelsubstanz.

VII. Emma H., 7 Wochen, 1897/617. Cap. obstip. sin. Spina bifida.

Anamnese: Normale Geburt. Seit derselben wallnussgrosse Geschwulst am Steiss. Von Anfang an wurde der Kopf nach links geneigt gehalten.

Status: 29. November. Schlecht entwickeltes Kind. Ueber dem Kreuzbein und Steissbein besteht eine halbkugelige, etwas nach rechts gelegene Geschwulst, auf deren Scheitel weisse narbige Partieen. Nach links und oben zu diffuse Telangiektasien. Die Geschwulst fluctuirt, die Flüssigkeit lässt sich verdrängen. Dabei fühlt man einen deutlichen Defect im Kreuzbein; legt man gleichzeitig eine Hand auf die grosse Fontanelle, so fühlt man hier eine deutliche Spannungszunahme. Bewegungsstörungen sind nicht nachweisbar. Der Kopf wird dauernd nach links gehalten, es besteht eine deutliche Geschwulst im linken Sterno-cleido-mastoideus und starke Schädelasymmetrie.

2. December. Operation des Caput obstipum: Die sternale Portion des M. Sterno-cleido-mastoideus ist etwa um das vierfache Volumen weithin fibrös verdickt. Exstirpation des Muskels, Hautnaht.

Der Verlauf der Wundheilung war tadellos, ebenso der Erfolg der Operation.

21. April 1898. Vorzügliche Kopfhaltung, Schädelasymmetrie ganz geschwunden.

Am 9. Mai wurde die Meningo-myelocele resecirt und der Defect mit Hautlappenbildung geschlossen. Leider starb das Kind 5 Tage nach der Operation.

Mikroskop. Präparat: Grösstentheils festes Bindegewebe mit sehr wenigen Kernen, überall einzelne Muskelfasern zwischengestreut. Nur an einer Stelle der Peripherie ist ziemlich normale Musculatur vorhanden, jedoch sind auch hier die secundären Bündel durch Bindegewebe etwas auseinandergedrängt. Nirgend Zellproliferation.

VIII. Curt S., 9 Monate, 1898/52. Caput obstip. dextr. Lymphadenitis colli.

Anamnese: In Steisslage, angeblich unter Anlegung des Forceps, geboren. Von der sechsten Woche an bemerkte die Mutter die Schiefhaltung des Kopfes nach rechts. Auf ärztliche Verordnung wurde der verdickte Muskel massirt. Im sechsten Monat war angeblich die Kopfhaltung normal. Seit 14 Tagen besteht Ohrlaufen.

Status: 15. Januar 1898. Gut genährtes, etwas blasses Kind; der Kopf wird nach rechts gehalten, die rechte Gesichtshälfte tritt hinter der linken zurück, besonders deutlich am Tuber frontale und an der Wange. Auch am Hinterhaupt deutliche Asymmetrie. Der rechte Sterno-cleido-mastoideus ist angespannt und verdickt.

Es trat dann zunächst ein linksseitiger Halsdrüsenabscess auf, der incidirt werden musste. Nachdem diese Operationswunde geheilt war, wurde am

20. April die Operation des Cap. obstip. in Chloroformnarkose vorgenommen: Offene Durchschneidung der clavicularen Portion und plastische Verlängerung der sternalen. Naht über einem Tampon.

14. Mai. In den ersten Tagen nach der Operation bestand stärkere Schiefstellung, jetzt beinahe Normalstellung.

27. September 1900. Der Kopf steht gerade und kann gut nach links geneigt werden. Die rechte sternale Portion ist nicht nachweisbar, die claviculare spannt sich bei Seitwärtsneigung etwas straffer an als links. Kosmetisch keine Störung.

Mikroskop. Präparat: Im Ganzen nur wenig veränderter Muskelbefund. Zwischen den einzelnen Fibrillen vermehrtes interstitielles Gewebe, an verschiedenen Stellen starke Anhäufung von Bindegewebe, so dass stellenweise die Muskelsubstanz vollkommen verdrängt ist. Keine Reste von Blutfarbstoff, keine Rundzellen; Bakterienfärbung der Schnitte negativ.

IX. Käthe W., 1 Monat, 1898/196. Cap. obstip. dextr.

Anamnese: Steissgeburt ohne Kunsthülfe. 14 Tage nach der Geburt fühlte die Mutter an der rechten Halsseite eine knochenharte, wurstförmige Geschwulst, vom Ohr zum Brustbein ziehend; der Kopf wurde gerade gehalten. Seitdem hat sich die Geschwulst erheblich verkleinert.

Status: 12. März 1898. Gut entwickeltes Kind. Auf Stirn und Nase diffuse Teleangiektasieen. Kopf in Normalstellung ohne auffallende Schädelasymmetrien. Der rechte Sterno-cleido-mastoideus ist im ganzen Verlauf wurstförmig verdickt und knorpelhart, er spannt sich bei Linksneigung an und ist druckempfindlich.

Therapie: Warme Breiumschläge.

X. Franz G., 6 Wochen, 1898/321. Cap. obstip. dextr.

Anamnese: Steisslage ohne ärztliche Hilfe. Seit gestern wird eine Neigung des Kopfes nach rechts bemerkt.

Status: 30. April 1898. Der Kopf wird leicht nach rechts gehalten, lässt sich aber gerade stellen und ziemlich gut nach links neigen, dabei spannt sich der rechte Sterno-cleido-mastoideus stark an. Etwa in der Mitte des Muskels ist eine spindelförmige, harte Geschwulst von fast

2 cm Breite, die links fehlt. Der Schädel ist im Stirntheil rechts etwas flacher als links, die rechte Gesichtshälfte etwas kleiner. Ausserdem besteht beiderseits hochgradiger Klumpfuss und Hydrocele dextra.

Während die Klumpfüsse alsbald in energische Behandlung genommen wurden, wurde das Caput obst. conservativ mit Breiumschlägen behandelt.

2. Juni. Caput obstip.-Stellung noch ausgeprägter, desgleichen die Veränderung am Sterno-cleido-mastoideus, der fast in seinem ganzen Verlauf zu einer daumdicken, harten Geschwulst umgewandelt ist.

26. August. Gute Kopfhaltung, Geschwulst fast verschwunden.

27. September 1900. Kopf noch immer etwas nach rechts geneigt, die rechte Gesichtshälfte ist kleiner als die linke. Am Muskel nichts nachweisbar.

15. Januar 1901. Kopfhaltung tadellos, der rechte Sterno-cleido-mastoideus normal; nur noch geringe Schädelasymmetrie.

XI. Hedwig V., 1 Monat, 1898/448. Cap. obstip. dextr.

Anamnese: In Steisslage geboren. Seit 14 Tagen bemerkt die Mutter eine Schwellung an der rechten Halsseite.

Status: 21. Juni 1898. Der Kopf wird nach rechts geneigt gehalten, rechte Stirn und Scheitelbein etwas flacher als links. Der Kopf lässt sich in Geradstellung bringen und noch etwas darüber hinaus. Im rechten Sterno-cleido-mastoideus fühlt man eine harte Geschwulst, die die unteren zwei Drittel einnimmt.

Therapie: Warme Umschläge und Massage. Unter diesen gingen die Erscheinungen allmählich zurück.

3. Juni. 1901. Nach schriftlicher Mittheilung der Mutter ist jetzt nichts Abnormes mehr zu entdecken.

XII. Ella Sch., 3 Monate, 1898/552. Cap. obstip. dextr.

Anamnese: Normale Geburt in Schädellage. 3 Wochen nach der Geburt wurde eine Verdickung an der rechten Halsseite bemerkt, bald darauf Schiefstellung des Kopfes, die allmählich zunahm.

Status: 22. Juli 1898. Gut entwickeltes Kind. Es hält den Kopf nach rechts geneigt, das Kinn nach der anderen Seite. Das rechte Scheitelbein ist flacher als das linke. Der Kopf lässt sich gerade stellen, aber nur wenig nach links beugen. Im rechten Sterno-cleido-mastoideus eine diffuse Geschwulst.

22. Juli. In Narkose Exstirpation des Sterno-cleido-mastoideus, derselbe ist fingerdick, blauroth und auf dem Durchschnitt von bindegewebigem Aussehen, Hautnaht.

8. September. Gute Kopfhaltung, aber noch Schädelasymmetrie.

Mikroskop. Präparat: Der Muskel ist gut erhalten, stellenweise jedoch zeigt sich etwas gelockerte Structur und Vermehrung des Bindegewebes mit erweiterten Gefässen. An einzelnen Stellen ist die Musculatur vollkommen verdrängt.

XIII. Erich H., 3 Wochen, 1898/626. Cap. obstip. sin.

Anamnese: Steisslage ohne Kunsthülfe. 12 Tage nach der Geburt fiel eine Anschwellung der linken Halsseite auf.

Status: 22. August 1898. Normal entwickeltes Kind, ohne sonstige Bildungsfehler. Der Kopf wird vorwiegend nach links gehalten, Kinn nach rechts gedreht. Linkes Stirnbein abgeflacht, sonst keine Asymmetrie. An der linken Halsseite ist eine sichtbare Geschwulst über der Mitte des Sterno-cleido-mastoideus. Passiv lässt sich der Kopf gerade stellen und nach der anderen Seite neigen. Die erwähnte Geschwulst ist über haselnussgross und erweist sich als dem Sterno-cleido-mastoideus angehörig.

Da die Geschwulst unter warmen Umschlägen nicht zurückgeht, sondern noch wächst, wird am

1. September in Narkose der linke Sterno-cleido-mastoideus exstirpirt. Derselbe ist in beiden Portionen in ganzer Ausdehnung bis zu den Sehnenansätzen fibrös degenerirt. Die vordere Portion ist klein fingerdick, die hintere bleistiftstark. Der ganze Muskel ist von fester Consistenz und auf dem Durchschnitt grauweiss, Hautnaht. Ungestörter Verlauf mit sofortigem guten Resultat.

27. September. Völlig normale Kopfhaltung, keine Schädelasymmetrie, keine Cervicalskoliose; die Narbe ist kaum sichtbar. Der Kopfnickermuskel ist rechts stark entwickelt, links sind die hinteren Stränge erhalten. Kosmetisch keine Störung, desgleichen keinerlei Functionsstörungen. Beim Drehen des Kopfes nach links springt die sternale Portion des Kopfnickers sehr stark hervor.

Mikroskop. Präparat: Entsprechend dem makroskopischen Befund sieht man im mikroskopischen Präparat fast ausschliesslich Bindegewebe, das an den verschiedenen Stellen verschiedenen Charakter zeigt. An einzelnen Stellen erkennt man deutlich gewundene fibrilläre Fasern mit zahlreichen langgestellten Kernen; an anderen sieht man weniger Kerne, das Gewebe erscheint hier mehr scirrhös. Nur an zwei Stellen, und zwar an der Peripherie, sind Muskelfasern erhalten. An der einen, wo die Fasern längs getroffen sind, sind die einzelnen Bündel durch interstitielles Bindegewebe auseinander gedrängt, auch erscheinen die einzelnen Säulen verkürzt, wie zerrissen, ähnlich dem Bilde der Fragmentatio Myocardii. Die Querstreifung ist bei einzelnen Fasern zu erkennen. Die Muskelinsel ist umgeben von Bindegewebe, in dem augenscheinlich eine Gefässvermehrung resp. Erweiterung stattgefunden hat. In der Nachbarschaft dieser Muskelinsel sieht man das Bindegewebe durchzogen von ganz vereinzelten, dünnen Muskelfasern. An der zweiten Stelle, an der man Muskelsubstanz sieht, ist dieselbe quer getroffen. Man sieht ungefähr 20 Muskelbündel, die vollkommen normal erscheinen, insofern als das Perimysium der einzelnen Fibrillen nicht vermehrt ist, nur zwischen einzelnen secundären Bündeln ist etwas vermehrtes Bindegewebe vorhanden. Auch hier erscheinen die Gefässlumina der Umgebung erweitert.

XIV. Hans Sch., 1 1/2 Jahre, 1898/660. Cap. obstip. sin.

Anamnese: In Kopflage geboren; die Hebamme soll am Kopf gezogen haben. 7 Wochen nach der Geburt bemerkte die Mutter an der linken Halsseite eine harte Geschwulst; der Kopf wurde nach links gehalten.

Status: 2. September 1898. Gut entwickeltes Kind, typische Cap. obstip.-Stellung, die linke Stirn ist niedriger, die ganze linke Gesichts-

hälfte deutlich weniger entwickelt als rechts. Bei Geradstellung springt die Portio clavicularis des linken Sterno-cleido-mastoideus straff hervor. Passive Redression knapp bis zur Normalstellung möglich. Es besteht eine Skoliosis cervicalis dextr. und Prominenz des rechten und Abflachung des linken Scheitelbeins.

7. September. In Narkose Freilegung des linken Sterno-cleido-mastoideus, derselbe ist kleinfingerdick, sehr straff, von graurother Farbe. Spaltung des Muskelbauches in halber Länge, treppenweise Durchschneidung, Naht beider Enden (plastische Verlängerung nach Bayer). Danach ist die Geradstellung gut möglich, doch spannt sich der um 3 cm verlängerte Muskel noch etwas an, Hautnaht.

Heilung der Wunde per primam. Da zunächst noch etwas Schiefstellung besteht, wird der Knabe nachbehandelt mit Massage und Suspension in der Glisson'schen Schwebe.

27. September 1900. Kopfhaltung tadellos, Narbe kaum sichtbar, Contouren des Muskels links ganz wie rechts, nur bei Drehung des Kopfes springt die rechte Portio sternalis stärker hervor als die linke.

Mikroskop. Präparat: Das ganze Präparat ist angefüllt mit vollkommen unregelmässig angeordneten Muskelbündeln, die theils längs, theils quer getroffen sind. Sie sind auseinander gedrängt durch auffallend kernreiches Bindegewebe mit sehr ausgebildet spindelförmigen Kernen. Die längsgetroffenen Muskelfibrillen lassen die Längsfaserung und Querstreifung nicht erkennen, sondern erscheinen getrübt. An einzelnen Stellen fehlt die Muskelsubstanz vollkommen. Man sieht dort deutlich wellenförmige Bindegewebsfasern mit wenig Kernen; hier sind die Gefässe stark erweitert und in deren Umgebung starke Rundzellenanhäufung. In diesem Gesichtsfeld befinden sich im gefärbten Präparat gleichmässige runde Lücken, die augenscheinlich von einer fettigen Degeneration herstammen.

XV. Arthur E., 6 Monate, 1899/46. Cap. obstip. sin.

Anamnese: Geburt in Kopflage. Der Kopf wurde bald nach der Geburt nach links gehalten, in letzter Zeit stärker.

Status: 9. Januar 1899. Gut entwickeltes Kind; der Kopf wird constant nach links geneigt gehalten, indessen keine typische Caput obstipum-Stellung. Die linke Gesichtshälfte ist geringer entwickelt als die rechte. Beim Versuch, den Kopf in Normalstellung zu bringen, spannen sich die linksseitigen Halsmuskeln stark an, der Sterno-cleido-mastoideus ist besonders gespannt, lässt aber eine Verdickung nicht erkennen. Die Redression macht offenbar Schmerzen. Drüsenschwellungen sind nicht zu constatiren.

Therapie: Warme Breiumschläge.

XVI. Bruno H., 1899/378. Cap. obstip. sin.

Anamnese: Geburt in Steisslage mit ärztlicher Hülfe. Vier Monate post partum wurde der Kopf nach links gehalten, Zunahme bis zum Ende des ersten Lebensjahres, dann drei Monate lang Behandlung mit Gipsverbänden. Danach soll schliesslich der Kopf ganz gerade gestanden haben. Nach einem Jahre wieder Schiefstellung, die sich in letzter Zeit stark verschlimmerte.

Status: 25. April 1899. Gut entwickelter Knabe, Kopf etwas nach links geneigt, Kinn nach rechts gedreht. Die linke Gesichtshälfte ist kleiner als die rechte, auch besteht deutliche Schädelasymmetrie. Im Ganzen macht der Schädel den Eindruck, als ob er in der Richtung vom rechten Scheitelbein zum linken Unterkiefer verkürzt, vom linken Scheitelbein zum rechten Unterkiefer verlängert wäre. Bei Neigung des Kopfes nach rechts spannt sich der linke Sterno-cleido-mastoideus, besonders die Clavicula-Portion, stärker an als rechts.

XVII. Frieda P., 9 Monate, 1899/518. Cap. obstip. sin.

Anamnese: Zwillingsgeburt; Kopflage; der andere Zwilling in Steisslage geboren. Seit vier Wochen wird der Kopf nach der linken Seite gehalten.

Status: 30. Mai 1899. Gut entwickeltes Kind mit typischer Caput obstipum-Stellung. Die linke Gesichtshälfte ist kleiner als die rechte. Eine Geschwulst im Muskel ist nicht fühlbar. Bei Geradstellung lebhafte Schmerzäusserung.

Da die Erscheinungen unter Kataplasmen zunahmen, wird am

26. Juni in Narkose operirt: Freilegung des linken Sterno-cleido-mastoideus, derselbe ist in ganzer Ausdehnung gut erhalten und zeigt makroskopisch keine Veränderungen. Keine Drüsenschwellungen. Bei der Durchschneidung auf dem Elevatorium entsteht eine starke Blutung aus der V. jugularis int., Unterbindung. Ein 1 cm langes Muskelstück wird resecirt; der Kopf ist danach frei beweglich, Hautnaht.

6. Juli. Entfernung der Nähte, Heilung p. p. Kopf steht wieder schlechter.

10. Juli. Kopfstellung annähernd normal; er lässt sich leicht passiv überkorrigiren.

15. Juli. Wiederzunahme der Schiefstellung, bei Gradrichtung des Kopfes spannen sich die Reste des durchschnittenen Muskels stark an.

XVIII. Ella F., 5 Wochen. 1899/615. Caput. obstip. dextr.

Anamnese: Steissgeburt ohne Kunsthülfe. Der Kopf stand Anfangs gerade, seit 8 Tagen wird er nach rechts geneigt. An der rechten Halsseite wurde eine harte Geschwulst bemerkt.

Status: 5. Juli 1899. Typische Caput obstip.-Stellung, im rechten Sterno-cleido-mastoideus fühlt man eine harte, circumscripte Geschwulst; das rechte Scheitelbein ist abgeflacht, das linke prominirt stark.

7. Juli. Operation in Narkose: Freilegung des rechten Sterno-cleido-mastoideus, derselbe ist in seiner ganzen Ausdehnung stark verdickt und hart. Resection der sternalen Portion vom Processus mastoideus an; die claviculare Portion bleibt stehen, da sich der Kopf nun nach der anderen Seite wenden lässt. Vergrösserte Drüsen sind nicht sichtbar; die übrigen Muskeln am Halse scheinen unverändert. Hautnaht. Auf dem Durchschnitt erweist sich der ganze Muskel bindegewebig degenerirt.

18. Juli. Geheilt; gute Kopfhaltung.

27. September 1900. Gute Kopfhaltung, keine Schädelasymmetrie; die Narbe ist wenig sichtbar. Kosmetisch keine Störung. Die claviculare Portion des Muskels ist gut entwickelt, keine Cervicalskoliose.

XIX. Katharina A., 7 Monate, 1899/649. Caput obstip. dextr.

Anamnese: Geburt in Schädellage ohne Kunsthülfe. Ein Vierteljahr nach der Geburt begann das Kind, das Kinn nach links zu drehen, später den Kopf nach der rechten Seite zu neigen; zur Zeit ist beides noch im Zunehmen.

Status: 13. Juli 1899. Gut entwickeltes Kind mit typischer Caput obstip.-Stellung: Der Kopf ist nach rechts geneigt, das Kinn nach links gedreht. Die Correction ist möglich aber mühsam. Es besteht eine sehr auffallende Gesichtsasymmetrie: Das Gesicht ist rechts niedriger, dafür breiter als links, das Schädeldach ist rechts abgeflacht, links stark prominent. Eine Geschwulst ist im Muskel nicht fühlbar, er ist aber straffer gespannt als links. Drüsenschwellungen sind nicht vorhanden.

14. Juli. Operation in Narkose: Freilegung der unteren Hälfte des rechten Sterno-cleido-mastoideus und Exstirpation des sternalen und clavicularen Ansatzes. Der Muskel ist gut erhalten. Hautnaht.

21. Juli. Entfernung der Nähte, Heilung p. p. Der Kopf steht gut.

Mikrosk. Präparat: Im ganzen normaler Muskelbefund, nur stellenweise erscheinen die Muskelbündel etwas auseinander gedrängt; in den Interstitien befindet sich lockeres Bindegewebe ohne Kernanhäufung, stellenweise mit Gefässvermehrung. Auf dem Längs- und Querschnitt sind deutlich die wandständigen Kerne zu sehen. Auf dem Längsschnitt ist die Querstreifung der Fasern deutlich.

XX. Walter K., 3 Wochen, 1899/691. Caput obstip. sin.

Anamnese: Geburt in Schädellage, langdauernd, aber ohne Kunsthülfe. Bald nach der Geburt bemerkte die Mutter, dass das Kind den Kopf nach rechts dreht. Seit heute bemerkt sie eine Geschwulst an der linken Halsseite.

Status: 22. Juli 1899. Der Kopf steht in deutlicher linker Caput obstip.-Stellung, Correction ist gut möglich. Geringe Gesichtsasymmetrie, das Schädeldach ist links abgeflacht. Im linken Sterno-cleido-mastoideus ist eine feste Geschwulst fühlbar.

XXI. Alice T., 1899/715. Caput obstip. sin.

Anamnese: Lang dauernde Geburt in Schädellage. Von Anfang an wurde der Kopf nach links gehalten, das Kinn nach rechts gedreht.

Status: Gut genährtes Kind, der Kopf wird nach links geneigt gehalten, das Kinn nach rechts gedreht. Die rechte Stirnhälfte prominirt stärker als die linke, die hintere linke Schädelhälfte stärker als die rechte. Der linke Sterno-cleido-mastoideus spannt sich bei gewaltsamer Geradstellung des Kopfes an, ohne sich besonders hart anzufühlen.

4. August 1899. Redressirender Schusterspahn-Stärkebinden-Verband.

XXII. Erich H., 1 Monat, 1899/1031. Caput obstip. dextr.

Anamnese: Langdauernde Entbindung in Schädellage ohne Kunsthülfe. Seit 8 Tagen ist an der linken Halsseite eine Geschwulst.

Status: 2. November 1899. Der Kopf wird meistentheils in rechtsseitige Caput-obstip.-Stellung gelegt, lässt sich aber redressiren. Keine Drüsenschwellung. Zwischen Ansatz und Ursprung des rechten Sterno-cleido-mastoideus sitzt eine bohnengrosse, harte Geschwulst, die nach beiden Seiten diffus in den übrigen Theil des Muskels übergeht. Der

Muskel fühlt sich unterhalb der Theilungsstelle normal an, ist aber scheinbar druckempfindlich. Bei Redression spannt sich der rechte Sterno-cleido-mastoideus stark an. Die rechte Schädelhälfte ist gegenüber der linken in der Entwicklung deutlich zurückgeblieben, im Gesicht sind keine Differenzen.

10. November. Zunahme der Geschwulst und der Schiefstellung.

XXIII. Fritz K., 1900/572. Caput obstip. dextr.

Anamnese: Steissgeburt. Seit einigen Wochen wird ein Knoten an der rechten Halsseite bemerkt.

Status: 5. Juni 1900. Wallnussgrosse Geschwulst im rechten Sterno-cleido-mastoideus. Der Kopf steht gerade, lässt sich nach links neigen. Therapie: Warme Breiumschläge.

19. Juni. Die Geschwulst ist kleiner und weicher; der Kopf steht noch gerade, lässt sich aber nicht so leicht nach links wie nach rechts beugen.

XXIV. Erich H., 1 Monat, 1900/728. Caput obstip. sin.

Anamnese: Normale Geburt in Schädellage (der Kopf war sehr gross). Seit 8 Tagen wird eine Geschwulst an der linken Halsseite bemerkt.

Status: 15. Juli 1900. Der linke Sterno-cleido-mastoideus ist hart und verdickt. Der Kopf wird meist nach links gehalten und lässt sich nicht nach rechts beugen.

20. Juli. Zunahme der Schiefstellung.

25. Juli. Operation in Chloroform-Narkose: Freilegung des Muskels in ganzer Ausdehnung. Die sternale Portion ist kleinfingerdick, stark mit der Umgebung verwachsen, von fibröser Consistenz und weissgrauer Farbe, blutet auf dem Durchschnitt fast gar nicht. Auf dem Durchschnitt sind die einzelnen Muskelbündel wohl unterscheidbar, überall von Bindegewebe durchwachsen. Die claviculare Portion ist wenig verändert, die Fascien sind nicht betheiligt. Geschwollene Drüsen sind nicht vorhanden. Exstirpation der sternalen Portion. Hautnaht.

2. August. Entfernung der Nähte, Heilung p. p.

30. August. Kopfhaltung tadellos.

27. September. Kopf etwas nach links geneigt, bei Beugung nach rechts spannt sich die erhaltene Clavicularportion des Kopfnickers stark an.

4. Juni 1901. Es besteht noch geringe Linksneigung des Kopfes; passive Redression ist gut möglich, doch spannen sich in der Tiefe noch einige Stränge leicht an. Schädel- und Gesichtsasymmetrie nicht erkennbar. Auffallend ist die stärkere Füllung der Venen der linken Hals- und Gesichtsseite.

Mikrosk. Präparat: Bei schwacher Vergrösserung sieht man nur an einer ganz circumscripten Stelle intacte Musculatur. Im Uebrigen ist das Präparat ausgefüllt von einem sehr kernreichen (spindelförmige Kerne), fibrillären, sehr lockeren Bindegewebe, das nur vereinzelte Quer- und Längsschnitte von Muskelfasern enthält. Gefässe sieht man nur sehr vereinzelt, Blutpigmentreste nirgends. Die erhaltenen Muskelzüge zeigen ebenfalls starke Invasion rundlicher und ovaler Zellen. An einzelnen Stellen sieht man zwischengestreut zahlreiche rundliche Hohlräume, die

wahrscheinlich den der fettigen Degeneration unterworfenen Gewebspartikeln entsprechen.

XXV. Friedrich H., 7 Monate, 1900/869. Caput obstip. sin.

Anamnese: In Steisslage ohne Kunsthülfe geboren. Gleich nach der Geburt wurde bemerkt, dass der Kopf nach links gehalten wird.

Status: 17. August 1900. Der Kopf ist nach links geneigt, das Kinn nach links gedreht. Schädel und Gesicht zeigen die typischen, nicht sehr ausgeprägten Asymmetrieen. Der linke Sterno-cleido-mastoideus ist verbreitert, aber nicht besonders gespannt.

18. September. Die Schiefstellung hat zugenommen, der Muskel ist stark gespannt, die Correction schmerzhaft.

24. September. Operation in Narkose: Freilegung des linken Kopfnickers. Die sternale Portion ist nicht gespannt, der Muskelbauch ziemlich normal, blutet gut beim Durchschneiden. Dagegen ist die claviculare Portion stark angespannt und verdickt, auf der Schnittfläche deutlich degenerirt, fast gar nicht blutend. Von beiden Portionen werden die unteren Hälften resecirt. Dicht unter der Haut befindet sich eine bohnengrosse Drüse, die wahrscheinlich durch ein bestehendes Hautekzem bedingt ist. Hautnaht.

12. October. Wundverlauf ungestört. Der Kopf wird noch etwas nach links gehalten und lässt sich schwer nach rechts neigen, weil sich die claviculare Portion des Kopfnickers dabei stark anspannt. Tägliches Redressement empfohlen.

27. November. Kopfhaltung tadellos, Uebercorrection noch etwas schwierig.

6. Juni 1901. Geringe Linksneigung, die jedoch als gewohnheitsgemäss aufzufassen ist, da nach Angabe der Mutter das Kind sehr oft spontan den Kopf gerade hält. Passiv lässt sich der Kopf bequem nach rechts neigen, ohne dass spannende Stränge zu fühlen sind. An der Narbenstelle ist eine mässige Abflachung bemerkbar.

XXVI. Walter B., 2 Monate, 1900/890. Caput obstip. sin.

Anamnese: Geburt in Schädellage ohne Kunsthülfe, aber langdauernd. Seit 14 Tagen wird bemerkt, dass der Kopf schief gehalten wird.

Status: 23. August 1900. Der Kopf wird nach links geneigt gehalten, das Kinn nach rechts gedreht, wird aber auch spontan nach links gedreht. Am Schädel sind die typischen Asymmetrieen deutlich ausgeprägt. Der linke Sterno-cleido-mastoideus ist verbreitert und gespannt.

Da die Erscheinungen unter Breiumschlägen bestehen bleiben, wird am

17. September in Narkose operirt: Schnitt über der sternalen Portion des angespannten Kopfnickers, Exstirpation der unteren zwei Drittel, danach der sich noch anspannenden Stränge der clavicularen Portion. Die Fascie ist nicht betheiligt. Drüsenschwellung ist nicht zu constatiren. Hautnaht. Der Muskel erscheint auf dem Querschnitt ganz weissgrau; der Muskelbauch ist stark verdickt.

25. September. Entfernung der Nähte, Heilung p. p.

13. October. Gute, tadellose Kopfhaltung.

8. Juni 1901. Gute Kopfhaltung. Der Kopf wird activ nach beiden Seiten gedreht und geneigt. Die Narbe ist kaum sichtbar, eine Abflachung überhaupt nicht zu bemerken.

XXVII. Georg R., 10 Jahre, 1900/1175. Caput obstip. dextr.

Anamnese: Entbindung in Beckenendlage mit Kunsthülfe. Von Geburt an wurde der Kopf schief gehalten; die Schiefhaltung nahm im Lauf der Jahre stetig zu.

Status: 19. November 1900. Gut entwickelter, kräftiger Knabe. Sehr stark ausgeprägte rechtsseitige Caput obstip.-Stellung, sehr ausgebildete Schädel- und Gesichtsasymmetrieen. Der rechte Kopfnicker ist sehr stark gespannt und widersteht jedem Versuch der passiven Redression. Es besteht eine bedeutende Cervical- und Brustskoliose. Besonders auffallend ist die Verschiebung des Kopfes nach links, so dass die linke Schulternackenlinie gegenüber der rechten verkürzt erscheint.

26. November. Operation in Chloroformnarkose: Zunächst wird die plastische Verlängerung des Muskels ausgeführt. Da sich diese jedoch wegen zu starker Verkürzung des Muskels als nicht ausreichend erweist, wird die Exstirpation beider Portionen vorgenommen. Der Muskel lässt makroskopisch keine wesentlichen Veränderungen erkennen. Naht der Hautwunde.

1. December. Entfernung der Nähte, Heilung p. p.

4. December. Passiv ist Uebercorrection der fehlerhaften Stellung gut möglich. Doch nimmt der Kopf danach wieder seine Schiefstellung ein. Ausserdem besteht noch die rechtsconvexe Hals- und Brustskoliose. Orthopädische Nachbehandlung.

4. Januar 1901. Die Kopfstellung ist fast normal, die völlige Correction gut möglich; doch besteht noch geringe Neigung zur Schiefstellung. Beeinträchtigt ist der kosmetische Effect durch die Verschiebung des Kopfes nach links.

19. März. Tadellose Kopfhaltung, dgl. gute Function. Die Medianlinie des Körpers trifft das rechte Nasenloch. Die Dorsalskoliose besteht noch, ist aber wesentlich gebessert.

3. Juni. Tadellose Kopfhaltung. Die Abflachung an der Halsseite wenig auffallend. Die Skoliose ist vollkommen beseitigt. Patient ist seit Ende März aus der orthopädischen Behandlung entlassen.

XXVIII. Hertha O., 8 Wochen, 1901/10. Caput obstip. dextr.

Anamnese: Entbindung mit Forceps. Nach 6 Wochen wurde eine Geschwulst an der rechten Halsseite bemerkt und zur selben Zeit die Neigung des Kopfes nach rechts.

Status: 19. Januar 1901. Ziemlich starkes rechtsseitiges Caput obstipum. Der rechte Sterno-cleido-mastoideus ist stark verdickt und gespannt.

24. Januar. Operation in Narkose: Freilegung des rechten Kopfnickers in ganzer Ausdehnung. Derselbe ist enorm verdickt, hart und stark gespannt. Beim Durchschneiden knirscht das Gewebe unter dem Messer. Auf dem Durchschnitt ist überhaupt keine Musculatur erkennbar, sondern nur ein weisses, fasriges Bindegewebe. Beide Portionen sowie

alle sich anspannenden Stränge werden exstirpirt. Drüsenschwellungen sind nicht vorhanden. Hautnaht.

31. Januar. Entfernung der Nähte, Heilung p. p.

9. Februar. Das Kind ist noch nicht im Stande, den Kopf selbstständig zu halten, doch dreht es, wenn es gestützt wird, das Kinn nach der kranken Seite. Man kann aber ohne jeden Widerstand den Kopf weit nach der gesunden Schulter neigen.

2. März. Kopfhaltung gut, eher nach links geneigt. Unter der Narbe sind verdickte Muskelreste zu fühlen.

6. Juni. Vollkommen normale Kopfhaltung, Beweglichkeit vollkommen frei. Die Narbe ist nicht sichtbar, aber eine mässige Abflachung der rechten Halsseite.

XXIX. Joseph S., 6 Wochen, 1901/339. Caput obstip. dextr.

Anamnese: Entbindung unter Anlegung des Forceps. Nach fünf Wochen bemerkte die Mutter beim Baden eine Geschwulst an der rechten Halsseite und eine Neigung des Kopfes nach rechts. Seitdem haben beide Erscheinungen zugenommen.

Status: 11. April 1901. Gut entwickeltes Kind. Der Kopf ist ganz wenig nach rechts geneigt, das Kinn nach links gedreht. Schädelasymmetrie ist minimal. In der Mitte des rechten Sterno-cleido-mastoideus ist eine knorpelharte, haselnussgrosse Geschwulst, die augenscheinlich druckempfindlich ist. Der ganze rechte Kopfnicker ist stark gespannt, jedoch lässt sich der Kopf ziemlich leicht in die entgegengesetzte Haltung bringen. Sonst keine Missbildungen.

25. April. Operation in Narkose: Die vordere Portion des Kopfnickers ist fingerdick und vollkommen bindegewebig entartet; die clavikulare Portion erscheint normal. Exstirpation der sternalen Portion. Hautnaht.

1. Mai. Heilung p. p. Die hintere Portion des rechten Kopfnickers ist deutlich fühlbar, spannt sich aber bei linksseitiger Beugung des Kopfes nicht im geringsten an. Die Kopfhaltung ist ausgezeichnet.

4. Juli. Die Kopfhaltung ist vollkommen normal; eine Abflachung an der Halsseite nicht bemerkbar.

Am Schlusse der Arbeit ist es mir eine angenehme Pflicht, Herrn Dr. Maass für die gütige Ueberlassung des Materials und für die freundlichen Rathschläge bei der Ausführung der Arbeit meinen verbindlichsten Dank auch an dieser Stelle auszusprechen. Auch Herrn Maler Landsberg bin ich für die Anfertigung der mikroskopischen Zeichnungen zu grossem Dank verpflichtet.

Erklärung der Abbildungen auf Tafel II.

Fig. 1. Abbildung eines Schnittes von Fall XXIV bei schwacher Vergrösserung. Ueberwiegend Bindegewebe mit ganz vereinzelten Muskelfaser-Segmenten.

Fig. 2. Abbildung eines Schnittes von Fall XIX, bei starker Vergrösserung. Im Ganzen normale Muskelsubstanz, nur mit vermehrtem interstitiellen Gewebe.

XVII—XVIII.

Kleine Mittheilungen.

XVII.

Ueber mechanische Störungen des Knochenwachsthums.

Von

Dr. H. Maass (Berlin).

(Mit 2 Abbildungen.)

In einem der letzten Hefte dieser Zeitschrift hat Herz[1]) an meiner Arbeit „Ueber die mechanischen Störungen des Knochenwachsthums“ [2]) eine sehr eingehende Kritik geübt, auf Grund deren er ebenso den Werth der von mir ausgeführten Thierexperimente negirt, als die daraus gezogenen Schlussfolgerungen betr. der mechanischen Pathogenese der Skelettdeformitäten verwirft. Leider hat Herz sich nicht der Mühe unterzogen, meine Versuche nachzuprüfen, obschon es sich um eine ziemlich einfache Versuchsreihe handelt; — er wäre sonst vermuthlich zu anderen Schlüssen gelangt —, sondern basirt seine ablehnende Kritik auf rein theoretische, meines Erachtens fast in keinem Punkte stichhaltige Einwendungen. Im sachlichen Interesse scheint es mir deshalb geboten, auf die in Rede stehenden Fragen nochmals in Kürze zurückzukommen, um so mehr, als ich auch sonst auf manchen Widerspruch gestossen bin und voraussichtlich noch stossen werde.

Die Störungen des Knochenwachsthums lassen sich von pathogenetischen Gesichtspunkten in zwei grosse Gruppen sondern, in solche, bei denen eine frühzeitige Alteration der Knochenmatrix ein vermindertes resp. vermehrtes Wachsthum zur Folge hat — organische Wachsthumsstörungen —, und in solche, wo bei intacter Knochenmatrix äussere mechanische Einwirkungen, also vermehrter oder verminderter Druck resp. Zug, die normale räumliche Ausdehnung des wachsenden Knochens störend beeinflussen — mechanische Wachsthumsstörungen. Für die erstere Gruppe sehen wir in den Extremitätenverkürzungen nach frühzeitigem Verlust der Wachsthumsknorpel (z. B. in Folge von Verletzungen, Osteomyelitis etc.), sowie in dem excessiven Längenwachsthum in Folge chronisch entzündlicher Reizung

1) Herz, Zur Frage mechanischer Störungen des Knochenwachsthums. Deutsche Zeitschr. f. Chirurgie. LX. Bd. 3. u. 4. Heft.

2) Virch. Arch. CLXIII. Bd.

derselben (tuberculöse Herde u. a.) keineswegs seltene Beispiele; betrifft die Läsion nur die eine Hälfte des Knorpels, so ist ein ungleiches Längenwachsthum die Folge und es kommt zu Valgus- und Varusstellungen der benachbarten Gelenke; ebenso lassen sich experimentell durch einseitige Verletzung der Wachsthumsknorpel entsprechende Defermitäten erzeugen (Ghillini)[1]). In analoger Weise kann das Dickenwachsthum durch Läsionen des Periosts störend beeinflusst, so z. B. durch chronisch entzündliche Processe in excessiver Weise gesteigert werden (Ostitis syphilitica deformans u. a.). In das Bereich der organischen Wachsthumsstörungen gehören auch die functionellen Hypertrophieen resp. Atrophieen, die sich unter dem Einfluss eines gesteigerten resp. verminderten Gebrauchs einzelner Gliedmaassen während der Wachsthumsjahre in recht beträchtlichem Grade ausbilden können. Alle diese Vorgänge, bei denen die Gestaltveränderungen der betroffenen Skelettheile immer durch ein wirkliches Plus resp. Minus der Knochenproduction bedingt sind, bieten unserem Verständniss keine sonderlichen Schwierigkeiten.

Wesentlich anders liegen die Verhältnisse bei den mechanischen Wachsthumsstörungen, wie wir sie beispielsweise unter dem Einfluss fehlerhafter Haltung an denjenigen Skelettheilen beobachten, die die Rumpflast zu tragen haben, am Rückgrat und den unteren Extremitäten; hier kommt es in Folge der durch die fehlerhafte Belastung veränderter Druck- und Zugspannungen zu den allerhochgradigsten Wachsthumsstörungen, ohne dass — bei den habituellen Belastungsdeformitäten wenigstens — an den betroffenen Skelettheilen irgend eine krankhafte Disposition nachzuweisen wäre.

Was unter der Einwirkung fortgesetzten örtlichen Drucks an einem wachsenden Knochen vor sich geht, ist Gegenstand vielfacher Untersuchung gewesen; es braucht nur an die Arbeiten L. Fick's und H. Meyer's erinnert zu werden; beide Forscher kamen zu dem übereinstimmenden Resultat, dass ein abnormer örtlicher Druck das Knochenwachsthum hemmt. Auf der gleichen Annahme basirt die „Hüter-Volkmann'sche Drucktheorie", wonach vermehrter Druck das Knochenwachsthum verlangsamt, verminderter Druck respective Zug dagegen beschleunigt. Zu wesentlich anderen Resultaten kam J. Wolff[2]) auf Grund seiner Studien über die innere Architectur deformer Skelettheile: er findet an den Stellen vermehrten Drucks Knochenhypertrophie, an den Stellen verminderten Drucks aber Atrophie und vindicirt aus seinen Befunden dem Skelett ein fast unbegrenztes Anpassungsvermögen an veränderte statische Inanspruchnahme. Gegenüber der Wolff'schen Lehre haben Albert, v. Recklinghausen, Lorenz, F. Bähr u. a. im Wesentlichen an der älteren „Drucktheorie" festgehalten, weil nur sie die Gestaltveränderungen deformer Skelettheile befriedigend erklärt; doch hat die scheinbar so beredte Sprache der Wolff'schen Befunde nicht wenige Anhänger der „Drucktheorie" zu dem von Wolff aufgestellten

1) C. Ghillini, Experimentelle Knochendeformitäten. Langenb. Archiv. LII. Bd. 4. Heft.

2) J. Wolff, Das Gesetz der Transformation der Knochen. Berlin 1892. — Derselbe, Die Lehre von der functionellen Pathogenese der Deformitäten. Langenb. Archiv. Bd. LXIII.

„Transformationsgesetz" bekehrt. Jedenfalls beweist die an die Wolff'schen Arbeiten geknüpfte Polemik, dass es sich hier um recht schwierige Probleme handelt, die eine allseitig befriedigende Lösung noch nicht gefunden haben.

Ich habe auf dem Wege des Thierexperiments versucht, zur Klärung der bestehenden Controversen etwas beizutragen. Indem ich die hintere Extremität junger, im Wachsthum befindlicher Kaninchen durch Gypsverbände in bestimmten Zwangsstellungen fixirte, erfuhren die physiologischen Druck- und Zugspannungen der eingegypsten Knochen dauernde und leicht bestimmbare Abänderungen, deren Einfluss auf das Knochenwachsthum sich nach beendeter Versuchsdauer durch Vergleich mit der frei wachsenden Extremität sehr klar und schön übersehen liess. Diese Versuche, betr. deren Details ich auf meine Originalarbeit verweise, bestätigten zunächst die von Fick, H. Meyer, Hüter, v. Volkmann u. A. vertretene Anschauung, dass örtlich gesteigerter Druck das Knochenwachsthum hemmt; das ist also — darin stimme ich Herz bei — nichts Neues. Sie zeigten aber zugleich — und darin sehe ich den eigentlichen Werth meiner Experimente —, dass einer jeden mechanischen Hemmung des Knochenwachsthums in irgend einer Richtung ein correlativ stärkeres Wachsthum in einer anderen — druckfreien — Richtung entspricht; d. h.: örtlich gesteigerter Druck hemmt wohl die räumliche Ausdehnung des wachsenden Knochens, nicht aber die Knochenproduction als solche; diese nimmt vielmehr ihren ungestörten Fortgang, nur die Wachsthumsrichtung ist eine veränderte oder, um es leicht fasslich auszudrücken: ein wachsender Knochen verhält sich gegenüber abnormen Wachsthumswiderständen nicht anders als ein Strom, der nach Verlegung seines natürlichen Flussbetts zwar nicht aufhört zu fliessen, aber in neue Abflussbahnen in der Richtung der geringsten Widerstände gedrängt wird; ebenso wächst der Knochen unter dem Einfluss mechanischer Wachsthumswiderstände mit unvermindeter Wachsthumsintensität weiter, aber er verlässt seine physiologische Wachsthumsrichtung und wächst in neue, fehlerhafte Bahnen, die sich aus der Grösse und Richtung der Widerstände nach rein mechanischen Gesetzen ergeben. Das unverminderte Fortschreiten der organoplastischen Vorgänge ist das wesentliche, die mechanischen von den organischen Wachsthumsstörungen unterscheidende Merkmal und giebt den Schlüssel für das Verständniss ihrer pathologisch anatomischen Veränderungen: ein im Längenwachsthum gehemmter Knochen wächst entsprechend stärker in die Breite oder erfährt, falls es sich um einen gebogenen Knochen handelt, eine entsprechende Zunahme seiner physiologischen Krümmung. Wo das Wachsthum durch spongiöse Apposition geschieht, wie beispielsweise das epiphysäre Wachsthum der Röhrenknochen, da verdichtet sich das spongiöse Knochengewebe in dem Maasse zu einem compakteren Gefüge, als durch den örtlich gesteigerten Druck die räumliche Ausdehnung des wachsenden Knochens gehemmt ist. Für diese Vorgänge habe ich experimentelle Belege erbracht und dieselben in den Tafelfiguren meiner Arbeit naturgetreu abbilden lassen; wer meine Versuche nachprüft, wird sich von der Richtigkeit derselben leicht über-

zeugen, und es freut mich, dass Ribbert[1]) gleichzeitig und unabhängig von mir durch analoge Versuche an den Schwanzwirbeln wachsender Kaninchen zu ähnlichen Befunden gelangt ist, wennschon er nicht die gleichen Schlussfolgerungen daraus gezogen hat.

Warum erklärt nun Herz meine Versuche für „werthlos und der Beweiskraft völlig entbehrend"?

Zunächst bemängelt Herz, dass meine Versuchsthiere die eingegypste Hinterpfote beim Laufen nicht belasteten, sondern in abducirter Stellung nachschleppten; deshalb können diese Verbände nicht als Analogon der Redressionsgypsverbände gelten, mittelst deren wir deforme Gliedmaassen, beispielsweise ein Genu valgum, einen Klumpfuss u. A. in die physiologischen Wachsthumsbahnen zurückzuzwingen suchen. Denn hierbei sei der Gebrauch der eingegypsten Extremität, ihre Belastung das Entscheidende. Dem gegenüber möchte ich Herz an die redressirenden Gypsverbände erinnern, die wir mit dem besten Erfolg beim congenitalen Klumpfuss in einer Altersperiode anlegen, wo von einem Gebrauch des betr. Gliedes noch keine Rede ist; nichts destoweniger beobachten wir gerade bei ganz kleinen Kindern unter dem Einfluss des Etappenverbandes eine erstaunlich schnelle Umbildung des deformen Fussskeletts, nicht also, weil eine veränderte statische Inanspruchnahme statt hat, sondern weil die Knochen noch im allerregsten Wachsthum begriffen sind und durch dauernd veränderte Druck- und Zugspannung deshalb sehr leicht und schnell in bestimmte Wachsthumsbahnen gedrängt werden können. Gerade diese Beobachtungen waren es, die mir den Anstoss zu meinen Thierexperimenten gegeben haben. Da im Uebrigen nicht der Einfluss der veränderten Function, sondern zuvörderst nur die mechanische Einwirkung abnormer Druck- und Zugspannungen auf das Knochenwachsthum den Gegenstand meiner Untersuchung bildeten, so kann ich in dem Nichtgebrauch der eingegypsten Extremität eher einen Vorzug als einen Nachtheil erblicken.

Ein weiterer Grund für die Werthlosigkeit meiner Versuche ist nach Herz der Umstand, dass sich die Wachsthumsstörungen nur an der Tibia, nicht auch am Femur fanden. „Diese Feststellung zeigt, dass der Fall so einfach nicht liegt. Handelt es sich thatsächlich um eine dauernde Vermehrung des Druckes, so lastet dieser Druck doch ebenso auf dem hinteren, resp. seitlichen Theile des Femur; er müsste unbedingt also Veränderungen zeigen." Diese Anschauung ist eine total irrige. Bei der Eingypsung einer Extremität in bestimmter Zwangsstellung können sich die mechanischen Einwirkungen der dauernden Stellungsänderung nur auf die Knochen äussern, die allseitig in ihren Articulationen fixirt sind, wie das bei meinen Versuchen hinsichtlich der Tibia der Fall ist; dahingegen ist das Hüftgelenk frei beweglich, und deshalb ist es nicht ersichtlich, wieso der Femur in der Richtung seines Längenwachsthums gehemmt sein sollte. Anders liegen die Verhältnisse, wenn die betreffende Extremität zum Gehen benutzt würde und durch das Körpergewicht belastet wäre, was bei meinen Versuchsthieren, wie schon erwähnt, nicht

1) Ribbert, Archiv f. Entwicklungsmechanik der Organismen. Bd. VI. Heft 4.

geschah. Der Hinweis Herz' auf die Veränderungen des Femur beim menschlichen Genu valgum erscheint deshalb hier durchaus verfehlt. Aus dem Fehlen jeglicher Veränderungen am Femur zieht Herz den Schluss, dass die Veränderungen der Tibia überhaupt keine Wachsthumsstörungen darstellen, sondern bei dem Akt des Eingypsens selbst gewaltsam hervorgebracht seien: „Meiner Meinung nach — und das beweist der Mangel jeder Veränderung des Femur — ist die Abbiegung der Epiphyse schon im Moment der forcirten Extension entstanden, als Maass die Tibia an dem Femur gleichsam aufrichtete — die Tibia wurde an dem feststehenden Femur gestreckt; die plastischere Epiphysensubstanz der Tibia gab nach, und ein Druck war fürderhin nicht mehr vorhanden."

Ebenso meint Herz hinsichtlich der Spongiosaverdichtungen: „Dass Maass sie bei seinen Präparaten gesehen hat, erklärt sich daraus, dass er bei seinen forcirten Stellungen die Spongiosa wirklich comprimirt hat, d. h. all die Säulen und Wände gebrochen hat."

Hätte Herz auch nur eines meiner Experimente nachgeprüft, so hätte er diese Einwendungen sicher nicht erhoben, denn er hätte sich leicht überzeugt, dass 1. weder bei der Eingypsung in Streckstellung, noch bei der etappenweisen Redression in Genu valgum-Stellung von einer stärkeren Gewaltanwendung — wie etwa beim brisement forcé — die Rede ist, dass mithin jede traumatische Einwirkung von vornherein ausgeschlossen erscheint, dass 2. die eingegypsten Knochen der im Beginn des Versuchs getödteten Thiere noch keinerlei Veränderungen zeigen, diese vielmehr erst 10—14 Tage nach dem Akt des Eingypsens auftreten und ganz proportional der Länge der Versuchsdauer zunehmen, dass 3. diese Veränderungen lediglich da zu finden sind, wo das Längenwachsthum vor sich ging, d. h. am Diaphysenende, an einem Theil also, der bei Beginn des Versuchs überhaupt noch gar nicht existirte, wohingegen die älteren Theile der Diaphyse sowie auch die Epiphysen, die durch eine traumatische Einwirkung doch zuerst hätten tangirt werden müssen, keine sonderlichen Veränderungen erkennen liessen.

Schon ein Blick auf die Abbildungen meiner Präparate hätte Herz von der Unhaltbarkeit seiner Anschauung überzeugen müssen; wie will Herz in Fig. 3b den abnormen Corticalisverlauf sowie die abweichende Richtung des Spongiosawachsthums, wie besonders in Fig. 5b das enorme Dickenwachsthum der in ihrem Längenwachsthum gehemmten Fibula anders, denn als Wachsthumsstörung erklären? Weniger gut liessen sich allerdings die Spongiosaverdichtungen (Fig. 6b) in der Abbildung wiedergeben; an den Originalpräparaten, die Herz jederzeit zur Verfügung stehen, würde er sich indess leicht überzeugen, dass er sich hier ebensowenig wie bei den äusseren Formveränderungen der Knochen um Kunstproducte handelt.

Diese Darlegungen mögen genügen, die Einwendungen Herz' gegen meine Versuche zu entkräften, sie zeigen zugleich, wie misslich es ist, eine experimentelle Arbeit lediglich auf theoretische Deductionen hin zu bekämpfen.

Ich komme nun zu den Schlussfolgerungen, die ich hinsichtlich der mechanischen Pathogenese der Belastungsdeformitäten aus meinen Experimenten gezogen habe, mit denen Herr Herz sich ebenso wenig befreunden kann, wie mit meinen Experimenten selbst. In Uebereinstimmung mit

meinen Versuchen muss ein im Wachsthum befindlicher Knochen, wenn er in der Richtung seines Höhenwachsthums durch fehlerhafte Belastung einem dauernd ungleichen Belastungsdruck unterliegt, auf Seite des gesteigerten Drucks im Höhenwachsthum zurückbleiben, muss aber gleichzeitig, da die Knochenproduction mit unveränderter Intensität erfolgt, ein correlatives Wachsthum in der druckfreien Richtung erfahren, d. h. stärker in die Breite wachsen, und, falls das Wachsthum durch spongiöse Apposition erfolgt, auf dem Durchschnitt zugleich ein compakteres Knochengefüge zeigen, als auf der druckfreien Seite. Sehr schön lassen sich diese Vorgänge am skoliotischen Keilwirbel demonstriren. Des leichteren Verständnisses halber gebe ich hier die betr. Figuren aus meiner Arbeit nochmals wieder.

Fig. 1.

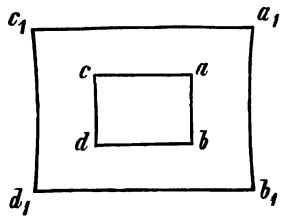

Fig. 2.

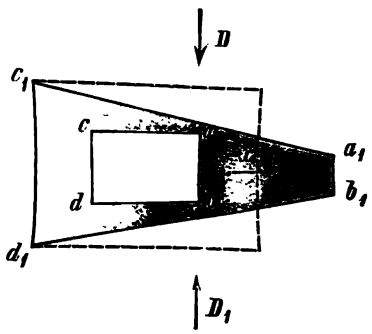

a b c d (Fig. 1) stellt den Durchschnitt des Wirbels beim Krankheitsbeginn dar, das Wachsthum des Wirbels erfolgt in der Hauptsache allseitig durch spongiöse Apposition; die Linien a_1 b_1 c_1 d_1 bezeichnen den Umfang, den der betr. Wirbel durch dies appositionale Wachsthum unter normalen Bedingungen bis zu einer gewissen Altersgrenze erreicht haben würde. In Fig. 2 zeigen die Linien a_1 b_1 c_1 d_1, wie sich dies appositionelle Wachsthum nach dem Ergebniss meiner Experimente unter der Einwirkung eines einseitig abnorm gesteigerten Belastungsdrucks gestalten müsste: der Wirbel wird auf der Druckseite (Pfeile D und D_1) im Höhenwachsthum zurückbleiben; die in ihrer räumlichen Ausdehnung gehemmten spongiösen Appositionen werden sich zu einem compakten Gefüge verdichten, — was durch die schraffirten Partieen in Fig. 2 ausgedrückt ist, — und werden, je mehr das räumliche Missverhältniss zunimmt, einen Ausweg in der druckfreien Richtung des Pfeiles x suchen. Diese nach meinen experimentellen Resultaten rein theoretisch gefolgerten Vorgänge stimmen mit den thatsächlichen Befunden am skoliotischen Keilwirbel so überraschend überein, und geben eine so befriedigende und leicht verständliche Erklärung derselben, dass es für mich keinem Zweifel unterliegt, dass sie lediglich durch die mechanische Einwirkung des veränderten Belastungsdruckes auf das Knochenwachsthum bedingt sind. Wie durch die keilförmige Abschrägung auf der Druckseite die Höhe des Wirbels hierselbst schliesslich erheblich unter die ursprüng-

liche Höhe beim Krankheitsbeginn sinken kann, geht aus einem Vergleich der Linien a b und a_1 b_1 in Fig. 2 ohne Weiteres hervor; ich kann deshalb nicht verstehen, wenn Herz in seiner Kritik schreibt: „Es drängt sich da eine Schlussfolgerung auf, die Maass zu ziehen unterlassen hat. Die Wahrheit seiner These vorausgesetzt, würde die Höhe des Knochens auf der Druckseite die Höhe des Knochen beim Krankheitsbeginn darstellen; denn das Wachsthum geht in der druckfreien Richtung vor sich und eine Atrophie hat nicht statt. Nun sehen wir z. B. bei dem skoliotischen Keilwirbel bei Verkrümmungen, die erst verhältnissmässig spät entstanden sind, in einem Alter, in dem der Wirbel schon eine beträchtliche Höhe hatte, eine solche Abschrägung, die uns zwingt, die Annahme, das sei die ursprüngliche Höhe, als unrichtig a limine abzuweisen."

Hier hat mich also Herz offenbar nicht ganz richtig verstanden, denn meine rein mechanische Anschauung erklärt die keilförmige Abschrägung des Wirbels in ebenso einfacher und befriedigender Weise, wie das verstärkte Breitenwachsthum und das compaktere Gefüge auf der Druckseite.

Von einer Atrophie im eigentlichen Sinne kann hierbei ebenso wenig die Rede sein, wie von einer Knochenhypertrophie, als welche J. Wolff das stärkere Breitenwachsthum des Keilwirbels und sein compakteres Gefüge auf der Druckseite gedeutet hat; ich verweise in dieser Beziehung auf die sehr treffenden Bemerkungen, die Riedinger[1]) gelegentlich einer Kritik des Wolff'schen Transformationsgesetzes gemacht hat.

„Biegen wir einen geraden Gummibalken so, dass er einen Gewölbebogen darstellt, so verdichtet und verkürzt sich die Seite der Concavität und dehnt und verlängert sich die Seite der Convexität. Nichts geht am Gummibalken verloren, nichts wird angesetzt. Die Form ist durch eine Kraft wohl verändert, die Substanz bleibt aber hinsichtlich des Gewichtes und der Zahl der Moleküle erhalten. Wir sehen zugleich, dass an den Stellen, an denen eine Vergrösserung des Umfanges erfolgt, der Inhalt im Verhältniss zum Umfang sich verringert. Derselbe Vorgang vollzieht sich bei der Deformirung eines Knochens. An den Stellen vermehrten Drucks ist der Umfang verringert, der Inhalt im Verhältniss zum Umfang vergrössert. An den Stellen der Druckentlastung ist der Umfang vergrössert, der Inhalt im Verhältniss zum Umfang verringert. Weder die Zahl der Bälkchen noch das Gewicht derselben hat nach Beendigung des Processes etwas verloren oder etwas gewonnen."

Ganz das Gleiche als für den skoliotischen Keilwirbel gilt für die pathologisch-anatomischen Veränderungen der Tibia valga, die auf ihrer lateralen Seite in Folge des hier gesteigerten Belastungsdruckes zwar im Höhenwachsthum zurückbleibt, dafür aber ebenso an den spongiösen Appositionszonen des Diaphysenendes deutliche Spongiosaverdichtungen, sowie an der compakten Knochenrinde ein correlatives Breitenwachsthum auf der Druckseite erkennen lässt; auch diese Veränderungen müssen als rein mechanisch bedingte Wachsthumsstörungen aufgefasst werden.

1) Riedinger, Centralbl. f. Chirurgie. 1897. Nr. 10.

Herz bemerkt hierzu, dass nach den Arbeiten Albert's[1]) auch die Epiphysen sowohl des Femur wie der Tibia auf der Druckseite, d. h. in ihrem lateralen Abschnitt an Höhe abnehmen. Das bestreite ich ganz und gar nicht und scheint mir mit meiner Auffassung in keinem Widerspruch zu stehen, da ja auch die Epiphysen in gewissem Maasse in die Höhe wachsen und dabei dem gleichen Druck als die Diaphysen ausgesetzt sind; nur sind diese Veränderungen an den Epiphysen verhältnissmässig geringfügig gegenüber denen am Diaphysende, wo doch das prävalirende Höhenwachsthum des Knochens vor sich geht. Dass beim menschlichen Genu valgum die Veränderungen ebenso am Femur als an der Tibia auftreten, ist natürlich, da ja beide Knochen durch das Körpergewicht in abnormer Weise belastet werden, und ich habe schon vorher gezeigt, dass in dieser Hinsicht eine Analogie meiner Experimente mit dem menschlichen Genu valgum nicht besteht und nicht bestehen kann, da bei meiner Versuchsanordnung nur die Tibia — nicht aber auch der Femur — unter abnorme Druckspannungen gesetzt war.

Was die „scheerende Kraft der Fibula" betrifft, so bedaure ich, dass hier ein sinnentstellender Druckfehler in meiner Arbeit H. irregeführt hat; selbstverständlich sollte es heissen: „die scheerende Kraft des Femur," und ich glaube, H. wird darin mit mir übereinstimmen, dass der schräge Druck, den das Femur in der Valgusstellung auf die Tibia ausübt, sich nach dem Gesetz vom Parallelogramm der Kräfte sowohl in einen axialen als einen tangentialen Druck zerlegen lässt; der letztere ist die „scheerende" Kraft, die bestrebt ist, das Kniegelenksende der Tibia medialwärts zu drängen, und die Wachsthumsrichtungen hierselbst entsprechend beeinflusst.

Soviel über die Belastungsdeformitäten, an deren mechanischer Pathogenese ich dem Gesagten zu Folge durchaus festhalte; die scheinbaren Atrophieen resp. Hypertrophieen des deformen Knochen sind in Wirklichkeit rein mechanisch bedingte Wachsthumscorrelationen und haben mit den trophischen Einflüssen der Function nicht das Mindeste zu thun. In dieser Hinsicht kann ich mich den von J. Wolff an seine Befunde geknüpften Schlussfolgerungen nicht anschliessen, so hoch ich diese Befunde an sich schätze und so sehr ich all' das unterschreibe, was Wolff hinsichtlich der Relationen der normalen Knochenarchitektur zu ihren physiologischen Beanspruchungen gelehrt hat. Ebensowenig vermag ich der von Herz in's Feld geführten Lorenz'schen[2]) Theorie, wonach die Spongiosaverdichtungen und das vermehrte Breitenwachsthum durch functionelle Anpassung, die keilförmige Abschrägung aber durch eine Insufficienz dieser Anpassung zu erklären wären, beizustimmen. Denn abgesehen davon, dass sich beide Vorgänge aus den vorher dargelegten Gesichtspunkten in viel einfacherer und einheitlicherer Weise erklären, erscheint auch die Annahme, dass lediglich ein abnormer Belastungsdruck eine functionelle Knochenhypertrophie bewirken könne, im hohen Grade

1) Albert, Die seitlichen Kniegelenksverkrümmungen und die compensatorischen Fussformen. Wien 1899. S. 25.

2) Lorenz, Ueber Transformation der Knochen. Klinische Zeit- und Streitfragen. Wien 1893.

befremdlich; wo wir sonst derartige Veränderungen am Skelett zu Stande kommen sehen, da geschieht dies im Anschluss an einen vermehrten activen Gebrauch der betr. Theile, wobei die Muskelthätigkeit offenbar eine entscheidende Rolle spielt.

Wenn ich auch die rachitische Wachsthumsstörung in den Kreis dieser Betrachtungen „über mechanische Störungen des Knochenwachsthums" zog, so geschah dies von dem Gesichtspunkte aus, dass die physiologischen Druck- und Zugspannungen, unter denen das Knochenwachsthum normaler Weise erfolgt, nicht allein durch örtliche Wachsthumswiderstände eine Aenderung erfahren können, sondern auch dadurch, dass bei physiologischen Wachsthumswiderständen die Druck- und Zugfertigkeit der wachsenden Knochen selbst unter ihre physiologischen Werthe sinkt, wie das in Folge der ungenügenden Kalkaufnahme resp. Kalkablagerung in den Wachsthumszonen des rachitischen Knochens der Fall ist. Es drängte sich deshalb naturgemäss die Frage auf: 1. Welche Veränderungen wird ein im Wachsthum befindlicher Knochen durch mangelnde Kalkablagerung aus rein mechanischen Gesichtspunkten erleiden, und 2. Wie weit decken sich diese Veränderungen mit den pathologisch anatomischen Befunden am rachitischen Skelett?

Hinsichtlich der ersteren Frage kam ich zu dem Resultat, dass sich der mechanische Effect einer mangelnden Kalkablagerung auf das Knochenwachsthum zuvörderst dort am stärksten zeigen wird, wo der Knochen durch spongiöse Apposition wächst; denn während an den compakten Appositionszonen die räumliche Ausdehnung des wachsenden Knochens dadurch geschieht, dass sich ein Knochentheilchen fast lückenlos an das andere legt, wie ein Baustein an den anderen, erfolgt das Spongiosawachsthum durch Bildung eines relativ weitmaschigen, mit dem sehr weichen Markgewebe erfüllten Balkenwerks; die Festigkeit der jungen Spongiosabälkchen muss daher für den Aufbau einer normalen Knochenarchitektur die gleiche Bedeutung haben, wie für den Aufbau jeden künstlichen Architekturwerkes, z. B. eines hölzernen Gerüstes die Festigkeit seiner Stütz- und Strebepfeiler. Von dem Moment ab, wo die Spongiosabälkchen nicht mehr ihre normale Druck- und Zugfestigkeit erlangen, entfällt deshalb die wichtigste mechanische Voraussetzung für die physiologische räumliche Ausdehnung des wachsenden Knochens; ein rachitischer Röhrenknochen wird deshalb, je mehr das Wachsthum vorwärts geht, um so beträchtlicher in der Richtung seines Längenwachsthums gegen die Norm zurückbleiben und, da unter den gegebenen Voraussetzungen zwar die Kalkablagerung eine ungenügende ist, die Knochengewebsproduction aber mit unverminderter Intensität fortschreitet, ganz analoge, correlative Wachsthumsstörungen zeigen, als ob er in der Richtung seines Längenwachsthums unter abnorm gesteigertem Druck stände. Die Störungen, die sich für das rachitische Wachsthum demgemäss ergeben würden, habe ich in meiner Arbeit an schematischen Figuren darzulegen versucht, und es zeigte sich, dass dieselben mit den pathologisch-anatomischen Veränderungen des rachitischen Skeletts in so auffallendem Einklang stehen, dass ich diese als den lediglich mechanischen Effect des Kalkmangels ansprach.

Wir finden dementsprechend auch hier das für die mechanischen Wachsthumsstörungen charakteristische Hand in Hand-Gehen verminderten Wachsthums in der einen, mit vermehrtem Wachsthum in der anderen Richtung, wofür die rachitischen Röhren- wie Schädelknochen treffliche Belege abgeben. Während ich betr. der näheren Begründung des hier Gesagten auf meine Originalarbeit verweisen muss, will ich nur kurz die Einwendungen, die H. gegen meine Auffassung erhebt, erörtern. H. fragt: „Wo ist denn der vermehrte Druck an den Epiphysen der Rippen z. B.? Womit soll der Rosenkranz erklärt werden? etwa durch den Druck der zarten Knorpel? Und wo ist der Druck an den Handgelenken? Allein die Muskelkraft?“ und weiterhin: „Wo ist der hemmende Druck, der das Seitenwachsthum der Schädelknochen hindert?“ Auf diese Fragen kann ich mit einem Hinweis auf meine obigen Ausführungen erwidern: Ein vermehrter äusserer Druck ist thatsächlich nicht vorhanden und von mir auch nicht behauptet worden, wohl aber eine verminderte Druckfestigkeit des wachsenden Knochens, und diese ist hinsichtlich des mechanischen Effects auf das Wachsthum gleichbedeutend mit vermehrtem äusseren Druck. Dafür giebt das Verhalten der epiphysären Wucherungszonen auf einem Durchschnitt des rachitischen Knochens ein beredtes Zeugniss; nach der Beschreibung Virchow's sieht man „auf einem Durchschnitt entsprechend der grössten Auftreibung des Knochenendes die wuchernde bläuliche Schicht sich in Form länglich eiförmiger, dicht nebeneinander gestellter Segmente über die Schnittfläche hervordrängen.“ (Virch. Arch. Bd. V. S. 426). Herz übersieht meiner Meinung nach, dass es sich bei all diesen Vorgängen nicht um den fertigen, sondern um den wachsenden Knochen handelt, und dass für die räumliche Ausdehnung eines Körpers die inneren Druckspannungen von mindestens gleicher Bedeutung sind, als die äusseren. Hinsichtlich der rachitischen Schädelknochen kann meine Interpretation, dass sie in dem Maasse stärker in die Dicke wachsen, als ihr Flächenwachsthum gehemmt ist, nach Herz nicht ganz stimmen, weil Ziegler in seinem Lehrbuch schreibt: „Die feste Substanz der platten Schädelknochen kann unter Umständen auf einige Bälkchen reducirt werden, so dass die so charakteristische Scheidung der Knochenlagen in eine äussere und innere compakte Tafel und eine Diploë ganz verloren geht.“ Diese Darlegungen beziehen sich auf die rachitische Craniotabes, die von den typischen Veränderungen der rachitischen Schädelknochen, besonders der Stirn- und Scheitelbeine natürlich grundverschieden ist, wenn schon auch ihre Pathogenese eine rein mechanische sein dürfte, was ich in meiner Arbeit bereits in Kürze angedeutet habe. Was schliesslich das Verhalten der Epiphysenlinien betrifft, so kann ich auch an dieser Stelle nur auf die schöne Arbeit von Mikulicz[1]) über das Genu valgum verweisen, wo die Uebereinstimmung mit den rachitischen epiphysären Wucherungszonen auch mikroskopisch nachgewiesen ist.

Nach alledem vermag ich auch hinsichtlich der Rachitis die Einwendungen H.'s nicht als stichhaltig anzuerkennen, und halte vorläufig an der Auffassung fest, dass die pathologisch-anatomischen Veränderungen des rachitischen Skeletts den mechanischen Effect der mangelnden Kalk-

1) Mikulicz, Langenbeck's Arch. Bd. CCXIII.

ablagerung auf das appositionelle Wachsthum darstellen. Freilich sind es nicht allein die physiologischen Wachsthumswiderstände, sondern die mannigfachsten mechanischen Factoren, wie sie sich bei dem physiologischen Gebrauch des Skeletts aus der Einwirkung des Belastungsdrucks, des Muskel-, Sehnen- und Fascienzuges u. s. w. naturgemäss ergeben, die nach den gleichen mechanischen Gesetzen den kalkarmen Knochen in fehlerhafte Wachsthumsbahnen drängen; eine specielle Analyse all' der dadurch bewirkten Störungen würde den Rahmen dieser Arbeit weit überschreiten. Hier sollte nur an einzelnen leicht fasslichen Beispielen gezeigt werden, dass die normale Verkalkung der spongiösen Appositionszonen einen wichtigen mechanischen Factor für das weitere Knochenwachsthum ausmacht, und dass das Aufhören derselben nach rein mechanischen Gesetzen die ganze Reihe von Wachsthumsstörungen zur Folge haben muss, die wir successive am rachitischen Skelett auftreten sehen.

XVIII.

Zum Vorkommen des Tetanus nach subcutaner Gelatineinjection.[1])

a) Ein Fall von Tetanus nach Gelatineinjection.

Mitgetheilt
von
Privatdocent Dr. Gerulanos in Kiel.

Frau W. (Krankengeschichte No. 468, Jahr 1900), 47 Jahre alt, Arbeitersfrau, wurde am 15. Juni 1900 in die Klinik aufgenommen.

Anamnese: Seit 7 Jahren von Zeit zu Zeit wiederkehrende Heiserkeit mit freien Intervallen. Vom Herbst vergangenen Jahres ab ist dieselbe andauernd, seit Januar dieses Jahres traten allmählich zunehmende Athembeschwerden hinzu, welche nunmehr die Frau veranlassen, die Klinik aufzusuchen. Eine hereditäre Belastung konnte nicht nachgewiesen werden.

Status: Hagere Frau, von nicht kachektischem Aussehem. Ueber der rechten Lungenspitze Abschwächung des Lungenschalls und Verschärfung der Athmungsgeräusche, sonst kein weiterer Befund. Am Herzen nichts Abnormes festzustellen.

Befund am Larynx: Epiglottis weist nichts Abnormes auf. Der ganze Kehlkopf stark entzündet. Das rechte Taschenband besonders stark ödematös, zeigt am medialen Rande mehrere hirsekorngrosse, glatte, glänzende Knötchen. Das rechte wahre Stimmband nicht deutlich erkennbar. Nach der vorderen Vereinigung zu befindet sich eine grauweisse, etwa $^1/_3$ des Stimmbandes einnehmende Erhabenheit. Linkes Taschenband ebenfalls, besonders vorn, geschwollen. An den Grenzen zwischen vorderem und mittlerem Drittel befindet sich ein weisses, hirsekorngrosses Knötchen, welches einen rothen Entzündungshof aufweist.

1) Die beiden Fälle erscheinen mir der Mittheilung werth, um zu doppelter Vorsicht bei der Vornahme der Gelatineinjection zu mahnen. Der eine stammt aus meiner Klinik, die andere Mittheilung verdanke ich Herrn Oberarzt Dr. Schädel in Flensburg. Dr. Helferich.

Das linke Stimmband in seinem ganzen Umfang geschwollen und grauröthlich verfärbt. Eine starke Verdickung der Gegend unterhalb der Stimmbänder besonders gegen die Regio cricoarytenoidea ist erkennbar. Die Aryknorpel selbst erscheinen weniger betheiligt zu sein.

Die Diagnose wurde auf Carcinoma laryngis gestellt und zur Operation am 23. Juni 1900 geschritten.

Um die Blutung zu vermindern, wurde etwa zwei Stunden vor der Operation eine Gelatineinjection in den rechten Oberschenkel gemacht. Die Gelatinelösung, 4,0 Gelatine auf 200,0 Wasser, wurde wie vorher immer, in der Apotheke nach Vorschrift sterilisirt und unter streng aseptischen Vorsichtsmaassregeln mittels eines geeigneten dazu bestimmten Apparates unter die Haut des Oberschenkels eingespritzt.

Operationsverlauf (Prof. Helferich): Morphium-Chloroform-Narkose. (Morphium 0,015 g subcutan). Längsschnitt in der Mittellinie vom Zungenbein zum Iugulum. Freilegung des Kehlkopfes und der Trachea. Der Isthmus glandulae thyreoideae wird abgebunden und durchtrennt. Die Trachea wird ringsum freigelegt und dann vorn mittels Längsschnitts möglichst tief eröffnet. Eine Trendelenburg'sche Tamponkanüle wird eingelegt und die Narkose durch diese fortgesetzt. Hierauf wird der Kehlkopf selbst gespalten, die Ausdehnung des Tumors festgestellt und wegen Uebergreifens desselben nach beiden Seiten zur Totalexstirpation geschritten. Nach Abtrennung des Kehlkopfes vom Oesophagus, wird die Trachea dicht oberhalb der Trachealkanüle quer durchtrennt, der obere Abschnitt derselben sammt dem Kehlkopf nach aufwärts geschlagen und vom Oesophagus völlig isolirt, dann dicht oberhalb des Kehlkopfeingangs vom Pharynx abgeschnitten. Der Kehldeckel bleibt zum Theil zurück. Die an der Basis des Letzteren entstandene Oeffnung wird quer mittels Katgut- und Seidenähten abwechselnd vernäht. Darüber eine zweite Reihe Katgutnähte hinzugefügt. Die Ränder des Stumpfes der Trachea werden an die Haut angenäht und die übrige Wunde tamponirt.

Die Wirkung der Gelatineinjection scheint eine günstige gewesen zu sein. Die parenchymatöse Blutung war nur gering. Nach der Operation war das Befinden der Frau gut; der Puls war gut und kräftig, die Athmung ruhig und gleichmässig.

Am Abend des Operationstages trat Schüttelfrost ein und die Temperatur stieg bis 38,2°. Am anderen Tage war an der Stelle der Gelatineinjection, etwa in der Mitte der Innenfläche des Oberschenkels, eine deutliche Röthung. Handbreit darüber konnte ein schräg über den Oberschenkel nach der Glutealgegend hin verlaufender, 4 Querfinger breiter Streifen gerötheter und verdickter Haut von unregelmässiger aber scharfer Abgrenzung festgestellt werden. Bepinselung mit Collodium, feuchter Umschlag darüber. Während die Temperatur am anderen Tage auf 37,6—37,3 herabfiel, nahm der rothe Fleck an der Einspritzstelle an Röthe und Ausdehnung zu. An den folgenden Tagen war nur eine gewisse Unruhe mit Ansteigen der Temperatur, welche innerhalb der Grenzen 38,2—38,8° sich hielt, zu beobachten. Die Ernährung der Frau geschah die zwei ersten Tage per Klysmata, von da ab vom Munde aus. Die entzündliche Schwellung und Röthung der Haut an der Stelle der

Gelatineinjection ist allmählich in eine Hautgangrän von etwa handflächengrosser Ausdehnung übergegangen. Behandlung mittels feuchter Borwasserumschläge. Bei dem am 29. Juni vorgenommenen Verbandwechsel am Oberschenkel zeigte die Gangrän einen durchaus befriedigenden Verlauf. Dieselbe hatte sich inzwischen theilweise demarkirt, und reichlich schmutzig-graues Secret mit reichlich Fetttropfen entleerte sich in den Verband. Lokale entzündliche Erscheinungen waren keine vorhanden, die Reaction in der Umgebung der Gangrän sehr gering. Die Wunde am Halse zeigte ganz normale Verhältnisse. Das Allgemeinbefinden der Frau am heutigen Tage sogar gegen die Tage vorher recht gut.

Am Abend des 29. Juni klagte Patientin über Schmerzen im Rücken, für die eine Ursache nicht aufgefunden werden konnte. Nachts traten die ersten klonischen Krampfanfälle auf, die morgens allmählich zunahmen. Von tetanischen Krämpfen, welche fast ununterbrochen andauerten und mit ganz kurzen Pausen immer wiederkehrende Anfälle bewirkten, waren Rückenmusculatur und untere Extremitäten am meisten befallen. Dagegen waren an den oberen Extremitäten nur von Zeit zu Zeit einzelne klonische Krämpfe zu beobachten. Um $9\frac{1}{2}$ Uhr Vormittags wurden 250 J. E. Behring'sches Tetanusantitoxin eingespritzt, aber schon innerhalb der nächsten halben Stunde trat der Exitus ein.

Die Section ergab: Operationsdefect des Kehlkopfes, ohne irgend eine Störung im Bereich der Wunde. Ausgedehnte Gangrän der Oberschenkelhaut von etwa Handfläche, mit noch weiterer Ausdehnung im subcutanen Gewebe. Pneumonische Infiltration der Lungen. Chronische Endarteritis und fettige Fleckung der Aorta. Kleine Blutungen in der Arachnoidea. Derbe Milzschwellung. Trübung. Narben. Induration der Leber. Steine in der Gallenblase.

Die sofort vorgenommene bakteriologische Untersuchung des Secrets aus der Halswunde, aus der Umgebung des Stichkanals für die Gelatineinjection am Oberschenkel, sowie aus dem Eiter der Gangrän blieb ohne positiven Erfolg. Im Eiter aus der Gangränwunde waren massenhaft saprophytische und andere Bacterien nachweisbar.

Im vorliegenden Falle handelte es sich also um einen schweren Fall von Tetanus, welcher klinisch mit absoluter Sicherheit diagnosticirt wurde und innerhalb 7 Tagen nach der Operation und nur einiger Stunden (12—18 Stunden) nach Ausbruch der Erkrankung zum Exitus führte. Um eine stärkere Blutung bei der Exstirpation des Kehlkopfs zu vermindern, wurde unter streng antiseptischen Cautelen und vollständiger Desinfection der Haut, Hände und Instrumente die Einspritzung von etwa 200 ccm einer 2% Gelatinelösung unter die Haut des Oberschenkels vorgenommen. Die Gelatinelösung wurde steril am selben Tage von der Apotheke bezogen. Da die innere Klinik (Geheimrath Quincke) für zahlreiche Fälle, in denen Gelatineinjectionen angewandt wurden, letztere von demselben Apotheker ohne jeden Nachtheil bezog, die chirurgische Klinik dagegen nur vereinzelte Versuche mit Gelatineinjectionen bis dahin gemacht hatte (besonders bei Operationen, bei welchen eine stärkere parenchymatöse Blutung zu erwarten war), wurde auch für diesen Fall die sterile Gelatinelösung fertig von der Apotheke bezogen. (Von da ab wurden die Lösungen im Laboratorium der Klinik

sterilisirt). Dass die Tetanusinfection bei der Operation des Kehlkopfscarcinoms, oder bei den Manipulationen resp. durch die Instrumente, welche bei der Einspritzung der Gelatine in Anwendung kamen, zu Stande gekommen wäre, ist bei der strengen Asepsis und Antisepsis, wie sie in der Klinik geübt wird und auch in diesem Falle beobachtet wurde, mit Sicherheit auszuschliessen. Leider konnte eine Untersuchung der eingespritzten Flüssigkeit selbst nicht vorgenommen werden, da die Flasche mit einem etwaigen kleinen Rest der Flüssigkeit beim Ausbruch der Erkrankung, also 6 Tage nach der Benutzung, nicht mehr vorhanden war.

Bemerkenswerth erscheint weiterhin, dass bei einem zweiten Falle, einer Frau von 47 Jahren, bei welcher am selben Tage eine gleichzeitig mit der ersteren bezogene „sterile" 2 % Gelatinelösung eingespritzt wurde, keine Tetanuserscheinungen aufgetreten sind. Die Gelatine wurde für jeden dieser Fälle in einer besonderen Flasche bezogen, aber beide Flaschen sind in der Apotheke zugleich sterilisirt worden. Auch diese Frau, welche einer Thoraxplastik wegen einer Lungenfistel unterzogen wurde, bekam an Stelle der Injection der Gelatinelösung, in der Mitte der Innenfläche des rechten Oberschenkels, eine handflächengrosse Infiltration der Haut und unter mässiger Temperatursteigerung, zwischen 38° und 39° während der nachfolgenden 10 Tage, zwei gangränöse Stellen von etwa je Thalergrösse. Jedoch hier traten keine Erscheinungen von Tetanus auf, was entweder einer geringeren Virulenz oder einer besser gelungenen Sterilisation der Gelatinelösung zuzuschreiben wäre.

---

b) Ein Fall von Stichverletzung der Leber; während des Krankheitsverlaufes auftretende Blutung wird durch Gelatineinjection (aus käuflicher Gelatine rasch bereitet) gestillt, doch entwickelt sich hiernach Tetanus; Nachweis des Tetanusgiftes in dem an der Einstichstelle gebildeten Eiter.

Mitgetheilt
von
Dr. Georgi,
Assistenzarzt der Diakonissenanstalt in Flensburg.

S . . . ., 23 Jahre alt, Schuhmachergeselle, ein mittelgrosser, kräftig gebauter Mann von gutem Ernährungszustand, wurde am 16. Dec. 1900 wegen einer soeben erhaltenen Stichverletzung des Leibes in die Anstalt aufgenommen.

Es fand sich dicht unterhalb des rechten Rippenbogens 1 cm innerhalb der Mammillarlinie eine quere, ca. 2 cm grosse, nur wenig blutende Wunde. In den abhängigen Partien des Leibes war beiderseits Dämpfung nachzuweisen. Der Puls war klein und sehr frequent. Das Aussehen äusserst blass.

Bei der sofort vorgenommenen Laparotomie fand sich auf der oberen Fläche des rechten Leberlappens, der äusseren Wunde nicht genau entsprechend, sondern ca. 2 cm höher liegend, eine etwas winklige, 3 cm lange und 1 1/2 cm tiefe Stichwunde, aus der beständig Blut sickerte.

Nachdem die Wunde mit vier tiefen Seidenligaturen geschlossen war, die Bauchhöhle von Blut gereinigt, wurde die Laparotomiewunde bis auf

den oberen Winkel geschlossen. Von hier aus wurde zur Leberwunde ein Streifen Jodoformgaze als Drain gelegt. Hierauf Injection von 1 Liter steriler physiologischer Kochsalzlösung.

10 Tage später entwickelte sich unter Temperatursteigerung, vermehrter Schmerzhaftigkeit ein von der Leberwunde ausgehender subphrenischer Abscess, der die Leber nach unten verlagerte und in der Axillarlinie eine ca. 10 cm breite Dämpfung bedingte.

Am 4. Jan. 1901 wurde der Abscess incidirt: es entleerte sich ca. 1 Liter Eiter. Am 12. Januar trat plötzlich eine äusserst starke Blutung aus der Abscesshöhle auf. Die Tamponade derselben war wegen der versteckten Lage und des schmalen Zugangs durch die enge Fistel sehr erschwert und hatte in Folge dessen nicht den gewünschten Erfolg. Um nun die Blutung in der Höhle zu stillen und gleichzeitig die Blutflüssigkeit zu ersetzen, wurde 1 Liter einer 2 Proc. Gelatinelösung unter die linke Brusthaut injicirt.

Da der Patient bereits pulslos und höchste Eile nöthig, eine sterile Kochsalzgelatinelösung aber momentan nicht vorräthig war, wurde die käufliche Gelatine mit heissem sterilen Wasser übergossen und dieses unter Sterilisation (Aether, Lysol) der Haut und der betr. Instrumente injicirt. Darauf aseptischer Verband. Die Blutung stand sofort. Der Puls wurde kräftiger und der Patient erholte sich.

Aber bereits am 18. Januar zeigten sich die Symptome des Wundstarrkrampfes, Trismus, Opisthotonus und Krämpfe, äusserst heftig und schnell aufeinander folgend, so dass schon am 20. Jan. der Tod eintrat.

Die Behandlung bestand in Einspritzung von Tetanusserum und Darreichung von Chloralhydrat.

Die Section ergab an der Injectionsstelle der Gelatine einen kleinen Abscess. Der Eiter, der keine Tetanusbacillen enthielt, wurde einem Kaninchen unter die Bauchhaut injicirt. Das Thier ging bereits 18 Stunden nachher an Tetanus zu Grunde.

XIX.

Besprechungen.

1.

Z. Samfirescu, Amputations ostéoplastiques expérimentales. Jassy, 1901.

S. hat sich als praktischer Chirurg und als Chef des Laboratoriums der chirurgischen Klinik mit der Ausbildung osteoplastischer Amputationsmethoden beschäftigt. Er beschreibt eine Amputation brachio-olécranienne, A. metacarpo-radio-cubitale, A. dans la région tibio-tarsienne, A. dans la continuité des os longs des extrémités. Die einzelnen Aufsätze sind durch Abbildungen erläutert. Den Schluss bildet ein Aufsatz über La costotomie provisoire dans l'exsudat pleurétique aigu; hier wird gelehrt, wie ein Stück der Rippe an seiner Längsseite in Verbindung mit der Umgebung bleibend, seitwärts verschoben („aufgeklappt") und so nach der Eröffnung der Pleura für die Reimplantation an der alten Stelle benützt werden kann.

Helferich.

2.

H. Fischer, Leitfaden der kriegschirurgischen Operationen. Mit 56 Abbildungen. Berlin, 1901, Verlag von A. Hirschwald.

Dieser Leitfaden ist der fünfte Band der „Bibliothek v. Coler", einer Sammlung von Werken aus dem Bereiche der medicinischen Wissenschaften mit besonderer Berücksichtigung der militärmedicinischen Gebiete. Der hochverdiente Mann, dem diese Bibliothek Dank der Initiative seines langjährigen Mitarbeiters, des Generalarztes Schjerning zur Feier des 70. Geburtstages gewidmet ist, welcher auch unserer Zeitschrift als Mitherausgeber nahe stand, ist indessen einem rasch zur Entwickelung gekommenen schweren Leiden erlegen. Aber an dem vorliegenden Leitfaden Fischers, „des Mannes, der ihm von den frohen Tagen der Studienzeit bis in die einsamen Stunden des Alters in treuer Freundschaft ergeben war", hat sich von Coler noch erfreuen können. Das Buch ist aus der Feder des als Kriegschirurg erprobten Verfassers in einem Guss geschrieben und wird seinen Zweck gewiss erfüllen. Den modernen Erfahrungen und Veränderungen ist Rechnung getragen; die Capitel über Bauchschüsse, die Laparotomie, über Lungen- und Herzwunden u. A. werden, so kurz sie auch gehalten sind, Jeden interessiren. Was den Verfasser bei dieser Arbeit leitete, ergiebt sich aus einigen Sätzen der

Vorrede: „Alles drängt auf die Einführung der Wundtamponade als einheitlichen Verband für Schusswunden im Felde.“ „Das Schicksal des Verwundeten hängt von dem Arzte ab, dem er zuerst in die Hände fällt. Daher sollte jede auf subjectivem Ermessen beruhende Willkür bei der Wundpflege im Felde durch bindende Instructionen ausgeschlossen und die Aerzte im Frieden schon auf einfache und gesicherte Methoden derselben so eingeübt werden, dass sie in der unbeschreiblichen und erdrückenden Noth der Verbandplätze, während der Schrecken der Schlacht, ja selbst im Angesicht der eigenen Lebensgefahr ohne Verzug und ohne Besinnen wissen, welche Hülfe und wie sie diese in jedem einzelnen Falle zu leisten haben“. Helferich.

3.

von Eiselsberg, Die Krankheiten der Schilddrüse. Lieferung 38 der „Deutschen Chirurgie“, Stuttgart, Verlag von Ferd. Enke, 1901.

„Kaum in irgend einem Kapitel der besonderen Chirurgie haben die letzten zwei Decennien so ungeahnte Fortschritte ergeben, wie in der Lehre von den Krankheiten der Schilddrüse. Dank dem Zusammenarbeiten von Physiologen und Chirurgen ist die Schilddrüse als ein lebenswichtiges Organ erkannt und eine einheitliche Auffassung von den auf den ersten Blick so verschiedenen Krankheitsbildern, wie Tetania und Cachexia thyreopriva, Cretinismus und Myxödem gegeben. Die Erkenntniss der Bedeutung der inneren Secretion ist durch die Schilddrüsentherapie wesentlich bereichert.“ Mit diesen einleitenden Worten seines Vorwortes giebt v. E. gewissermaassen eine Uebersicht über die neue Lehre, wie sie jetzt steht, und das ganze Buch entspricht diesem Standpunkt. Der Inhalt ist sehr übersichtlich, die Darstellung klar und eingehend ohne zu sehr ins Einzelne zu gehen. Am anziehendsten erscheinen dem Referenten die Kapitel über die Physiologie der Schilddrüse und über die Therapie des Kropfes, in welch letzterem auch die Tetanie und das Myxödem, deren Behandlung und Prophylaxis u. s. w. behandelt sind, ferner die Abschnitte über Cretinismus, Myxödem, Uebersicht der durch Schilddrüsenausfall bedingten Krankheitsbilder, die pharmakologischen Eigenschaften der Schilddrüse, die Function der Schilddrüse. Den Schluss bildet eine ausführliche Bearbeitung des Morbus Basedowii von Dr. O. Ehrhardt, welche sich dem Ganzen würdig anfügt. Das Ganze ein vortreffliches Buch! Helferich.

4.

Prof. Kehr, Dr. Berger und Dr. Welp, Beiträge zur Bauchchirurgie unter besonderer Berücksichtigung der im letzten Jahre ausgeführten 84 Gallensteinlaparotomien. Berlin, Fischer's med. Buchhandlung, 1901.

Das Buch enthält das im Titel angegebene Material; im Ganzen sind 141 Laparotomien ausgeführt für Eingriffe ausser an den Gallenwegen noch besonders am Magen, öfters an beiden zugleich. K. schildert in

der ihm eignen frischen und subjectiven Weise die Fälle in kürzeren oder längeren Epikrisen. In 12 Gruppen werden die verschiedenen Krankheitsbilder der so vielgestaltigen Gallensteinkrankheit vorgetragen. Eine äusserst geschickte Abtheilung bildet dann Gruppe 13: „Operationen am Gallensystem wegen schwerer oder gar nicht zu beseitigender Zustände" mit schweren, weit vorgeschrittenen Fällen, welche nach der Operation auch fast sämmtlich (10 unter 13) gestorben sind. Unter Gruppe 14 folgen Fälle, in welchen die Cholelithiasis durch Magenaffectionen, welche Pyloroplastik oder Gastroenterostomie indicirten, complicirt war, mit guten Erfolgen. Unter 15 eine Recidivoperation; Neubildung eines Steines wahrscheinlich um Gazefasern, welche aus einem der Choledochuswunde aufliegenden Tampon nach der ersten Operation in das Lumen eindrangen.

Was die Wandlungen in der Operationstechnik betrifft, so plädirt K. jetzt für möglichste Einschränkung der Cystostomie und für häufige Cystektomie mit Hepaticusdrainage. Hierbei wird nach der Lösung der Gallenblase der Ductus cysticus bis in den Choledochus hinein gespalten, so dass die Entfernung von Steinen auch aus Hepaticus und Choledochus sicher ausgeführt werden kann, und der Cysticus dann total im Niveau des Choledochus abgetragen. Die Cystostomie ist nur bei den acuten Processen in der Gallenblase (serös-eitrige Cholecystitis) angezeigt. Die Cholecystektomie mit Hepaticusdrainage ist das Normalverfahren bei der chronischen, recidivirenden Cholelithiasis.

Den Schluss des Buches bildet ein Aufsatz von Dr. Berger über das Ergebniss bakteriologischer Untersuchungen der bei und nach Gallensteinoperationen gewonnenen Galle, — dann eine Zusammenstellung der Operationen am Magen (36 Fälle) und der Operationen am Darm (besonders Appendicitis) (24 Fälle), endlich ein Aufsatz: Ueber einen Fall von Exstirpation einer Mesenterialcyste von Dr. Berger.

Helferich.

5.

Leopold von Schrötter. Zur Casuistik der Fremdkörper in den Luftwegen. Stuttgart, Verlag von Ferdinand Enke, 1901.

Das eigenartige Buch giebt die Krankengeschichten von 130 in der Klinik von L. v. Schrötter in Wien, in einem Zeitraume von etwa 30 Jahren beobachteten Fällen von Fremdkörpern in den Luftwegen und angrenzenden Höhlen; dazu 113 Abbildungen der in die Luftwege eingedrungenen Gegenstände. Eine Besprechung des Materials findet nicht statt. Es wird verzichtet, irgendwelche allgemeine Betrachtungen an dieses Material zu knüpfen oder irgendwelche Schlüsse in diagnostischer, therapeutischer oder prognostischer Hinsicht zu ziehen. Es wird der Fremdkörper als solcher in Abbildung vorgeführt, und dessen Anblick soll in dem Leser den Wunsch wecken, über Localisation klinischer Erscheinungen, therapeutischer Maassnahmen, Einzelheiten aus den theilweise sehr interessanten Krankengeschichten sich einzuholen. In Bezug auf die Localisation des Fremdkörpers waren in der Mundhöhle 2, Gaumenbogen und Tonsillen 19, Zungengrund 12, Rachen und Sinus pyriformis 24,

Anfangstheile der Speiseröhre 9, Kehlkopf 15, Luftröhre und Stammbronchien 11, Bronchialäste 3, Speiseröhre 17, Nasenhöhle 18. Unter den Fremdkörpern findet man zumeist Knochenstücke, Fischgräten, Münzen, aber auch die seltsamsten Gegenstände, wie das Mundstück einer Pfeife vor. Neben den guten Krankengeschichten und Abbildungen sind laryngoskopische und pathologisch-anatomische Abbildungen, auch ein interessantes Röntgenbild, welche den Werth des Buches erhöhen. In den neueren Fällen von Fremdkörpern in der Luftröhre findet man Erfahrungen über die Anwendung der Killian'schen Bronchoskopie. Da ein Theil der Fälle in früheren Arbeiten aus der Klinik veröffentlicht worden ist, wird zum Schluss ein Verzeichniss gegeben von 18 Arbeiten über Fremdkörper in den Luftwegen, welche seit dem Jahre 1868 aus der Schrötter'schen Klinik herausgekommen sind.

Gerulanos, Kiel.

6.

Kocher und de Quervain. Encyklopädie der gesammten Chirurgie. Leipzig, F. C. W. Vogel, 1901.

Von diesem Werke sind bis jetzt zwölf Lieferungen, ungefähr die Hälfte des Werkes, erschienen, und es ist in Aussicht gestellt, dass es noch im October complett vorliegen soll.

Der Gedanke, welcher den Verleger und die Herausgeber zu dieser Publikation bestimmte, ist der, dass der Arzt trotz aller Leistungen der Zeitschriften kaum im Stande ist, sich von den raschen Fortschritten, namentlich der speciellen Chirurgie, die erforderliche Kenntniss zu verschaffen. Hier soll nun die Encyklopädie aushelfen, durch eine grosse Anzahl von Mitarbeitern in kürzester Zeit fertig gestellt, und in knapper Form eine Uebersicht über den jetzigen Stand chirurgischer Wissenschaft und Kunst bietend. Das Werk soll nicht bloss die specielle Chirurgie, sondern auch die allgemeine Chirurgie enthalten, und es entsteht in Folge davon, zumal bei der alphabetischen Anordnung des Stoffes, gelegentlich ein Bild, welches dem oberflächlichen Leser einen eigenthümlichen Eindruck erwecken könnte. Die ersten Stichwörter des Werkes sind Aachen, Stadt in der Rheinprovinz; Aaroesund, Ostseebad am kleinen Belt; Abano, Italien; Abbach, Marktflecken in Niederbayern; Abbazzia an der Ostküste Istriens, dann erst kommt das Stichwort Abbinden, wobei die Entfernung von gestielten Geschwülsten durch Abbinden etc. geschildert wird. Wer aber über diese ersten Worte hinaus das Werk durchsieht, wird die Bedeutung desselben für die Chirurgie anzuerkennen nicht ermangeln. In derselben ersten Lieferung sind vortreffliche Aufsätze, z. B. über Abscess, Achillodynie, Accessoriuslähmung, Accumulatoren, Achselhöhle, Adenom, Adnexerkrankungen, Aethernarkose, Akne, Aktinomykose, Alkohol, Altersbrand, Amputation, Aneurysma, Angiom enthalten. In der letzterschienenen Lieferung sind Fuss-Erkrankungen und -Operationen, Gallensteinkrankheiten, Gangrän, Gaumenspalte, Gefässnaht, Gehirnabscess, Gehirndrainage, Gehirnerschütterung, Gehirndruck, Gehirnentzündung, Gehirngeschwülste, Gehirnpunction, Gehirnquetschung, Gehirnwunden, dann Gehör etc., Gelenk etc. geschildert.

Man sieht aus diesen wenigen Anführungen, wie reich der Inhalt des Werkes ist, und es lässt sich leicht erkennen, wie rasch die Orientirung für jeden durch das einfache Nachschlagen wie in einem Lexikon gemacht ist. Es darf erwartet werden, dass das Werk trotz der sehr grossen Schwierigkeiten, die der Fertigstellung eines solchen im Wege stehen, bald vollendet sein und auch in den späteren Theilen den gleichen gründlichen Charakter darbieten wird, so dass der Wunsch der Herausgeber und des Verlegers, dass das Werk von Nutzen für die breiten Kreise der praktischen Aerzte sein möge, in Erfüllung geht. Ich kann mir denken, dass das Werk auch für Studirende ein beliebtes Buch wird, ganz besonders zur weiteren Orientirung über Krankheitszustände, welche in der klinischen Unterrichtsstunde zur Vorstellung gelangt sind.

Helferich.

7.

P. H. van Eden. Verbandlehre. Mit 225 Abbildungen. Jena. Verlag von Gustav Fischer, 1901. Preis 6 Mark.

van Eden's Verbandslehre hat nach dem Vorwort des Professor Narath in Holland grossen Beifall gefunden und erfreut sich daher jetzt allgemeiner Verbreitung. Die Verlagsbuchhandlung hat es deshalb unternommen, eine deutsche Uebersetzung des Buches herauszugeben, welche bis auf einzelne Stellen gut gelungen ist.

Das Buch enthält sehr gute instructive Abbildungen. Wenn es auch nicht so reichhaltig ist, wie andere Verbandlehren, so wird der Inhalt doch in so klarer Form kurz und bündig geboten und durch so vortreffliche Bilder anschaulich gemacht, dass dadurch einzelne Mängel aufgewogen werden.

Unter anderem ist es dem Ref. aufgefallen, dass der Verfasser beim Anlegen von Gipsverbänden empfiehlt, die besonders vorspringenden Theile mit einer dicken Schicht Watte zu versehen, während in der Klinik meines Chefs, Herrn Geheimrath Helferich, es seit langer Zeit Brauch ist, gerade durch Hohlpolstern die gefährdeten Stellen zu schützen.

Göbell, Kiel.

8.

Oberst, Die Fracturen und Luxationen der Finger und des Carpus, die Fracturen des Metacarpus und der Vorderarmknochen. Hamburg, Gräfe und Sillem, 1901.

Dieser Band ist ein weiteres Ergänzungsheft der „Fortschritte auf dem Gebiete dem Röntgenstrahlen“ und stellt den ersten Theil der Bearbeitung der Fracturen und Luxationen dar. Er schliesst sich würdig den Vorgängern an und ist für jede Anstalt, in welcher die Radiographie fleissig geübt wird, ein unentbehrliches Hülfsmittel. Der Verfasser hat, begünstigt durch ein reiches Material auf dem Gebiete der Verletzungschirurgie und durch die Munificenz, mit welcher die Bedürfnisse seines Krankenhauses gedeckt werden, seit Jahren eine führende Rolle ein-

genommen; er giebt uns die erfreuliche Aussicht, dass die Bearbeitung der Fracturen des Fusses und des Unterschenkels bald folgen wird.

Helferich.

9.

Section de chirurgie générale. Comptes rendus, publiés par M. Ch. Walther, Sécrétaire de la section. Paris, Masson et Cie.

Der stattliche, gut ausgestattete Band enthält die Verhandlungen der Section für Chirurgie auf dem XIII. internationalen medicinischen Congress zu Paris im Jahre 1900. Eine Fülle von Material, von Chirurgen aus der ganzen civilisirten Welt ist hier zusammengebracht. Wir sind durch unsere Zeitschriften und Centralblätter schon im Auszuge über die gehaltenen Vorträge unterrichtet, aber es lohnt sich doch, manchen derselben in extenso zu lesen; sind es doch zumeist Uebersichten über den jetzigen Stand gewisser chirurgischer Specialabschnitte, z. B. der Pankreaschirurgie (Mayo Robson, Ceccherelli, Boeckel), der Anesthésie medullaire (Tuffier, Severeano und Gerotta, Nicoletti, Pitesci), der radiographie dans l'étude des fractures et des luxations (v. Bergmann, Maunoury).

Helferich.

10.

Die Krankenpflege, Monatsschrift für die gesammten Zweige der Krankenpflege und Krankenbehandlung in Wissenschaft und Praxis. Herausgegeben von Prof. Dr. M. Mendelssohn in Berlin, Verlag von G. Reimer, Berlin.

Der um die Fortschritte in der Krankenpflege hochverdiente Herausgeber hat dieser Zeitschrift einen glücklichen Griff gethan. Die Interessen, welche auf diesem Gebiete von den verschiedensten Seiten her zusammentreffen, sind so vielseitig, dass die Zeitschrift in weiten Kreisen Anklang finden wird. Schon der Inhalt des vortrefflich ausgestatteten ersten Heftes (October-Heft) zeigt diese Vielseitigkeit: Gerhardt schreibt über Epidemieen in Kurorten, Esmarch über das Samariterwesen, Schaper über Krankenhausanlagen, Pannwitz über die Friedensthätigkeit des Rothen Kreuzes, v. Wallmenich über die Stellung der Oberin im modernen Krankenhause; demnächst kommen Aufsätze von v. Bergmann über das Berliner Rettungswesen, Münsterberg über die Armenkrankenpflege in Berlin, Czerny über die Versorgung Unheilbarer, Meisner über Krankenpflege im Frieden und im Kriege etc. Daneben finden sich technische Artikel über Bettruhe, Bäder, Gehrad u. s. w. Kurz die Zeitschrift dient Vielen und wird gewiss bald in einer Auflage von vielen Tausenden den Leidenden in der Familie wie in der Anstalt zum Nutzen gereichen und eine unentbehrliche Quelle der Belehrung für Aerzte, Pflegerinnen und Pfleger sein.

Helferich.

11.

Prof. Dr. Max Schüller, Die Parasiten im Krebs und Sarkom des Menschen. Mit 3 Tafeln und 64 Abbildungen im Text. Jena, Gustav Fischer. 1901.

Die vorliegenden Studien haben sich noch nicht als ausreichend für die Erkenntniss der Aetiologie der Carcinome und Sarkome erwiesen.

Helferich.

12.

Zuckerkandl, Atlas der topographischen Anatomie des Menschen. II. und III. Heft. Wien und Leipzig, W. Braumüller, 1901.

Brust und Bauch bilden den Inhalt dieser Hefte. Auch hier finden sich viele Abbildungen, welche für den Chirurgen interessant sind, z. B. Achselhöhle, untere und obere Pleuragrenze, vorderes und hinteres Mediastinum, letzteres auch von rückwärts präparirt, ferner im 3. Heft Bauchwand, auch in Querschnitten, Trigonum lumbale (Petiti), ferner lehrreiche Bilder für die Chirurgie des Magens, der Gallenwege und des Pankreas, des Processus vermiformis und Anderes. Die Abbildungen sind übersichtlich und klar, bei grösster Naturwahrheit und Originalität. Wir freuen uns auf die Fortsetzung des Werkes. Helferich.

Anzeigen litterarischer Neuigkeiten, welche der Redaction zugeschickt worden sind:

Revue de Chirurgie. XXI, 9. Paris, September 1901.
E. Quénue, Luxation du metatarse en dehors (avec 7 figures).
Ch. Féré, Fractures d'une phalangette par action musculaire (avec 4 fig.).
Devic et L. Gallavardin, Contributions à l'étude du Leiomyome malin, avec généralisation viscérale.
K. Sapejko, Contributions à l'étude du Ganglion de Gasser (avec une fig.).
Marie Gorowitz, De la Tuberculose génitale chez la femme. (Suite).
O. Lenoir, Contributions à l'étude de l'Antrectomie (avec 33 fig.). (Suite.)
Bibliographie, Traité des Tumeurs de l'oeil de l'orbite et des annexs, par F. Lagrange. Journaux russes.

Archives Provinciales de Chirurgie. X, 9. Paris, September. 1901.
A. Monprofit (d'Angers), Les opérations annexielles radicales par voie abdominale. [Revue générale.] (14 Fig.)
E. Vidal (de Périgueux), Huit cas de résection étendue de l'intestin pour sphacèle hernaire. (2 Fig.)
Vignard (de Lyon), A propos du traitement de l'appendicite.
S. Leduc (de Nantes), De la méthode des aspirations dans le traitement de la tuberculose du larynx.
Bibliographie. (2 Fig.)

Bulletin of the Johns Hopkins Hospital. XII, No. 125. Baltimore. August 1901.
The Medicine and Doctors of Horace. By Eugene F. Cordell, M. D.
A Historical Note upon Diptera as Carriers of Diseases-Paré-Déclat. By Howard A. Kelly, M. D.
The Fiftieth Anniversary of the Invention of the Ophthalmoscope. By Harry Friedenwald, A. B. M. D.

The First Nephrectomy and the first Cholecystotomy with a Sketch of the Lives of Doctors Erastus B. Wolcott and John S. Bobbs. By Martin B. Tinker, M. D.
Measurement of the External Urethral Orifice. By G. Brown Miller, M. D.
Abstract: The Frequency of Gall-Stones in the United States. By Clelia Duel Mosher, A. M. M. D.
Tendon Transplantation. By Sidney M. Cone, M. D.

Travaux de Neurologie Chirurgicale. No. 2. Paris, Juin 1901.
H. Delagénière, du Mans, Deux observations de résection du sympathique cervical pour névralgie faciale rebelle.
G. Cavazzani, de Venise, Deux cas de névralgie faciale traités avec succès par résection du ganglion cervical supériour du sympathique.
Verneuil, Chirurgien des hôpitaux de Bruxelles. — Sur un cas de guérison suivie de deux ans de mal perforant, traité par élongation des nerfs plantaires.
G. Bréavoine, Traitement chirurgical de la paralysie faciale d'origine traumatique par l'anastomose spino-faciale.
M. Montini, de Spedi Desio, Sur un cas d'oedème trophique traité par la méthode de Chipault.
Otero Acevedo, professeur de chirurgie nerveuse à l'Institut de la Moncloa, Madrid, Sur un cas d'ulcère de jambe, guéri par élongation des nerfs.

The St. Paul Medical Journal. III, 9. September 1901.
J. L. Rothstock, M. D. St. Paul: A plea for conservatism in the treatement of Inflammatory conditions of the tubes and ovaries.
A. Shimonek, Is Cholecysto-Colostomy a feasible and rational operation?
Edward, D. Keyes, Intussusception during the first year of infancy.
A. L. Baker, A case of paralysis of the bladder and Rectum from injury.
G. E. Gampbell, Menthol in the treatement of gastritis.

Monatsschrift f. Geburtshilfe u. Gynäkologie. XIV. 3. Sept. 1901.
Krönig, Zur Technik der abdominellen Totalexstirpation des Uterus.
Posen, Beitrag zur Diagnose von Blasenmolenschwangerschaft.
Fellner, Herz und Schwangerschaft.
Mandelstamm, Zur operativen Behandlung der Genitalprolapse.
Rosenfeld, Ein Beitrag zur Anatomie der Tuberschwangerschaft und Bildung der Decidua reflexa.

Die Therapie der Gegenwart. 9 u. 10. Sept. u. Oct. 1901.
Talma, Zur Ernährung der Diabetiker.
Speck, Beziehungen des Sauerstoffs zum gesunden und kranken Organismus.
Heermann, Welche therapeutische Maassnahmen indicirt der Menière-sche Symptomencomplex?
Bruck, Zur Prüfung der Luftdurchgängigkeit der Nase.
Kionka, Silberpräparate.
His, Die harnsauren Ablagerungen des Körpers und die Mittel zu ihrer Lösung.
Umber, Das Verhältniss von Zucker und Stickstoffausscheidung beim Eiweisszerfall im Diabetes.
Klemperer, Zur Tuberculosefrage.

Deutsche Aerztezeitung. 16, 17, 18, 19. August, Sept., Oct. 1901.
Jonas, Die Wichtigkeit der Nasenanomalieen für die innere Medicin.
Braun, Beitrag zur Anwendung des Airols.
Beck, Wie kommt man der idealen Asepsis am nächsten?
Beneke, Beitrag zur Pathologie des Oesophagus.
Stadelmann, Ueber Auftreten von abnormen Pigmentirungen und Veränderungen der Haare nach Arsenikgebrauch.
Jonas, Die Wichtigkeit der Nasenanomalieen für die innere Medicin. (Schluss.)
Benda, Vom britischen Tuberculose-Congress.
Brion, Multiple u. intrahepatitische Aneurysmen der Leberarterie mit Durchbruch in die Gallenwege.

Wolff, Giebt es eine active Lymphocytose?

Beneke, Beiträge zur Pathologie des Oesophagus. (Schluss.)

Schön, Ursache und Behandlung des Schielens.

Blumenthal, Therapeut. Verwendung von Pyramidon und seinen Salzen bei Phthise.

Bodenstein, Die Schlaflosigkeit und ihre Bekämpfung.

Universum, Lexikon der Bade- und Curorte von Europa. I. Band: Oesterreich. Redigirt von Dr. Pollak in Wien. Commissionsverlag von G. Szelinski in Wien.

Der stattliche, mit vielen Bildern der betr. Curorte geschmückte Band enthält eine wissenschaftliche Einleitung über Hydrotherapie, Balneotherapie im engeren Sinne und über Klimatische Heilagentien von Dr. Tripold in Abbazia.

Weitere Bände, der II. mit Ungarn, Croatien, Bosnien, Herzegowina und Rumänien, der III. mit Deutschland, IV. Schweiz, Belgien, Niederlande. V. Frankreich, Italien, Griechenland, Spanien und Portugal, VI. England. Dänemark, Schweden und Norwegen, VII. Russland und Balkanstaaten. VIII. Aussereuropäische Curorte — sollen folgen.

Dr. Baum, Kiel.

Fig. 5.

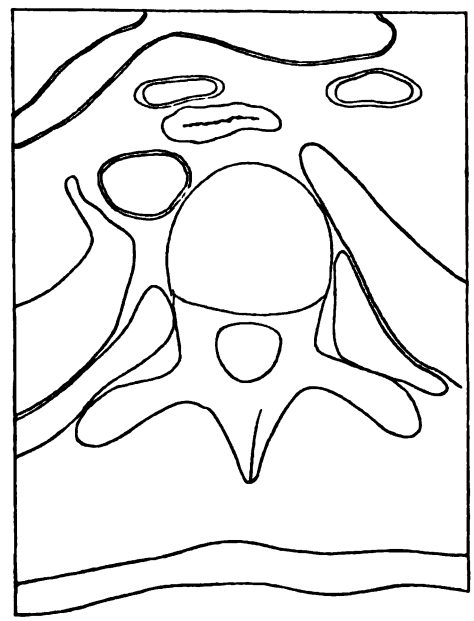

Fig. 6.

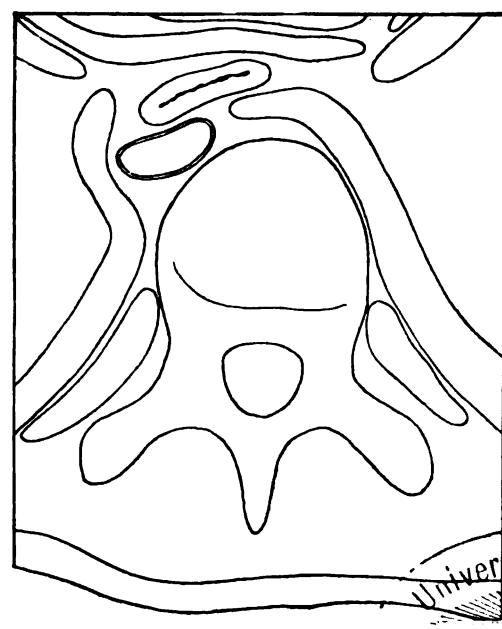

University of California
LIBRARY



Fig. 7.

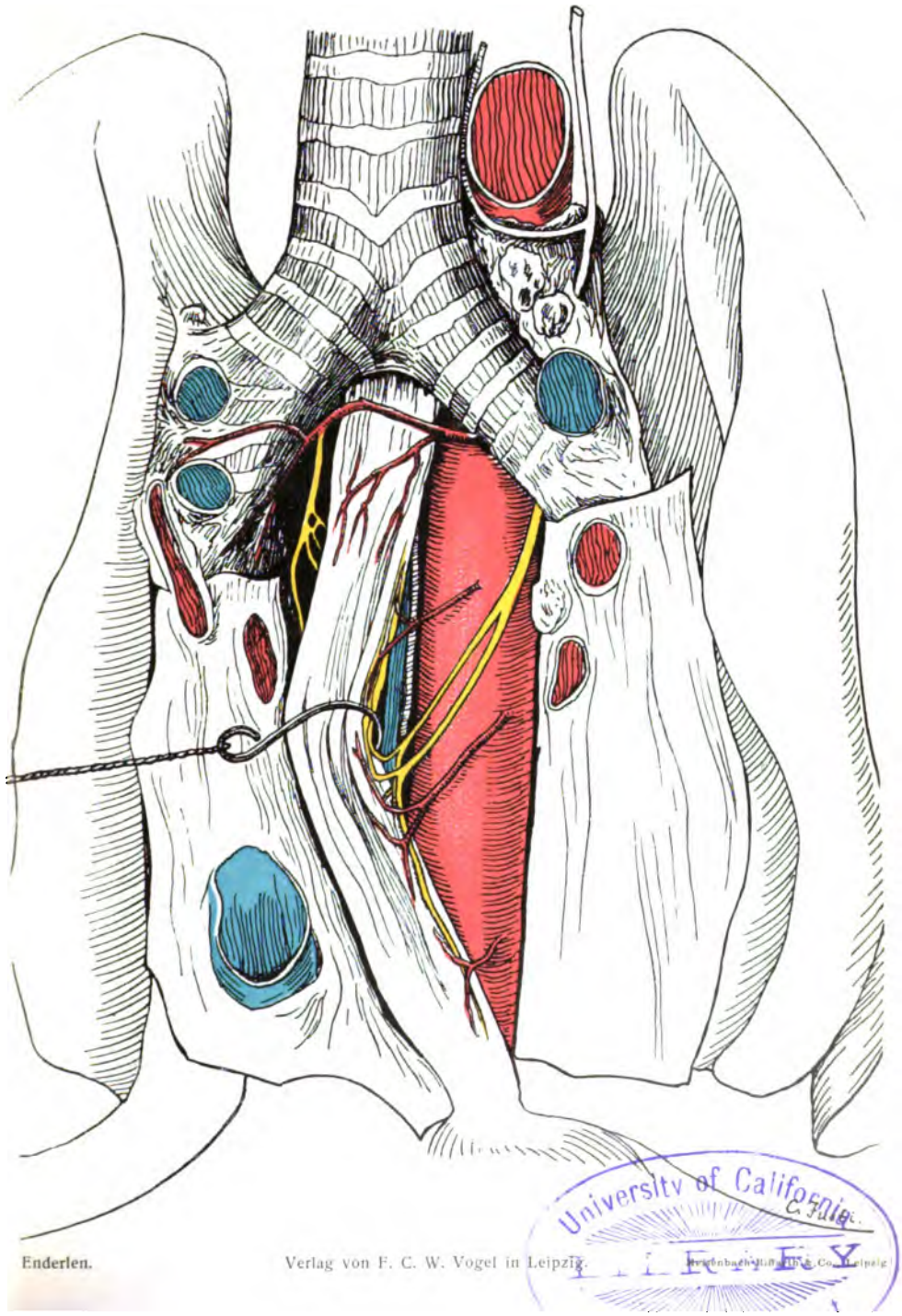

Enderlen. Verlag von F. C. W. Vogel in Leipzig. Breitenbach-Riffarth & Co. Leipzig

University of California
LIBRARY

Fig. 8.

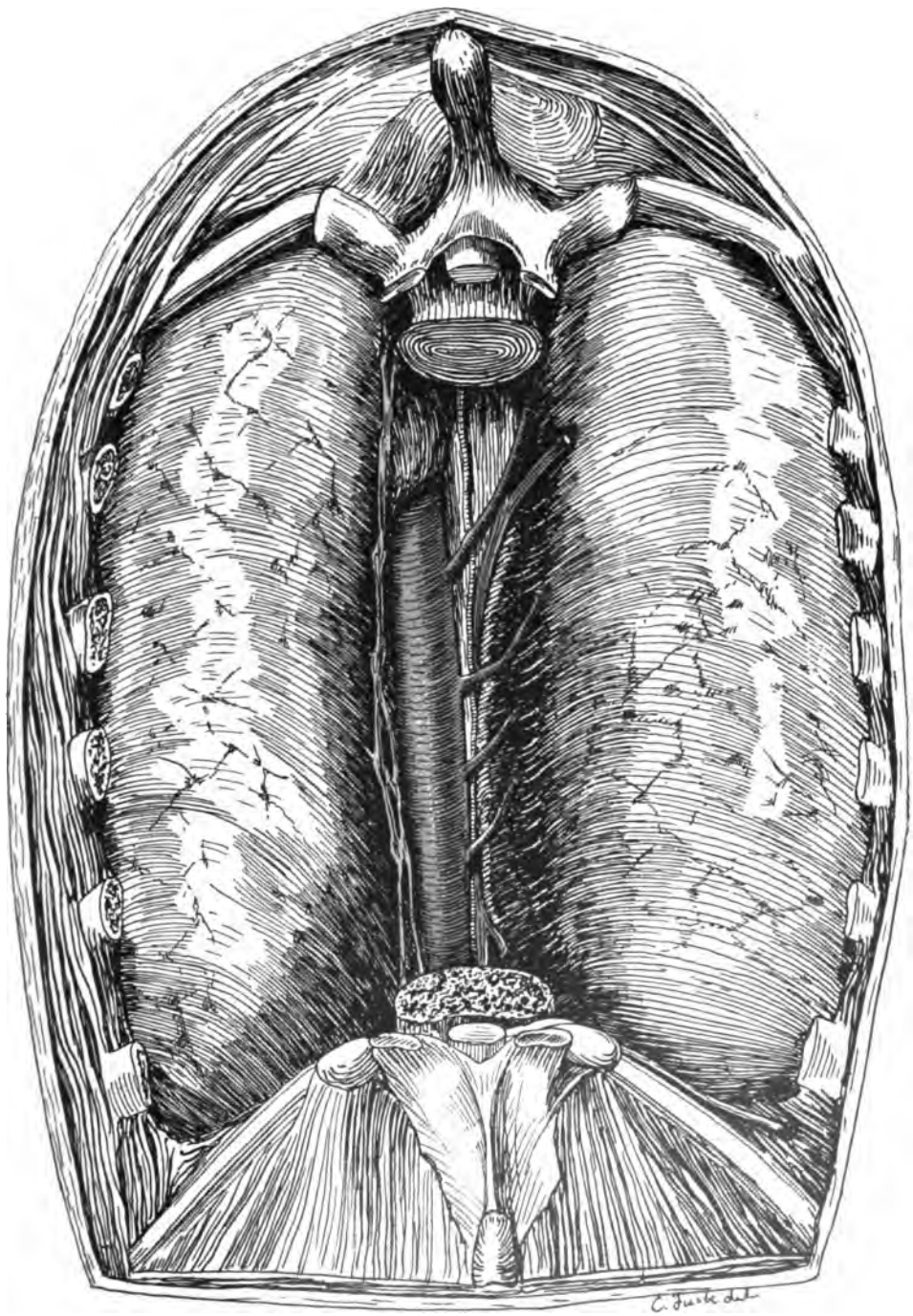

Fig 9.

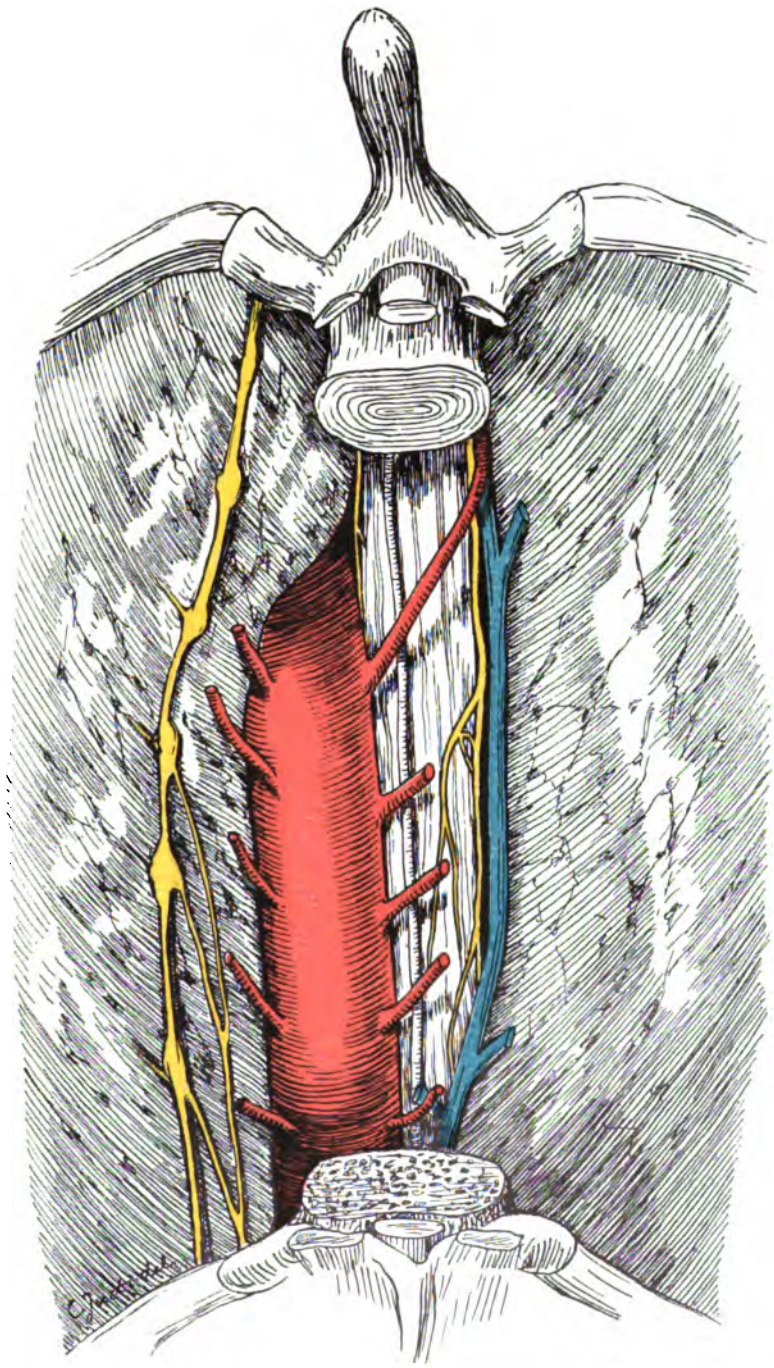

Enderlen. Verlag von F. C. W. Vogel in Leipzig. Meisenbach Riffarth & Co., Leipzig

Fig. 1.

Fig. 2.

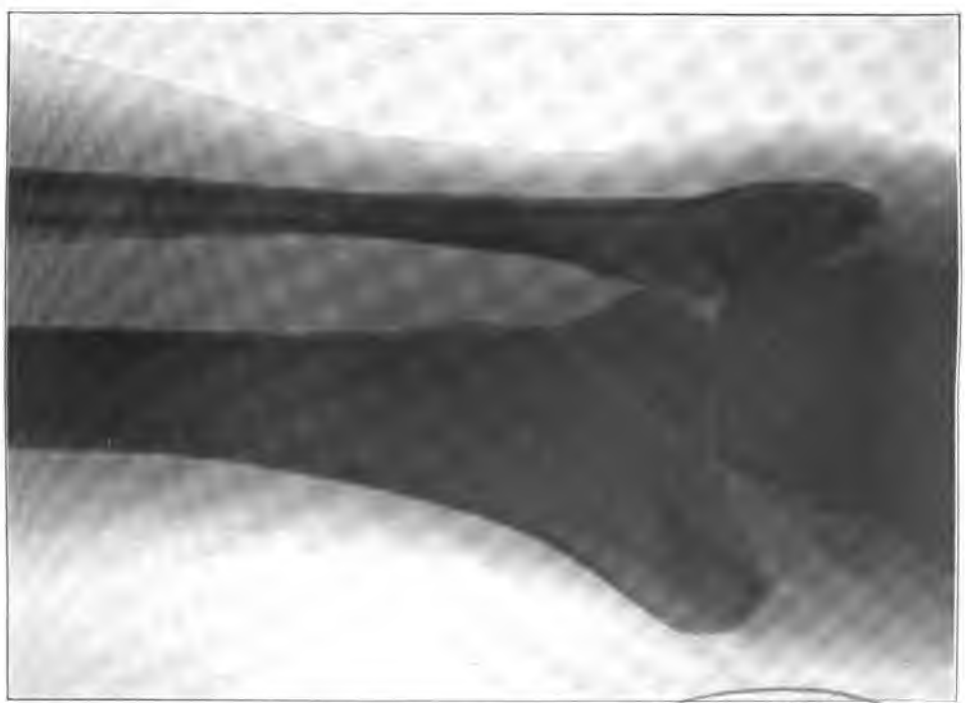

University of California

Mertens. Druck von August Pries in Leipzig.

Verlag von F. C. W. Vogel in Leipzig.

LIBRARY

XX.

Aus dem anatomischen Institut (Geheimrath Gasser) und der chirurgischen Klinik (Geheimrath Küster) zu Marburg.

Ein Beitrag zur Chirurgie des hinteren Mediastinum.

Von

Prof. Enderlen,

Secundärarzt der Klinik.

(Mit 1 Abbildung und Tafel III—VI.)

Einleitung.

Den Anlass zu den folgenden Mittheilungen gab die operative Entfernung eines verschluckten Gebisses aus dem Oesophagus auf dem Wege durch das hintere Mediastinum. Die Krankengeschichte werde ich an geeigneter Stelle einflechten.

Zuerst möge es mir erlaubt sein, die anatomischen Verhältnisse welche bei der Operation in Betracht kommen, sowohl nach den verschiedenen Lehrbüchern, als auch nach Präparaten des hiesigen anatomischen Instituts anzuführen.

I. Anatomie.

Hildebrand.[1]) Hinter der Trachea verläuft der Oesophagus als directe Fortsetzung des Pharynx vor der Wirbelsäule nach unten durch das Zwerchfell zum Magen. Der Anfang des Oesophagus liegt hinter dem unteren Rand der Cartilago cricoidea in der Höhe des 6. Halswirbels, sein Ende vor dem 11. Rückenwirbel. Er ist 23 bis 26 cm lang; von den oberen Schneidezähnen bis zum Oesophagusanfang rechnet man 14—15 cm; um in den Magen zu gelangen, muss die Sonde mindestens 37—41 cm weit eingeführt werden. Hinter der Cartilago cric. ist der Oesophagus häufig etwas enger als im Uebrigen.

Vorn stösst er an die Trachea, mit ihr durch lockeres Zellgewebe verbunden, hinten an die Wirbelsäule, von ihr durch wenig Zellgewebe

1) Hildebrand, Grundriss der chirurgisch-topographischen Anatomie 2. Aufl. 1900.

getrennt, das eine Fortsetzung des Retropharyngealgewebes darstellt. Der Brusttheil der Speiseröhre beginnt am 2. Brustwirbel. Er zieht neben dem hinteren Theil des Aortenbogens herab. Auch mit dem linken Bronchus ist er durch Bindegewebe nahe verknüpft. Weiter unten liegt der Oesophagus dem hinteren Theil des Pericard an.

Vom 4. Brustwirbel an geht der Oes. etwas mehr nach vorn. Er liegt bis zum 8. Brustwirbel rechts von der Aorta, wendet sich aber allmählich vor dieselbe, so dass er dicht vor seinem Durchtritt durch das Zwerchfell direct vor der Aorta descendens sich befindet. Zu beiden Seiten von ihm zieht der entsprechende N. vagus herab, der linke mehr nach vorn, der rechte mehr nach hinten liegend. Beide treten mit ihm durch das Zwerchfell. Hinter und neben dem Oesophagus, in dem Bindegewebe, das sich zwischen ihm und der Wirbelsäule befindet, und zu beiden Seiten der Wirbelkörper liegt ein Venensystem. Dies besteht im Wesentlichen aus queren Aesten, die in 2 zu beiden Seiten der Wirbelsäule verlaufende Venen einmünden, rechts die Vena azygos links die Vena hemiazygos. Die Vena azygos beginnt in der Höhe des letzten Brustwirbels, zieht mit dem N. splanchnicus major dext. nach oben, hinter der rechten Lungenwurzel nach vorn biegend, über den rechten Bronchus hinweg in die Vena cav. sup. Links verläuft die Vena hemiazygos ebenso und zieht in der Höhe des 7. oder 8. Brustwirbels schräg über die Wirbelsäule, dicht auf ihr liegend, zur Vena azygos hinüber. Beide sind umsponnen von einem reichlichen Netz von Lymphgefässen, die alle in den Duct. thoracicus einmünden. Dieser zieht zwischen Aorta und Vena azygos in der Mittellinie der Wirbelsäule in Fett gehüllt nach oben. In der Höhe des 4. Rückenwirbels geht er nach rechts (?) von der Wirbelsäule hinauf, um hinter dem Aortenbogen, dem Oesophagus und der Art. carotis communis sin. im Bogen nach oben links zur Vena subclavia hin zu gelangen. In diese mündet er ein, nahe dem Winkel zwischen Vena jug. int. und Subclavia. Zu beiden Seiten der Wirbelsäule verläuft der N. sympathicus.

Die Angaben von Hildebrand finden sich nicht in allen Lehrbüchern bestätigt. So kann der Anfangstheil des Oesophagus (Höhe des Ringknorpels) nach den Autoren vom 4. bis zum 7. Halswirbel gelegen sein. Die Mehrzahl verlegt ihn in die Höhe des 6. Halswirbels.[1])

1) Genaue Litteraturangaben finden sich in der leicht zugänglichen Arbeit von Mehnert, Ueber die klinische Bedeutung der Oesophagus- und Aortenvariationen. Langenbeck's Archiv. Bd. LVIII. 1899, weshalb ich mir erlaube auf diese hinzuweisen.

Mehnert fand den Ringknorpel bei einem 76jährigen Manne sogar in der Höhe des 1. Brustwirbels (Mitte). Bei Neugeborenen und Kindern liegt der Anfang des Oesophagus nach Mettenheimer[1]) durchschnittlich 1 — 1 1/2 Wirbel höher als beim Erwachsenen.

Ebenso wenig herrscht unter den Autoren Einigkeit über die Lage der Cardia. Wir finden als Bestimmungsort derselben die Brustwirbelkörper vom 8. bis zum 12. angegeben, wobei sich nach dem Verzeichnisse von Mehnert die Mehrzahl für den 11. Brustwirbel entscheidet.

Ebenso wird die Länge des abdominalen Theiles der Speiseröhre verschieden notirt.

Nach Fleischmann[2]) beträgt sie beim Neugeborenen 1 1/2—2 cm; beim Erwachsenen schwanken die gefundenen Werthe zwischen 2 und 4 cm.

Es ist wohl selbstverständlich, dass die Maasse bei den einzelnen Individuen schwanken, dass ferner Enteroptosis, Füllung des Magens, von einem gewissen Einfluss auf den Stand der Cardia sind, dass schliesslich auch die Füllung der Darmschlingen mit Gasen eine Aenderung in der Lage des Magenmundes bedingen kann.

Länge des Oesophagus.

Sappey schreibt dem in situ gemessenen Oesophagus eine Länge von 22—25 cm zu; ebenso Potarca, Arnold und Hollstein nehmen 24, Gegenbaur 20—25 cm, Rauber 28—30 cm, Merkel 23—26 cm, Eichhorst und Tillaux 25, Luschka 28, Schmauser 35, Laimer 25—26 cm, Pansch 25—28 cm an. v. Hacker[3]) fand bei 60 Messungen 20—30 cm; die häufigsten Maasse waren 23, 24 und 25 cm (24 und 25 beim Manne, 23 und 24 beim Weibe). Die Länge des Oesophagus ist nach v. Hacker nur zum Theil der Körpergrösse proportional, sie steht nur mit der des Oberkörpers in geradem Verhältniss.

Der Abstand der Cardia von der Zahnreihe schwankte nach den Messungen von Hacker's beim Manne zwischen 36 und 50 cm (40 und 41 cm der häufigste Befund), beim Weibe zwischen 32 und 41 cm (38 und 39 cm häufigster Befund). In einer leicht zu behaltenden Formel ausgedrückt, kann man, von der Durchschnittslänge des Oesophagus beim Manne = 25 cm ausgehend, nach v. Hacker sagen, der Oesophagusanfang ist beiläufig ebensoweit von der Zahnreihe entfernt, als die Cardia von der Bifurcation, ungefähr 15 cm, während die Distanz vom Ringknorpel zur Trachealtheilung etwa 10 cm beträgt.

1) Mettensheimer, Ein Beitrag zur topographischen Anatomie der Brust-, Bauch- und Beckenhöhle des neugeborenen Kindes. Morphologische Arbeiten. Bd. III. Heft 2; citirt nach Mehnert.

2) Citirt bei Mehnert.

3) v. Hacker, Ueber die nach Verätzungen entstehenden Speiseröhrenverengerungen. Wien 1889.

Nach Joessel (l. c. S. 96), welchem auch Rehn beipflichtet, ist die Gesammtlänge der Speiseröhre, welche 15 cm hinter den Schneidezähnen beginnt, im Durchschnitt 23—26 cm, wovon 7—8 auf die Strecke bis zu ihrem Eintritt in den Brustraum, 17—18 auf den übrigen Theil bis zur Cardia kommen (Entfernung von der Zahnreihe bis zur Cardia 40 cm). In den Gefrierschnitten von Braune konnten wir folgende Maasse feststellen:

Tab. C. Weib: Zahnreihe bis Oesophagus 15 cm,
Oesophagus bis Bifurcation 10 cm,
Bifurcation bis Diaphragma 12 cm,

Tab. II Weib: Zahnreihe bis Oesophagus 15½ cm,
Oesophagus bis Bifurcation 8½ cm,
Bifurcation bis Diaphragma 9 cm.

In diesem Falle ist der Brustraum auffallend kurz.

Tab. Ia Mann: Zahnreihe bis Oesophagus 17 cm,
Oesophagus bis Bifurcation 10 cm,
Bifurcation bis Diaphragma 14½ cm.

Verlaufsrichtung des Oesophagus.

Nach Hrytl (Lehrbuch der Anatomie 1882) beschreibt er eine langgedehnte Spirale um die Aorta.

v. Hacker[1]) fand bei seinen in situ der Leiche gemachten Ausgüssen des Oesophagus nicht immer die gleiche Krümmung des Oesophagus, „da bei der lockeren Anheftung der Speiseröhre geringfügige Veränderungen der Nachbarorgane ihre Lage beeinflussen. Einzelne erschienen direct S-förmig gekrümmt, und zwar in dem über der Bifurcation gelegenen Theile mit der Convexität nach links, in dem darunter liegenden mit der Convexität nach rechts; bei anderen waren diese Biegungen nur angedeutet."

Henle[2]) beschrieb den Oesophagus als einen Gang von fast ganz verticalem Verlauf, während Tillaux zwei Krümmungen erwähnt (oberhalb der Bifurcation nach links, unterhalb derselben nach rechts).

Morosow[3]) erwähnt mit Anderen eine Krümmung nach vorn, deren Scheitel in der Höhe des 3. Brustwirbels gelegen ist; die letztere kommt dadurch zu Stande, dass der Oesophagus sich von der Wirbelsäule abhebt und in einiger Entfernung von ihr durch das hintere Mediastinum seinen Weg nimmt.

Nach Joessel ist der Verlauf des Oesophagus nicht gerade, sondern beschreibt leichte Curven, sowohl in sagittaler als auch in frontaler Richtung.

In sagittaler Richtung folgt der Oesophagus bis zum 4. Brustwirbel der Wirbelsäule, welcher er direct anliegt. Von da an entfernt er sich aber mehr und mehr von ihr und beschreibt einen mit der Concavität nach vorn gerichteten sehr flachen Bogen.

---

1) v. Hacker, Handbuch der praktischen Chirurgie. 1899. Lieferung 7.

2) Henle, Handbuch der systematischen Anatomie.

3) Citirt bei Mehnert, l. c.

In frontaler Richtung liegt der Oesophagus an seinem Ursprung median, weicht aber gleich unterhalb desselben nach links ab und zieht in dieser Richtung bis zum 3. Brustwirbel. Hier wird er nach rechts verdrängt, nimmt aber weiter abwärts seine ursprüngliche linksseitige Richtung wieder auf.

Nach Gegenbaur (l. c) liegt der Oesophagus als ein in leerem Zustande von vorn nach hinten abgeplatteter Kanal vor der Wirbelsäule, anfänglich hinter der Trachea, die er von der Wirbelsäule trennt und von der er im unteren Hals- und oberen Brusttheile etwas nach links zu abweicht, so dass er noch mit dem linken Aste der Trachea sich kreuzt. Von da ab entfernt er sich mehr und mehr von der Wirbelsäule, indem zwischen beide die Aorta sich einschiebt. Vor letzterer gelagert, gelangt er zum Hiatus oesophageus des Zwerchfells. Auf diesem Verlaufe liegt der Oesophagus nicht rein senkrecht, sondern folgt der Krümmung der Wirbelsäule. Beim Durchtritte durch das Zwerchfell geht seine abgeplattetete Form in eine mehr cylindrische über.

v. Mikulicz (l. c. S. 1539) sah den Oesophagus „von der Höhe der Incisura jugularis Manubrii bis an die Cardia als durchaus offenen Kanal". Unter günstigen Umständen gelang es ihm, von der Höhe des Manubrium aus bis in die Nähe der Cardia zu sehen. Nach Gottstein[1]) ist damit der gerade Verlauf des Oesophagus entgegen der Ansicht der Anatomen festgestellt worden.

v. Mikulicz selbst (l. c. S. 1439) führt allerdings an, dass „der Oesophagus in seinem ganzen Verlauf der Wirbelsäule direct anliegt und auch den Krümmungen derselben vollständig folgt".

Der Verlauf der Speiseröhre hält sich nach Merkel im Wesentlichen an die Wirbelsäule und ist so gerade, dass er auf Medianschnitten des Körpers fast bis unten hin in den Schnitt fällt. In seinem Hals- und oberen Brusttheil ist er dabei der Vorderfläche der Wirbelkörper völlig aufgelagert, erst im unteren Brusttheil wird er durch die Aorta von derselben abgedrängt. Der Beginn des Vortretens der Speiseröhre fällt zusammen mit der Theilung der Trachea in die beiden Bronchien in der Höhe des 4. Brustwirbels.

Auch in der Frontalebene ist der Oesophagus leichten Biegungen ausgesetzt. Gleich nach seinem Beginn weicht er aus der Mittellinie etwas nach links ab; diese Richtung behält er bis zur Höhe des 3. Brustwirbels bei, um vom Aortenbogen verdrängt nach rechts abzuweichen. Unterhalb des letzteren geht er wieder nach links, und es ist sein abdominales Ende vom Hiatus oesophageus ab besonders stark nach links gekrümmt. Sämmtliche Krümmungen der Speiseröhre sind jedoch wenig erheblich.

Pansch[2]) spricht der Speiseröhre eine gerade Verlaufslinie ab. In sagittaler Richtung bildet sie einen sanften vorn offenen Bogen. Was die seitlichen Abweichungen anlangt, so ist es nach ihm Regel, dass der Oesophagus im unteren Hals- und oberen Brusttheile etwas nach links

1) Gottstein, Technik und Klinik der Oesophagoskopie. Mittheilungen aus den Grenzgebieten der Medicin und Chirurgie. Bd. VI. Heft 4 u. 5. 1900.

2) Pansch, Anatomische Vorlesungen. Theil I. Berlin 1884.

hin abweicht, so dass er an der Bifurcationsstelle der Trachea eigentlich nur dem linken Bronchus anliegt. Ebenso tritt er auch im unteren Brusttheile deutlicher nach links hinüber, nachdem er vorher sich mehr rechts gehalten hat. „Stärke und Ausdehnung dieser Abweichungen sind übrigens individuell sehr wechselnd.“ Das Lageverhältniss zur Aorta ist so, dass er oben, etwa vom 5. Brustwirbel angefangen, der rechten Seite derselben anliegt und erst im unteren Theil, bald langsam, bald rasch vor dieselbe hinzieht. „Von einer eigentlichen Spiraltour kann also nur in einzelnen Fällen die Rede sein.“

Gottstein will nur eine physiologische Krümmung anerkennen, die sich in der Nähe der Cardia befindet, dort wo die Speiseröhre durch den Hiatus oesophageus hindurchtritt (cf. Morosow). Diese kann aber bei starker Füllung des Magens in Folge des dabei zu Stande kommenden Zuges mehr oder weniger aufgehoben werden.

Bei Potarca (l. c. S. 40) bildet der Oesophagus in seinem Verlaufe einen sehr stumpfen Winkel. Die Spitze desselben liegt in der Höhe des 4.—6. Brustwirbels, etwas nach rechts.

In sagittaler Richtung liegt der Oesophagus zuerst der Wirbelsäule bis zum 4. oder 5. Brustwirbel an; dann entfernt er sich von ihr, um entweder senkrecht herabzusteigen (wie es auch Mouton beschrieb), oder er macht eine Krümmung parallel der Brustwirbelsäule (entsprechend den Angaben von Pirogoff, Rüdinger und Morosow). Oberhalb des Aortenbogens ist die Speiseröhre nach Potarca 5—7 mm, vom 7. Dorsalwirbel an ungefähr 10—15 mm von der Wirbelsäule entfernt.

Zusammenfassung.

Als wesentlich ergiebt sich aus den Darstellungen, dass der Oesophagus in der Mehrzahl der Fälle überhaupt keine ausgiebigeren Lageveränderungen durchmacht. In der Frontalebene weicht er von kurz unter seinem Anfang bis zur Bifurcation etwas nach links ab, zieht von da ab mehr in der Mittellinie, macht früher oder später eine kleine Abweichung nach rechts hin, um durch das Foramen oesophageum von rechts nach links schräg in den Magen hinabzusteigen. Damit hängt die Fundusbildung des Magens zusammen. In sagittaler Richtung ist wesentlich die zunehmende Entfernung des Oesophagus von der Bifurcation nach abwärts. Für die Lagerung der Speiseröhre im Brustraum ist vor Allem ihre Beziehung zur Aorta von Bedeutung, welche ihrerseits viel ausgesprochenere Verlagerungen durchmacht als die Speiseröhre selbst.

Von dem geschilderten Verhalten kommen Abweichungen verschiedenen Grades und verschiedener Art häufig vor. Daraus erklären sich die von einander abweichenden Angaben der Autoren; vgl. auch Fig. 7 Oesophagus an der Bifurcation und Fig. 3 und 4 für die Strecke abwärts von der Bifurcation.

Eine der charakteristischsten Stellen im Verlaufe des Oesophagus ist diejenige, wo er zwischen Aorta und linkem Bronchus gefasst ist (vgl. Fig. 5). Es wäre auch zu betonen, dass an dieser Stelle die Aorta links und etwas tiefer neben der Speiseröhre liegt.[1])

Die Abweichung in sagittaler Richtung von der Bifurcation an ist in grosser Deutlichkeit in dem Reconstructionsmodell eines Foetus von 16 mm Länge zu sehen.

Weite und Gestalt des Oesophagus.

Henle beschreibt den Oesophagus als fest geschlossen, einem soliden, platt cylindrischen Strange ähnlich. Das Lumen ist auf dem Querschnitt sternförmig. Der Durchmesser dieses Stranges beträgt etwa 10—12 mm; er nimmt nach unten etwas zu wegen der in dieser Richtung zunehmenden Mächtigkeit der Muskelschicht.

Nach Sappey[2]) ist die Speiseröhre am engsten in der Gegend des 4. Brustwirbels und nimmt von da auf- und abwärts an Weite zu; Luschka[3]) fand die engste Stelle (von 22 mm Durchmesser im Mittel) im Foramen oesophageum. Hyrtl schreibt: eng an ihrem Ursprunge erweitert sie sich hierauf etwas und nimmt, vom 6. Brustwirbel angefangen, an Weite wieder ab.

Langer spricht von einem rein cylindrischen Rohre.

Tillaux (l. c.) unterscheidet nach den Untersuchungen, welche Mouton (1874) unter seiner Leitung anstellte, 3 Engen im Oesophagus: Die eine am Anfange desselben, die zweite ungefähr 7 cm unterhalb des Beginnes, dort wo er nach rechts abweicht, die dritte an seinem Ende.

E. Laimer[4]) schreibt: Die Speiseröhre stellt nur in Ausnahmefällen ein in seiner ganzen Ausdehnung ziemlich gleichförmig weites Rohr dar, sie ist für gewöhnlich aus kürzeren engeren und längeren weiteren Abschnitten zusammengesetzt und das zwischen zwei engeren Partien gelagerte Oesophagusstück erscheint spindelförmig ausgebaucht.

Nach Gegenbaur (l. c.) ist der Oesophagus in der Regel nicht von gleichmässiger Weite, sondern es bestehen an ihm einige, allerdings nur kurze Strecken, auf denen er etwas verengt ist. Eine solche Stelle findet sich am häufigsten etwas über dem Durchtritte durch das Zwerchfell. Zuweilen ist auch noch die Anfangsstrecke etwas enger, oder es befindet sich eine engere Stelle an der Theilung der Trachea.

Rauber[5]) berichtet: Die Weite und Ausdehnungsfähigkeit der Speiseröhre ist in der Regel keine ganz gleichmässige; am Anfange, kurz oberhalb der Durchbohrungsstelle des Zwerchfelles, sowie gegenüber der Theilungsstelle der Trachea pflegen sich etwas engere Stellen (obere, mittlere und untere Enge des Oesophagus, Angustiae oesophagi) zu befinden.

1) Speciell für die Frage des Eingehens.

2) Citirt bei Henle.

3) Citirt bei Henle.

4) E. Laimer, Beitrag zur Anatomie des Oesophagus. Wiener med. Jahrbücher. 1883. S. 333 u. f.

5) Rauber, Lehrbuch der Anatomie des Menschen. 1897.

Auch bei Merkel ist der Eingang in die Speiseröhre hinter dem Ringknorpel die engste Stelle, die zweite Verengerung ist in der Höhe des 3. bis 4. Brustwirbels, die letzte enge Stelle ist im Foramen oesophageum des Zwerchfells gelegen.

Beaunis und Bouchard[1]) schildern die Speiseröhre als einen Schlauch, welcher eng (14 mm Durchmesser) beginnt, hierauf eine olivenförmige Ausbauchung bildet, in der Höhe des 3. Brustwirbels wieder enger wird, dann sich neuerdings erweitert, um, bevor er zur Cardia gelangt, sein Lumen nochmals (und zwar auf 12 mm Durchmesser) zu verengern.

Mouton[2]) lässt den Oesophagus gleich mit einer engen Stelle am Ringknorpel beginnen. Darauf erweitert sich die Speiseröhre, wird aber in der Höhe des 3. oder 4. Brustwirbels wieder so eng wie an ihrem Anfang. Nachdem sie im Brusttheile wieder eine erhebliche Weite bekommen hat, wird sie endlich bei ihrem Durchtritt durch das Zwerchfell wieder so weit eingeschnürt, dass sie dort fast noch ein wenig enger erscheint als hinter dem Ringknorpel.

v. Mikulicz[3]) sieht in dem Oesophaguseingang das erste und einzige physiologische Hinderniss für die Einführung des Oesophagoskops. Die Speiseröhre ist hier vollkommen geschlossen und zwar durch den Ringknorpel im Verein mit der Wirkung des Constrictor pharyngis inferior.

Joessel[4]) sieht in dem Halstheile die engste Partie der Speiseröhre und giebt an, dass sich dieselbe unterhalb der Kreuzung mit dem Bronchus nach unten hin erweitere. Er vergleicht den Oesophagus der Form nach mit zwei abgestutzten Spindeln, welche je an einem Ende mit einander verwachsen sind. von Hacker (l. c.) fand, dass der Oesophagus in der Regel an 3 Stellen enger ist als an den anderen Partien, so dass man eine obere, mittlere und untere Enge unterscheiden könnte. Die obere liegt am Beginn des Oesophagus oder dicht darunter; die mittlere fällt selten gerade in die Höhe der Bifurcation (oder in die des linken Bronchus), häufiger über dieselbe, sie kann dem Uebergang vom Hals in den Brusttheil oder der Gegend entsprechen, wo die Aorta der Speiseröhrenwand anliegt; die untere Enge liegt seltener in der Höhe des Hiatus oesophageus selbst, häufiger 1—2 cm über demselben. Nicht immer sind alle drei Engen ausgesprochen, mitunter nur eine oder zwei."

Was die Formvarietäten der Speiseröhre betrifft, so sind dieselben nach v. Hacker unendlich zahlreiche, so dass unter 40 Abgüssen kaum zwei einander vollkommen gleichen. Die Form einer allmählichen Zunahme des Calibers von oben nach unten mit einzelnen Einschnürungen an den engeren Stellen und Erweiterungen dazwischen gehörte nach v. Hacker's Ausgüssen zu den häufigeren.

---

1) Beaunis u. Bouchard, Anatomie descriptive. 3. Aufl. 1880; cit. bei Laimer, l. c.

2) Citirt bei v. Heineke, Handbuch der Therapie von Penzoldt und Stintzing. 1898.

3) v. Mikulicz, Ueber Gastroskopie und Oesophagoskopie. Wiener med. Presse. 1881. S. 1505.

4) Joessel, Lehrbuch der topographisch-chirurgischen Anatomie. II. Thl. I. Abthlg. Bonn 1889.

Jonnesco[1]) beschreibt vier constante Engen und unter diesen zwei mittlere Engen. Von den letzteren soll die Aortenenge ihrer Lage nach dem 4. Brustwirbel entsprechen. Die zweite mittlere Enge wird von Jonnesco als linke Bronchialenge bezeichnet; sie liegt in der Höhe des 5. Brustwirbels.

Mehnert[2]) giebt in seiner Arbeit zu, dass ringförmige physiologische Engen am häufigsten an drei Stellen (Anfang, Bifurcation, Endstück) vorkommen, dass sie aber durchaus nicht auf diese beschränkt sind, sondern im ganzen Verlaufe der Speiseröhre auftreten können. Nach seinem Schema kann man in Summa dreizehn solcher Engen unterscheiden, von welchen die oberste die Ringknorpelenge ist, die unterste durch die inconstante Cardiafurche repräsentirt wird.

Das Offenstehen der unteren Theile der Speiseröhre erklärt sich leicht nach Merkel durch das Fehlen jeder Verschlusseinrichtung an der Cardia; es müssen Gase mit Leichtigkeit aus diesem in die Speiseröhre aufsteigen können. Dabei ist zu vermuthen, dass dies je nach dem im Magen herrschenden Druck verschieden weit geschieht. An dem ersten Medianschnitt des Braune'schen Atlas sieht man den Oesophagus weit offen bis zur Bifurcation der Trachea hinauf; letztere erst drückt ihn zusammen. In der Abbildung von Waldeyer[3]) steht er offen bis zum Ringknorpel hinauf, ebenso bei Joessel[4]). Die zweite Tafel von Braune zeigt die Stelle hinter dem linken Vorhof des Herzens comprimirt, während die Speiseröhre höher oben und tiefer unten etwas, wenn auch nicht viel, erweitert ist. Merkel selbst sah an einem Medianschnitt die Speiseröhre in ihrer ganzen Länge als Spalt.

Auch an Horizontalschnitten findet man den Oesophagus bald offen, bald geschlossen.[5]) Ein klaffendes Lumen findet man aber auch bei Leichen, welche aus dem Spitale stammen, dafür liefern die Figuren 26—29 von Joessel den Beweis. Früher wurde bereits angeführt, dass v. Mikulicz den Oesophagus vom Manubrium sterni an bis zum Cardia beim Lebenden offen sah. Hans Chiari[6]) fand den Brusttheil des Oesophagus bei Sectionen in manchen Fällen ebenfalls offen.

Aus dem Litteraturverzeichniss geht hervor, dass recht verschiedene Anschauungen über die Weite des Oesophagus herrschen. Einige bezeichnen ihn als platten cylindrischen Strang oder als ein rein cylindrisches Rohr; Andere nehmen nur eine Enge

---

1) Citirt bei Mehnert, l. c.

2) Mehnert, Ueber die klinische Bedeutung der Oesophagus- und Aortenvariationen. Langenbeck's Archiv. Bd. LVIII. 1899.

3) Waldeyer, Medianschnitt einer Hochschwangeren. Bonn 1886.

4) Fig. 25. S. 122.

5) Bei Leichen von Ertrunkenen ist das Klaffen nach Joessel (S. 98) darauf zurückzuführen, dass nachträglich durch die horizontale Lagerung der Leiche das verschluckte Wasser aus dem Magen in den Oesophagus zurückgeflossen ist. Der Horizontalschnitt, welchen Joessel auf Fig. 25 giebt, entstammt einem Ertrunkenen.

6) Citirt bei v. Mikulicz. Wiener med. Presse. 1881.

an, entweder am Beginne, oder in der Mitte oder am Ende des Speiserohres. Eine dritte Gruppe, und hierher gehören die meisten Autoren, spricht von 3 Engen. In der letzten Reihe der Berichte finden wir Angaben über 4, 5, 6 ja 13 Engen!

Ausser der eben erwähnten Zusammenfassung der Autoren mögen hier ein paar allgemeine Erwägungen Platz finden.

1. Ueber den Werth der Ausgüsse. Die Fehlerquellen sind von Anderen schon mehrfach betont worden. Ein einwandfreies Resultat über Erweiterungen und Verengerungen im Verlaufe des Oesophagus ergiebt das Aufblasen zur Beurtheilung der Dimensionen. Folgt sodann eine Injection, so ist diese in ihren durch die Schwere des Materials bedingten Einflüssen auf die Gestaltung des Organes controlirbar. Falls man bei der einen oder anderen Methode eine Erweiterung oder Verengerung der Speiseröhre findet, sollte jedesmal eine Untersuchung (makro und mikroskopisch) der Wandstärke der betreffenden Stelle stattfinden, da postmortale Locolcontractionen des Intestinaltractus eine häufige Erscheinung sind.

2. Die Frage: ist der Oesophagus ausserhalb des Schlingactes geschlossen oder geöffnet, partiell oder auch total? Es muss hier wohl unterschieden werden die Feststellung am Lebenden und an der Leiche. Für den Leichenbefund ist ohne Weiteres zuzugeben, dass in vielen Fällen aus verschiedenen Gründen der Oesophagus nicht geschlossen gefunden wird (Gase, Flüssigkeiten, feste Bestandtheile finden sich in seinem Lumen). Es würde sich nun fragen, welches ist der Grund für diese Erscheinungen im einzelnen Falle und darf man diese Erscheinung als eine reguläre, respective als einen Dauerzustand bezeichnen? Es giebt gewisse Erscheinungen, welche darauf hindeuten, dass in der Mehrzahl der Fälle durch die Todtenstarre eine den Verschluss erzielende Contraction der Oesophaguswand erzielt wird. (Vergleich am Uebergang zum Pharynx und auch an der Cardia; Befund von Fig. 2 über die Gestalt der Speiseröhre; ebenso ein anatomisches Präparat der Brustorgane nach Formolhärtung in geschlossener Körperhöhle.) Während die Speiseröhre sonst in dem leeren Zustande von vorn nach hinten abgeplattet ist, findet sich in den angegebenen Fällen eine sehr auffällige Abplattung von den Seiten her. Die Begründung dieser Erscheinung ist einstweilen nicht zu geben; der Vergleich von Fig. 1 und 2 lehrt in sehr überzeugender Weise, wie diese Gestaltverschiedenheiten des Oesophagus mit einer Veränderung der Dimensionen des hinteren Mediastinums einhergeht.

Lagebeziehungen des Oesophagus zu den Pleuren.

Braune lässt auf der schon erwähnten Tafel XIII, auf welche sich Quénu und Hartmann berufen, die linke Pleura nicht ganz bis zu der Aorta ziehen, während die rechte eine tiefe Ausbuchtung zwischen Wirbelkörper und Oesophagus sendet.

Potarca (l. c.) bringt auf seinen Horizontalschnitten die Pleuren in folgenden Zusammenhang zu Aorta und Oesophagus. In der Höhe des 4. Brustwirbels (Fig. 9 S. 28) liegt die linke Pleura der Aorta sehr nah an, die rechte bildet nur eine kleine Ausbuchtung zwischen Wirbelkörper und Speiseröhre. Etwas tiefer (Fig. 10 S. 29 7. Dorsalwirbel) ist die Aorta von der linken Pleura noch mehr eingesäumt, die rechte geht schon ziemlich weit zwischen Wirbelsäule und Oesophagus hinein, begrenzt ausserdem auch noch dessen rechte Seite. Während nach abwärts die Verhältnisse der linken Pleura unverändert bleiben, geht die rechte (Fig. 11 S. 30 8. Brustwirbel) noch tiefer zwischen Speiserohr und Wirbelkörper, um in der Höhe des 9. Brustwirbels (Fig. 12 S. 31) die ganze dorsale Wand des Oesophagus zu umsäumen und bis an die rechte Wand der Aorta heranzuziehen.

Rüdinger (l. c.) bringt auf Tafel X Fig. C.[1]) die r. Pleura in engem Zusammenhange mit der Speiseröhre; die letztere wird von ihr bis zur ventralen Fläche bekleidet. In Fig. D.[2]) schickt die rechte Pleura eine kleine Ausbuchtung zwischen die hintere Wand des Oesophagus und die Wirbelsäule. Auf S. 71 endlich ruht der Oesophagus gewissermaassen auf der rechten Pleura, welche ihn lateral und hinten (fast in ganzer Breite) umgiebt.

Pansch (l. c.) macht darauf aufmerksam, dass wegen der Lage der Speiseröhre zwischen den Pleurasäcken, von ihr ausgehend Verletzungen der Pleura und Lungen stattfinden können. In der Fig. 53[3]) (S. 153) bildet die rechte Pleura unmittelbar einen Ueberzug des Oesophagus. „Nicht selten erleiden Pleurasack und Lunge sogar eine merkbare Einbuchtung.“ Im oberen Theile der Oesophagus ist die Entfernung beider Pleuren die gleiche, wofür Pansch in Fig. 41 (S. 131) ein Beispiel giebt.[4])

C. Gegenbaur[5]) schreibt: An die benachbarten Organe ist der Oesophagus durch lockeres Bindegewebe befestigt, nur der hinteren Trachealwand liegt er etwas inniger an. Mit der serösen Auskleidung der rechten Pleurahöhle tritt er etwa auf der Hälfte seines Weges in Contact und empfängt da auf einer kurzen Strecke einen serösen Ueberzug.

In dem Atlas von Joessel steht in dem Horizontalschnitt durch das Sternum am unteren Rande des 2. Rippenknorpels, hinten durch die Mitte des 6. Brustwirbels (Fig. 27 S. 127) die rechte Pleura nicht im engeren

1) Horizontalschnitt durch den Thorax eines neugeborenen Kindes in der Höhe des 7. Brustwirbels.

2) Horizontalschnitt durch den Thorax in der Höhe des 9. Brustwirbels eines Erwachsenen.

3) Mittlerer Theil der Höhe.

4) Auch hier weist Pansch auf individuelle Verschiedenheiten hin.

5) Gegenbaur, Lehrbuch der Anatomie des Menschen. 1899.

Zusammenhange mit der Speiseröhre; auf einer folgenden Abbildung (Fig. 28 S. 129 Schnitt durch den 3. Intercostalraum, hinten durch die Mitte des 8. Brustwirbels) liegt die rechte Pleura dem Oesophagus eine kurze Strecke weit an.

Joessel: Die rechtsseitige Lage des Brusttheils der Speiseröhre und ihre unmittelbare Nachbarschaft zur Pleura mediastinalis der rechten Seite bedingen, dass der Durchbruch eines Oesophaguscarcinoms in dieser Region meist nach der rechten Pleurahöhle hin erfolgt.

Auch Merkel bemerkt, dass die rechte Pleura dem Oesophagus sehr nahe kommt.

Bardeleben und Haeckel: Die Pleura der linken Seite berührt auf eine kurze Strecke die Aorta; die rechtsseitige umgreift zwingenförmig etwa die linke Hälfte der Speiseröhre.

In Henle's [1]) Abbildung reicht die linke Pleura bis nach vorn zum Oesophagus und schliesst sich an dessen lateralen Rand an. Die rechte sendet eine ganz schmale und seichte Ausbuchtung zwischen Wirbelkörper resp. Vena azygos und Speiseröhre.

Bei Toldt [2]) geht die linke Pleura auf eine ziemlich lange Strecke hin dicht am lateralen Rande der Aorta (ohne Verbindung mit dem Oesophagus); die rechte reicht bis nahe zur Mittellinie, schickt aber keine Ausbuchtung zwischen Wirbelsäule und Oesophagus.

Zuckerkandl: Die linke Pleura berührt auf eine kurze Strecke die Aorta; die rechte verläuft neben dem Wirbelkörper ziemlich gerade nach vorn, ohne sich dem Speiserohr besonders zu nähern.

Zusammenfassung.

Aus den Angaben der Autoren ergeben sich grosse Verschiedenheiten in dem Verhalten der Pleuren zur Speiseröhre und Aorta. Es sind dieselben begründet durch den zweifellos vorhandenen Wechsel bei Lebenden und Leichen. Dies lehren auch die Figuren 1, 2, 3, 4, 5, 6. Die mindestens häufige stumpfe Umbiegung der Pleura der linken Seite erklärt sich leicht aus der mehr linksseitigen Lage der grösseren Organe (Oesophagus und Lunge). Für den hinteren Winkel der rechten Pleurahöhle scheinen dagegen recht verschiedene, recht wechselnde Verhältnisse speciell auch in ihrer Beziehung zu den dort liegenden Organen zu bestehen (vergl. Fig. 6). Es kommt offenbar hier zuweilen zu einem Uebergreifen der Pleura über die Mittellinie, wie es als häufig vorkommende Erscheinung auch für den vorderen Pleurawinkel der rechten Seite hinter dem Sternum angegeben wird.

---

1) Tafel 223. Hier geht der Schnitt allerdings durch den 9. Brustwirbelkörper, doch darf man wohl annehmen, dass höher oben zum mindesten ähnliche Verhältnisse herrschen.

2) Fig. 774.

Lagebeziehungen des Oesophagus zu der Wirbelsäule (speciell über Krümmungen).

Aus den vorhergehenden Litteraturangaben lässt sich wohl schliessen, dass hier in dieser Beziehung Variationen zu erwarten sind. Um nicht zu weitschweifig zu werden, soll im Folgenden nur die Gegend des 6. bis 9. Brustwirbels in Betracht gezogen werden. Am brauchbarsten und instructivsten sind für diese Betrachtungen Horizontalschnitte durch den Thorax.

Bei Pirogoff[1]) liegt der Oesophagus nahezu vor der Mitte des 7. Brustwirbelkörpers.

In einem 2. Falle[2]) zeichnet er ihn stark nach links von der Mittellinie, so dass nicht einmal sein medialer Rand an diese heranreicht. Bei einer dritten Beobachtung[3]) finden wir ihn ebenfalls links von der Medianlinie[4]).

Braune[5]) selbst bringt die Speiseröhre rechts von der Medianlinie.

Hildebrand (l. c.) bringt ihn nahezu in der Mitte, ebenso Zuckerkandl[6]); Toldt[7]) um ein Geringes nach rechts verschoben.

Bardeleben und Haeckel[8]) geben ihn ziemlich weit nach rechts von der Mittellinie wieder.

In den schematischen Zeichnungen von Mehnert[9]) finden wir die Speiseröhre zweimal in der Mitte (Fig. 1, 4) vor der Wirbelsäule, zweimal links (Fig. 2, 5) und einmal etwas rechts von der Medianlinie (Fig. 3).

J. Potarca[10]) zeichnet nach seinen Gefrierschnitten den Oesophagus (Fig. 10 S. 29) etwas rechts von der Mittellinie, in der Höhe des 7. Brustwirbels; dann lässt er ihn langsam nach links rücken.[11]) In der Höhe des 9. Brustwirbels (Fig. 12 S. 31) liegt er soweit nach links, als er vorher rechts aufzufinden war.

Bei Joessel[12]) liegt in dem Horizontalschnitt (Nr. II Fig. 27 S. 127)

---

1) Pirogoff, Atlas von Braune. Text zu Tafel 13. (II. 14. 4. Thorax viri adulti. Hydropericard 7. Brustwirbel).

2) Derselbe, Ebenda. II. 11. 2. Pyothorax partialis lat. dextr. 7. Brustwirbel.

3) Derselbe, Ebenda. II. 15. 2. Hydropericard. 8 Brustwirbel.

4) Allerdings handelt es sich in den letztgenannten 2 Fällen um pathologische Verhältnisse, die aber entschieden der Aufmerksamkeit werth sind.

5) Braune, Topographisch-anatomischer Atlas. Leipzig 1872. Tafel XIII.

6) Zuckerkandl, Atlas der topographischen Anatomie. Wien u. Leipzig 1900.

7) Toldt, Anatomischer Atlas. Wien und Leipzig 1897.

8) Bardeleben u. Haekel, Atlas der topographischen Anatomie des Menschen. 2. Aufl. 1901.

9) l. c. S. 233. Die Bilder sind nach 1 Mettenheimer, 2 Symington, 3 u. 4 Joessel, 5 Henke.

10) J. Potarca, La chirurgie intramédiastinale posterieure. Paris 1898.

11) Höhe des 8. Brustwirbels.

12) Joessel, Lehrbuch der topographisch-chirurgischen Anatomie. Bonn 1889.

durch das Sternum am unteren Rande des 2. Rippenknorpels, hinten durch die Mitte des 6. Brustwirbels, der Oesophagus in seiner grössten Ausdehnung vor der Wirbelsäule, nur eine ganz kleine Partie reicht nach der rechten Seite herüber.

In einem anderen Schnitte durch den 3. Intercostalraum, hinten durch die Mitte des 8. Brustwirbels (Horizontalschnitt III, Fig. 28, S. 129) ist er etwas mehr nach rechts gezeichnet.

In Rüdinger's topographisch-chirurgischer Anatomie des Menschen Tafel X Fig. C.[1]) liegt der Oesophagus so ziemlich in der Mitte vor der Wirbelsäule, in Fig. D.[2]) ausgesprochen rechts von der Wirbelsäule, ebenso in dem Holzschnitte auf S. 71.

Einfluss der Krümmungen der Wirbelsäule auf die Weite und den Verlauf des Oesophagus.

Sommerbrodt[3]) theilte einen Fall mit, in welchem es in Folge einer bedeutenden Lordose der Halswirbelsäule zu einer Verengerung des Oesophagus und zu Erschwerung des Schlingactes gekommen war.

Von den seitlichen Verkrümmungen der Wirbelsäule führt Oppolzer[4]) an, dass durch sie manchmal die Erscheinungen der Oesophagusstenose bedingt werden können.

v. Hacker (l. c.) kam nach seinen Injectionspräparaten, welche er von verschiedenen Skoliosen gewann, zu folgender Anschauung: Der Einfluss der seitlichen Verkrümmungen der Wirbelsäule auf den Verlauf des Oesophagus ist im Allgemeinen ein geringer, nie macht die Speiseröhre die Krümmungen derselben vollständig mit, wie dies bei der Brustaorta der Fall ist. . . . In Fällen sehr hochgradiger Skoliose findet jedoch, wenn zwei sich compensirende Krümmungen über einander in den Brustraum fallen, öfters eine Abbiegung des Oesophagus im selben Sinne statt, überdies kann sich damit eine Knickung desselben von vorn nach hinten combiniren und dadurch und durch das Hineinragen der Wirbelkörper für den Katheterismus mit starren Sonden ein unüberwindliches Hinderniss geboten werden, wenn auch der Schlingact dadurch nicht erheblich gestört wird. Die Abweichung im Verlaufe des Oesophagus von der Norm scheint eine bedeutendere zu sein, wenn die Krümmung der Wirbelsäule im unteren Thoraxabschnitte ihre Convexität nach links kehrt, als wenn sie nach rechts gerichtet ist."

R. May[5]) sah bei einer rechts convexen Skoliose der Brustwirbelsäule mittleren Grades (ungefähr 8. Brustwirbel Tafel III) den Oesophagus

1) Horizontaldurchschnitt durch den Thorax eines neugeborenen Kindes in der Höhe des 7. Brustwirbels.

2) Horizontalschnitt durch den Thorax in der Höhe des 9. Brustwirbels eines Erwachsenen.

3) Sommerbrodt, Ueber zwei seltene Deglutionshindernisse, mit Bemerkungen über die granulöse Erkrankung des Schlundkopfes. Berliner klin. Wochenschr. 1875. Nr. 24.

4) Citirt bei v. Hacker, l. c.

5) May, Zum Situs viscerum bei Skoliose. Deutsches Archiv für klinische Medicin. Bd. L.

weiter links und vor der Aorta, „als man ihn sonst in der gleichen Höhe zu finden pflegt". In einem 2. Falle von hochgradiger Skoliose (Tafel V Durchschnitt durch den Krümmungsscheitel; linke Mamilla in der Höhe der 4. Rippe getroffen) ist die Speiseröhre auffallend weit nach links gelegen. [1])

Wenn die Wirbelsäule stärkere pathologische Krümmungen aufweist, dann ist nach Merkel auch der Verlauf des Oesophagus nicht der gewöhnliche. Derselbe folgt zwar nicht ganz genau den vorhandenen Krümmungen, doch schliesst er sich ihnen wenigstens so weit an, dass es überhaupt unmöglich werden kann, eine Sondirung auszuführen.

Bei einer Kyphose kann nach Pausch (l. c.) die Krümmung der Speiseröhre leicht so bedeutend werden, dass es unmöglich ist, feste Instrumente einzuführen, und es selbst bedenklich werden kann, mit elastischen Instrumenten bis zum Magen vorzudringen.

Bei Skoliosen scheint der Oesophagus sich den Krümmungen der Wirbelsäule ziemlich, aber nicht ganz anzuschliessen.

Ueber die **Gefässversorgung** des Oesophagus berichtet Merkel[2]) folgendes: Die Arterien der Speiseröhre werden von den benachbarten Stämmen abgegeben, sie kommen also nicht aus einer einheitlichen Quelle. Am Halse sind es Aeste der Aa. thyreoid. inferiores, in der Brust solche der Aa. bronchiales, sowie der Aorta selbst, im Bauche Zweige der A. coronaria ventr. sin., welche die Speiseröhre versorgen. Auch mit den Aa. phrenicae inff. stehen die Oesophagusgefässe im Zusammenhange. Alle Arterien senden sich gegenseitig Aeste zu und umspinnen das Organ mit einem anastomotischen Netz. Die Venen sind nicht anders beschaffen, sie gehen aus einem Anastomosennetz hervor und endigen in den Vv. thyreoideae inff., der Vena azygos und hemiazygos, den Pericard- und Zwerchfellvenen, sowie der V. coronar. ventricul. sin.

Aehnlich äussern sich Joessel und Pansch.

Potarca spricht (l. c. S. 39) bei der Gefässversorgung des Oesophagus von 5 bis 7 Aestchen, welche aus der Aorta stammen.

Mit dem Oesophagus stehen folgende Gefässe im Zusammenhang.

A. thyreoid. inf.

A. oesophageae (aus der Aorta).

A. gastrica sinistra.

A. phrenica sinistra.

Rauber[3]) bemerkt: Am Cardiatheile des Magens sind arterielle Verbindungen zwischen den Magenbogen und den Speiseröhrengefässen vorhanden etc.

Henle[4]) schreibt: Die Aorta Oesophageae (3 bis 7) anastomosiren

1) Die Pleura sendet auf Tafel III links eine kleine Ausbuchtung hinter die Aorta und damit auch hinter den ventralwärts und links von dieser gelegenen Oesophagus. Rechts fehlen nähere Beziehungen. Tafel V zeigt den Oesophagus tief eingelagert zwischen linke und rechte Lunge.

2) Merkel, Handbuch der topographischen Anatomie. 1896.

3) Rauber, l. c. II. S. 125.

4) Henle, l. c. S. 160.

mit einander, die obersten mit den Bronchialarterien und den Rr. oesophagei der thyreoid. inf.; die untersten mit den Aa. coronariae ventriculi und den Arterien des Zwerchfells (S. 161). Die Aa. phrenicae bilden einen weitläufigen Kranz um den Hiatus oesophageus, in welchem Aeste der beiderseitigen Aa. phrenicae sich begegnen u. s. w.

Ferner ist eine Versorgung durch die Aa. intercostales dextrae nicht ausgeschlossen.

Der **Ductus thoracicus**, welcher in den Figuren von Merkel (113 und 114 S. 366 und 367) keineswegs dem Oesophagus anliegt, kann ihm, wie Merkel hervorhebt, oft sehr nahe kommen.

Die Lymphgefässe bilden nach Joessel in der Submucosa ein reich entwickeltes Capillarnetz, aus welchem in verschiedener Höhe grössere Stämmchen hervorgehen. Die obersten verlaufen zum Sinus pyriformis, wo sie sich mit Stämmchen vereinigen, welche in der Pharynxwand wurzeln. Sie enden, indem sie die Membrana thyreoidea durchbrechen, in den an der Theilungsstelle der Art. carot. com. gelegenen Lymphdrüsen. Die Lymphgefässe vom mittleren Theil des Oesophagus ziehen theils in der Submucosa aufwärts und durchbohren die Muscularis, um in die Glandul. cervical. prof. einzumünden, theils ergiessen sie sich in diejenigen Glandul. mediast. post., welche in der Höhe der Bifurcation der Trachea gelegen sind. Die Lymphgefässe vom untersten Abschnitt des Oesophagus begeben sich zu 4—5 am Hiatus oesophageus befindlichen Gl. mediastinales post.

Die Nerven der Speiseröhre werden sämmtlich vom Nerv. vagus geliefert, und zwar sind für den oberen Theil nach Merkel Zweige des N. laryngeus inf. bestimmt, während der untere durch ein aus dem Stamm der Nerven selbst entspringendes Geflecht versorgt wird.

Nach Pansch sind die Nervi vagi unmittelbare Begleiter des Oesophagus, wenigstens vom 3. Brustwirbel an; sie zeigen dabei eine starke Plexusbildung.

Joessel erwähnt ebenfalls die Abkunft der Nervi oesophagei vom Brusttheil des Vagusstammes und die Bildung eines Geflechtes, welches die untere Hälfte des Oesophagus als Plexus oesophageus umspinnt. „Oefters aber zerfallen die Stämme des Vagus selbst im Brusttheile in mehrere stärkere Aeste und lösen sich scheinbar in das von beiden Seiten her gebildete Geflecht auf. Zu dem Geflecht gesellen sich sympathische Nerven vom Brusttheil des Grenzstranges."

Nach Rauber[1]), Krause und Rüdinger finden wir am Oesophagus:

Rr. oesophagei superiores des Recurrens vagi.

Rr. oesophagei inferiores aus dem Plexus oesophageus der Nervi vagi.

Sympathicus, Pars thoracalis.

1) Rauber, Atlas des peripheren Nervensystems. Fig. 42.

Eigene Präparate.

Ich gehe nunmehr zu der kurzen Beschreibung von Präparaten über, welche aus dem anatomischen Institut in Marburg stammen.

In dem einen Horizontalschnitte (Fig. 1) von einem neugeborenen Kinde, vorne durch die Brustdrüse, hinten durch den 6. Brustwirbel, sieht man den Oesophagus etwas nach links von der Mittellinie verschoben, zu $^2/_3$ noch im Bereiche der Wirbelsäule. Sein linker Rand befindet sich in ziemlicher Nähe der Aorta. Die rechte Pleura macht einen kleinen Bogen um die Vena azygos, steht in keiner näheren Verbindung mit dem Oesophagus. Die linke Pleura reicht ziemlich nahe an die Aorta heran, steht aber eben so wenig wie die rechte in näherer Beziehung zu dem Oesophagus. Letzterer ist von vorne nach hinten abgeplattet, das hintere Mediastinum wenig tief, aber breit. Ein zweiter Schnitt (Fig. 2) von einem anderen Neonatus herrührend, aus der Höhe des 7. bis 8. Brustwirbels stammend, zeigt uns wieder ganz andere Verhältnisse. Der von den Seiten her abgeplattete Oesophagus liegt etwas jenseits der Medianlinie des Wirbelkörpers nach links, ferner ziemlich weit ventralwärts. Es ist zu berücksichtigen, dass das Mediastinum an dieser Stelle besonders schmal ist; damit steht im Zusammenhang, dass die beiden Pleuren sich der Speiseröhre sehr nähern und sie in etwa $^2/_3$ ihrer Seitenfläche bekleiden. Eine Einhülsung, die wir z. B. in einer Abbildung des Rüdinger'schen Atlas beschreiben konnten, fehlt hier vollkommen.

Zwei Horizontalschnitte stellte mir Herr Professor Strahl in Giessen zur Verfügung[1]). Der obere Schnitt (Fig. 3) geht durch den 7. Brustwirbel. Der in schräger Richtung (von links vorne nach rechts hinten) abgeplattete Oesophagus liegt links von der Medianlinie des Wirbelkörpers und zwar so weit, dass nicht einmal sein rechter Rand an die genannte Linie heranreicht. Die Aorta liegt nahe an der linken Seitenfläche des Wirbelkörpers, zwischen diesem und dem Oesophagus. Die rechte Pleura liegt weit ab von der Speiseröhre, ist von ihr ausserdem durch die Vena azygos getrennt. Die linke Pleura dagegen reicht bis nach vorne zu der Aorta und umsäumt den linken Rand des Oesophagus auf eine kurze Strecke.

Ein etwas tiefer gelegter Schnitt (Fig. 4, Höhe des 8. Brustwirbels derselben Leiche) zeigt uns wieder die ungewöhnliche linksseitige Lage der Speiseröhre. Hier haben nur beide Pleuren mit derselben keine nähere Verbindung. Die Verschiedenheit der Pleuren beider Seiten ist nicht mehr so auffällig wie im vorigen Schnitte. Zu betonen ist, dass

1) Für die Abbildung bin ich meinem Collegen Dr. Lüsebrink verpflichtet.

in diesen beiden die Speiseröhre in dem Theile des Brustraumes abwärts von der Trachealbifurcation eine linksseitige Lage zeigt, wie sie dem Halstheile und oberen Brusttheile zukommt, während für die Höhe des 7. und 8. Brustwirbels die mediane Lage, eventuell eine geringe Abweichung nach rechts das häufigere ist.

Zwei Horizontalschnitte (Mann von 36 Jahren) verdanke ich ferner Herrn Professor Bonnet in Greifswald, die Zeichnungen Herrn Collegen Triepel. Die eine Schnittebene (Fig. 5) ist durch die Intervertebralscheibe zwischen 5. und 6. Brustwirbel gelegt. Die Lunge ist in dem vorliegenden Präparate etwas geschrumpft, doch äussert dieser Umstand auf die Lagebeziehungen zwischen Pleura und Oesophagus keinen merkbaren Einfluss. Die Speiseröhre ist um ein Geringes nach links gelagert, von vorne nach hinten abgeplattet. Die rechte Pleura liegt näher an ihr als die linke, welche sehr nahe an die Aorta heranreicht. Es ist das die Stelle, an der die Aorta normal an die linke Seite der Speiseröhre tritt.

Der andere Horizontalschnitt (Fig. 6) geht in der Höhe der Intervertebralscheibe zwischen 8. und 9. Brustwirbel. Hier ist der Oesophagus ebenfalls zusammengeklappt, als platter Strang etwas links von der Medianlinie sichtbar. Die rechte Pleura schickt hier eine Aussackung zwischen Speiseröhre und Wirbelsäule. Die linke geht hart an der Aorta vorbei nach vorn, ist aber durch eine ziemlich breite Brücke von dem Speiserohr getrennt. Die Aorta beginnt sich hinter die Speiseröhre zu schieben.

Die Gefässversorgung ist aus Fig. 7 zu erkennen. Wir sehen aus der einen Bronchialarterie einen sich bald verzweigenden Ast zum Oesophagus gehen. Die übrigen Gefässe stammen direct aus der Aorta. Ihre Länge beträgt etwa 3—4 cm. Auf die letztere kommen wir später, gelegentlich der Operationen an der Speiseröhre noch zu sprechen. Die den Oesophagus umspinnenden Gefässe liessen sich nicht darstellen. Weiter sehen wir in der Zeichnung dicht neben der Aorta den Ductus thoracicus, nach aussen von ihm die Vena azygos, zu beiden Seiten der Speiseröhre den Vagus. Beiderseits hat sich der Stamm schon getheilt, und besonders auf der linken Seite sehen wir nahe an dem Speiserohr die Auflösung in ein gröberes Geflecht.

Nun war es auch von grossem Interesse, das hintere Mediastinum von der Dorsalseite aus frei zu legen und abzubilden. In den Atlanten von Joessel und Toldt finden wir die Verhältnisse angegeben, doch sind bei ersterem die Lungen so flach gezeichnet, dass man schwer eine Vorstellung davon gewinnt, in welcher Tiefe die

einzelnen Gebilde liegen. Dies wird am besten aus dem Vergleich von Fig. 8 und 9 ersichtlich.

Es wurden von Prof. Zumstein die Wirbelsäule und die anliegenden Rippenstücke mit Erhaltung der Pleura entfernt.[1]) In die Trachea wurde sodann eine Kanüle eingesetzt und die Lungen aufgebläht. Man erkennt aus der Abbildung Fig. 8 sehr gut, dass die Speiseröhre in recht beträchtlicher Tiefe liegt (von der Hautoberfläche aus gemessen 14 cm). Ferner sieht man, dass auch in dem vorliegenden Falle die rechte Pleura eine Ausbuchtung hinter dem Oesophagus besitzt, so dass sie ihn in dem unteren Theile vollkommen verdeckt und nur Ductus thoracicus und Vena azygos frei lässt. Die von der Aorta abgehenden Zweige sind die Intercostalarterien. Rechts, dicht an der Aorta liegt der Vagus, links von der Aorta finden wir den Sympathicus. Denkt man sich die Wirbelsäule reponirt und nur auf der rechten Seite die Rippen in der dargestellten Weise entfernt, so wird ohne Weiteres die Entfernung des Oesophagus von dem Niveau, sowie die geringe Uebersichtlichkeit des ganzen Gebietes klar.

Fig. 9 zeigt uns das hintere Mediastinum nach Entfernung eines Theiles der Luft aus den Lungen. Es werden dabei Vena azygos, rechter Vagus (linker nur im oberen Theile) und Ductus thoracicus nebst dem Oesophagus vollkommen frei. Bei dem Nervus vagus der rechten Seite ist die Auflösung in vereinzelte Aeste deutlich erkennbar. Die Intercostalarterien sind ebenfalls genügend hervorgehoben.[2])

II. Erkrankungen des hinteren Mediastinum, welche Veranlassung zu chirurgischen Eingriffen geben können.

In erster Linie sind hier Eiterungen zu nennen, acute und chronische und unter den letzteren tuberculöse.

Die erstgenannten können nach einer Verletzung von aussen her (Stich, Schuss, complicirte Wirbelfractur) oder von innen (Perforation des Oesophagus durch Sonden, spitze Fremdkörper, durchgebrochene Tractionsdivertikel, verjauchende Carcinome, acute Osteomyelitis der Wirbelsäule oder der Rippen, Vereiterung der Lymphdrüsen, Lungenabscess (cf. Rehn) u. s. w. schliesslich durch Eitersenkung von oben (nach Operationen am Halse cf. den Fall Rydygier Krynski) be-

1) Dabei wurde der rechte Sympathicus mit fortgenommen. Rehn glaubt, dass dies nicht leicht vorkommen könne; hier geschah es trotz grosser Vorsicht. Auf die Möglichkeit der Sympathicusverletzung komme ich noch einmal bei der Besprechung des Heidenhain'schen Vorschlages zu sprechen.

2) Die Figuren 7, 8, 9 sind von Herrn Dr. Justi gezeichnet, wofür ich ihm Dank schulde.

dingt sein. Voraussetzung ist aber, dass die Incision am Halse nicht genügt. Hierher gehören die Fälle von:

Ziembicki[1]). Dieser öffnete das hintere Mediastinum bei einer Phlegmone an der Leiche von der rechten Seite der Wirbelsäule aus. (3 Monate lang hatte er dasselbe mit Erfolg nach oben hin drainirt. Die Phlegmone war die Folge einer Oesophagusperforation durch einen spitzen Knochensplitter.) Die Verletzung der Pleura liess sich nicht umgehen.[2])

Krynski[3]) stellte aus der Rydygier'schen Klinik ein Mädchen vor, bei welchem vergrösserte Lymphdrüsen auf der rechten Seite des Halses exstirpirt worden waren. Zwei Tage später kam es zu Pneumonie mit schwerem Verlauf. Neun Tage nach der Operation Eiterung im unteren Winkel der Operationsnarbe. Verbreitung der Phlegmone bis zum Schulterblatt einerseits und in das Mediastinum posticum andererseits. Eingehen in den hinteren Mittelfellraum von der rechten Seite aus, leichte Ablösung der Pleura; Drain von der Halswunde her eingeführt und unten herausgeleitet. Die Patientin wurde in desolatem Zustande entlassen und starb bald darauf zu Hause.

Obalinski[4]) konnte eine diagnosticirte Phlegmone des hinteren Mediastinum nur mehr an der Leiche eröffnen (trotz rechterseits ausgeführter Rippenresection liess sich die Pleura gut abheben).

Cavazzani[5]) incidirte bei einer Frau von 26 Jahren einen Abscess an der linken Seite des Halses direct oberhalb der Clavicula. Als die Eiterung nicht aufhörte, wurde eine Nelatonsonde eingeführt, welche in einer Tiefe von 25 cm in eine prävertebrale Abscesshöhle gelangte. Nach Abfluss des Eiters Heilung der Fistel und einige Zeit Wohlbefinden. Nach mehreren Wochen Dämpfung links in der Gegend des 6. und 7. Rückenwirbels. Nun Operation: Zwischen der linken Scapula und der Wirbelsäule, 5 cm von der letzteren entfernt, wurde eine 16 cm lange Incision gemacht, die Muskeln durchschnitten, bis die 5. und 6. Rippe frei lagen. Nach Durchtrennung des Periostes dieser Rippe (welcher?) wurde ein Theil derselben subperiostal resecirt, so weit es nöthig war, um die Pleura mit den Fingern loszulösen. So kam Cavazzani bis zur Aorta thoracica. Nach vielem Suchen wurde die Eiterhöhle gefunden. Es erfolgte ungestörte Heilung.

---

1) Ziembicki, Du phlegmon du médiastin postérieur et son traitement. Bulletins et mémoires de la Société de chirurgie. Paris 1895. p. 190—195.

2) Ziembicki nimmt die letztere nicht so sehr schwer, im Hinblick auf den Langenbeck'schen Fall: Phlegmone des hinteren Mediastinum, Durchbruch derselben in die Pleura; eitrige Pleuritis, Empyemoperation. — Heilung.

3) Krynski, 7. Congress polnischer Chirurgen. 1895; citirt bei Obalinski.

4) Obalinski, Beitrag zur operativen Behandlung der Phlegmonen des hinteren Brustfellraumes. Wiener klin. Wochenschr. 1896. Nr. 50.

5) Cavazzani, Ascesso del mediastino posteriore diagnosticato ed operato con toracotomia dorsale. Riforme medica. 1898. Ref. Deutsche med. Wochenschrift. Litteraturbeilage Nr. 3. S. 14.

Rehn (l. c. S. 754) legte in einem Fall von artificieller Ruptur des Oesophagus mittelst Sonde, der zu einem Lungenabscesse (r. Oberlappen) und secundärer Sepsis geführt hatte, in einem langen parallel zur Wirbelsäule verlaufenden Schnitte die Gegend der Rippenköpfchen der 2. bis 5. Rippe frei. Nach Entfernung der letztgenannten 3 Rippen in einer Ausdehnung von 3—4 cm gelang es, von der Resectionsstelle aus die Pleura in grosser Ausdehnung abzuheben (ohne Verletzung!), den jauchigen Lungenabscess zu finden und zu entleeren. Der Patient erlag, obwohl er die Operation gut überstanden hatte, einen Tag später der schon weit vorgeschrittenen Sepsis.

v. Hacker[1]) glaubt, „dass die von Zimbicki unbedingt aufgestellte Indication, bei jeder Phlegmone des Mediastinum nicht nur die Eröffnung des Eiterherdes vom Halse her vorzunehmen, sondern sofort auch eine Gegenöffnung vom Rücken her anzulegen, nicht aufrecht erhalten werden kann". Er selbst operirte 2 mal, ein Fall ging zu Grunde, der andere Patient wurde geheilt.

Andere Beobachtungen von periösophagealer und mediastinaler Phlegmone, in welchen nur die Eröffnung vom Halse her ausgeführt wurde, stammen von Lürmann[2]), Heidenhain[3]) und Rasumowski[4]), auf jeden Fall ist v. Hacker beizustimmen, dass man erst vom Halse aus der Eiterung Herr zu werden sucht und erst in zweiter Linie die Mediastinotomia dorsalis ausführt. Zur Unterstützung des Eiterabflusses ist die v. Hacker empfohlene Trendelenburg'sche Hochlagerung sicher sehr werthvoll.

Wegen chronischer Eiterung operirte Obalinski zweimal, er glaubt, dass es sich in diesen Fällen um Nekrose nach überstandener Wirbelosteomyelitis handelte.

VI. Schwächliches Mädchen von 18 Jahren, bei welchem sich eine Fistel nach einer Operation gebildet hatte, welche einige Monate vorher wegen Eiterung ausgeführt worden war. Die Fistel war auf der rechten Seite der Wirbelsäule im 6. Intercostalraume.

Operation: Resection der 4., 5. und 6. Rippe nahe ihrem Winkel in einer Länge von 5 cm. Schwierige Ablösung der Pleura und Einreissen derselben, Tamponade der Brustfellwunde. Darauf Auffinden eines Abscesses vor dem 4. und 5. Brustwirbel. Excochleation des Abscesses und des 4. Dorsalwirbels, Tamponade. Vollkommene Heilung.

VII. Mann von 33 Jahren mit einer Fistel in der linken Lumbal-

---

1) v. Hacker, Zur operativen Behandlung der periösophagealen und mediastinalen Phlegmone, nebst Bemerkungen zur Technik der collaren und dorsalen Mediastinotomie. Langenbeck's Archiv. Bd. LXIV. Heft 2.

2) Lürmann, Ein Fall von Oesophagusfistel mit secundärer Bildung eines Mediastinalabscesses. Berliner klin. Wochenschrift. 1896. Nr. 19.

3) Heidenhain, Ueber einen Fall von Mediastinitis suppurativa postica u. s. w. Langenbeck's Archiv. Bd. LIX. 1899.

4) Rasumowski, Ref. in Hildebrandt's Jahresbericht. 1900.

region, welche seit 5 Monaten bestand. Die Sonde führte zum 9. oder 10. Brustwirbel.

Operation: Resection der beiden letzten Rippen, Ablösung der Pleura. Der Eiterherd sass zu beiden Seiten des 5. und 6. Brustwirbels. Curettement der Eiterhöhle und der Ventralflächen der beiden Wirbelkörper, welche von Periost entblösst waren. Tamponade. Heilung.

Da Obalinski keine histologischen Untersuchungen mittheilt, so ist die Möglichkeit nicht ausgeschlossen, dass es sich doch um Tuberculose handelte. Wegen letzterer wurde mehrfach eingegriffen, so von J. L. Faure.[1])

Stoyanov[2]) bringt eine Zusammenstellung der verschiedenen Operationsmethoden und der operirten Fälle. Sehr genau ist die Arbeit von Nassiloff übersetzt, was aus einem Vergleiche mit der Beschreibung von Levy hervorgeht. Eigene Untersuchungen vermissen wir bei Stoyanov (nicht Stoganov, Centralblatt für Chirurgie 1899) vollkommen. Er kratzte nach Resection der 12. Rippe rechts einen tuberculösen Abscess im hinteren Mediastinum mit dem scharfen Löffel aus. Ein Knochenherd wurde nicht gefunden. Der Patient verliess mit „kleiner Fistel" das Krankenhaus. Bedenkt man, dass wegen einer Fistel operirt wurde, welche nach Incision eines kalten Abscesses entstanden war, so ist das Resultat kein glänzendes zu nennen.

Obalinski (l. c.) ging, abgesehen von der erwähnten Phlegmone und den Fisteln, nach acuter Ostitis (Fall II und IV beidemal Heilung) noch 2 mal wegen Tuberculose an Brustwirbelkörpern in das hintere Mediastinum ein[3]).

Auffret[4]) möchte ich nur nebenbei erwähnen. Er schreibt (S. 399) auf Grund von Leichenversuchen (die Fälle, welche von ihm operirt sind, betrafen die Halswirbelsäule!), dass die Brustwirbelkörper von hinten und seitlich erreichbar sind nach der Resection einer oder mehrerer Rippen; er meint, dass sich dabei keine besonderen Schwierigkeiten entgegenstellen, dass man die Pleura, die Intercostalnerven und Gefässe schonen könne.[5])

Vincent (l. c. S. 284 u. f.) führte die „Trépanation vertébrale trans-somatique" 3 mal am Lebenden aus.

Ueber den ersten Fall konnte ich keine Angaben finden.

In der zweiten Beobachtung wurden bei einem 8jährigen Mädchen wegen Parese und Sensibilitätsstörungen in Folge von Tuberculose der Brustwirbelsäule aus dem 7. Dorsalwirbel käsige Massen entfernt (13. November 1891). Nach 3 Monaten Heilung der Incisionen; das Kind vermochte zu gehen, die Sensibilitätsstörungen waren behoben.

---

1) Citirt bei Stoyanov.

2) Stoyanov, Les interventions chirurgicales sur le Médiastin postérieur et les Organes y contenus. Revue de Chirurgie. 1899. Bd. XIX. p. 388 u. ff.

3) Fall 1 (10. u. 11. Brustwirbelkörper) heilte aus, starb aber nach 1½ Jahren an Lungentuberculose; Fall 2 (10. Brustwirbelkörper) wurde mit Fistel an der Operationsnarbe entlassen.

4) Auffret, De l'intervention chirurgical dans les affections du rachis. Archives de médecine navale et coloniale. 1892. Bd. LVII. S. 379 u. f.

5) Die Ausführung der Operation am Lebenden wird ihm in verschiedenen Arbeiten fälschlicherweise zugeschoben.

Im letzten Falle, Mädchen von 7 Jahren, Fistel in der Höhe des 5. Brustwirbels, reichliche Eiterung, keine nervösen Störungen, führten mehrere Operationen im obigen Sinne Besserung herbei, doch erlag das Kind einer Pneumonie 1 Jahr nach dem ersten Eingriffe.[1])

Chipault[2]) glaubt, dass man den Brustwirbelkörpern wohl beikommen könne, dass die Indication dazu aber nur in seltenen Fällen vorliegen werde. Er kann sich mit Lassan[3]) nicht einverstanden erklären, welcher sich von der Operation keine Schwierigkeiten verspricht, den Pneumothorax nicht fürchtet und auch darin keinen Schaden erblickt, wenn er auf Grund einer falschen Diagnose gesunde Brustwirbelkörper freilegt.[4])

Boeckel[5]) entfernte nach Resection eines Stückes der 3. Rippe und nachdem er in das hintere Mediastinum eingedrungen war, tuberculöse Massen aus den Körpern des 2. und 3. Brustwirbels. 5 Monate darauf war die Heilung fast vollkommen.[6])

In zweiter Linie kommen Fremdkörper in Betracht, welche im intrathoracalen Theile des Oesophagus festsitzen. Bedingung ist allerdings, dass sie auf keine andere Weise zu entfernen sind, weder nach oben noch nach unten. Die Oesophagotomie vom hinteren Mediastinum aus bleibt hier die letzte Zuflucht. Ich kann mich der Begeisterung für die Operation von Potarca (l. c. S. 67) nicht anschliessen, entschieden aber der Anschauung von v. Hacker, welcher blutige Eingriffe möglichst vermieden wissen will.[7])

1) Man kann sich des Eindruckes nicht erwehren, dass bei diesem Verfahren sehr im Dunkeln gearbeitet wird. Ein unglücklicher Zufall kann es mit sich bringen, dass bei der mangelnden Uebersicht das Rückenmark verletzt wird. Bei dem 3. Falle hegte Vincent selbst die Befürchtung, dass die Medulla spinalis geschädigt worden sei. Die erzielten Resultate dürften nicht gerade Viele zur Nachahmung der Operation ermuntern. Aus den Abbildungen der Kinder ist ersichtlich, dass sie noch sehr der Stütze und der Entlastung der Wirbelsäule bedürfen.

2) Chipault, Chirurgie Rachidienne du mal de Pott. Archives générales de Médecine. 1890. p. 564.

3) Lassan, A note on the treatment of spinal abscess. British med. J. 1888; cit. bei Chipault.

4) Lassan dürfte überhaupt wenig Anhänger für seine Anschauung finden.

5) Boeckel, De l'évidement du corps des vertèbres. Gazette hebdomadaire de médecine et de chirurgie. März 1882. Citirt nach Chipault. Chirurgie Rachidienne du mal de Pott. Archives générales de Médecine. 1890. p. 563.

6) Bei einer Frau von 58 Jahren hatte ich selbst Gelegenheit, einen tuberculösen Herd an der ventralen Seite des 4. Brustwirbels zu excochleiren. Auswärts war bereits eine Resection im Bereiche der 4. Rippe rechts vorgenommen worden. Nach Resection der 3., 4. und 5. Rippe (je 10 cm), nahe der Wirbelsäule (ohne Exarticulation), gelangte ich an den erkrankten Wirbel. Es war ein Arbeiten im Dunkeln! Die Patientin befindet sich noch in Behandlung, so dass ich über den Erfolg keine Angaben machen kann.

7) v. Hacker, Verhandlungen der Deutschen Gesellschaft f. Chirurgie. 27. Congress. 1898. I. 144.

foration des Oesophagus mit üblen Folgen (eitrige Mediastinitis, Verletzung der Pleura oder der grossen Gefässe).

Das Actinogramm wies den Fremdkörper in der Höhe des 4. Intercostalraumes auf der rechten Seite der Wirbelsäule nach; durch das Bild liess sich Forgue (entgegen dem Rathe von Quénu und Hartmann) verleiten, in das Mediastinum von der rechten Seite vorzudringen. Bei linker Seitenlage des Kindes und erhöht gelagertem Thorax machte er eine Längsincision von 14 cm auf die Anguli costarum zwischen der Dornfortsatzlinie und dem medialen Rande der Scapula. Die Mitte des Einschnittes war ein Zoll breit unterhalb der Verbindungslinie der Spinae scapulae. Es wurden die 6., 5. und 4. Rippe rechterseits in der Ausdehnung von 5 cm resecirt und dann die Costalpleura abgelöst. Beim Vordringen gegen den Oesophagustrin fühlte Forgue ganz deutlich den scharfen Rand der Münze. Das war aber in einer Tiefe von etwa 8 cm, die Uebersichtlichkeit wurde noch durch eine leichte venöse Blutung gestört, und es erschien zu riskirt, in diesem Dunkel eine Incision des Oesophagus zu wagen. Die Speiseröhre wurde nun stumpf etwas freier und beweglicher gemacht, damit aber nur erreicht, dass man die Münze immer undeutlicher fühlte. Wegen eintretender Chloroformasphyxie musste Forgue die Operation abbrechen, nach Tamponade und Drainage erfolgte ein theilweiser Verschluss der Wunde. Der Verlauf war ungestört, doch blieb das Soustück an Ort und Stelle. Nach 12 Tagen wurde ein neues Extractionsverfahren beschlossen. Zuerst wollte man es auf natürlichem Wege versuchen; da die Thoracotomie gemacht und die Oeffnung durch Tamponade erhalten war, so konnte man einerseits hoffen, dass bei einer möglichen Oesophagusverletzung der Mediastinalphlegmone vorgebeugt sei; andererseits war die Möglichkeit gegeben, bei einer forcirten Extraction von der Resectionsstelle aus mit den Fingern nachzuhelfen. Letzteres war überflüssig, da sich die Münze bei kräftigem Zuge mit dem Graefe'schen Instrumente per vias naturales entfernen liess.

Die eben referirte Beobachtung lehrt, dass man, abgesehen von der Pleuraverletzung unangenehmen Ueberraschungen ausgesetzt werden kann. Eine Verhakung konnte bei der Art des Fremdkörpers nicht bestehen, es dürften demnach die sicher einfacheren Verfahren auch zum Ziele geführt haben; zu den letzteren rechne ich auch die Gastrotomie mit directem Angehen dss Fremdkörpers oder mit retrograder Sondirung (cf. Richardson, Körte und Andere).

Gottstein[1]) theilt mit, dass in seinem Falle der Fremdkörper (Gebiss) in einer Tiefe von 34 cm fest in der Oesophaguswand eingeklemmt war. Alle Versuche, denselben zu entfernen, misslangen. Da

1) Gottstein, Ueber seltene Erkrankungen der Speiseröhre und deren diagnostische Feststellung durch das Oesophagoskop. Allgem. med. Centralzeitung. 1900. Nr. 20. — Ferner: Technik und Klinik der Oesophagoskopie. Mittheilungen aus den Grenzgebieten der Medicin und Chirurgie. Bd. VIII. Heft 1 und 2. 1901.

Temperatursteigerungen eine eitrige Mediastinitis fürchten liessen, machte Henle den Versuch, das Gebiss vom Magen aus zu entfernen. Als dieser auch scheiterte, wurde vom Rücken her nach Resection der 8. bis 11. Rippe gegen den Fremdkörper vorgedrungen. Die Pleura riss ein, daher wurde der Oesophagus um den Fremdkörper herum tamponirt und erst 8 Tage später das Gebiss entfernt. Am 9. Tage trat beim Verbandwechsel plötzlich der Tod ein. Das Ergebniss der Section war negativ.

Bei Gelegenheit des Vortrags demonstrirte Gottstein ein neues Instrument, welches v. Mikulicz construirt hatte, um Gebisse an Ort und Stelle mit Hilfe des Durchglühens zu verkleinern.

Killian[1]) gelang es (unabhängig von v. Mikulicz) ein fest im Oesophagus sitzendes Gebiss auf dem Wege des Durchglühens zu zerkleinern und dann zu extrahiren. Falls nicht Metalltheile dieses Vorgehen vereiteln, ist es sicher dem blutigen Verfahren weitaus vorzuziehen.

Eigene Beobachtung.

Anamnese 3. October 1900. Mann, 29 Jahre alt, verschluckte am 2. September 1900 beim hastigen Essen ein Gebiss. Von Seiten eines Arztes wurden zuerst Extractionsversuche gemacht, und als diese misslangen, wurde daran gegangen, den Fremdkörper in den Magen hinabzustossen. Da man annahm, dass dies gelungen sei, musste sich Patient einer Kartoffelkur unterziehen: es blieb jedoch der gewünschte Erfolg aus. M. hatte Beschwerden beim Essen, konnte nur flüssige oder ganz fein gekaute Nahrung geniessen. Der Kräftezustand ging langsam zurück.

Befund: Reducirter Ernährungszustand; innere Organe ohne besonderen Befund.

Beim Sondiren stösst man 31 cm hinter der Zahnreihe auf den Fremdkörper; es gelingt, neben ihm vorbei in den Magen zu kommen[2]).

Extractionsversuche mit den verschiedenen zu Gebote stehenden Instrumenten[3]) misslangen stets. Es wurde ein etwas grösserer Münzfänger angefertigt, damit kam man zwar unter das Gebiss und konnte nach entsprechender Drehung Extractionsversuche machen, doch rührte sich dasselbe auch bei kräftigerem Anziehen nicht von der Stelle, sondern verhakte sich nur mehr und mehr. Die Folgen dieses Beginnens waren Blutung und, was besonders schwer ins Gewicht fiel, Temperatursteigerung unter erhöhter Schmerzhaftigkeit. Patient konnte daraufhin kaum Flüssigkeiten schlucken. Die Entfernung des Gebisses war demnach dringend geboten.[4])

Es bestand daher die Absicht, den Fremdkörper vom Magen aus zu entfernen.

---

1) Killian, Münchener med. Wochenschr. 1901. Nr. 5 und Deutsche med. Wochenschr. 1900. Nr. 51.

2) Ein Röntgenbild ergab ein negatives Resultat; es wurde offenbar dabei der Schatten des Gebisses durch den der Wirbelsäule verdeckt. Cf. auch Wilms Deutsche Zeitschrift f. Chirurgie. Bd. LX. Heft 3 u. 4. 1901.

3) Ein Oesophagoskop besitzt die Klinik nicht.

4) Eine Oesophagotomie am Halse war bei dem tiefen Sitze (31 cm hinter der Zahnreihe) und der festen Verhakung des Gebisses von vornherein aussichtslos.

Diese Operation führten Richardson[1]), Trendelenburg[2]), Thiriar[3]), Bull[4]), Finney[5]), Wallace[6]), Morton[7]), Körte[8]), Herzfeld[9]), Quadflieg[10]), Jahn[11]), Wilms[12]) und Andere aus. Letzterer giebt an, dass, wenn man die Incision der Magenwand im Fundus macht, es keine Mühe kostet, bis zur Höhe des 8. Wirbelkörpers und öfter sogar bis zur Höhe der Intervertebralscheibe zwischen 7. und 8. Wirbel zu gelangen. Alle gelangten dabei theils direct zum Ziel, theils erreichten sie die Entfernung nach der Gastrotomie mit der Einführung von Sonden vom Magen her.

Operation am 6. October 1900 in Chloroformnarkose:

Schnitt im linken Rectus, Freilegung des sehr kleinen Magens. Nach der Incision des letzteren ergab sich die Unmöglichkeit, auf diesem Wege etwas zu erreichen.[13]) Aus diesem Grunde wurde der Einschnitt zur Anlegung einer Witzel'schen Schrägfistel benützt.

Da das Allgemeinbefinden nicht schlechter war, als zu Beginn der Operation, fasste ich den Entschluss, den Oesophagus vom hinteren Mediastinum aus freizulegen und von da das Gebiss zu entfernen.

Der Patient kam auf die linke Seite zu liegen. Es wurde dann ein rechteckiger Lappen (rechts von der Wirbelsäule) umschnitten; die Basis reichte vom 3.—9. Brustwirbel, der laterale Rand ging bis zum Margo vertebralis. Nach Freilegung der Rippen wurden von der 5.—8. Rippe (incl.) je 7—10 cm resecirt und die Intercostalmusculatur nach prälimi-

---

1) Richardson, A case of gastrostomy; digital exploration of the oesophagus and removal of plate of teeth; citirt bei Quénu u. Hartmann, l. c.

2) Trendelenburg, Ein Fall von Gastrotomie wegen Fremdkörper. Dissertation. Sklarek, Bonn. 1889.

3) Thiriar, Gastrotomie pour extraction d'un râtelier fixé dans l'oesophage; citirt bei Quadflieg, l. c.

4) Bull, Ref. Centralblatt für Chirurgie. 1888. Aus New York med. Journal. Bd. LXVI. Nr. 18.

5) Finney, Ref. Centralblatt f. Chirurgie. 1893; aus Bullet. of the John's Hopkins Hospital. Vol. III. No. 26.

6) Wallace, Lancet. 1894.

7) Morton, Annals of surgery, 1896.

8) Körte, Verhandlungen der Deutschen Gesellschaft für Chirurgie. 1895.

9) Herzfeld, 2 Fälle von Gastrotomie wegen Fremdkörper in Oesophagusstenosen. Freie Vereinigung der Chirurgen Berlins. 13. December 1897. Centralblatt f. Chirurgie. 1898. Nr. 10.

10) Quadflieg, Entfernung eines künstlichen Gebisses durch Gastrotomie aus dem Oesophagus. Münchener med. Wochenschrift. 1901. Nr. 4.

11) Jahn, Ueber Fremdkörper in den tiefsten Theilen des Oesophagus. Operateur: Trendelenburg. Dissertation. Leipzig 1901.

12) Wilms, Die Entfernung von Fremdkörpern aus dem unteren Theile des Oesophagus. Deutsche Zeitschrift f. Chirurgie. Bd. LX. Heft 3 u. 4. 1901.

13) Der Fremdkörper sass verhältnissmässig hoch, oberhalb der Cardia, dazu kam noch die Entfernung von der Magenwunde bis zu der letzteren. Ein sicheres Fassen und eine schonende Extraction war demnach ausgeschlossen. Es hätte nur eine weitere Schädigung des Oesophagus resultirt.

narer Unterbindung der Gefässe durchtrennt. Darauf wurde die Pleura vorsichtig stumpf gelöst, wobei es an zwei Stellen zu Einrissen kam. Die Lunge collabirte nur wenig, bedrohliche Erscheinungen blieben aus. Allmählich gelangte man an den Oesophagus, welcher durch das Einführen einer Sonde bis zu dem Fremdkörper leichter auffindbar gemacht wurde. Die Entfernung des Gebisses, welches mit einem Metallhaken fest in der Wand der Speiseröhre haftete, war auch nach deren Eröffnung etwas schwierig. Eine Quetschung der Wundränder war unvermeidlich; aus diesem Grunde und wegen der Temperatursteigerung (5. Oct. 38,6°, 6. Oct. 37,3°) wurde auf eine Naht der Speiseröhrenwandung verzichtet. Nach Einlegen eines Mikulicz-Tampons wurde der Weichtheillappen durch einige Situationsnähte fixirt.

Der Allgemeinzustand war nach der Operation befriedigend; der Pneumothorax verursachte kaum Beschwerden, nur klagte M. über Ziehen im Magen. Deswegen wurden am 6., 7. und 8. Oct. Nährklysmen verabreicht. 9. Oct. Stuhlgang, Ernährung von der Magenfistel aus.

Die Secretion war sehr reichlich, so dass der Verband jeden Tag gewechselt werden musste.

13. October: Wechsel des Mikulicz-Tampons.

16. October: Entfernung der Fixationsnähte; in dem Verbande Speisetheile aufzufinden, welche offenbar vom Magen aus nach obenhin gelangt waren.

25. October: Die Secretion bedeutend geringer. Der Pneumothorax noch nachweisbar. Die Ernährung von der Fistel aus ohne Störung. Gewicht 111 Pfund.

1. November: Patient steht auf. Secretion geringer. Pneumothorax fast geschwunden.

9. November: Secretion geringer, Gewicht 115 Pfund.

16. November: Darreichung von Flüssigkeit per os.; der grösste Theil fliesst in den Magen, eine kleine Menge entleert sich durch die Fistel. Die Einführung eines dicken Magenschlauches gelingt ohne Schwierigkeit. Gewicht 117 Pfund.

29. November: Wunde verkleinert; aus der Fistel kommt flüssige Nahrung heraus, allerdings in geringer Menge. Gewicht 120 Pfund.

19. December: Schlucken fester Speisen per os möglich, Fistel unverändert. Gewicht 122 Pfund.

23. December: Die ganze Nahrung vom Munde aus zugeführt.

30. December: Schlauch zur Magenfistel entfernt. Gewicht 127 Pfund.

Vom 1. Januar 1901 an stieg die Temperatur, der Patient klagte über Schmerzen in der Lebergegend.

Am 7. Januar war etwa in der Mitte des rechten Rippenbogens eine Schwellung erkennbar.

Operation: Nach Durchtrennung der Bauchdecken zeigte sich der scharfe Leberrand mit dem Peritoneum verklebt. Eine Probepunction,

welche durch den scharfen Leberrand hindurchging, ergab Eiter. Eröffnung des Abscesses nach Durchtrennung der Lebersubstanz mit dem Thermocauter. Entleerung von Eiter (in letzterem waren Streptokokken und Staphylococcus aureus durch Cultur nachweisbar). Drainage.

20. Januar war die Incision geschlossen, die Fistel am Rücken bedeutend verkleinert, die Menge der durchtretenden flüssigen Nahrung sehr gering. Auf kurze Zeit war Patient fieberfrei.

Am 5. Februar stellte sich wieder Temperatursteigerung ein (39,5 C.), welche am 8. Februar auf 36,8 C. zurückging. Von da ab waren abendliche Steigerungen (bis 38,3, Morgens 36,3—36,8) zu verzeichnen.

Am 28. Februar liess sich ein subphrenischer Abscess nachweisen, welcher nach Resection der 7. Rippe in der Axillarlinie entleert wurde (im Eiter Steptokokken). Sofortiges Aufhören des Fiebers. Patient erholte sich rasch.

19. März: Patient wieder ausser Bett, Secretion aus der Stelle der Abscessincision und der Fistel minimal.

Die Incision, welche zu der Eröffnung des subphrenischen Abscesses angelegt war, schloss sich nach dem Aufhören der Eiterung sehr rasch.

In der Folgezeit war das Befinden des Patienten mehrere Male durch das Auftreten eines acuten Gelenkrheumatismus gestört.

Die Fistel blieb lange Zeit unverändert; ein mittelstarker Katheter konnte stets leicht eingeführt werden; dieser stiess in dem Oesophagus auf die eingebrachte Schlundsonde.

Der Gedanke an eine Operation behufs Verschlusses der Oesophagusfistel musste fallen gelassen werden in Anbetracht der Tiefe, in welcher sie war, und im Hinblick auf die ausgedehnte Narbenbildung. Ein Verschluss durch Verschiebung eines Hautlappens erschien zu gewagt, weil es unter demselben wieder zur Eiterung kommen konnte. Da sich Patient wohl fühlte, ein Verbandwechsel nur alle 3—4 Tage nöthig war, so beschränkte man sich auf die allgemeine Pflege.

Anfang Juli 1901 verkleinerte sich die Fistel rasch, vom 6. Juli an kamen keine Speisetheilchen mehr durch. Dieser günstige Zustand blieb auch in der folgenden Zeit.

Patient genoss alle Kost, ohne Ausnahme, fühlte sich wohl, das Gewicht betrug 138 Pfund; den Oesophagus passirten die dicksten Sonden ohne Schwierigkeit.

Der Entlassungsbefund am 25. Juli 1901 war folgender:

Patient gut genährt, gut entwickeltes Fettpolster (Gewicht 138 Pfund).

Umfang der linken Thoraxhälfte 45—46 cm; der rechten 46 cm.

Untere Lungengrenze vorne links 4. Rippe; vorne rechts in der Mammillarlinie, oberer Rand der 6. Rippe (verschieblich), in der vorderen Axillarlinie 7. Rippe (nicht verschieblich).

Hinten links ist die Lungengrenze am Dorn des 11. Brustwirbels, gut verschieblich; rechts ist sie einen Querfinger höher, nicht verschieblich.

Ueber dem rechten Unterlappen ist etwa 5 Querfinger breit der Schall verkürzt, der Stimmfremitus erhalten, aber abgeschwächt.

Das Athmungsgeräusch ist über der linken Lunge und rechts vorne vesiculär, in dem Bereiche der Dämpfungszone besteht abgeschwächtes

vesiculäres Inspirium und verlängertes unbestimmtes Exspirium, kein Rasseln.

Die Herzdämpfung ist normal, die Herztöne sind rein.

Von der Operation (Mediastinotomia dorsalis) resultirt eine bogenförmige Narbe, vom 3. bis nahe zum 10. Brustwirbeldornfortsatze. Die Narbe geht bis zum medialen Rande der etwas nach aussen verschobenen Scapula; im oberen Drittel ist sie schmal, in den unteren zwei Dritteln 2 Querfinger breit; in der Höhe des 6. Processus spinosus zeigt sie eine tiefe Einziehung (Stelle der früheren Oesophagusfistel).

Eine zweite Narbe liegt zwischen der vorderen und hinteren Axillarlinie entlang der 7. Rippe in der Ausdehnung von ca. 10 cm. Die Narbe ist vollkommen verschieblich.

Eine dritte Narbe findet sich in der Parasternallinie dicht unter dem Rippenbogen ca. 5 cm lang, 1½ cm breit (Incision eines Abscesses).

Die vierte Narbe endlich ist im linken Rectus, dicht neben der Medianlinie (7 cm lang) und stammt von der Gastrostomie her.

Die Krankengeschichte kurz zusammengefasst, handelte es sich um Folgendes:

Der Patient erholte sich von dem schweren Eingriffe in verhältnissmäsig kurzer Zeit. Der Pneumothorax verursachte kaum Beschwerden, kam aber nur langsam zum Verschwinden. Die Ernährung durch die Magenfistel ging glatt von Statten, die Fistel functionirte vollkommen.

Sechs Wochen nach der Operation konnte mit der Ernährung vom Munde aus begonnen werden.

Der Schluss der Magenfistel war von einem subphrenischen Abscesse gefolgt, welcher einen zweimaligen operativen Eingriff erforderte (Incision und Rippenresection).

Die Oesophaguswunde zeigte geringe Tendenz zur Heilung, wenn sie sich auch verkleinerte, so blieb der vollkommene Verschluss lange Zeit aus.

Es ist möglich, dass der subphrenische Abscess vermieden worden wäre, wenn die Ernährung ausschliesslich durch die Magenfistel stattgefunden hätte; jedenfalls wird es sich empfehlen, in Zukunft nicht zu viel auf den Schutz der Granulationen zu vertrauen, sondern den sicheren Weg der Fistelernährung zu gehen. Auf diese Vorsicht wies v. Hacker[1]) hin.

Als eine dritte Indication für die Freilegung des Oesophagus vom hinteren Mediastinum aus gelten nach Nasiloff, Rehn und Potarca Stricturen des Oesophagus.

---

1) v. Hacker, Zur operativen Behandlung der periösophagealen und mediastinalen Phlegmone. Langenbeck's Archiv. Bd. LXIV. 1901.

Ich lasse den von Rehn operirten Fall folgen.

Mann von 22 Jahren. Strictur des Oesophagus, 32 cm hinter der Zahnreihe beginnend, nach Verbrennung mit Schwefelsäure. Aufnahme 27. Mai 1897. Sondirung ohne Erfolg, Patient kam mehr und mehr herunter. 12. Juli Gastrostomie nach Witzel, daraufhin Besserung des Allgemeinbefindens. Die neuerdings versuchte Sondenbehandlung musste wieder aufgegeben werden.

8. November 1897. Oesophagotomie unmittelbar über der Clavicula; von hier aus wiederum vergebliche Sondirungsversuche.

1. December 1897. Rechtsseitiger Bogenschnitt von Proc. spinosus des 4. Brustwirbels (bis auf 10 cm Entfernung von der Dornfortsatzreihe) bis zu dem des 8. Zurückpräpariren des Hautmuskellappens, Resection der Rippen, von der 8. beginnend, schrittweise bis zur 4. aufsteigend ungefähr in einer Länge von 10 cm (vom vertebralen Ende weg). Zurückziehen der Rippenreste, Ablösen der Pleura. Nach Einführen vom Hacken kann das hintere Mediastinum übersehen werden.

Wegen unruhiger Narkose und Einriss der Pleura Unterbrechung der Operation. Tamponade, Fixationsnäthe an dem zurückgeklappten Lappen.

Der Pneumothorax schwindet langsam; geringe Störungen der Wundheilung treten ein, doch erholt sich Patient im Laufe der Zeit so weit, dass 10. Januar 1898 zu einem neuen Eingriff geschritten werden kann: Schnittführung in der alten Narbe, Abheben des Hautweichtheillappens; neue Rippenresection wegen Bildung von ziemlich beträchtlichen Callusmassen. In der darnach freigelegten alten Wundhöhle allenthalben Schwarten und Granulationen, so dass Orientirung unmöglich. Abtragen der Granulationen ohne nennenswerthen Erfolg. Erst nach Durchtrennung der Schwarte mit dem Messer und Ablösung derselben kommt der tastende Finger an den Oesophagus und fühlt die eingeführte Sonde. Unter unwesentlicher Blutung theils stumpf, theils präparatorisch Isolirung und Mobilisirung des Oesophagus unter genauer Beobachtung des Nervus vagus zunächst nach vorn bis zum Herzbeutel und weiter nach links zur Aorta. Vena azygos wird gesehen, aber geschont. Isolirung des Oesophagus am Beginn der Strictur und nach abwärts unter Zunahme der Adhäsionen. Querincision in die Speiseröhre in der Höhe des 7. oder 8. Brustwirbels 1 cm lang durch die derbe, verdickte Wand hindurch. Das Lumen trotz Querincision sehr eng, Vergrösserung desselben durch Längsincision nach unten. Schliesslich nach mehrfachen Bemühungen (S. 465) Einführen einer mittelstarken Schlundsonde von der Oesophagusfistel zum Magen und von hier zur Gastrostomiewunde. Schluss der Oesophaguswunde im Brusttheile über der Schlundsonde mittelst Naht. Tamponade, Fixationsnähte in den zurückgeklappten Weichtheillappen. Patient erholte sich nicht recht nach der Operation; unter Fortschreiten der Herzschwäche erfolgte 11. Januar 1898 der Exitus.

A. F. Llobet[1]). Narbenstrictur bei einem etwas über 20 Jahre alten Mädchen, 26 cm hinter der Zahnreihe. Es war der Patientin un-

1) Llobet, L'operation de Nassilow. La première intervention à Buenos-Aires. Revue de chirurgie. 1900. No. 11. S. 674.

möglich, selbst Flüssigkeiten zu schlucken. Mehrere Monate vorher war die Gastrostomie ausgeführt worden, um sie ernähren zu können.

Llobet machte auf der linken Seite von der Wirbelsäule 4 Querfinger breit von ihr entfernt einen senkrechten Schnitt und resecirte von der 4.—8. Rippe je ein 5 cm langes Stück. Es gelang ihm, ohne Pleuraverletzung und unter Schonung der Gefässe an die beiden Stricturen (22—26 cm hinter der Zahnreihe) heranzukommen und zu spalten. Darauf führte er ein Schlundrohr von der Nase aus durch die Speiseröhre bis in den Magen. Auf eine Naht der Oesophagus verzichtete Llobet und fixirte nur die Weichtheile durch einzelne Nähte nach Tamponade der Wundhöhle. Die Kranke starb am 8. Tage. Bei der Obduction fand man eine Degeneration des Herzmuskels und in der Pleurahöhle etwas Eiter. Die Lunge war gegen die Wirbelsäule hin retrahirt, „comme quand l'air pénètre dans la cavité pleurale“ [1]).

Llobet glaubt, es sei besser, den Schnitt näher an die Wirbelsäule heran zu verlegen und auch die Processus transversi abzutragen, um den Oesophagus leichter zugänglich zu machen [2]). Für die Freilegung der oberen Partien der Speiseröhre scheint ihm der Weg auf der linken, für die unteren der auf der rechten Seite der Wirbelsäule empfehlenswerth. Für seinen speciellen Fall bedauerte er, dass er links einging.

Aus diesen Beschreibungen sind wohl die Schwierigkeiten, welche sich dem Operateur entgegenstellen, zur Genüge ersichtlich. Potarca spricht (S. 94) davon, dass Verengerungen, welche nur auf eine Stelle beschränkt, wenig ausgedehnt sind, eventuell nur einen Theil der Circumferenz einnehmen, der Exstirpation zugänglich sind. Für mehrfache Stricturen und sehr ausgedehnte Verengerungen ist nach ihm nur eine palliative Operation, die Gastrostomie möglich. Ich glaube, dass man Potarca nur in so weit zustimmen kann, dass man die letztgenannten Stricturen nicht vom hinteren Mediastinum aus angreift, dass man ferner die Gastrostomie ausführt, aber gewissermaassen nur als Voroperation für die Sondirung ohne Ende nach v. Hacker. Will man die erstgenannten Verengerungen angreifen, so ist sicher das Verfahren, welches Rehn eingeschlagen hat, empfehlenswerther. Eine genaue Kenntniss über die Länge der Strictur kann sicher nicht immer vor der Operation gewonnen werden. Trifft man nun eine grössere Ausdehnung als man erwartet hat, ist die Exstirpation zum grössten Theile vollendet und bringt man dann die Enden des Oesophagus (centrales und peripheres) nicht zusammen, so ist der Patient entschieden schlechter daran, als wenn man nur eine Magenfistel angelegt hätte. Diese ist nun dringendes Bedürfniss geworden und muss gemacht werden. Es wird sich wohl kein Operateur darauf einlassen, den Patienten von dem peripheren Oesophagusende

1) Die Pleura dürfte demnach doch verletzt worden sein.

2) Cf. Kritik der Heidenhain'schen Modification.

aus zu füttern. Dann aber ist der Kranke einer sehr eingreifenden Operation ausgesetzt worden, welche absolut keinen Nutzen, nur Schaden stiftete. Er hat die grosse Wunde am Rücken, mit grösster Wahrscheinlichkeit einen Pneumothorax und für die spätere Zeit, falls er die verschiedenen Schädigungen überwindet, eine Fistel, durch welche erstens Speichel von oben kommt, zweitens Speisetheile vom Magen her entleert werden.

Für alle Stricturen dürfte, wie schon oben angedeutet, die von v. Hacker eingeführte „Sondirung ohne Ende" das gegebene Verfahren sein, welche sowohl in dessen Händen als auch in denen v. Eiselsberg's[1]) gute Resultate ergab. Handelt es sich um einen vollkommenen Verschluss, dann ist bei diesem Verfahren durchaus nichts verloren, es ist nur die unumgängliche Voroperation ausgeführt worden. Dann bleibt immer noch der Weg offen, den Verschluss von einer Oesophagotomiewunde aus nach dem Magen hin zu durchstossen, indem man von der Magenfistel aus den Lauf der Sonde soweit als möglich controlirt (v. Bergmann, Billroth citirt bei v. Eiselsberg l. c.) und dann die Sondirung ohne Ende anschliesst. Ich möchte glauben, dass dieses Verfahren, bei welchem man sehr im Dunkeln operirt, kaum grössere Gefahren involvirt, als wenn man vom hinteren Mediastinum aus ebenfalls ohne Uebersicht gegen den Verschluss vordringt.

Eine weitere Indication für die Oesophagotomie im intrathoracalen Theile der Speiseröhre sieht Potarca in den gutartigen und bösartigen Tumoren (sowohl auf als in der Wandung) des Oesophagus. Nasiloff (l. c.) hält es für möglich, aus dem Oesophagus Ringe bis zu einer Höhe von 3 cm herauszuschneiden und dann die Enden durch doppelreihige Naht zu vereinigen. Ist die Neubildung ausgedehnter, so soll nach der Exstirpation das periphere Ende des Oesophagus in die Hautwunde eingenäht werden.

Quénu und Hartmann (l. c.) glauben, dass der Oesophagusresection wegen Neubildung enge Grenzen gesteckt sind, dass sie nur bei ganz geringer Ausdehnung des Neoplasmas ausführbar ist. Es zeigte sich nämlich bei ihren Leichenversuchen, dass sich die beiden Stümpfe des Oesophagus nach der Resection eines Stückes aus demselben nur sehr wenig nähern lassen.

W. Levy (l. c.) hält „schon die Ernährung einer Ringnaht, welche nach einfach querer Durchtrennung des Brusttheiles der Speiseröhre an-

1) v. Eiselsberg, Ueber Sondirung ohne Ende zur Erweiterung schwerer Narbenstricturen, insbesondere derer des Oesophagus. Deutsche med. Wochenschrift. 1898. Nr. 15. S. 236. Daselbst findet sich auch die einschlägige Litteratur angegeben.

gelegt würde, für ausserordentlich unsicher". Die Ringnaht gelang Levy nicht, wenn die Speiseröhre in situ im Grunde der tiefen Wunde blieb. Er musste zu diesem Zwecke die Schnittflächen immer weit hervorziehen, und das gelang erst nach ausgiebiger Isolirung der Enden der Speiseröhre. Die Freilegung war dann besonders weit nothwendig, wenn er die Naht an dem Abschnitte der Speiseröhre zwischen oberer Brustapertur und Aortenbogen ausführen wollte. „Nach so ausgiebiger Isolirung der beiden Rohrenden wird man sich aber kaum noch darauf verlassen können, dass eine Naht, welche die beiden Schnittflächen vereinigt, noch in genügend ernährtem Gewebe liegt." Wenn nun schon die Vereinigung nach einfacher Durchtrennung auf solche Hindernisse stösst, so werden nach einer Resection die Schwierigkeiten unüberwindlich, und Levy „möchte daher nicht rathen, beim Menschen nach Freilegung des Brusttheiles der Speiseröhre Stücke herauszuschneiden und dann die Naht der Wundfläche zu versuchen. Eine andere Möglichkeit aber, die Wundflächen nach der Resection des Erkrankten zu versorgen, als durch circuläre Naht ist nicht vorhanden.[1])

Kocher (Chirurgische Operationslehre 3. Auflage 1897) legte an der Leiche ein Carcinoma oesophagi unmittelbar unter der Theilungsstelle der Trachea frei.[2]) Verwachsene Neubildungen von der Aorta und übrigen Umgebung in der Tiefe lösen zu wollen, erscheint nach ihm als ein zu gewagtes Unterfangen.

Weniger schwarz sieht Rehn.[3]) „In Folge der Befestigung des Oesophagus nach vorn und hinten mittelst einer mehr oder weniger stark entwickelten Schicht lockeren Bindegewebes ist auch die vollständige Isolirung des Organes ohne Schwierigkeiten unter Schonung der Vagi und der übrigen benachbarten Gebilde auszuführen, und hat man erst an einer Stelle die Loslösung circulär fertig, so lässt sich mit einem Haken der Oesophagus unter Ausgleichung seines schraubenförmigen Verlaufes leicht aus seiner ursprünglichen Lage herausheben und dem Niveau der äusseren Wunde um ein Beträchtliches nähern. Diese Verschieblichkeit des Oesophagus lässt sich aber nicht allein durch directen Zug am Organ nach Freilegung desselben vom Rücken aus wahrnehmen, sondern auch beim Anziehen des Magens durch die Zwerchfellöffnung hindurch unter Verlängerung des in der Bauchhöhle belegenen Oesophagustheiles fortleiten wie Schlatter schon gelegentlich seiner Totalexstirpation des Magens und Vernähung des Oesophagus mit einer Dünndarmschlinge beobachtet und berichtet hat."

---

1) Der Gedanke, eine Plastik, ähnlich wie sie v. Hacker für den oberen Theil angab, auszuführen, ist wohl zu abenteuerlich.

2) Er hält es für nöthig, in der Regel mehr als 4 Rippen zu reseciren und zwar nach der Höhe der erkrankten Partie, die 2. bis 7. oder die 4. bis 9. Rippe. Die Länge der Rippenstücke soll gut 10 cm betragen. Die Pleura wird stumpf bis zur Vorderfläche der Wirbelsäule freigelegt; wenn keine Verwachsungen bestehen, kann man die Speiseröhre „herausziehen".

3) Rehn, Operationen an dem Brustabschnitt der Speiseröhre. 27. Congr. der Deutschen Gesellschaft für Chirurgie. 1898.

Ich lasse den von Rehn operirten Fall folgen.

Mann von 49 Jahren. Oesophaguscarcinom. Beginn 28 cm hinter der Zahnreihe.

28. Jan. 1898 Gastrostomie. Letztere von anfänglich keinem günstigen Erfolge begleitet, weil die Carcinomjauche trotzdem in den Magen floss. Spülungen des Magens brachten Besserung. „Es reifte der Plan, von hinten her den Oesophagus freizulegen, um eventuell unterhalb des Carcinoms den Oesophagus zu reseciren und mittelst Occlusivnaht zu verschliessen, oder direct das Carcinom nach aussen zu drainiren, da eine Totalexstirpation nicht mehr ausführbar erschien."

Operation am 25. März 1898. Schnitt wie in der früher angeführten Beobachtung, Freilegung einer Rippe und Resection derselben, wobei in Folge von Verwachsungen zwischen Fascia endothoracica und Pleura costalis eine Eröffnung der Pleurahöhle stattfand. Geringes Collabiren der Lunge wegen anderweitiger Adhäsionen. Resection der 3. 4. 5. und 6. Rippe unter mehrfacher Verletzung der Pleura. Ablösen der Pleura, Vordringen gegen den Oesophagus. „Man fühlte etwas unterhalb der Bifurcation eine derbe Tumormasse, die theils stumpfem, theils scharfem Lospräpariren energischen Widerstand entgegensetzte. Eine genaue Orientirung war weder durch Inspection noch durch Palpation möglich. Die ganze freiliegende Partie des hinteren Mediastinums pulsirte lebhaft, ohne dass eine genaue Grenze zwischen der Aorta, dem Herzbeutel und den übrigen Organen zu erkennen war." Die Operation wurde abgebrochen, tamponirt, Situationsnähte gelegt. Starke Secretion aus der Wundhöhle, Auftreten von Schwächezuständen, 31. März exitus.

Das eine lehrt die Beobachtung von Rehn mit Sicherheit, dass es ein vergebliches Bemühen ist, Neubildungen des Oesophagus zu operiren, wenn sie schon die Wandung desselben überschritten und auf die Umgebung übergegriffen haben. Die Orientirung wird unmöglich. Nimmt man den günstigeren Fall, dass das Carcinom auf die Wandung beschränkt ist, dann hat man immer noch mit den Drüsenmetastasen zu rechnen. Letztere können nach v. Hacker[1]) schon bestehen, ehe mit der Sonde eine Verengerung nachweisbar ist. Eine gründliche Drüsenausräumung dürfte aber auf unüberwindliche Hindernisse stossen.

Ich kann daher v. Hacker[2]) nur vollkommen beistimmen, dass wir heute nicht berechtigt sind, bei Oesophaguscarcinom die Resection des Brusttheiles vorzunehmen, umsomehr, als wir eine Radicaloperation doch nicht werden ausführen können, weil meist die Diagnose nicht früh genug gestellt wird.

Aehnlich liegen die Verhältnisse für die äusserst seltenen Sar-

1) v. Hacker, Handbuch der praktischen Chirurgie. Lieferung 7. S. 504.
2) Derselbe, Ebenda. 1899.

kome des Oesophagus [1]), welche in manchen Punkten den Carcinomen gleichen.

Sicher ist aber die von Potarca vorgeschlagene Operation bei den gutartigen Tumoren zu verwerfen.

Warzen, Cysten, Fibrome, Lipome, Myome rufen nach Lotheissen [2]) nur selten Störungen hervor. Kleine Tumoren können durch Cauterisation zerstört werden, gestielte Geschwülste (Fibromyome, Myome, Myofibrolipome) sind mit Hilfe des Oesophagoskopes und der galvanokaustischen Schlinge zu entfernen.

Als letzte Indication kommt, wie auch Potarca hervorhebt, das Oesophagusdivertikel in Betracht [3]). Auf eine genauere Schilderung der oesophagealen Divertikel darf ich wohl verzichten. Ausführliche Angaben finden sich bei Starck [4]). Nur so viel sei erwähnt, dass sich unter den 28 beschriebenen Beobachtungen 17 grosse sackförmige und 9 kleinere blasenförmige Divertikel fanden. Alle, von welchen Sectionsberichte vorliegen, sassen an der vorderen oder seitlichen Wand und zwar fast ausnahmslos im unteren Theil der Speiseröhre. Ueber die Entstehung der Pulsionsdivertikel äussert sich Starck folgendermaassen: Die meisten, vielleicht alle entstehen aus Tractionsdivertikeln, wir haben aber auch Anhaltspunkte, welche uns eine congenitale Anlage für manche Fälle wahrscheinlich machen. Die traumatische Entstehung eines Divertikels ist möglich, aber bis jetzt noch durch keinen Fall erwiesen.

Geht man die Tabellen von Starck durch, so ergiebt sich, dass eine Anzahl der Divertikel keine Symptome machte, so die Fälle Tiedemann (1), Oekonomides (1), Chiari (1), Tetens (6), van Scherpenberg (1), Starck (1), Brosch (2) = 13. Diese kommen für eine Operation in Wegfall.

Zur Zeit der betreffenden Mittheilung lebten noch die Fälle von Mayr (1), Kurz (1), Mintz (1), Reichmann (2), Kelling (1), Bychowski (1), Reitzenstein (1), Landauer (1)[5]) = 9.

Diese zeigten folgende Erscheinungen:

---

1) Starck, Sarkome des Oesophagus. Virchow's Archiv. Bd. CLXII. 1900.

2) Lotheissen, Handbuch der praktischen Chirurgie. Lieferung 7. S. 497.

3) Am Halstheile der Speiseröhre wurde nach Veiel (Ueber die Radicaloperation des Oesophagusdivertikels; Beiträge zur klin. Chirurgie. Bd. XXVII. Heft 3, 1900) in 23 Fällen die radicale Entfernung des Divertikels vorgenommen. Bei 18 Patienten kam es nach kürzerer oder längerer Zeit zur Heilung, während 5 Fälle letal endeten.

4) Starck, Die Divertikel der Speiseröhre. Leipzig 1900.

5) Der Fall von Klemperer ist als unsicher ausgeschlossen.

1.[1]) Mädchen, 6 Jahre alt, stark abgemagert; „gierig führte sie alles Dargereichte zum Munde; Flüssigkeiten wurden jedoch während des Schlingactes durch Mund und Nase regurgitirt, gekaute Stoffe werden nach einigen Minuten durch leichte Würgbewegungen aus der Speiseröhre wieder herausbefördert. Früher bestanden schon ähnliche Anfälle, die wochenlang anhielten."

Annahme eines Divertikels der Speiseröhre, oberhalb der Luftröhrenspaltung. Dünne Sonden gelangten nicht in den Magen, nur einmal ein dickes Bougie. Keine Behandlung; „das Mädchen verliess die Anstalt in blühendem Zustande".

2. Edgar Kurz.[2]) Im Sommer 1877 war das Mädchen 3 Jahre alt. Seit der Geburt bestanden Anfälle von Erbrechen, die immer häufiger und hartnäckiger geworden waren. Oftmals war Rectalernährung nöthig; das Kind war im Juli 1877 dem Tode nahe.

Aus der Beobachtung ist hervorzuheben: Kind schlingt gewaltsam; nach einigen Schlingbeschwerden entsteht ein eigenthümliches gurgelndes Geräusch.

Das Erbrechen geschieht nicht unter Würgbewegungen, sondern das Kind legt den Kopf etwas zurück, öffnet den Mund ein wenig, bringt nun eine Quantität des Genossenen in den Mund und lässt dieselbe ausfliessen. „Die Menge des Erbrochenen ist stets annähernd die gleiche, etwa eine Hand voll."

Unter ausschliesslich flüssiger Nahrung (vorwiegend Milch) und Spülung des Divertikels Besserung. Anfälle von Erbrechen traten zwar manchmal auf, gingen aber rasch vorüber. „Die Prognose hat sich demnach entschieden günstiger gestaltet."

3. Mintz.[3]) Mann, 49 Jahre alt. Seit 8 Jahren Schlingbeschwerden, Anfangs ging Festes besser als Flüssiges. Regurgitiren alter Speisen. Erster Bissen gut, dann Druck, Athemnoth, Herzklopfen. Sondirung schwer.

Verlauf gut; durch Ausspülung subjective Besserung.

Divertikel hielt über 200 ccm.

4. Reichmann.[4]) Mann von 42 Jahren, nach dem Essen ein Gefühl von Druck oder Schwere vorn in der Brust, nahe dem unteren Ende des Sternum. Hinderniss oberhalb des unteren Drittels der Speiseröhre. „Sondenspitze versinkt in einen weiten Raum." Letzterer hält 500 ccm.

Verlauf: Lebte noch nach 6—7 Jahren, aber in sehr heruntergekommenem Zustande.

---

1) Beobachtungen aus dem St. Annenspitale. Jahrbuch der Kinderheilkunde von Fr. May r. Wien 1860. Angeborene Halsfisteln mit einem höchst wahrscheinlich ebenfalls angeborenen Divertikel des Oesophagus.

2) Edgar Kurz, Ueber einen Fall von Divertikelbildung des Oesophagus. Deutsche med. Wochenschr. 1879. Nr. 40. S. 515 als Fortsetzung zu dem Aufsatze in der „Deutschen Zeitschrift für praktische Medicin" 1877.

3) Citirt bei Reichmann, l. c.

4) Reichmann, Ueber grosse selbständige Divertikel des unteren Theiles der Speiseröhre. Wiener klin. Wochenschrift. 1893. Nr. 10. S. 176.

5. Reichmann.[1]) Mann von 44 Jahren. Seit 3 Jahren nach Speisenaufnahme ein drückendes Gefühl in der Brust, vorn unten etwas links vom unteren Brustende. Patient schluckt langsam unter Anstrengung. Druckempfindung steigert sich während des Essens beständig, und wenn sie bereits eine gewisse Intensität erreicht, fühlt der Kranke, dass die Speise an besagter Stelle nicht mehr aufgehalten, sondern hinabgewürgt wird. Einige Zeit nach dem Essen allmähliche Entleerung nach rechts und unten. Während des Essens oft Regurgitiren von Speisen.

Widerstand 42 cm hinter der Zahnreihe. Divertikel fasste 100 ccm. Nach Entleerung desselben leichte Sondirung des Magens mit dicken Sonden.

Ueber den Verlauf ist nichts angegeben.

6. Kelling.[2]) 41 Jahre alter Mann; seit 2¼ Jahren erkrankt. Beginn allmählich mit stechenden Schmerzen beim Schlucken. Stechen hinten zwischen den Schulterblättern und vorn in der Mitte der Brust. Bei festen Speisen die Beschwerden stärker als bei flüssigen. Vor zwei Jahren Erbrechen; Menge des Erbrochenen nahm mit der Zeit zu. Vorübergehende Besserung; seit 1 Jahre geniesst Patient nur Flüssigkeiten und Semmel.

Untersuchungsresultat: Das Divertikel fasste ungefähr 300 ccm; die Einmündungsstelle war rechts in der Speiseröhre ca. 6 cm über der Cardia; Boden des Divertikels etwa in Cardiahöhe.

Weiterer Verlauf am 12. Nov. 1894: Dem Patienten geht es gut; Gewicht 55,5 kg. Patient ist wegen der Art seiner Ernährung (Einführung der Speisen nur durch eine Mercier-Schlundsonde) nur zu leichter Arbeit fähig und geniesst Invalidenrente. Zeitweise bekommt er Sodbrennen in der Speiseröhre von zersetztem Divertikelinhalt herrührend, wegen dessen ihm gelegentliche Ausspülung des Divertikels angerathen wird."

7. Bychowski.[3]) Mann von 21 Jahren, leidet seit 9 Jahren an Erbrechen. Letzteres sofort nach jeder Speiseaufnahme oder auch während derselben. Ausser Drücken in der Brustbeingegend bald nach dem Essen keine Schmerzen. Arbeiten möglich. Ernährungszustand genügend.

Untersuchungsresultat: Magensonde trifft 40 cm hinter den Schneidezähnen auf Widerstand; bei weiterem Vorschieben biegt sie sich um, kommt zum Munde heraus. Divertikel fasst 300 ccm. Beginn des Sackes 20—22 cm von den Schneidezähnen, ist 14—17 cm lang.

Bychowski empfiehlt Spülungen des Divertikels mit leichten antiseptischen Lösungen. „Die Kranken ertragen dieselben sehr gut und erfreuen sich einer subjectiven Besserung."

---

1) Reichmann, Ueber grosse selbständige Divertikel des unteren Theiles der Speiseröhre. Wiener klin. Wochenschr. 1893. Nr. 10. S. 177.

2) Zur Diagnostik des tiefsitzenden Seiseröhrendivertikels. Münchener med. Wochenschr. 1894. Nr. 47.

3) Bychowski, Beitrag zur Casuistik des Oesophagusdivertikels. Virch. Archiv. Bd. CXLI. 1895. S. 115.

8. Reitzenstein.[1]) Fräulein von 50 Jahren; mit 34 Jahren Schlaganfall; etwa 1 Jahr darnach Magenbeschwerden. Ass stets hastig und kaute schlecht. Erbrechen bald nach dem Essen; „Speisen stehen fast bis zum Munde hoch". Erbrechen sistirte auf 2—3 Jahre, kam dann wieder.

Beginn des Divertikels in einer Tiefe von 30 cm hinter der Zahnreihe, Ende 46—48 cm. Es fasste 300 ccm. Das Erbrechen hörte nach täglichen Ausspülungen auf, die Patientin nahm in 5 Wochen um 12 Pfund zu, sie war angewiesen, die täglichen Spülungen fortzusetzen.

9. Landauer.[2]) Mann, 51 Jahre alt. Beschwerden seit 7 Monaten. Nach hastigem Essen tritt oft sich wiederholendes Würgen auf; die Würgempfindung setzt sich bis etwa zur Mitte der Brust fort. Oft werden alle Speisen erbrochen. Der Fundus sass 42 cm hinter der Zahnreihe. Durch Spülung des Sackes gelang es, die Beschwerden vollkommen zu heben.

Patient kann alles geniessen, nur muss er langsam essen, gut kauen.

Starck sagt: fast in allen Fällen trat erhebliche Besserung ein durch systematische Bougirung, Entlastung des Divertikels durch tägliche, eventuell mehrmalige Ausspülung und Auswaschung mit antiseptischen oder alkalischen Flüssigkeiten. Das Erbrechen hörte auf, der Kräftezustand hob sich rasch, eine Operation kam in keinem der Fälle in Frage.

Bei 8 Patienten (Mayr, Kurz, Mintz, Reichmann [cf. Nr. 5 oben], Bychowski, Reitzenstein, Landauer, Kelling) ist ihm in dieser Anschauung beizupflichten, wenigstens für die Zeit, in welcher die betreffenden Krankengeschichten abgeschlossen sind. Das weitere Schicksal der Patienten ist unbekannt, dürfte aber nach der eigenen Angabe von Starck (cf. Prognose) nicht beneidenswerth sein.

In dem Falle von Reichmann (cf. Nr. 4 oben) schreibt Starck selbst, dass der Mann in sehr heruntergekommenem Zustande lebte. Bei diesem scheint mir daher die Indication zur Operation ausser Frage zu stehen. Dabei fällt allerdings die schlechte Verfassung des Kranken schwer ins Gewicht. Jedenfalls müsste man eine Gastrostomie vorausschicken, um einigermaassen die Kräfte für den schweren Eingriff zu heben. Wie ungünstig die Verhältnisse sein können, das zeigen die weiter unten anzuführenden Sectionsergebnisse. Bei diesen müssen wir freilich andererseits erwägen, dass es sich um das Endstadium

---

1) Reitzenstein, Zur Kenntniss und Diagnose der tiefen Oesophagusdivertikel. Münchener med. Wochenschrift. 1898. Nr. 12.

2) Landauer, Ein Fall von tiefsitzendem Oesophagusdivertikel. Centralblatt für innere Medicin. 1899. Nr. 16.

handelt und dass früher ein Eingriff ein günstigeres Verhalten des Divertikels getroffen hätte.

Zieht man nun die obducirten Fälle mit klinischen Erscheinungen zur Discussion über die Möglichkeit einer Operation heran, so sind folgende zu erwähnen:

Keinen guten Erfolg dürfte die Operation der 30jährigen Patientin von

1. Grashuis geboten haben. Nach Katarrh vor 7 Jahren Schmerzen in Brust und Rücken. Konnte nur auf der linken Seite liegen, besonders bei Speiseaufnahme Regurgitation, bald sofort, bald nach einigen Stunden. Später Regurgitation nach 12 und mehr Stunden.

Das Divertikel war gänseeigross; es ist aber die Bemerkung gemacht: in der Mitte der Brust hinten links im Oesophagus ein mit der Wirbelsäule verwachsener Tumor, darunter noch ein kleinerer.

Die Verwachsungen hätten wohl unüberwindliche Schwierigkeiten geboten.

2. M. de Guise.[1]) Der Kranke hatte seit 15 Jahren nach der Nahrungsaufnahme an einer Art Rumination zu leiden. Schliesslich traten Schmerzen ein und enorme Erschwerung des Schlingactes. Der Patient ging an schwerer Erschöpfung zu Grunde. Bei der Obduction fand man auf der einen Seite des Oesophagus einen membranösen Sack, welcher mit der Speiseröhre in Verbindung stand. In ihm blieben Speisetheile liegen. Das Divertikel comprimirte gemäss seiner Lage, Form, Richtung und Ausdehnung die Cardiagegend und hinderte den freien Zutritt der Nahrung.

Bei den vorliegenden Daten ist es nicht zulässig, die Möglichkeit einer Operation zu erwägen.

3. Am günstigsten — von dem Alter des Patienten (83 Jahre) — abgesehen, ferner davon, dass bei dem Verlaufe nur Marasmus senilis und Divertikel des Oesophagus notirt ist, liegen die Verhältnisse in der einen Beobachtung von Oekonomides.[2]) (Das Divertikel war 5 cm oberhalb der Cardia rechts, kleinapfelgross). Auch hierbei trübt ein Umstand die Aussicht auf einen Erfolg der Operation, nämlich der tiefe Sitz des Divertikels und die Weite der Mündung (cf. Fig. B), mit welchem ein schwierigerer Zugang verbunden ist.

4. Walter Zweig[3]) berichtet über drei Divertikel, welche 70, 100 und 250 ccm Flüssigkeit fassten. Leider verzichtete er in seinem Vortrage auf die Wiedergabe der Krankengeschichten. Ebenso finden sich

1) Citirt bei J. T. Mondière. Notes sur quelques maladies de l'oesophage. Archives générales de médecine. II. Serie. Bd. III. 1833. S. 28 u. ff.

2) Ueber chronische Bronchialdrüsenaffectionen und ihre Folgen. Basel 1882. S. 68.

3) Walter Zweig, Zur Diagnose der tiefsitzenden Oesophagusdivertikel. Wiener klin. Wochenschr. 1901. Nr. 10. S. 253.

in seiner Arbeit[1]) keine Angaben, welche sich für die uns interessirende Frage verwerthen lassen. Das Divertikelende war 41 cm (Fall 1), 38 cm (Fall 2), 27 cm (Fall 3) von der Zahnreihe entfernt.

Ebenso wenig sind für uns die 4 Fälle von Brosch[2]) verwerthbar, da nur der Obductionsbefund vorliegt. Freilich ist nicht zu erwarten, dass die wallnussgrossen Divertikel besondere Symptome bedingten. Brosch erwähnt noch eine Mittheilung von Bordoni, in welcher ein Divertikel beschrieben ist, welches 41 cm hinter den Schneidezähnen begann und bis 1390 ccm fassen konnte. Ferner citirt er eine Beobachtung von Chavasse über ein 4 Zoll unter den Aryknorpeln sitzendes, 680 gr fassendes Divertikel bei einem 49jähr. Manne. Leider waren mir die beiden letztgenannten Arbeiten nicht zugänglich.

Fassen wir die klinischen Daten[3]) und die Sectionsergebnisse zusammen, so glaube ich nicht zu weit zu gehen, wenn ich annehme, dass sich nur äusserst selten für die Operation günstige Fälle finden werden.

Darunter verstehe ich:

1. Das Divertikel darf nicht zu tief im Oesophagus sitzen (nicht unterhalb des 9. Brustwirbels)[4]),
2. es muss frei von Verwachsungen mit der Umgebung sein,
3. der Stiel soll einen geringen Umfang besitzen,
4. Carcinom darf nicht eine Complication bieten,
5. Die Kräfte des Patienten dürfen nicht zu sehr reducirt sein.

---

1) Walter Zweig, Zur Diagnose der tiefsitzenden Oesophagusdivertikel. Deutsche med. Wochenschr. 1901. Nr. 331.

2) Brosch, Epibronchiale Pulsionsdivertikel. Virchow's Archiv. Bd. CLXII. Heft 1. 1900.

3) Die Originalarbeiten las ich durch, soweit sie mir zugänglich waren; die Hauptsachen sind bei Starck erwähnt.

4) In den Sagittalschnitten von Braune endigt auf Tafel Ia (Mann) der thoracale Theil des Oesophagus in der Höhe des 9.—10. Brustwirbels;

auf Tafel II (Frau) in der Höhe des 8. Brustwirbels,
" " A (Gravida) in der Höhe des 8. Brustwirbels,
" " B "

Bei einer Frau ist der 10. Brustwirbel die Grenze (intra partum! und Kyphose der Brustwirbelsäule!). Die Kyphose bedingt, dass ein grösserer Theil der Wirbelsäule auf diesen Abschnitt kommt. Es liegt hier eine Ausnahme vor. Im Durchschnitt bildet der 9. Brustwirbel die Grenze.

III. Operationsmethoden zur Freilegung des Oesophagus vom hinteren Mediastinum aus.

Nassiloff[1]) empfiehlt auf Grund seiner Leichenversuche folgende Schnittführung: Die Leiche liegt auf dem Bauche; der linke Arm wird nach oben gehoben. Handbreit von der Wirbelsäule entfernt und parallel zu ihr führt er einen senkrechten Schnitt durch alle Weichtheile bis auf die Rippen; an den Enden dieses Schnittes macht er zwei horizontale Schnitte parallel zu einander bis zur Wirbelsäule. Der viereckige Weichtheillappen wird bis zur Wirbelsäule hin zurückpräparirt.

Handelt es sich um die obere Hälfte der Pars thoracia oesophagi, so wird der Lappen links von der Wirbelsäule geschnitten und dann werden Stücke aus der 3.—6. Rippe resecirt. Ist jedoch der untere Brusttheil des Oesophagus das Ziel, dann wird der Lappen rechts unten am Rücken umschnitten und die Resection an den hinteren Enden der rechten unteren Rippen ausgeführt. Nun folgt die Unterbindung und Durchtrennung der Intercostalgefässe, sodann wird die Pleura costalis mit den Fingern vorsichtig von den Rippen abgeschoben; man gelangt so ohne die Pleurahöhlen zu eröffnen in das Mediastinum posticum, an Aorta und Speiseröhre. „Mit zwei anatomischen Pincetten, oder mit anatomischer Pincette und Hohlsonde wird die Speiseröhre aus dem lockeren Bindegewebe, von welchem sie umgeben ist, isolirt und mit einem Langenbeck'schen Resectionshaken aus der Tiefe der Wunde hervorgezogen.

Quénu und Hartmann[2]) rathen (ebenfalls nach Untersuchungen an der Leiche) nicht unmittelbar an der Wirbelsäule vorzudringen, weil das Hervorragen der Wirbelkörper die Aorta und die Speiseröhre zu weit nach vorn verlagert, sondern weit besser seitwärts entsprechend den Anguli costarum. Der Schnitt geht in einer Länge von 15 cm über die Rippenwinkel; seine Mitte entspricht der Höhe der Spina scapulae (besser ist es, wenn sie etwas unterhalb derselben liegt). Das Messer durchtrennt die Weichtheile zwischen der Linie der Dornfortsätze und dem inneren Rande der Scapula. Der Musculus trapezius wird nach innen oben verzogen und geschont (so weit als möglich); sodann wird der Rhomboideus durchtrennt und lateral von dem unberührten Sacrolumbalis auf die Rippen vorgedrungen. Von der 3., 4. und 5. Rippe reseciren die beiden Autoren je ein 2 cm langes Stück subperiostal.[3]) Nun lösen sie die Pleura costalis stumpf ab, dringen mit der Hand leicht in das Mediastinum posticum ein und können den Hilus der Lunge, die Aorta und den Oesophagus von der Wurzel der Bronchien an bis zum Zwerchfell übersehen. Obwohl die Speiseröhre auf der rechten Seite der Wirbel-

1) Nassiloff, Oesophagotomia et resectio oesophagi endothoracica. Wratsch 1888. Nr. 25. Citirt nach W. Levy, Versuche über die Resection der Speiseröhre. Langenbeck's Archiv. Bd. LVI. 1898.

2) Quénu u. Hartmann, Bulletins et mémoires de la société de chirurgie de Paris. T. XVII. p. 82.

3) Den Gedanken der osteoplastischen Resection der Rippen streifen sie. Bryant (l. c.) empfahl sie auszuführen.

säule gelagert ist, empfehlen Quénu und Hartmann, wegen der Lagerung der Pleura von links einzugehen. Während nämlich das linke Pleurablatt fast continuirlich von den Rippen auf das Mediastinum posticum übergeht, senkt sich das rechte zwischen Wirbelsäule und Oesophagus tief ein, überschreitet die Medianlinie nach links hin, bildet einen bis zum rechten Seitenrand der Aorta thoracica reichenden Blindsack und bedeckt dann die Rückenfläche der Speiseröhre, ehe es zum Mediastinum posticum umbiegt.

Dieses Verhalten der Pleura ist nach Quénu und Hartmann nur in dem Atlas von Braune angegeben, sonst aber nirgends beschrieben. Mündlich theilte ihnen Farabeuf (l. c. S. 84) mit, dass ihm diese Anordnung der rechten Pleura ebenfalls bekannt sei.

Potarca[1]) ist nach seinen Versuchen an Leichen und Hunden dafür, dass man auf der rechten Seite eingeht. Er macht einen 14 cm langen Schnitt (vom 3.—7. Brustwirbel) und resecirt ungefähr 3 cm von der 3., 4. und 5. Rippe. Sollte beim Vordringen die Vena azygos im Wege sein, so ist sie nach ihm zu unterbinden und zu durchtrennen.

Bryant[2]) giebt an, dass die Speiseröhre oberhalb des Aortenbogens von beiden Seiten der Wirbelsäule zu erreichen ist (allerdings etwas leichter von der linken); unterhalb des Aortenbogens ist man genöthigt, den Brustkorb auf der rechten Seite der Wirbelsäule zu eröffnen.

Zur Operation wird der Kranke so auf den Bauch gelagert, dass die für den Einschnitt ausgesuchte Seite nach oben liegt. Man bestimmt den Wirbelkörper, welcher dem Fremdkörper entspricht, die Spitze des Dornfortsatzes dieses, des nächstoberen und des nächstunteren Wirbels. Hierauf bildet man einen etwa quadratischen Lappen, dessen Basis die Verbindungslinie der genannten drei Dornfortsätze ist. Die Schnitte werden bis auf die Rippen geführt, der Hautmuskellappen wird abgetrennt und zurückgeschlagen. Die mittelste Rippe wird in der ganzen Länge des Weichtheillappens resecirt, während die anderen temporär resecirt werden. Nach sorgfältiger Ablösung der Pleura kann man mit Hilfe einer Sonde den Oesophagus sich deutlich machen und den Sitz des Fremdkörpers bestimmen. Nun macht man einen Längsschnitt in den Oesophagus, entfernt den Fremdkörper und tamponirt die Wunde der Speiseröhre mit Jodoformmull. Nach Einlegung eines Drains kommen die zurückgeschlagenen Rippen an ihre alte Stelle (unter Fixation durch Silberdrähte); schliesslich wird der Lappen zurückgeklappt und mit Ausnahme der Drainstellen vernäht.

Drei Vorwürfe kann man Bryant meines Erachtens nicht ersparen: 1. nimmt er den Lappen zu klein, so dass die Uebersichtlichkeit leidet[3]),

1) Potarca, Esofagotomia intratoracică prin mediastinul posterior. Thèse de Buckarest 1893. Citirt nach Stoyanov, l. c.

2) Bryant, Die chirurgische Technik, um das hintere Mediastinum zugänglich zu machen. Transactions of the American surgical association 1895; nach einem Referate im Centralblatt für Chirurgie. 1896. Nr. 48.

3) Die Richtigkeit dieses Einwurfes beweisen am besten die Abbildungen Nr. 6 und 7 (speciell letztere), welche Bryant auf S. 454 und 455 giebt.

2. ist die temporäre Rippenresection eine unnöthige Complication und 3. ist der weitgehende Verschluss, welchen er vornimmt, nur geeignet, der Secretretention Vorschub zu leisten.

Obalinkski[1]) spricht sich bezüglich der Wahl der Seite dahin aus, dass man sich nicht so sehr von anatomischen als eher von individuellen Verhältnissen leiten lassen solle, dies um so mehr, wenn man bedenkt, dass Eiter nicht selten zu beiden Seiten der Brustwirbel auftritt und somit beide Pleuraumbiegungen von diesen entfernt. Wo diese individuellen Verhältnisse fehlen, da soll man nach Quénu und Hartmann auf der linken Seite eingehen.

Ziembicki (l. c.) glaubt, dass man von der Vorschrift von Quénu und Hartmann unter Umständen abweichen dürfe.

Rehn[2]) empfiehlt für die im Bereiche des 4.—8. Brustwirbels gelegene Partie des Oesophagus den Zugang von rechts her sich zu bahnen. Er bildet einen mit der Basis nach der Wirbelsäule zu liegenden grossen Hautmuskellappen, welcher vom Processus spinosus des 3. Brustwirbels bis zum 9. Brustwirbel nach aussen bis zum medialen Scapularrand sich erstreckt und bis auf die Rippen geht. Nach ausgiebiger Resection der Rippen ist es ohne Schwierigkeit möglich, die Pleura costalis von der Fascia endothoracica bis zu den Wirbelkörpern loszulösen und durch eingeführte Haken mitsammt der Lunge nach vorn zu ziehen und den Oesophagus durch Einführung einer Sonde deutlich zu machen. Die Pleuraverletzung kann man nach Rehn umgehen, wenn man zunächst eine der unteren Rippen in einer Ausdehnung von mehreren Centimetern resecirt und nun in die Rippenöffnung mit dem Finger eingehend Schritt für Schritt von jeder nächsten zu resecirenden Rippe erst die Pleura abdrängt und dann resecirt. Bei diesem Vorgehen spielt die Pleurafalte, welche im Bereiche des 6.—8. Brustwirbels nach hinten vom Oesophagus zwischen diesem und den Wirbelkörpern liegt (Braune, Quénu und Hartmann) keine Rolle mehr, da sie durch die zuvor schon vorgenommene Ablösung der Pleura bereits hinter dem Oesophagus mit hervorgezogen und ausgeglichen ist.[3])

Nach William Levy[4]) kann man den Brusttheil der Speiseröhre in seiner ganzen Ausdehnung freilegen, wenn man an mehreren Rippen die hinteren Enden resecirt und die Pleura parietalis von der Brustwand stumpf ablöst. Ihm scheint es am besten, auf der linken Seite einzudringen; „rechts ist zwar der Weg zu dem unteren Abschnitte des Brusttheils der Speiseröhre etwas kürzer, aber man kann sich die Tiefe der Wunde, in der man genau sehen will, auf dieser Seite schwer zugänglich

1) Obalinski, Beitrag zur operativen Behandlung der Phlegmonen des hinteren Brustfellraumes. Wiener klin. Wochenschr. 1896. Nr. 50.

2) Rehn, Operationen an dem Brustabschnitt der Speiseröhre. Verhandlungen der Deutschen Gesellschaft für Chirurgie. 27. Congress 1898.

3) Weiterhin giebt Rehn an, dass sich die Pleura nach Ausführung der Rippenresection in lateraler Richtung leichter ablösen lässt, als in medialer.

4) William Levy, Verhandlungen der Deutschen Gesellschaft f. Chirurgie. 27. Congress. 1898. S. 146.

machen. Denn hier werden die Weichtheile ziemlich fest gegen die hintere Brustwand gehalten durch die dicke Vena azygos, welche man nach dem Zurückschieben der Parietalpleura quer über die Speiseröhre ziehen sieht, von der hinteren Brustwand nach vorn und oberhalb des rechten Bronchus."

Nach Anlegung einer genügend grossen Oeffnung in der Brustwand (Resection 10—12 cm langer Stücke aus 5—6 Rippen) kann man, wie Levy angiebt, die gesunde Speiseröhre und in günstigen Fällen auch krebsige Stellen sorgfältig isoliren.

v. Hacker[1]) „würde nach seinen Leichenexperimenten für die meisten Fälle den Zugang auf der rechten Seite, wie es auch Potarca empfahl, suchen". Oberhalb des Bogens der Aorta[2]) kann die Speiseröhre auf jeder Seite, besser links, wo sie der Incision näher liegt, freigelegt werden. Aehnlich äussert er sich in seiner letzten Arbeit.[3])

Bourienne[4]) glaubt mit Quénu und Hartmann, ebenso mit Forgue, dass der Weg auf der linken Seite derjenige der Wahl ist. Seine Gründe gegen das Vordringen auf der rechten Seite sind die Ausstülpung der rechten Pleura hinter den Oesophagus und die feste Verbindung derselben mit der Speiseröhre. Links dagegen kommt man direct auf das Speiserohr, und die Aorta setzt durchaus nicht die Hindernisse entgegen, die man etwa annehmen könnte.[5])

L. Heidenhain[6]) empfiehlt nach Versuchen an Leichen einen oder mehrere Processus transversi an der Basis abzutragen und das zugehörige centrale Rippenstück (oder die Stücke) zu reseciren. Man gelangt dann unmittelbar an die Seiten und Vorderfläche des betreffenden Wirbels". Die Pleuraverletzung soll unschwer zu vermeiden sein, leichter jedenfalls als wenn man weiter seitlich eingeht, wie Nassiloff, Quénu und Hartmann, Rehn u. A.

Milton's[7]) Operationsmethode, mittelst welcher er nicht nur das vordere Mediastinum, sondern auch das hintere freilegen will, und Operationen am Oesophagus, Ductus thoracicus, Sympathicus u. s. w. vorzunehmen, möge hier ebenfalls Platz finden. Ob mit ihr wirklich „die letzte Körperhöhle der Hand und dem Messer des Chirurgen zugängig gemacht wird", möchte ich dahingestellt sein lassen. Milton macht einen Schnitt vom Schildknorpel bis zum Processus xiphoideus und durchtrennt das

---

1) v. Hacker, Verhandlungen der Deutschen Gesellschaft f. Chirurgie. 27. Congress. 1898. S. 144 u. f.

2) v. Hacker, Handbuch der praktischen Chirurgie. 1899.

3) v. Hacker, Zur operativen Behandlung der periösophagealen und mediastinalen Phlegmone u. s. w. Langenbeck's Archiv. Bd. LXIV. 1901.

4) Bourienne, Contribution à l'étude de l'oesophagotomie par voie thoracique postérieure. Thèse de Paris. 1899.

5) Die Arbeit von Montagnier (Thèse de Montpellier), welche vor der Veröffentlichung von Bourienne erschien, war mir nicht zugänglich.

6) L. Heidenhain, Ueber einen Fall von Mediastinitis suppurativa postica nebst Bemerkungen über die Wege, ins hintere Mediastinum einzudringen. Verhandlungen der Deutschen Gesellschaft für Chirurgie. 28. Congress. 1899.

7) Milton, Mediastinal surgery. Lancet. London 1897. 872—875.

(vorher dorsal abgelöste) Sternum in der Mitte. Durch das Auseinanderziehen der beiden Hälften gewinnt er einen Spalt von 5—6 cm Breite. Von diesem aus soll das vordere Mediastinum erforscht und leicht (??) in das hintere Mediastinum vorgedrungen werden (!). Milton selbst entfernte tuberculöse Drüsen aus dem vorderen Mediastinum; der Pat. kam mit dem Leben davon.

W. D. Dobromysslow[1]) operirte an Hunden. Das Thier wird mehrere Tage lang diätetisch vorbereitet und bekommt am Tage vor der Operation nichts zu fressen. Aethernarkose, Tracheotomie, künstliche Athmung mittels Elektromotor. Bildung eines grossen Lappens aus der ganzen Dicke der linken Brustwand, von der 6.—10. Rippe, längs der Rippen 10—15 cm lang, mit Stiel hinten, 2—3 cm von den Dornfortsätzen. Der Lappen wird nach hinten geklappt, die intercostalen Gefässe unterbunden, das in die Pleura gelangte Blut (höchstens 100 ccm) entfernt und nun ein Schnitt über die Speiseröhre durch die Pleura geführt von der Lungenwurzel bis beinahe zum Zwerchfell; dabei wird der Nervus vagus durchschnitten. Auslösung der Speiseröhre stumpf und mit dem Messer, meist unter geringer Blutung. Excision eines 3,5—4 cm langen Stückes, Naht der Enden mit Seide in zwei Reihen, wobei die Fäden nicht in die Schleimhaut dringen und die Muscularis 1,0—1,5 cm weit fassen. Reposition des Brustwandlappens, Naht der Intercostalräume, Muskeln, Haut. Aspiration der eingedrungenen Luft, Unterbrechung der künstlichen Athmung.

Die bei der Operation fast immer vorkommende Verwundung der anderen Pleura und des Pericards wird vernäht und ruft keine schlimmen Folgen hervor.

Dobromysslow berichtet über einen Hund, der 3 Wochen nach der Operation in Folge von Ueberfüllung des Magens zu Grunde ging. Die Section ergab, dass die Speiseröhre gut verheilt war, mit nur geringer Dilatation oberhalb der genähten Stelle.

Versuche an menschlichen Leichen überzeugten Dobromysslow von der Ausführbarkeit der Operation am Lebenden, und er empfiehlt sie für passende Fälle mit Anwenduung der künstlichen Respiration und nachfolgender Aspiration der eingedrungenen Luft.

Kritik der Methoden und eigene Versuche.

Bei der Beurtheilung des Werthes der verschiedenen Methoden müssen wir von vornherein diejenigen, welche das hintere Mediastinum vom Rücken aus frei legen, von den anderen scheiden, welche vom Sternum (Milton) oder von der vorderen linken Brustwand (Dobromysslow) ausgehen.

1. Wege vom Rücken aus. Der Weichtheilschnitt dürfte weniger von Belang und Wichtigkeit sein, doch glaube ich dem

1) W. D. Dobromysslow, Ein Fall von transpleuralei Oesophagotomie im Brustabschnitte. Wratsch 1900. Referat im Centralblatt für Chirurgie. 1901. Nr. 1.

Bogenschnitte von Rehn oder einem rechteckigen Lappen den Vorzug gegenüber dem Winkelschnitt (Nassiloff) T-Schnitt (Vincent), Längsschnitt (Quénu und Hartmann, Potarca, Bourienne, Heidenhain) oder dem quadratischen Lappen von Bryant den Vorzug geben zu müssen. Er schafft von vornherein mehr Platz als die übrigen Weichtheildurchtrennungen und kann ausserdem je nach Bedürfniss nach oben oder unten erweitert werden.

Weit wichtiger dünkt mir die Frage, soll man links (Quénu und Hartman, Forgue, Bourienne) oder rechts (Nassiloff, Potarca, Bryant, Rehn, v. Hacker u. A.) eingehen.

Zunächst ist wohl der Weg auf der linken Seite bestechender, weil er auf vielen Horizontalschnitten (aber nicht in allen, wobei ich auf die Abbildungen Nr. 5 u. 6 im Vergleiche zu 3 u. 4 verweise) als der nähere zum Oesophagus erscheint. Solche Fälle dürfen aber kaum als die normalen betrachtet werden. Es dürfte schwierig sein, vorher zu bestimmen, ob gerade dieser ungewöhnliche Verlauf vorliegt. Die Ueberlegung ist zulässig, ob man durch eine stereoskopische Aufnahme nach Einführung einer Metallsonde sich vorausgehend über diese Sache genügend orientiren kann. Dabei muss aber hervorgehoben werden, dass die Sonde Verschiebungen bedingen kann, oder dass sie selbst der einen oder anderen Wand mehr anliegt. Aber selbst in solchen Fällen würde der aus der Lage sich ergebende Vortheil für das Eingehen von der linken Seite durch andere noch zu schildernde Verhältnisse bedeutend eingeengt werden. Wie aus den Abbildungen 1, 5, 6, 7, 8, 9 hervorgeht, wie es auch schon früher hervorgehoben wurde, trifft man auf der linken Seite in der Mehrzahl der Fälle zuerst auf die Aorta, ehe man zum Oesophagus kommt. Erst gegen das unterste Ende des Brustraumes würde dieser Einwurf nicht zuzutreffen brauchen. Ferner würde theoretisch wenigstens zu erwägen sein, ob man vor oder hinter der Aorta zu dem Oesophagus zu gelangen sucht. Den Weg hinter der Aorta verwirft Hartmann selbst in einem Referate der Potarca'schen Arbeit[1]): Il est clair que jamais un opérateur n'aura l'idée de passer en arrière de l'aorte, la main introduite dans la brèche thoracique passe naturellement en avant et on ne se doute pour ainsi dire pas de la présence du vaisseau.

Betrachten wir die obengenannten Figuren, so ist es nicht recht ersichtlich, wie man auf der Vorderseite der Aorta vorbei kommen soll, ohne eine Ahnung von derselben zu bekommen. Ist man nun wie in Fig. 1 oder 5, die durchaus keine Ausnahmen sind, gezwungen, die

1) Potarca, Revue de chirurgie. Bd. 1894. S. 458/59.

Aorta an ihrer dorsalen Seite zu passiren, so kommt man mit den arteriellen und venösen Intercostalgefässen sicher in Conflict. Erfolgt aus diesen eine Blutung, so ist sie erstens sehr reichlich und zweitens schwer zu stillen. Das Fassen des spritzenden Gefässes stösst bei der Tiefe und geringen Uebersichtlichkeit jedenfalls auf ziemlich beträchtliche, wenn nicht gar unüberwindliche Hindernisse. Wenn die Verletzung der Intercostalgefässe gegen Ende der Operation vorkommt, dann kann man eventuell durch Tamponade die Blutung beherrschen und stillen. Im Beginne des Eingriffes aber dürfte die Tamponade mit dem Aufgeben der Operation identisch sein.

Bietet nun der Weg vor der Aorta, welchen Quénu und Hartmann empfehlen, günstigere Verhältnisse? An den Intercostalgefässen kommt man hier ventral vorbei, für diese treten aber die Gefässe ein, welche von der Vorderseite der Aorta abgehen und fast um den Durchmesser der Aorta weiter ventral liegen als die erstgenannten. Also auch dabei Schwierigkeiten in der Blutstillung. Weiterhin ist es von Wichtigkeit, dass die linke Pleura in vielen Fällen mit der Aorta in naher Beziehung steht. Man muss sie dann ablösen, um an die Speiseröhre heran zu kommen, und dabei ist es leicht möglich, einen Einriss des Brustfelles zu Stande zu bringen. Gerade die Möglichkeit und die Gefahr der Pleuraverletzung veranlassten Quénu und Hartmann, von der rechten Seite abzugehen.[1]) Unmöglich ist es, von vornherein die geringen Schwankungen in der Lage des Oesophagus zur Aorta, wie sie in Fig. 5 und 6 wiedergegeben sind, zu verwerthen für die Wahl des Weges vor oder hinter der Aorta.

An der Leiche (Mensch) habe ich mehrmals den Oesophagus von links her freigelegt, mit und ohne Verletzung des Brustfelles. Beim Eindringen hinter der Aorta liess sich die Speiseröhre wegen der Intercostalgefässe nur auf eine kurze Strecke frei legen und dementsprechend auch nur wenig vorziehen. Passirte ich die Aorta an der ventralen Seite, so fiel das Gitter der Intercostalgefässe zwar weg, dagegen war die Aorta selbst der Uebersicht hindernd im Wege.

Man wird deshalb daraus entnehmen dürfen, dass wenigstens für die Höhe des 5. und 6. Brustwirbels zunächst die Wahl der linken Seite wegen der typischen Beziehungen der Aorta zur Speiseröhre die ungeeignetere ist, während für den Rest des Brustraumes bis zum

1) Einen Vortheil bringt die Verletzung der Pleura freilich. Falls keine Verwachsungen bestehen, collabirt die Lunge und man gewinnt bedeutend an Platz und Uebersichtlichkeit. Es wird aber wohl von keiner Seite aus um dieser Erleichterung willen absichtlich das Brustfell angerissen werden. Der geringe Vortheil ist unter Umständen zu theuer erkauft.

Diaphragma die Verhältnisse für beide Seiten im Grossen und Ganzen, soweit die Aorta in Betracht kommt, die gleichen sind.

Die übrigen Gebilde, welche noch in den Wurf kommen, sind auf beiden Seiten im Wesentlichen gleich. Wägt man nun ab, was abwärts vom 6. Brustwirbel zu Gunsten der linken oder rechten Seite spricht, so ist auf der rechten Seite, wie schon erwähnt, die Entfernung von den Hautdecken zum Oesophagus unter Umständen wohl etwas weiter[1]) (cf. auch v. Hacker l. c.), ausgenommen die Fälle, in denen die Speiseröhre in diesem Theile eine leichte Biegung nach rechts ausführt. Die Topographie von Oesophagus, Gefässen und Nerven ergiebt anatomisch keine bedeutsamen Verschiedenheiten beider Seiten.

Der Hauptvorwurf, welchen Hartmann dem rechtsseitigen Eindringen macht, die Ausstülpung der Pleura hinter dem Oesophagus, trifft, wie ein Blick auf die Abbildungen lehrt, wie ferner die verschiedenen Lehrbücher zeigen, durchaus nicht immer zu. Dies drücken ausserdem Quénu und Hartmann selbst aus, indem sie angeben, dass sie dieses Verhalten des Brustfelles nur in dem Atlas von Braune angegeben finden.[2]) Die grösste Gefahr der Pleuraverletzung liegt nicht dort, wo das Brustfell sich unter Umständen hinter den Oesophagus ausstülpt, sondern in der Nähe der durchtrennten Rippen. In letzterer Gegend ist sowohl bei Rehn und Anderen als auch bei mir der Riss durch die scharfen Rippenkanten zu Stande gekommen.

Am einfachsten gelangte ich auf folgende Weise an die Speiseröhre. Bildung eines rechteckigen Lappens mit der Basis an der Wirbelsäule vom 3. bis 9. Brustwirbeldornfortsatz. Der Lappen reicht bis zum medialen Rande der Scapula. Durchtrennung sämmtlicher Weichtheile bis auf die Rippen und Zurückschlagen des Lappens. Subperiostale Freilegung der 8. Rippe in 10 cm Länge. Dieser Act ist bei der Resection der Rippen der schwierigste. Hat man die Rippe freibekommen und durchtrennt, so gelingt es verhältnissmässig leicht, von hier aus die nächst obere u. s. w. von der Pleura abzuheben und zu durchtrennen. Bei einiger Uebung kann man sämmtliche Rippen bis zur 4. hinauf mitsammt der Intercostalmusculatur in Form eines Lappens hinaufklappen. Die Blutstillung macht dabei keine Schwierigkeiten. Am besten wird der Rippenweichtheillappen entfernt, denn

1) In einem neuen Horizontalschnitte fand ich den Oesophagus in der Höhe des 6. bis 7. Brustwirbels weit nach links von der Aorta; die linke Pleura lag ihm dicht an.

2) Vergl. Fig. 6.

eine Reposition (ähnlich wie es Bryant vorschlug) ist eine ausserordentlich überflüssige Complication. Nun vorsichtiges Ablösen der Pleura gegen die Wirbelsäule und ventralwärts. Es muss dabei auf den Nervus sympathicus Rücksicht genommen werden. Der Grenzstrang kann unter Umständen mitsammt der Pleura abgehoben werden. Rehn hält dies für ausgeschlossen, doch kann es auch bei der anatomischen Präparation vorkommen, wie Fig. 9 zeigt, dass er abgelöst wird. Ist man an die Vorderseite der Wirbelsäule gelangt, dann empfiehlt es sich, eine Schlundsonde einzuführen, um den Oesophagus deutlicher hervortreten zu lassen. Beim weiteren Vordringen ist auf die Vena azygos und den Ductus thoracicus Rücksicht zu nehmen; rückt man an die Speiseröhre selbst heran, so kommt das Vagusgeflecht in den Wurf. Eine Schonung der kleineren Aeste ist jedenfalls ein Ding der Unmöglichkeit. Man muss zufrieden sein, wenn man die dickeren Aeste vermeiden kann; wenn man bedenkt, dass man beim Erwachsenen in einer Tiefe von 12—14 cm arbeitet, so werden die Schwierigkeiten einleuchtend sein [1]). Die weitere Aufgabe, den Oesophagus zu isoliren, ist ebenfalls nicht leicht zur Zufriedenheit unter Schonung seiner Wandung zu lösen. Man gelangt ausserordentlich leicht da und dort in die Muscularis hinein eventuell sogar bis an die Mucosa.[2]) An dem freigelegten Oesophagus ist es möglich, eine Längswunde durch die Naht zu verschliessen, was Rehn schon am Menschen dargethan hat. So konnte man also daran denken, eine Oesophagotomiewunde zu nähen, oder die Continuität der Speiseröhre nach Abtragung eines Divertikels wieder herzustellen. Anders wird die Lage bei einer queren Durchtrennung des Oesophagus. Ich halte es für ausgeschlossen, in dieser Tiefe eine exacte Ringnaht anzulegen (NB. auch ohne vorausgegangene Resection eines Oesophagusstückes). Isolirt man sich den Oesophagus resp. die beiden Enden so weit, dass sie näher an die Weichtheilwunde herangebracht werden, so beraubt man die freipräparirten Stücke ihrer Ernährung, und die Nekrose wird nicht lange auf sich warten lassen. Für die Richtigkeit dieser Anschauung spricht meines Erachtens die Abbildung (Fig. 7), welche nach einem Injectionspräparate gezeichnet ist. Der

1) Ventral von der Speiseröhre läuft man Gefahr, das Pericard zu verletzen, was für den Erfolg der Operation von sehr übler Folge sein kann. Die Bewegungen des Herzens fühlt man zwar sehr deutlich, sie leisten aber für die Erkennung des Herzbeutels wenig oder gar nichts. Verhältnissmässig günstig zur Vermeidung dieser Klippe ist es, dass auch hier der Oesophagus von lockerem Gewebe umgeben ist.

2) Von dieser wenig erwünschten Thatsache kann man sich leicht nach Herausnahme des Oesophagus vom Brustraume aus näher überzeugen.

Theil der Speiseröhre, welcher direct unterhalb der Bifurcation gelegen ist, wird von einem Aste der Bronchialarterie versorgt; nach abwärts sehen wir noch 3 Art. oesophageae eintreten; die unterste Partie wird von der Art. gastrica sin. und phrenica sinistra versorgt. Die Länge der Aeste beträgt 3, höchstens 4 cm; zieht man nun den Oesophagus so weit vor, als es zur Ausführung der Resection nöthig ist, so werden die Gefässe entweder abreissen, oder es findet eine solch starke Dehnung mit Einreissen der Intima statt, dass sich eine Thrombose einstellt. Was nun auch eintreten mag, das Resultat ist in beiden Fällen das gleiche, eine Nekrose des der Ernährung beraubten Stückes. Die kleineren Blutgefässe, welche von den Seiten her eindringen, werden ohnehin bei der Freilegung abgetrennt, von ihnen ist also eine Ernährung der Oesophaguswand nicht zu erwarten.

Was das Verfahren von Heidenhain anlangt, welcher die Resection der Processus transversi und der centralen Rippenstücke empfiehlt, so haften demselben verschiedene Mängel an.

Erstens geht der Weichtheilschnitt durch die dicke Rückenmusculatur hindurch, so dass schon ein tiefer Weichtheiltrichter entsteht. Zweitens hat es keinen besonderen Werth, den Querfortsatz an der Basis abzutragen, weil die Proc. transversi nicht quer stehen, sondern schräg nach hinten gerichtet sind und der Wirbelkörper weiter nach der Seite hervorragt als die Basis der Proc. transversus. Trägt man ihn in der Ebene (sagittal) mit dem lateralen Rande des Wirbelkörpers ab, so gewinnt man 1½—2 cm Spielraum, die an der Rippe durch Resection leichter und bequemer zu erreichen sind. Drittens (dies ist der wichtigste Einwand) läuft man dabei eher Gefahr, den Sympathicus zu verletzen[1]). Man gewinnt bei der Ausführung des Heidenhain'schen Vorschlages weder mehr Zeit noch Raum wie bei dem von Rehn u. A. eingeschlagenen Wege. Davon konnte ich mich ebenfalls an der Leiche überzeugen.

Milton's Plan, die mediane Spaltung des Sternum, führte ich ebenfalls an der Leiche aus. Nach Durchtrennung des Brustbeines kann man bei kräftigem Auseinanderziehen der Sternalhälften einen klaffenden Spalt von 10 cm Breite erzielen. Für etwaige Eingriffe im vorderen Mediastinum mag dieser genügen. Man kann sich auch oberhalb des Aortenbogens einen Weg zum Oesophagus verschaffen, doch gelingt eine ausgedehntere Freilegung nicht. Noch ungünstiger sind aber die Verhältnisse für die tiefer gelegenen Partien der Speiseröhre.

1) v. Hacker (l. c.) hebt ausserdem noch die stärkere Blutung aus den Venengeflechten der Wirbelsäule hervor.

Der Vorschlag von Dobromysslow wird wohl selten in praxi ausgeführt werden:

1. wollen wir einen Pneumothorax möglichst vermeiden, welcher bei ihm ja unumgänglich nothwendig ist;

2. läuft man, wie er selbst angiebt, Gefahr, das Pericard und die andere Pleura zu verletzen, und

3. ist dabei absolut nicht für Secretabfluss gesorgt. Schon der letztgenannte Grund wird von einer Ausführung am Lebenden abhalten.

Es ist hier nicht meine Aufgabe, die Frage des operativen Pneumothorax zu erörtern; ich verweise dabei auf die erschöpfenden und leicht zugänglichen Arbeiten von Gerulanos[1]) und Gross[2]), ferner auf die jüngste Mittheilung von Amburger.[3]) Aus diesen geht hervor, dass bei kleinen Pleuraeinrissen bedrohliche Erscheinungen von Seiten der Athmung und des Herzens dadurch vermieden werden, dass die Oeffnung in der Pleura sofort durch das Andrücken eines Tampons mit folgender Naht verschlossen wird.[4])

Bedrohliche Erscheinungen treten nach dem Entstehen eines operativen Pneumothorax, abgesehen von allgemeinen Einflüssen, welche das Zustandekommen derselben begünstigen können, hauptsächlich nur dann auf, wenn die an der Brustwand gesetzte Oeffnung eine gewisse Grösse besitzt und während längerer Zeit offen bleibt. Das plötzliche Eindringen von Luft bedingt einerseits durch Reizung der Vagusendigungen und andererseits durch die Einwirkung des athmosphärischen Druckes auf das Herz und die Gefässe, weiterhin durch den Ausfall der Function der einen Lunge recht stürmische Erscheinungen, welche hauptsächlich in einer hochgradigen Beschleunigung der Athmung und der Herzthätigkeit, ja bis zum Stillstand derselben bestehen (Gerulanos l. c. S. 529).

Die Lebensgefahr wird grösser, bei rechtsseitigem als bei linksseitigem Pneumothorax. Dabei ist nicht allein der Ausfall der Function der rechten oder der linken Lunge, sondern auch der Umstand, ob der volle Atmosphärendruck auf die rechte oder auf die linke Seite

1) Gerulanos, Eine Studie über den operativen Pneumothorax u. s. w. Deutsche Zeitschrift f. Chirurgie Bd. XLIX.

2) Gross, Erfahrungen über Pleura und Lungenchirurgie. Beiträge zur klin. Chirurgie. Bd. XXIV.

3) Amburger, Zur operativen Behandlung der Brustwand und Mediastinalgeschwülste. Beiträge zur klinischen Chirurgie. Bd. XXX. Heft 3.

4) Unter ungünstigen Umständen kann es trotzdem zur Infection des Pleuraraumes kommen.

des Mediastinums wirkt und dieses nach rechts oder nach links verschiebt, von Bedeutung. In letzterem Falle werden vor Allem die Cava und der dünnwandigere rechte Vorhof getroffen. Der auf ihnen lastende Atmosphärendruck verhindert, dass ein Aufsaugen des venösen Blutes stattfindet; bei linksseitigem Pneumothorax trifft der volle Atmosphärendruck mehr den widerstandsfähigen, rechten Ventrikel.

Die verschiedenen Vorschläge, welche in der Behandlung des Pneumothorax gemacht wurden, gebe ich nur im Auszuge wieder, nach der Zusammenstellung von Amburger[1]). Maas, welcher die Wasserverdunstung fürchtete, empfahl die Anwendung des Spray. Tietze verwarf sowohl diesen, wie auch die Ausspülungen der Brusthöhle, erstens wegen der Pleurareizung, zweitens wegen der Möglichkeit einer Intoxication. Witzel verwandelte den Pneumo- in einen Hydrothorax, welchen er durch Aspiration der Flüssigkeit mit nachfolgender Drainage beseitigte. Doyen, Tuffier und Hallion, Quénu und Bartlett, Parham empfahlen die künstliche Athmung auf dem Wege der Intubation oder Tracheotomie. Eigens dazu construirte Apparate sind von O'Dwyer und Doyen angegeben. Gross empfahl die von Krause geübte Tamponade im Brustraum. Bayer und Gross (Krause) suchten ferner durch die Pneumopexie die Lunge bei offener Pleurahöhle functionsfähig zu erhalten.

Schliesslich müssen wir noch die Gefahren der doppelseitigen Pleuraverletzung erwähnen. König hält dieselben auf Grund seiner Versuche und eines operirten Falles für nicht sehr beträchtliche. Allerdings muss hinzugefügt werden, dass die Eröffnung beider Pleuren in dem Falle von König angezweifelt wurde. In der ersten Beobachtung von Amburger wurden beide Pleuren angerissen; „Athmung und Puls blieben ungestört". Der Tod trat 3 Tage nach der Operation ein[1]). Bei der Mediastinotomia dorsalis wird es sich empfehlen, Pleuraverletzungen durch Tamponade zu verschliessen und dann zu nähen, wie wir es mit günstigem Erfolge ausführten.

Als Voroperation ist jedenfalls die Gastrostomie auszuführen, die sich bei dem Aufsuchen von Fremdkörpern eo ipso ergiebt, da man die weniger eingreifende Operation der Gastrotomie wohl zuerst versuchen wird. Bei heruntergekommenen Patienten wird man erst den Ernährungszustand nach Anlegung der Magenfistel zu heben trachten, um später (falls die sofortige Operation nicht dringend indicirt ist, wie bei Eiterungen und Fremdkörperperforation) den Eingriff am Oesopha-

1) l. c. S. 791.

2) Nähere Angaben fehlen.

gus zu wagen. Für die Zeit nach der Operation garantirt der Magenmund die möglichste Schonung der Oesophaguswunde; Speichel wird freilich in allen Fällen mit der letzteren in Berührung kommen, doch sind gröbere Verunreinigungen ausgeschlossen.

Auch Rehn (l. c.) räth, vor jeder Operation am Brusttheil des Oesophagus die Anlegung einer Magenfistel vorauszuschicken, welche, abgesehen von einer gesicherten Ernährung des Patienten für die Wunde in der Speiseröhre gewissermaassen ein Sicherheitsventil ist (1898 Chirurgencongress).

Nach v. Hacker[1]) bietet die Gastrostomie den grossen Vortheil, dass man für die erste Zeit ganz auf die Sondenernährung verzichten kann und somit die Heilung der Oesophagotomiewunde in Ruhe erfolgt.

F. de Quervain[2]) empfiehlt die Gastrostomie nicht nur als Nothoperation bei Patienten, die sonst dem Hungertode verfallen sind, sondern auch als Voroperation, bei Eingriffen am Oesophagus; speciell dann ist sie indicirt, wenn es sich bei Resectionen um eine tiefe Lage der Durchtrennungsstelle der Speiseröhre handelt, so dass das untere Ende nicht mehr zuverlässlich an die äussere Haut angenäht werden kann.

Auch Helferich[3]) spricht sich für die präliminare Gastrostomie aus.

Schlusssätze.

1. Die Lage des Oesophagus ist auch in der Norm in gewissem Grade wechselnd.
   a) zu der Wirbelsäule,
   b) zu den Pleurablättern, speciell dem rechtsseitigen,
   c) zu der Aorta.
2. Als Zugang zu dem Oesophagus empfiehlt sich
   a) oberhalb der Bifurcation die linke Seite,
   b) in der Höhe des 5. und 6. Brustwirbels die rechte Seite. Von da ab
   c) bis zum Diaphragma die rechte oder linke Seite.

   Am besten eignet sich ein Bogenschnitt, oder ein rechteckiger Lappenschnitt (mit der Basis an der Wirbelsäule).
3. Der Ausführung der Operation vom hinteren Mediastinum aus sind enge Grenzen gezogen; sie ist im Wesentlichen beschränkt auf:
   a) Fremdkörper, welche auf keine andere Weise zu entfernen sind, oder welche den Oesophagus bereits perforirt haben,

---

1) v. Hacker, Handbuch der praktischen Chirurgie. 1899 u. Langenbeck's Archiv. Bd. LXIV. Heft 2.

2) F. de Quervain, Zur Resection des Halsabschnittes der Speiseröhre wegen Carcinom. Langenbeck's Archiv. Bd. LVIII. 1899.

3) Helferich, Die Gastrostomie als Hülfsoperation vor den Operationen am Pharynx und Oesophagus. Deutsche Zeitschrift f. Chirurgie. Bd. LV. 1900.

b) die sehr seltenen Divertikel im unteren Theile des Oesophagus, falls sie einer palliativen Behandlung trotzen und nicht Verwachsungen unüberwindliche Hindernisse bieten.

4. Der Operation am Oesophagus ist die Gastrostomie vorauszuschicken.
5. Bei glatter Wunde des Oesophagus kann die Naht derselben versucht werden, doch ist im Uebrigen die Tamponade am Platze.
6. Pleuraverletzungen sind durch Tamponade während der Operation und folgende Naht zu behandeln.
7. Für anderweitige Eingriffe an den Gebilden des hinteren Mediastinums kommen in Betracht:
   a) Eiterungen, welche von der Wirbelsäule oder von dem Oesophagus ausgehen und durch die Incision von oben (Mediastinotomia collaris Heidenhain, v. Hacker, Cavazzani und Andere) nicht zu beherrschen sind,
   b) entsprechend gelagerte Lungenabscesse.

Anmerkung bei der Correctur: Von dem vollkommenen Wohlbefinden des Mannes konnte ich mich am 4. November 1901 persönlich überzeugen.

XXI.

Aus dem Allgemeinen Krankenhause Hamburg-St. Georg.

Zur Behandlung hochsitzender Mastdarmcarcinome.

Von

Oberarzt Dr. Wiesinger, Hamburg.

Die Verhandlungen des vorjährigen Chirurgen-Congresses über die chirurgische Behandlung des Mastdarmcarcinoms haben zur Genüge gezeigt, dass eine Uebereinstimmung in dieser Beziehung noch nicht erzielt ist, und dass nicht nur verschiedene Modificationen, sondern principiell differente Operationsmethoden miteinander concurriren.

Während ein Theil der Chirurgen die sogenannten sacralen Methoden bevorzugt und fast ausnahmslos bei allen Mastdarmcarcinomen in Anwendung bringt, indem bald temporäre Resectionen, bald die eigentliche Kraske'sche Methode mit Entfernung eines Theils des Kreuzbeins ausgeführt wird, geht ein anderer Theil eklektisch vor, will nur die hochsitzenden sacral operiren, die in den unteren Abschnitten des Mastdarms sitzenden mit der sogenannten perinealen oder bei Frauen mit der vaginalen Methode behandelt wissen. Der in dem damaligen Chirurgen-Congress den einleitenden Vortrag haltende Professor Rehn, Frankfurt, stellt die Methoden der Weichtheiloperationen in den Vordergrund, und glaubt mit diesen auch die hochsitzenden Carcinome entfernen zu können.

Im Ganzen schien die Stimmung der Mehrzahl dafür zu sein, die tiefersitzenden Weichtheiloperationsmethoden zu überlassen, die höhersitzenden den sacralen Methoden zu reserviren.

Diese beiden Arten der Mastdarmcarcinome, die hoch- und die tiefersitzenden, sind in Beziehung auf die Schwierigkeiten der Operation auf die Mortalität nach derselben und die Prognose so durchgreifend verschieden, dass dieselben, wie damals schon klar ausgesprochen wurde, nicht als gleichwerthiges statistisches Material zusammen geworfen werden können, sondern dass es, um einen klaren Ueberblick

zu gewinnen, was die Operation beim Mastdarmkrebs leistet, unumgänglich nothwendig ist, diese beiden Kategorien jede getrennt für sich zu behandeln.

Die Bezeichnung „hochsitzendes Mastdarmcarcinom" ist wissenschaftlich nicht berechtigt. Die sogenannten hochsitzenden Mastdarmcarcinome haben mit dem Mastdarm eigentlich nichts oder nur wenig zu thun, sondern sind Carcinome des Beckentheils des Colon, des Colon pelvinum.

Die Grenze zwischen Rectum und Pars pelv. coli liegt etwas ober halb des Ansatzes des Peritoneums.

Die hochsitzenden Mastdarmcarcinome sind entweder Carcinome des Colon pelvinum, oder Grenzcarcinome der Pars pelvina recti und der des Colon. Wo wir also der Einfachheit wegen von hochsitzenden Mastdarmcarcinomen in der Folge sprechen, sind diese anatomischen Verhältnisse in Betracht zu ziehen.

Es ist daher mit besonderem Dank anzuerkennen, dass seitdem von mehreren Kliniken Statistiken erschienen sind, welche ihr Material von diesen Gesichtspunkten aus geordnet und verwerthet haben. Besonders in der aus der von Bergmann'schen Klinik hervorgegangenen Statistik [1]), und in der aus der Schede'schen Klinik[2]) stammenden ist diese Trennung scharf durchgeführt. Es geht aus denselben deutlich hervor, welch enormer Unterschied zwischen den hoch- und tiefsitzenden Rectumcarcinomen besteht.

Die Mortalität im Anschluss an die Operation betrug bei von Bergmann für die

tiefsitzenden 14,7 Proc.
hochsitzenden 47,7 Proc.

bei Schede für die

tiefsitzenden 22,58 Proc.
hochsitzenden 45,45 Proc.

Die hohe Zahl von Todesfällen im Anschluss an die Operation ist leicht erklärlich. Der Wunsch, auch weiter fortgeschrittenen Fällen von hochsitzendem Mastdarmcarcinom die Chance der Heilung noch zu Theil werden zu lassen, liess diese Operateure die Indication für die Radicaloperation möglichst weit stellen. So operirte von Berg-

1) Wolff, Radicaloperation des Mastdarmkrebses. Langenbeck's Archiv. Bd. LXII. S. 282.

2) Vogel, Zur Statistik und Therapie des Rectumcarcinoms. Deutsche Zeitschrift für Chirurgie. Bd. LIX.

mann von den in Behandlung gekommenen Fällen von Mastdarmcarcinom 80,6, Schede 80,3 Proc., wahrend andere Operateure die Indicationsstellung bedeutend enger umgrenzten. Dass aber jede weitere Indicationsstellung auf die Mortalität nach der Operation von wesentlichem Einfluss sein wird, ist ohne Weiteres einleuchtend.

Immerhin ist die Zahl der im Anschluss an die Operation Gestorbenen eine sehr bedeutende, selbst wenn man bedenkt, dass die grössere Zahl dieser Operationen an schon älteren und durch ihr Leiden geschwächten Personen vorgenommen wird. Annähernd die Hälfte dieser Kranken stirbt im Anschluss an die Operation.

Da diese Zahlen unseren ersten Kliniken entstammen und die Operationen von den hervorragendsten Operateuren und Chirurgen ausgeführt sind, so dürfen wir wohl annehmen, dass die Gesammtresultate aller sowohl hinsichtlich der Mortalität als der Zahl der Recidive sich noch ungünstiger stellen würden.

Ausser diesen Gefahren, welche die Operation selbst bietet und in der grossen Mortalität nach derselben ihren Ausdruck findet, kommen auch nach glücklich überstandener Operationsgefahr gerade bei diesen Operationen mehr als bei anderen verschiedene Momente in Betracht, welche die Geduld der Kranken in hohem Maasse in Anspruch nehmen und dazu angethan sind, die Vortheile derselben illusorisch zu machen, indem sie den davon Betroffenen den Lebensgenuss verbittern und verkümmern.

Nicht nur geht ein nicht unbeträchtlicher Theil dieser Kranken in absehbarer Zeit unter mehr oder weniger grossen Beschwerden an Recidiven zu Grunde, auch die verhältnissmässig geringe Zahl derer, die das Triennium, die sogenannte Dauerheilung erreichen, gelangt zu diesem glücklichen Ende meist auch erst nach Ueberstehung mannigfacher Leiden und Beschwerden und nachdem nicht selten noch mehrfach grössere und kleinere Operationen nöthig gewesen sind.

Jeder, der unbefangenen Blickes häufiger die Nachbehandlung dieser Kranken geleitet hat, oder die veröffentlichten Krankengeschichten aufmerksam liest, wird zugeben, dass die Beschwerden dieser unglücklichen Kranken meist sehr erheblich sind, so dass sie sich noch längere Zeit nach der Operation in einem bejammernswerthen Zustand befinden. Glatte Wundheilungen sind verhältnissmässig selten. Dass die Darmnaht nicht hält, oder der durch den After durchgezogene Darm sich wieder zurückzieht oder der heruntergezogene Darm stellenweise oder ausgedehnt gangränös wird, sind Ereignisse, die nicht selten und mit grossen Widerwärtigkeiten für den Kranken verbunden sind, ganz abgesehen von der damit verbundenen Lebensgefahr. Stuhl und

Wundsecret überschwemmen dann die grosse Höhlenwunde und verursachen entzündliche Störungen der Wundheilung, Phlegmone etc. Oefters ist nur der Aufenthalt im permanenten Bade im Stande, den Zustand einigermaassen erträglich zu machen.

Diese Ereignisse aber zu verhüten, ist bis jetzt kein Chirurg im Stande. Aber auch nach weiter fortgeschrittener Heilung tragen zurückbleibende Darmfisteln, stenotische Beschwerden, zuweilen sehr heftige neuralgische Beschwerden, mehr oder weniger vollständige Incontinenz besonders aber das event. bald wieder einsetzende Recidiv dazu bei, die Freude an dem errungenen Resultate illusorisch zu machen.

Die verhältnissmässig kleine Zahl derer, die wieder ganz gesund werden und gesund bleiben, kann für die Leiden der Mehrzahl dieser Kranken keine genügende Entschädigung sein.

Die Dauerheilung, drei Jahre nach überstandener Operation ohne Recidiv,[1]) ist ja auch nur ein willkürlich gewählter Zeitpunkt. Auch nach diesem Zeitraum geht noch mancher Kranke an Recidiven und Metastasen zu Grunde, manche aber auch ohne das Wiederauftreten der eigentlichen Krankheit an den Folgen der Operation, wie ich selbst zweimal erlebt habe.

Zwei Frauen mit hochsitzendem Mastdarmcarcinom waren von mir mit temporärer Resection des Kreuzbeins nach Rydygier operirt und ohne Fistel geheilt worden.

Fünf resp. sechs Jahre nach der Heilung waren keine oder nur unerhebliche Beschwerden vorhanden. Dann stellten sich, langsam sich steigernd, stenotische Zustände ein. Aus Furcht vor neuer Operation suchten dieselben keine ärztliche Hülfe auf, bis durch Ulcerationen oberhalb der Stenose phlegmonöse Zustände am Kreuzbein und Becken eintraten. Trotz sofort ausgeführter Spaltung und Anlegung eines Anus praeternat. gingen beide zu Grunde, die eine siebeneinhalb, die andere sechs Jahre nach ausgeführter Radicaloperation des Mastdarmcarcinoms, beide ohne dass ein Recidiv eingetreten war.

Es ist bei diesen Verhältnissen wohl verständlich und nicht unberechtigt, vielleicht etwas übertrieben, wenn man aus ärztlichen Kreisen Stimmen hört, die die Diagnose eines hochsitzenden Mastdarmcarcinoms und die Ueberweisung desselben an einen chirurgischen

1) Ich möchte bei dieser Gelegenheit dafür eintreten, den Procentsatz der Dauerheilungen nicht, wie es meist geschieht, aus der Summe der Ueberlebenden, sondern aus der Gesammtsumme der Operirten zu berechnen, da es sich doch immer um die Frage handelt, wie viele der Operirten Chance auf Dauerheilung haben.

Specialisten mit dem Unterschreiben des Todesurtheils für ziemlich identisch erklären.

Mir sind innere Kliniker und Chirurgen bekannt, die behaupten, ohne Operation befänden sich diese Kranken meist besser, der Krankheitsverlauf sei weniger beschwerlich als mit derselben.

Wenn dies Bild, welches ich von den Erfolgen der Operation bei hochsitzenden Mastdarmcarcinomen entworfen habe, auch vielleicht etwas düster ist, im Ganzen wird es doch, das werden die Meisten, die darin Erfahrung haben, zugeben, der Wahrheit entsprechen, und es ist daher der Wunsch, in diesen Verhältnissen noch Besserung zu schaffen, gewiss nicht unberechtigt.

Mir wenigstens haben einige Fälle, bei welchen der heruntergezogene Darm theilweise oder ganz gangränös wurde und dadurch das Leben oder wenigstens das Resultat der Operation gefährdet wurde, die Freude an der Operation verleidet, und ich habe seit der Zeit bei einer Anzahl von Fällen, die mir besonders schwer schienen, ein anderes Verfahren eingeschlagen, was mir in mehrfacher Hinsicht Vortheile vor den bisher geübten zu haben scheint und mit dem ich, und ich darf wohl sagen auch meine Patienten, so zufrieden waren, dass ich davon zunächst nicht wieder abgehen möchte.

Ich wollte mir erlauben, dasselbe in geeigneten Fällen den Collegen zur Prüfung und Nachahmung zu empfehlen, indem ich nochmals betone, dass dasselbe nur für die schwierigeren Fälle von hochsitzendem Mastdarmcarcinom bestimmt sein soll. Die tiefersitzenden und leichteren, uncomplicirten Fälle von hochsitzendem Carcinom behandle ich nach der bisher üblichen Weise.

Mein Bestreben war, die Todesfälle im Anschluss an die Operation möglichst zu verringern. Die postoperativen Gefahren und Beschwerden zu reduciren und die Operation selbst so radical als möglich zu gestalten. Diesen Bestrebungen musste der Wunsch, nach der Operation wieder vollkommen normale Verhältnisse zu erzielen, zum Opfer fallen, ein Nachtheil, der bei der Schwere des Leidens um so weniger entscheidend sein kann, als doch nur ein Bruchtheil der Kranken auch bei den üblichen Operationen dieselben wieder erhält.

Ich etablire grundsätzlich bei den hochsitzenden Mastdarmcarcinomen einen Anus praeternaturalis am Colon descendens auf der linken Seite des Leibes. Da derselbe aber bestimmt ist, auch nach der Radicaloperation dauernd zu bleiben, so wähle ich nicht die gewöhnliche Methode, sondern eine Modification, die von Witzel angegeben ist und die den Vortheil hat, schon an und für sich eine gewisse Continenz zu garantiren.

Ich mache einen Schnitt am Aussenrande des linken Rectus durch Bauchdecken und Peritoneum. Der Darm wird durch diese Oeffnung hervorgezogen, nun wird ein Schnitt geführt an der Aussenseite von Spina iliaca ant. sup. sin. bis auf den Knochen und von hier aus die Musculatur der Bauchdecken bis zum Bauchschnitt unterminirt. Darauf wird die hevorgezogene Darmschlinge durch die Muskeln bis über die Spina iliaca ant. sup. sin. hinaus durchgezogen. Die Bauchwunde wird geschlossen, der Darm ausserhalb der Spina an die umgebende Haut befestigt und eröffnet.

Sie wissen, dass die provisorische Anlegung eines Anus praeternaturalis bei Mastdarmcarcinom bereits 1881 von Schede auf der Naturforscherversammlung zu Halle warm empfohlen wurde, und auch jetzt noch, wie aus den letzten Veröffentlichungen hervorgeht, fast ausnahmslos bei hochsitzenden Mastdarmcarcinomen ausgeführt wird.

Die Vortheile dieser Operation vor Ausführung der Radicaloperation sind so in die Augen springend, dass die Nachtheile, welche von anderer Seite angeführt sind, dieselben nicht aufwiegen können. Obwohl dies zugegeben wird, scheint bis jetzt die Methode doch wenig Nachahmung gefunden zu haben.

Ihren Werth hat die Methode darin, dass sie die Kothstauung gründlich beseitigt, ehe die Radicaloperation gemacht wird, dass sie die fast immer bestehenden katarrhalischen Veränderungen der Dickdarmschleimhaut dadurch zur Ausheilung bringt und eine tadellose Function des Darms einleitet, wodurch die Widerstandskraft der Kranken wesentlich gehoben, ihr Kräftezustand verbessert wird. Anderseits gestattet die Anlegung des Anus praeternaturalis bis zur Ausheilung der durch die Radicaloperation gesetzten grossen Wunde, den Koth von der erkrankten Partie fernzuhalten und die Durchspülung und Reinigung des erkrankten Mastdarmabschnittes mit antiseptischen Flüssigkeiten, so dass die Radicaloperation unter annähernd aseptischen Verhältnissen ausgeführt werden kann.

Ein nicht zu unterschätzender Vortheil, den ich nicht erwähnt finde, ist auch der, dass scheinbar fest eingemauerte und nicht mehr operable Carcinome nach Anlegung eines Anus praeternaturalis mit der Zeit wieder beweglich und operabel werden, offenbar dadurch, dass die Reizungs- und Entzündungszustände, welche durch die durchgehenden Kothmassen in dem ulcerirten Carcinom hervorgerufen werden, zurückgehen und die Infiltrationen schwinden. In zwei Fällen habe ich diese Beobachtung selbst gemacht.

Alle diese Vortheile, und diese sind nicht unerheblich, theilt mein Verfahren mit dem von Schede seinerzeit angegebenen. Während

University of California LIBRARY

Schede aber empfiehlt, den Anus praeternaturalis nach erfolgter Ausheilung wieder zu schliessen, möchte ich vorschlagen, den Anus praeternaturalis auch nach der Ausheilung der Radicaloperation fortbestehen zu lassen, denselben also dauernd zu erhalten. Abgesehen davon, dass dadurch die dritte Operation, die bei Schede's Methode nöthig ist, erspart wird, was bei dem Alter und der Schwäche solcher Patienten ins Gewicht fällt, hat dies den grossen Vortheil, dass die Kothentleerung dauernd von der erkrankten Körpergegend ferngehalten wird und die Function des Darms völlig unabhängig gemacht wird von den Vorgängen in der Wundhöhle des exstirpirten Mastdarmcarcinoms.

Auf diese Weise fallen die häufigen postoperativen Störungen fort, die von dem durch die Wunde geleiteten Darmrohr ausgehen können und häufig genug ausgehen: Stenosen, Neuralgien, Kothfisteln, welche dem Kranken oft genug das Leben verbittern und ihn elend und kümmerlich erhalten.

Besonders aber ist es von Werth, bei dem so häufigen Eintreten von Recidiven, die leicht wieder den Darm in Mitleidenschaft ziehen und von neuem die früheren Beschwerden hervorrufen.

Bei tadelloser Function des Darmkanals durch den künstlichen After sieht man von alle dem nichts, den Kranken bleibt trotz des Recidives oft noch lange ihr Wohlbefinden erhalten, und häufig lässt sich auch das Recidiv ohne allzu grosse Schwierigkeiten exstirpiren.

Die Hauptvortheile treten aber bei der Radicaloperation selbst hervor. Die Garantie einer reinen Wunde ohne Beschmutzung mit Koth während und nach der Operation theilt dies Verfahren mit dem von Schede angegebenen. Dies kann, wie auch Schede hervorhebt, nicht ohne Einfluss auf den Wundverlauf sein.

Ein Hauptgrund der hohen Mortalität nach der Operation des hochsitzenden Mastdarmcarcinoms ist die Peritonitis und die septische Wundinfection im Anschluss an die Operation.

In der Krönlein'schen Statistik sind mehr als die Hälfte der Todesfälle bedingt durch septische oder septisch-peritonitische Affectionen, und es ist wohl kein Zufall, sondern eine Folge der Methode, wenn in der Schede'schen Statistik diese Rubrik fast ganz fehlt. Auch mir ist von den elf Fällen, welche ich mit vorheriger Anlegung eines Anus praeternaturalis behandelt habe, kein einziger an Sepsis oder septischer Peritonitis zu Grunde gegangen.

Eine zweite Hauptgefahr, die bei dieser Operation viele Opfer fordert, ist der Collaps nach der Operation, und diese bildet sowohl in der von Bergmann'schen wie Schede'schen Statistik einen

Hauptfactor der Mortalität. Die Erklärung ist naheliegend. Die meisten der Operirten sind schwächliche mehr oder weniger kachektische Menschen, mit mangelhafter Herzthätigkeit, und die Operation ist eine ganz ausserordentlich eingreifende, blutige, grosse Anforderungen an die Widerstandskraft der Patienten stellende. Diesen Anstrengungen ist ein grosser Theil der Kranken nicht gewachsen und geht zu Grunde.

Jede Operationsmethode also, welche die Grösse der Operation vermindert und geringere Anforderungen an die Widerstandskraft der Kranken stellt, wird auch die Zahl der Todesfälle an Collaps verringern. Dies geschieht bei der von mir vorgeschlagenen Methode. Da der Anus praeternaturalis dauernd bleiben soll, fällt der ganze Theil der Operation fort, der den heruntergeholten Darm mit dem stehengebliebenen Anustheil vereinigen soll. Der Darm wird nur soweit heruntergeholt, wie er erkrankt ist resp. soweit sich noch Drüsen im Mesocolon finden. Dieser Theil wird exstirpirt, der Darmstumpf im oberen Wundwinkel vernäht.

Die Behandlung des Peritoneums bleibt hierbei dieselbe wie sonst üblich. Dasselbe wird stets eröffnet und wieder geschlossen, nachdem der erkrankte Darm herunter geholt ist, womöglich ehe der erkrankte Theil des Darms eröffnet oder entfernt wird.

Zuweilen gehen die Drüsen im Mesocolon 6, 8 ja 10 cm über die erkrankte Darmpartie hinaus, so dass man gezwungen ist, den Darm noch weit über das eigentliche Carcinom hinaus zu reseciren.

Das erkrankte Darmrohr wird am besten mit dem Anustheil im Zusammenhang entfernt. Bei diesem Vorgehen kann man noch radicaler vorgehen, als wenn man beabsichtigt, den Darm wieder zu vereinigen. Vor Allem erhält man hierbei eine viel weniger complicirte, einfachere Wunde, als wenn das Darmrohr durch die Wundhöhle verläuft. Nach Vollendung der Operation hat man eine grosse, leicht zu tamponirende Wundhöhle vor sich, in deren oberem Winkel sich ein übernähter leerer Darmstumpf befindet.

Dieser Vereinfachung und Abkürzung der Operation möchte ich es zuschreiben, dass mir keiner meiner elf operirten Kranken, und es handelt sich bei allen um besonders schwere Fälle, im Collaps gestorben ist. Zwei Fälle sind im Anschluss an die Operation gestorben.

1. Ein 75jähriger Mann, wegen hochsitzenden Carcinoms operirt, mit Lungenemphysen, starb bei tadelloser Function des Darms und gut granulirender Wunde vierzehn Tage nach der Operation an bronchitischen Erscheinungen.

2. Ein 36jähriger Mann, sehr heruntergekommen und elend, bei welchem ein hochsitzendes Mastdarmcarcinom von ungewöhnlicher Ausdehnung (23 cm lang) exstipirt wurde, starb sechs Wochen nach der Operation an Erschöpfung. Die übrigen neun haben die Operation überstanden, darunter:

2 im Alter von 70—80 Jahren,
1 im Alter von 60—70 „
3 im Alter von 50—60 „
2 Frauen von über 40 „
1 Mädchen von 16 Jahren mit jauchendem, 10 cm langem hochsitzenden Carcinom.

Die Recidive verlaufen viel weniger störend und das Allgemeinbefinden weniger alterirend, wenn durch den Anus praeternaturalis die regelmässige Darmfunction garantirt ist. Bei drei Patienten sind Recidive eingetreten, welche bei allen dreien operirt werden konnten. Zwei Patienten sind einem erneuten Recidiv erlegen. Der eine über 70 Jahre, drei Jahre nach der Radicaloperation, der andere zwei Jahre darnach, beide hatten sich bis in die letzten Monate wohl befunden. Eine Frau von 42 Jahren, welcher vor dreiviertel Jahren ein Recidiv operirt ist, lebt bis jetzt eineinhalb Jahr nach der Operation. Eine Frau zwischen 40—50 Jahren ist vor viereinhalb Jahren operirt, lebt ohne Recidiv. Ein Mann über 70 Jahre, zwei Männer zwischen 50 bis 60 Jahren sind bis jetzt ohne Recidiv zweieinhalb, eineinhalb und ein Jahr nach der Operation. Ein Mann zwischen 50—60 und das Mädchen von 16 Jahren sind ebenfalls ohne Recidiv, aber erst vor kürzerer Zeit operirt.

Die Kranken erholen sich nach überstandener Operation alle sehr gut, ihre Kräfte und Gewicht nahmen zu und sie sahen blühend und wohl aus. Die im Alter zwischen 50—60 Jahren stehenden nahmen ihre Thätigkeit wieder auf, darunter ein Arzt, der bereits zehn Wochen nach der Operation seine Praxis wieder aufnahm, Vereine und Gesellschaften besuchte, ohne nennenswerthe Störungen.

Nachdem Morgens durch einen Einlauf der Darm vom Anus praeternaturalis aus ausgespült ist, pflegt er mit Pelotte verschlossen, tagsüber keine Störungen zu machen.

Die Kranken lernen mit den veränderten Verhältnissen sich allmählich sehr gut abzufinden.

Ich möchte nicht in den Verdacht kommen, dass ich die Nachtheile, die jeder künstliche After für den Träger mit sich bringt, gering schätze oder übersehe. Aber bei einem so schrecklichen und deletären

und für den Kranken so peinlichen Leiden, kommen diese Unannehmlichkeiten erst in zweiter Linie in Betracht.

Wenn wir bei hochsitzendem Mastdarmcarcinom unseren Patienten mit einiger Sicherheit nach der Radicaloperation einen tadellos functionirenden Mastdarm verprechen könnten, würde selbst eine etwas erhöhte Mortalität nicht sehr ins Gewicht fallen. Wenn wir aber ihnen oder ihren Angehörigen erklären müssen, wie gross die Lebensgefahr ist, die sie bei der Operation laufen, wenn wir ihnen weiter auseinander setzen müssen, wie verhältnissmässig gering selbst nach Ueberstehen der Operation die Chance für sie ist, auf die Dauer normale Verhältnisse zu erlangen, wenn wir ihnen mit einem Worte die volle Wahrheit über ihre Aussichten enthüllen, so werden gewiss viele auf die Chance verzichten und den ungefährlicheren Weg der Anlegung eines Anus praeternaturalis mit Radicaloperation des erkrankten Mastdarms vorziehen.

Auch Hochenegg, welcher unstreitig die besten Resultate der Operation bei Mastdarmcarcinom aufzuweisen hat, lässt in zahlreichen Fällen einen Anus praeternaturalis nach der Operation bestehen. Hochenegg legt einen sacralen After an, indem er den heruntergezogenen Darm an der Stelle einnäht, an welcher das Kreuzbein resecirt ist.

Ich glaube, dass die häufige Anwendung dieses sacralen Afters nicht unwesentlich die Resultate dieses Autors influirt.

Nach den Ausführungen, welche Hochenegg auf dem Chirurgen-Congress 1900 gab[1]), hatte er bis dahin 121 Rectumcarcinome operirt. Davon starben 10 im Anschluss an die Operation, 111 wurden geheilt. 50 dieser Kranken erhielten einen sacralen After, 8 einen Anus praeternaturalis an der Stelle des früheren Afters, indem der Darm soweit heruntergezogen und hier vernäht wurde.

Bei 27 Fällen kam es zur Entwicklung einer hinteren bleibenden also von Epithel überzogenen Rectalfistel.

Die Vortheile meiner Methode gegenüber diesem Verfahren scheinen mir zu sein, dass den Kranken der Anus praeternaturalis schon bei der Ausführung der Radicaloperation zu Gute kommt.

Die Darmfunctionen sind bereits geregelt, was bei alten Leuten sehr in Betracht kommt. Weiter hat man während der Operation eine reine Wunde, keine Verunreinigungen mit Koth.

Der von mir angelegte Anus praeternaturalis liegt ferner ganz

1) Verhandlungen der Deutschen Gesellschaft für Chirurgie. 29. Congress. S. 14 ff.

ausserhalb des Locus morbi und wird nicht von event. eintretenden Recidiven tangirt, während der von Hochenegg angelegte in dem erkrankten Gebiete liegt. Nicht unerheblich scheint es mir ferner, dass der von Hochenegg angelegte After auf der Rückseite des Körpers liegt und, wenn auch durch Pelotten ganz gut verschlossen, doch nicht so bequem, wie der auf der Seite liegende, vom Kranken selbst überwacht und gereinigt werden kann, ein Umstand, der zum Wohlgefühl der Kranken nicht unwesentlich beiträgt. Nach diesen Ausführungen glaube ich, dass bei den schwereren und complicirten Fällen von Colon pelvium oder Grenzcarcinomen manches Menschenleben erhalten werden kann, wenn man sich von vornherein entschliesst, auf die Herstellung normaler Verhältnisse zu verzichten und statt dessen einen Anus praeternaturalis in der von mir angegebenen Weise herzustellen. Die Radicaloperation ist dabei vereinfacht und abgekürzt. Die postoperativen Störungen fallen fort. Die event. Recidive sind unabhängig von der Darmfunction. Der Anus praeternaturalis in der linken Seite ist für den Besitzer weniger störend und lästig als der sacrale After.

XXII.

Aus der chirurgischen Universitätsklinik zu Leipzig (Director: Herr Geheimrath Trendelenburg).

Eine seltene Verletzung des Fussgelenkes.

Von

Dr. Mertens,
Assistenzarzt der Klinik.

(Mit Tafel VII.)

Am 4. Juli 1901 wurde der 34 Jahre alte Mimiker K. W. aus B. in die chirurgische Klinik zu Leipzig aufgenommen.

Der kleine (1,56 m grosse), sehr leicht gebaute Patient giebt an, er sei in der Nacht vom 30. Juni 1901 auf 1. Juli 1901 in der Betrunkenheit mit einem anderen Individuum in Streit gerathen. Dabei sei er von seinem Gegner entweder gestossen, sodass er zu Boden gefallen sei, oder aber in die Höhe gehoben und auf den Erdboden hingeworfen. Genaueres kann er über den Hergang des Unfalls nicht berichten. Er erinnert sich nur noch daran, dass er auf dem Erdboden gelegen und heftige Schmerzen im rechten Fusse verspürt habe, die ihm das Auftreten auf denselben unmöglich machten. Er ist dann von der Stelle des Unfalles in seine Wohnung gefahren worden.

Bei der Aufnahme in die Klinik ist folgender Befund erhoben worden:

Im Bereiche des rechten Fussgelenks besteht eine ausgedehnte Schwellung, welche am stärksten auf der dorsalen Seite des Gelenks ist und sich nach oben bis fast zum Kniegelenk, nach unten bis zu den Metatarso-phalangeal-Gelenken erstreckt. Die Conturen des Fussgelenks sind verstrichen; eine gelbe Verfärbung der Haut — von zersetztem Blutfarbstoff herrührend — besonders an der Vorderseite — reicht herauf bis zur Grenze des oberen und mittleren Drittels des Unterschenkels; der rechte Fuss steht in Spitzfussstellung (Taf. VII Fig. 1). Druck auf die Tibia und Fibula ist bis herab zu beiden Malleolen nicht schmerzhaft; dagegen besteht eine sehr ausgesprochene, circumscripte Druckempfindlichkeit in der Mitte zwischen äusserem Malleolus und der Achillessehne sowie an der entsprechenden Stelle der medialen Seite; hier erstreckt sich der Druckschmerz 7,0 cm weit nach oben; die Schmerzen strahlen bis in die grosse Zehe aus. Die Knöchelgegend ist rechts deutlich ver-

breitert. Der Abstand der beiden Malleolen beträgt von der Mitte des äusseren zur Mitte des inneren gemessen rechts 7,6 cm, links 6,2 cm. Die Schwellung der Weichtheile ist hierbei nicht in Rechnung gezogen, da wir die beiden Spitzen des Zirkels fest an den Knochen angedrückt haben. Den Beweis für die Richtigkeit dieser Messung liefert das Röntgenbild. Wir haben erstens beide Füsse auf eine Platte röntgographirt, während die Röhre gerade über der Mitte der beiden Füsse stalnd, und zweitens jeden Fuss einzeln auf verschiedene Platten bei derse ben Stellung und dem gleichen Abstand der Röhre von der Platte. In beiden Fällen war die Entfernung des äusseren Randes der beiden Malleolen voneinander

rechts 7,4 cm,
links 6,0 cm.

Der Abstand der Malleolen von der Sohlenfläche ist rechts und links der gleiche. Drückt man einige Centimeter oberhalb der Malleolen die rechte Tibia und Fibula in querer Richtung gegen einander, so federn die beiden Knochen zusammen, um beim Nachlassen des Druckes wieder auseinander zu weichen. Bei kräftigem Druck, welcher dem Patienten äusserst schmerzhaft ist, lässt sich die Distanz der beiden Knöchel auf 6,7 cm herabdrücken. Auf einem Röntgenbild, welches aufgenommen wurde, während Tibia und Fibula fest gegeneinander gepresst wurden, sieht man, dass sich die Tibia fast vollständig in ihre normale Lage zurückbringen lässt. Die Distanz des äusseren Randes der beiden Malleolen beträgt jetzt 6,6 cm.

Die active Beweglichkeit im rechten Fussgelenk ist stark behindert und etwas schmerzhaft; die Dorsalflexion ist nicht bis zu einem rechten Winkel möglich; die Pro- und Supination ist überhaupt nicht ausführbar. Die Beweglichkeit der Zehen ist frei. Die passive Beweglichkeit ist etwas freier, aber schmerzhaft. Es ist eine abnorme seitliche Verschieblichkeit des rechten Fusses im Fussgelenk — genau wie bei einer doppelseitigen Malleolarfractur unter mässigen Schmerzen ausführbar. Das Gefühl der Crepitation fehlt.

Auf den ersten Anblick machte die Verletzung den Eindruck einer doppelseitigen Malleolenfractur — starke Schwellung des ganzen Fussgelenks, Suggilationen in der Gegend beider Knöchel, abnorme seitliche Verschieblichkeit des Fusses im Fussgelenk. Aber das Fehlen des typischen Druckschmerzes an den Malleolen, die eigenthümliche Spitzfussstellung, das Zusammen- und Auseinanderfedern von Tibia und Fibula deuteten darauf hin, dass es sich um eine andere Verletzung handeln müsse. Die Aufklärung brachte uns das Röntgenbild (Taf. VII Fig. 2).

An demselben fällt sofort in die Augen, dass das untere Gelenkende der Tibia aus seiner natürlichen Stellung herausgedrängt worden ist derart, dass es nach der medialen Seite hin dislocirt ist. Es besteht eine deutliche Diastase der Tibia und Fibula in ihrem unteren Abschnitt, besonders am Gelenktheil. Durch diese Subluxation der Tibia

ist ein breiter Spaltraum zwischen der Gelenkfläche des inneren Malleolus und der seitlichen medialen Gelenkfläche des Talus entstanden. Das untere Ende der Fibula sowie der Talus stehen an normaler Stelle. An den Malleolen ist eine Fractur nicht vorhanden.

Dass die Tibia nur nach der medialen Seite hin luxirt ist, sehen wir an einem von der Seite her aufgenommenen Röntgenbilde, auf welchem die Stellung der Knochen eine völlig normale zu sein scheint. Ein drittes Röntgogramm zeigt uns eine Schrägfractur der Fibula in der Mitte des Schaftes ohne jede Dislocation der Fragmente.

Es handelt sich also in diesem Falle um eine durch ein Trauma hervorgerufene isolirte Subluxation des unteren Gelenkendes der Tibia nach der medialen Seite hin, verbunden mit einer Schrägfractur der Fibula in der Mitte des Schaftes.

Ueber das Zustandekommen dieser Verletzung ist nichts Genaues auszusagen, da der Patient selbst sich des Hergangs beim Unfall nicht erinnert. Eine sehr starke Gewalt hat dabei wohl nicht eingewirkt, wofür auch schon die Kleinheit (1,56 m) und das sehr leichte Körpergewicht des Patienten spricht.

Die erhebliche Schwellung der ganzen Fussgelenksgegend und fast des ganzen Unterschenkels mit Hämatombildung weisen darauf hin, dass ziemlich beträchtliche Zerreissungen von Weichtheilen auch weiter hinauf am Unterschenkel stattgefunden haben müssen, wodurch erst eine derartige Subluxation des unteren Endes der Tibia hat zu Stande kommen können. Vor Allem müssen das Ligamentum interosseum und die Stütz- und Hilfsbänder am Fussgelenk (Lig. talotibiale et talofibulare anterius et posterius) zerrissen sein.

In der Litteratur habe ich einen gleichen Fall nicht erwähnt gefunden. Am ähnlichsten sind demselben wohl die reinen Luxationen des Fusses nach oben, bei denen beide Unterschenkelknochen auseinandergetrieben sind, der Talus nach oben gedrängt und zwischen Tibia und Fibula eingekeilt ist; zu diesen ist unser Fall wohl als ein Vorstadium zu betrachten. Dr. A. von Hints[1]) (Ungarn) erwähnt in seiner Arbeit: „Ueber die isolirte Zerreissung der Hilfsbänder der Gelenke mit Anschluss eines Falles von Ruptur des Ligamentum genu collaterale fibulare“ zwei Fälle von Diastase zwischen den unteren Enden der Unterschenkelknochen, von denen den einen Fall Désault, den anderen Dunand beobachtet hat; und ausserdem noch einen dritten von Perrond beschriebenen Fall von Diastase der unteren

1) A. v. Hints, Ueber die isolirte Zerreissung u. s. w. Archiv f. klin. Chirurgie. Bd. LXIV. S. 980. 1901.

ligamentösen Verbindung der Fibula, welchen Hints selbst nach der Beschreibung für eine einfache Distorsion hält.

Die Behandlung bestand in der Anlegung eines circulären Gipsverbandes; nach 8 Tagen wurde ein zweiter, enganschliessender Gipsverband angelegt. Zwanzig Tage nach der Aufnahme in die Klinik konnte Patient ohne grosse Beschwerden herumgehen. Der Befund am Entlassungstage, 31. Juli, ist folgender: Beim Umhergehen starkes Oedem und Cyanose der Fussgelenksgegend und des Unterschenkels. Federn der Malleolen ist nicht mehr nachweisbar; die Stellung des Fusses ist normal. Ein Röntgenbild zeigt uns, dass die Stellung der Tibia wieder eine fast normale geworden ist.

XXIII.

Resection einer Narbenstrictur des Oesophagus.

Von
Professor Dr. Heinrich Braun
in Göttingen.

Durch eine kürzlich erschienene Publication von Sandelin[1]) in welcher derselbe über eine von ihm mit Erfolg ausgeführte Resection einer Narbenstrictur des Oesophagus berichtet, werde ich veranlasst, den folgenden bereits im Jahre 1891 von mir operirten analogen Fall zu veröffentlichen. Derselbe bietet, abgesehen davon, dass hier zum ersten Mal die Oesophagusresection wegen einer narbigen Verengerung ausgeführt wurde, noch dadurch besonderes Interesse, weil die Heilung der Kranken 10 Jahre nach der Operation festgestellt werden konnte.

Wegen hochgradiger Schluckbeschwerden kam ein 19jähriges, blass aussehendes, ziemlich abgemagertes Dienstmädchen Anfang August 1891 in Behandlung der chirurgischen Poliklinik in Königsberg i. Pr. Die Beschwerden hatten sich bei diesem Mädchen seit April 1890 nach dem Trinken von Schwefelsäure allmählich entwickelt. Ausserdem klagte die Kranke damals über heftige Schmerzen im Hals und über eine immer mehr zunehmende Schwäche, sodass sie ihre gewohnte Arbeit nicht mehr verrichten konnte. Seit etwa 4 Wochen war dieselbe nur noch im Stande, Flüssigkeiten zu schlucken, während sie bis dahin auch weiche Speisen in den Magen gebracht hatte. Auffallend war ihr, dass sie zu manchen Zeiten absolut nichts, auch nicht einmal Flüssigkeiten schlucken konnte, andere Male aber sogar feste Speisen in den Magen gelangten, allerdings erst nachdem sie zunächst in der Höhe des Kehlkopfes festgehalten und durch Streichen am Halse mit der flachen Hand abwärts geschoben wurden. Eine eingeführte Schlundsonde stiess etwa 19—20 cm von den Zahnreihen entfernt auf ein Hinderniss, konnte aber meistens nach mehrfachen Versuchen über dasselbe hinausgeschoben werden, wurde aber

1) E. Sandelin, Resection einer Narbenstrictur am Halstheil des Oesophagus. Nordiskt Medicinskt Arkiv. Afd. I. Kirurgi. Heft 2. No. 4. S. 1. Deutsch erschienen bei Gustav Fischer in Jena. 1901.

dann nochmals etwa in der Höhe der Bifurcation der Trachea und zum dritten Mal unmittelbar vor der Cardia angehalten. Nachdem durch längere Zeit hindurch fortgesetztes Bougiren bei ambulanter Behandlung keine wesentliche Besserung der Kranken erzielt wurde, kam dieselbe am 29. Sept. 1891 zur Aufnahme in die chirurgische Klinik. Auch hier wurde zunächst nochmals ganz regelmässig täglich die Erweiterung der verengten Stellen des Oesophagus vorgenommen und die Sonde nach gelungener Einführung bis in den Magen ungefähr 2 Stunden liegen gelassen. Bei dem Bougiren konnten gewöhnlich die drei erwähnten Verengerungen festgestellt werden. Manchmal gelang es aber trotz lange Zeit fortgesetzter Bemühungen nicht, die dünnste Sonde durch die oberste etwa hinter dem Kehlkopf gelegene Strictur hindurch zu bringen, während andere Male auch dickere Bougies bei der ersten Einführung die Strictur passirten und ohne besonders starken Zug wieder entfernt werden konnten. Manchmal wurden die Instrumente auch in der dicht oberhalb der Cardia gelegenen Verengerung, wie es schien durch krampfhafte Contractionen der Oesophaguswand, festgehalten, sodass die Strictur beim Ausziehen der Bougies eine Strecke weit in die Höhe gezogen wurde, ehe dasselbe wieder frei beweglich war. Durch diese Behandlung war die Kranke 4 Wochen nach ihrer Aufnahme in die Klinik so weit gekommen, dass sie mit mühevollem Würgen und unter beständigem Streichen mit der Hand an der Stelle der obersten Strictur festere Speisen zu sich nehmen konnte. Nach weiteren 4 Wochen war die Sondirung der Kranken äusserst schmerzhaft und das Schlucken nicht wesentlich besser geworden. Aus der Thatsache, dass die Sonde manchmal bei aller Geduld und bei allen Bemühungen nicht in die oberste Strictur eingeführt werden konnte, während andere Male dies aber mit demselben oder auch mit einem etwas dickeren Instrument, ohne dass dieses angehalten wurde, möglich war, musste man auf das Vorhandensein einer Schleimhautfalte oder einer Schleimhauttasche schliessen. Da unter diesen Umständen keine Aussicht bestand, durch Dilatation eine wesentliche Besserung herbeizuführen, und mit Sicherheit eine Verschlechterung des Zustandes beim Aussetzen der Behandlung angenommen werden musste, so entschloss ich mich zur Operation in der Absicht, die obere Strictur, welche zweifellos das hauptsächlichste Hinderniss für das Schlucken abgab, zu beseitigen. Am 26. November 1891 wurde ein etwa 8 cm langer Schnitt an der Innenseite des linken M. sternocleidomastoideus bis zum Jugulum herabgeführt, in die Tiefe gegangen und auf der Spitze einer bis zur Strictur eingeführten Sonde der Oesophagus unterhalb der Cartilago cricoidea eröffnet. Nach Auseinanderziehen der Schnittränder sah man, dass die Sondenspitze auf einer ringförmigen Strictur aufsass und dass die vordere Schlundwand dicht oberhalb derselben nach links hin ausgebuchtet war. Beim Versuch, die Sonde weiter hinabzuschieben, stülpte dieselbe an dieser Stelle die Schleimhaut taschenförmig ein, sodass ein weiteres Eindringen unmöglich war. Die verengte Stelle selbst erschien als kleiner quer verlaufender Spalt. Hierauf wurde die Strictur, deren Höhe etwa $1^1/_2$ cm betrug und deren Umgebung von derbem, schwieligem Gewebe gebildet wurde, nach unten zu gespalten, und dann circulär die ausgebuchtete Schleimhaut nebst der callösen Wand des Oesophagus mit dem

Messer so vollkommen exstirpirt, dass schliesslich überall weiches und verschiebliches Gewebe vorlag. Der auf diese Weise im Oesophagus circulär entstandene Defect wurde durch 6 Catgutknopfnähte wieder vereinigt, sodass die Schleimhautränder des oberen und unteren Theiles des Schlundrohres exact aneinander lagen. Die Ränder des oberhalb der Strictur in den Oesophagus gemachten Längsschnittes wurden durch einige Seidennähte der äusseren Haut genähert und zum Schluss mittelst eines Fischbeinstabes eine etwa kleinfingerdicke weiche Gummisonde durch diese Oeffnung bis in den Magen eingeführt, nachdem zuvor die beiden weiter unten gelegenen Stricturen in Narkose durch Bougies auf die nöthige Weite dilatirt waren. Um die Sonde herum wurde die Wundhöhle mit Jodoformgazestreifen lose tamponirt. Abends hatte die Patientin mehrmals Mageninhalt an der Sonde vorbei per os erbrochen und klagte über heftige Schmerzen am Halse. In der Folge kehrte das Erbrechen jedoch nicht wieder. Die dicke Sonde wurde am 4. December durch eine dünnere ersetzt, die bis zum 9. December liegen blieb. Die Wunde war zu dieser Zeit unter geringer Eiterung bis auf den Wundkanal, in dem die Sonde lag, geheilt. Von nun ab schluckte die Kranke wieder ihre Nahrung ohne wesentliche Beschwerden. Da sich eine enge lippenförmige Fistel bildete, aus der beim Schlucken kleine Mengen von Flüssigkeiten hervorkamen, wurde am 19. December die Oesophaguswand von der äusseren Haut losgelöst, in die Tiefe verschoben und die Wunde mit Etagennähten von Catgut geschlossen, worauf rasch die vollkommene Heilung der Fistel erfolgte. Bei einer Ende December zum ersten Male wieder vorgenommenen Sondenuntersuchung ergab sich, dass die oben am Halse gelegene Strictur ohne jedes Hinderniss für eine dicke Schlundsonde durchgängig war, während dieselbe an den beiden unteren Verengerungen immer etwas angehalten wurde, durch leichten Druck aber über dieselben hinausgeschoben werden konnte. Am 8. Januar 1892 wurde das Mädchen, welches jetzt auch feste Speisen gut schluckte und bei der dicke Sonden leicht bis in den Magen eingeführt werden konnten, mit der Weisung entlassen, von Zeit zu Zeit sich zu bougiren und in einigen Wochen sich nochmals zu einer Nachuntersuchung einzufinden. Das Mädchen kam jedoch dieser Weisung nicht nach, und ich verlor dasselbe aus den Augen. Erst jetzt gelang es mir, die alte Patientin aufzufinden und wieder Nachricht von ihr zu erhalten. Auf meine Anfrage theilte mir dieselbe mit, dass seit ihrer Entlassung aus der Königsberger chirurgischen Klinik niemals wieder eine Sonde bei ihr eingeführt worden sei, dass sie Anfangs mehr weiche, bald aber auch wieder feste Speisen genossen habe, dass sie bis auf den heutigen Tag ohne jegliche Beschwerden sei, geheirathet und 4 Kinder geboren habe, überhaupt sich so gesund wie ein Fisch im Wasser fühle.

Zum Vergleiche mit der vorstehenden Operation und zur Orientirung über die wenigen durch Resection behandelten entzündlichen oder narbigen Oesophagusstricturen lasse ich die betreffenden Krankengeschichten folgen, zumal dieselben theilweise in einer nicht allgemein leicht zugänglichen Zeitschrift veröffentlicht sind.

Kendal Franks.[1]) Eine 46jährige Frau klagte, als Franks dieselbe zum ersten Mal sah, über eine Schwierigkeit beim Schlucken, die vor 3 Jahren angefangen, allmählich aber immer stärker geworden und mit Schmerzen verbunden war. Die laryngoskopische Untersuchung ergab papillomatöse Wucherungen an der linken Plica aryepiglottica, von denen angenommen wurde, dass dieselben eine carcinomatöse Fläche an dem unteren Ende des Pharynx, oder an dem oberen Ende des Oesophagus bedeckten und die krankhaften Erscheinungen bedingten. In der Absicht, diese Neubildungen zu entfernen, wurde von Franks am 19. Dec. 1893 die Operation vorgenommen. Nach Eröffnung des Schlundes stellte sich jedoch heraus, dass die erwähnten Geschwulstmassen nur kleine Papillome waren, welche nicht die Verengerung des Oesophagus bedingten. Dagegen schien bei der Betastung mit dem Finger der auf etwa 1 1/2 Zoll Länge eröffnete Oesophagus nach unten blind zu endigen und ebenso auch, als von einer zweiten, etwa 1 Zoll weiter unten in den Oesophagus geführten Schnitt mit dem Finger nach oben zu untersucht wurde. Erst nach längerem Suchen fand sich ein die beiden Blindsäcke verbindender etwa 1/4 Zoll langer enger Kanal. Derselbe war von glatter, nicht in Falten gelegter Schleimhaut ausgekleidet und von keinem Narbengewebe umgeben. Nachdem nun die Schleimhaut an der verengten Stelle circulär bis auf die Muskelschicht des Oesophagus excidirt war, wurden ihre ungefähr 1 1/2 Zoll von einander entfernt gelegenen Schnittränder zunächst in 3/4 der Circumferenz zusammengenäht, und erst nachdem eine mittelstarke Schlundsonde durch das rechte Nasenloch bis in den Magen eingeführt war, vollkommen circulär vereinigt. Zum Schlusse wurde noch der Längsschnitt im Oesophagus und die äussere Wunde durch die Naht vollkommen geschlossen. Am 4. Tage nach der Operation musste die äussere Wunde wegen einer geringen Eiterung geöffnet werden, worauf sich in der nächsten Zeit eine Fistel bildete. Am 11. Tage wurde die bei der Operation durch die Nase eingeführte Schlundsonde entfernt und ein dickes Schlundrohr von der Fistel aus in die Speiseröhre eingeführt, durch das die Ernährung der Kranken stattfand. Am 17. Tage konnte eine Schlundsonde leicht vom Mund aus bis in den Magen eingeführt werden. Am 23. Tage kam beim Schlucken keine Flüssigkeit mehr aus der Halswunde, und am 27. Tage nach der Operation war die Fistel vollkommen geheilt. Vom 18. Januar an wurden immer dickere Bougies eingeführt, und bei der Entlassung am 24. Februar gingen die dicksten Sonden ohne jeden Anstoss bis in den Magen. Einen Monat später stellte sich die Kranke nochmals vor, und auch da liessen sich die stärksten Bougies einführen. Nachrichten über das spätere Befinden der Kranken sind nicht vorhanden.

A. Krogius[2]) nahm in seine Klinik in Helsingfors eine 30jährige Frau auf, bei der sich seit etwa 12 Jahren Schluckbeschwerden in Folge

---

1) Kendal Franks, On a case of simple stenosis of the oesophagus treated by oesophagectomy. The British medical Journal. 1894. II. p. 793.

2) Jahresbericht aus dem chirurgischen Krankenhaus in Helsingfors für 1898. Helsingfors 1900. S. 116 (schwedisch) und Sandelin, l. c. S. 3.

von damals genommener Salzsäure entwickelt hatten. Am 24. Dec. 1898 blieb dieser Kranken ein Knochenstück im Halse stecken, sodass nur noch Flüssigkeiten geschluckt werden konnten und feinste Sonden in der Höhe des Cartilago cricoidea festgehalten, auf keine Weise tiefer hineingeschoben werden konnten. Am 28. December wurde deshalb von Krogius der Oesophagus unterhalb der Verengerung eröffnet und letztere gespalten, dieselbe hatte etwa 1 cm Länge und sah wie torquirt aus, in ihrer oberen Mündung war ein konisch zugespitztes Knochenstück eingekeilt. Hierauf wurde die ganze stricturirte Partie resecirt, die Enden des Oesophagus zusammengenäht, eine Sonde à demeure durch die Nase eingelegt und die Wunde mit Jodoformgaze tamponirt. Unmittelbar nach der Operation stellten sich septische Erscheinungen ein, Icterus, Fieber, später Coma, sodass der Tod am 8. Jan. 1899 erfolgte; die Section bestätigte die Diagnose Sepsis.

Sandelin (l. c. S. 4). Am 25. Juli 1899 wurde ein 39jähr. Arbeiter in die chirurgische Klinik in Helsingfors aufgenommen, der vor $1^1/_2$ Jahr ein viertel Trinkglas voll stark ätzender Flüssigkeit getrunken hatte und bei dem sich in der Folge dann allmählich Schlingbeschwerden entwickelt hatten. Bei der Aufnahme konnte der Kranke nur noch Flüssigkeiten in kleinen Portionen und mit grosser Anstrengung schlucken. Eine dünne Schlundsonde stiess etwa 18 cm von den Zahnreihen entfernt auf ein Hinderniss, überwand dasselbe aber und ging dann leicht bis in den Magen. Da die Einführung der Sonde aber häufig auch nicht gelang und der Allgemeinzustand des Kranken sich verschlechterte, wurde am 8. August 1899 die Resection der verengten Stelle von Sandelin vorgenommen. Bei der Operation zeigte sich die Speiseröhre unmittelbar unterhalb der Cartilago cricoidea ringförmig eingeschnürt, von derber, narbiger Beschaffenheit und an der Umgebung leicht haftend. Oberhalb dieser Stelle erschien der Oesophagus nach hinten und rechts ausgebuchtet, so dass dadurch ein Blindsack von geringer Tiefe gebildet wurde. Zunächst wurde der Oesophagus auf einem in denselben eingeführten Olivenknopf unmittelbar oberhalb der Stricturstelle eröffnet; erst nach einigem Suchen fand sich in der mit Längsfalten versehenen Ausbuchtung der Eingang in den nicht direct nach unten, sondern zunächst in mehr horizontaler Richtung nach links gekrümmt verlaufenden Kanal. An der Stricturstelle war nicht nur die Schleimhaut, sondern grösstentheils auch die Muscularis zerstört; der ganze stricturirte Ring stellte eine zusammenhängende Schwiele dar, in der die verschiedenen Gewebsschichten nicht von einander unterschieden waren, nur hinten rechts schien die Muscularis erhalten. Die Länge der Strictur betrug vorn $1^1/_2$—2, hinten 1 cm. Hierauf wurde der verengte Kanal erst gespalten, wobei sich seine Wandung stark verdickt, derb und schwielig zeigte, und dann excidirt. Die durchschnittenen Enden des Oesophagus wurden in zwei Etagen derart vereinigt, dass zunächst die Schleimhaut, dann die äusseren Schichten mit Seide genäht und darüber noch die Muscularis durch einige Entspannungsnähte zusammengezogen wurde. Zum Schluss wurde dann die Wunde mit einigen Suturen verkleinert, der Rest aber mit einem eingeführten Jodoformgazetampon offen gehalten. Vom 8.—12. August bekam der Kranke keinerlei Nahrung per os, sondern nur zweimal täglich Nähr-

klystiere. Erst am 12. August durfte der Kranke flüssige Nahrung schlucken, was ihm leicht gelang. Vom 14.—23. August sickerten kleine Mengen der genossenen Flüssigkeit durch die äussere Wunde. Anfang September erhielt der Kranke feste Nahrung, die er gut schlucken konnte. Am 23. September war die Wunde vollkommen geheilt. Als das Schlucken wenige Zeit nachher etwas behindert erschien, wurden wieder Schlundsonden eingeführt, wodurch der Zustand sich so bedeutend besserte, dass der Kranke Anfang October vollkommen normal schluckte und am 10. October entlassen werden konnte. Trotz angestellter Nachforschungen konnten über das spätere Befinden des Kranken keine Nachrichten erhalten werden; Sandelin nimmt jedoch an, dass der Zustand ein guter geblieben sein müsse, weil der Mann, dem die Weisung gegeben war, bei eintretender Verschlimmerung wieder zu kommen, sich nicht mehr eingestellt habe.

Mit dieser kurzen Zusammenstellung ist meines Wissens die ganze Litteratur über die durch Resection behandelten narbigen Stricturen des Oesophagus erschöpft. Der Fall von Kendal Franks, den ich mit angeführt habe, weil er von anderen Autoren gewöhnlich als der einzige bekannte, mit Resection behandelte Fall bezeichnet wird, gehört streng genommen nicht hierher, da es sich bei ihm mit aller Wahrscheinlichkeit um eine congenitale und nicht um eine entzündliche narbige Verengerung gehandelt hat. Die Ursache für die seltene Ausführung der Resection von Narbenstricturen kommt wohl daher, dass letztere im Halstheil des Oesophagus (und nur solche werden nach der jetzigen Ausbildung unserer Technik der Operationen an der Speiseröhre direct von aussen her in Angriff genommen werden können) an und für sich nicht häufig sind und, wenn sie vorkommen, meist durch die einfachere unblutige Dilatationsbehandlung zur Heilung gebracht werden können.

Empfehlenswerth ist meiner Ansicht nach die Resection in denjenigen Fällen, in denen entweder narbige, auf den Halstheil des Oesophagus beschränkte Stricturen durch Dilatation nicht dauernd genügend weit erhalten werden können, oder wenn neben der Strictur noch Schleimhautfalten oder Schleimhauttaschen vorhanden sind, welche hauptsächlich die Ursache für die Schluckbeschwerden abgeben. Klinisch zeichnen sich diese Fälle dadurch aus, dass das Schlucken fester Speisen fast unmöglich und dasjenige von Flüssigkeiten stets erschwert ist, ferner, dass manchmal die Sonden gleich bei dem ersten Versuch der Einführung, ohne angehalten zu werden, die enge Stelle passiren, andere Male die gleichen Instrumente aber erst nach mehrfachen vergeblichen Bemühungen oder überhaupt nicht durch dieselbe hindurchgeführt werden können. Ob durch eine einfache Discission der Schleimhautfalten, eventuell unter Zuhülfe-

nahme des Oesophagoskops und darauffolgende Dilatation der Strictur auf einfachere Weise ein voller Dauerfolg erzielt werden kann, lässt sich bei dem Fehlen derartig behandelter Fälle nicht im Voraus sagen. Jedenfalls ist aber durch die Sandelin'sche und meine Beobachtung der Beweis geliefert, dass durch die Resection bei gewissen, narbigen, durch Verätzung entstandenen Stricturen des Oesophagus schnell eine vollkommene und dauernde Heilung der Kranken erzielt werden kann.

XXIV.

Aus dem chirurgisch-poliklinischen Institute der Universität Leipzig (Director Prof. Friedrich).

Zur Frage der Entstehung von Magengeschwüren und Leberinfarcten nach experimentellen Netzresectionen.

Von

Dr. Eduard Sthamer,

Assistenzarzt.

Auf dem Chirurgencongress des Jahres 1899 hatte Freiherr v. Eiselsberg[1]) Mittheilung gemacht über einige Fälle von Magen- und Duodenalblutungen nach Operationen am Netz, als deren Ursache sich in einigen Fällen Geschwürsbildungen nachweisen liessen. Er war auch dieser Frage experimentell näher getreten und hatte nach 4 resultatlosen Versuchen an Ratten bei einem Kaninchen nach Abbindung und Torsion des Netzes Schleimhautblutungen im Magen nachweisen können. Auf dem nächstjährigen Congress wurde von Friedrich[2]) Bericht gegeben über Infarctbildungen in der Leber und Schleimhautnekrosen im Magen nach experimentellen Netzresectionen. Sein Schüler Hoffmann[3]), welcher die Friedrich'schen Versuche fortgesetzt hatte, referirte dann in seiner Dissertation des Genaueren über die bei den Versuchsreihen beobachteten Infarctbildungen in der Leber und Geschwürsbildungen im Magen.

Während v. Eiselsberg's Urtheil dahin ging, dass die Blutungen in die Magenschleimhaut als Folgen der Verschleppung von theils inficirten, theils wenig oder nicht inficirten Thromben aus der Operationsstelle aufzufassen seien, kamen Friedrich und Hoffmann auf Grund ihrer Versuche zu dem Ergebniss, dass die Infection der Thromben zur Nekrosenbildung in Leber und Magen nicht erforderlich sei, sondern dass die Nekrosen lediglich als Folgen der Circulationsstörung durch embolischen Gefässverschluss anzusehen seien.

1) v. Eiselsberg, Archiv f. klin. Chirurgie. Bd. LIX. S. 837.
2) Friedrich, Archiv f. klin. Chirurgie. Bd. LXI. Heft 4.
3) Hoffmann, Dissertation. Leipzig, Bruno Georgi. 1900.

Engelhardt und Neck[1]) haben danach in derselben Richtung Versuche angestellt und glaubten auf Grund derselben dieser Annahme Friedrich's von der aseptischen Entstehungsmöglichkeit der Nekrosen entgegentreten und die Infection als einen wesentlichen Factor bei der Entstehung der Magenulcerationen und Lebeninfarcte ansehen zu müssen.

Durch ihre histologischen Befunde haben die letztgenannten Autoren, namentlich durch den Nachweis von Embolien in Gefässen der Leber und des Magens den Beweis erbracht, dass nach Abbindung des Netzes thatsächlich in den genannten Organen Embolien zu Stande kommen und damit für die von v. Eiselsberg für die Magenulcera, von Friedrich und Hoffmann auch für die Leberinfarcte ausgesprochene Ansicht, dass diese Veränderungen auf embolische Verschliessungen von zur Ernährung wichtigen Gefässbahnen zurückzuführen seien, eine weitere Stütze gebracht.

Auffallend ist es allerdings, dass Engelhardt und Neck in keinem ihrer 21 Versuche eine ausgesprochene Geschwürsbildung im Magen beobachten konnten, obgleich sie, wie gesagt, Thromben in den Gefässen nachzuweisen vermochten, während Friedrich und Hoffmann ganz ausgesprochene Geschwürsbildungen in einer ganzen Reihe von Fällen beobachten konnten.[2])

Es ist jedoch, wie von Friedrich und Hoffmann schon berichtet, bei deren Versuchsreihen mehrfach vorgekommen, dass bei gleichbleibender Technik in einer ganzen Anzahl von Fällen hintereinander die erwarteten Veränderungen ausblieben, während wieder in so und so viel Fällen hintereinander die Befunde positiv ausfielen. Eine befriedigende Erklärung, warum in der einen Reihe Infarcte und Ulcera zu Stande kamen, in der anderen nicht, konnte nicht gegeben werden.

Insbesondere muss der Versuch von Engelhardt und Neck, das Auftreten der Magenulcerationen von dem Vorhandensein von Bacterien in den Blutbahnen abhängig zu machen, bei der hierseits eingehaltenen Versuchstechnik, wie sie seinerzeit von Friedrich und Hoffmann geübt und von mir auf meines Chefs Anregung erneut in einer grösseren Versuchsreihe, mit Rücksicht auf jene Engelhardt und Neck'sche Annahme hin, nachgeprüft worden ist, als ein durch

1) Engelhardt und Neck, Deutsche Zeitschrift f. Chirurgie. Bd. LVIII. S. 308.

2) Vergl. Friedrich's Demonstration der Magenpräparate auf dem Chirurgencongress 1900.

ihre Experimente nicht ausreichend gestützter bezeichnet werden. Engelhardt und Neck schreiben wörtlich auf Seite 322:

„Für die Infection des Magens nach Netzabbindung lassen sich verschiedene Arten und Wege denken. Einmal kann es sich um eine rein bacteritische Ansiedelung in den Gefässen handeln, sei es auf dem Wege des venösen rückläufigen Transportes, sei es dass das Inficiens die Leber passirt, hier vielleicht, wie es in unserem Versuch (Nr. 20) geschah, bacteritische Nekrosen setzt, das Blut der Cava, des rechten Herzens, dann der Lungen und schliesslich das arterielle Blut und mit diesem den Magen inficirt."

Die Experimentatoren scheinen also als Ausgangspunkt der Infection die Operation, genauer gesagt, die ligirte Netzstelle anzusehen. Das wäre ja ganz gut denkbar und gegen eine Infection auf dem Wege des venösen rückläufigen Transportes wäre nichts einzuwenden, wenn man in jedem Falle von Magenulceration wenigstens Bacterien im Netzstumpf nachweisen könnte.

Den zweiten Erklärungsversuch halten wir aber für sehr unglücklich. Das „Inficiens", also Bacterien oder bacterienhaltiges Material, soll die Leber passiren, hier „bacteritische Nekrosen" setzen, durch Vena cava, Herz und Lungen gehen und, nachdem es dem arteriellen Kreislauf beigemischt worden ist, gerade in der Magenschleimhaut und nirgends anders und zwar in allen Versuchen wieder Nekrosen verursachen; das ist doch sehr unwahrscheinlich.

Die genannten Autoren fahren dann fort: „Ein Beispiel dieses Modus möchten wir in Versuch 20 erblicken."

Das Protokoll über diesen Versuch lautet:

„20. (Meerschweinchen.) Vollständige Abbindung des Netzes und Abtragung des unterbundenen Theiles. Der Tod war nach 2 Tagen eingetreten, nachdem sich das Thier nach der Operation wieder gut erholt hatte. Bauchwunde ohne Reizung. Keine Zeichen von Peritonitis. Abimpfung aus der Bauchhöhle ergiebt Colonien (kurze plumpe Stäbchen). Im Magen einzelne punktförmige Blutungen in der Schleimhaut. Leber: am rechten Leberlappenrand an einer Stelle ein grauweisser linsengrosser Herd. Netzstumpf verdickt.

Mikroskopisch: Bacteritische Lebernekrosen (kurze plumpe Stäbchen). Kleine Blutungen. In einzelnen abführenden Lebervenen ebenfalls kurze Stäbchen. Magen: Zahlreiche bacteritische Nekrosen (kurze plumpe Stäbchen). Die Nekrosen haben der Fläche nach gemessen einen Durchmesser bis zu 4 mm, in den Venen des Netzstumpfes von Bacterien (Stäbchen) durchsetzte Thromben.

Dieser Versuch ist keineswegs einwandsfrei, und seine Ergebnisse sind daher nur mit grosser Vorsicht zu verwenden, denn das Thier ist, ohne dass die Section eine Todesursache ergeben hätte, zwei Tage

nach der Operation eingegangen, ein Ereigniss, das uns nie vorgekommen ist, und das uns veranlasst, diesem Versuch skeptisch gegenüber zu stehen. Engelhardt und Neck schreiben zwar, die Obduction habe „kurz" nach dem Tode stattgefunden; nach dem ganzen Obductions- und bakteriologischen Befund kann man sich jedoch des Verdachts kaum erwehren, dass Leichenveränderungen [1]) vorgelegen haben; denn darüber, dass Leicheninfectionen sehr schnell eintreten, kann nach neueren Untersuchungen kein Zweifel sein.

Aber selbst wenn die Obduction unmittelbar nach dem Tode stattgefunden hat, so ist schon die Thatsache, dass das Thier einer nicht genügend aufgeklärten Erkrankung erlegen ist, für uns ausreichend, den Versuch als nicht beweiskräftig anzusehen. Und dies ist der einzige Versuch, auf den Engelhardt und Neck ihre Annahme stützen.

Weshalb nehmen Engelhardt und Neck überhaupt an, dass es sich um eine von der Ligaturstelle ausgehende Infection handelt?

Schon Hoffmann's Versuch 16, bei dem ohne Operation lediglich durch Kneten des Leibes in tiefer bis zur Asphyxie fortgesetzter Narkose Leberinfarcte auftraten, hätte Engelhardt und Neck überzeugen können, dass zum Zustandekommen eines Leberinfarctes eine embolische Infection nicht nöthig ist.

Wenn es nun technisch gelingt, eine Infection von der Ligaturstelle aus absolut sicher auszuschalten, so bleibt theoretisch die Möglichkeit einer Infection von der Schleimhaut des Magens aus bestehen. Dieser können wir aber nur eine secundäre Bedeutung beilegen, da die bakteritische Nekrose erst in Folge der durch die aseptische Embolie oder Thrombose hervorgerufenen Circulationsstörung auftreten würde. Die Frage aber, wie weit die Nekrose der Magenschleimhaut auf den peptischen Einfluss des Magensaftes und wie weit auf den Einfluss der in dem Magen enthaltenen Bakterien zurückzuführen ist, wollen wir hier unerörtert lassen, weil sie für unsere Untersuchungen zunächst belanglos ist.

Die Infectionsmöglichkeit am Orte der Entstehung fällt bei den Leberinfarcten fort, da das normale Lebergewebe keine lebensfähigen Keime nachweisen lässt, wie wir uns auch noch in besonders hierauf gerichteten Versuchsreihen durch Verimpfung normalen Lebergewebes überzeugt haben. Bei den Infarcten der Leber lässt sich also der

1) Ich will hier nur beiläufig bemerken, dass bei den von Friedrich, Hoffmann und mir angestellten Versuchen Leichenveränderungen ausgeschlossen sind, da immer die Obduction sich unmittelbar an die Tödtung anschloss.

strikte Beweis führen, dass sie aseptisch sind, sobald es gelingt, die Infarcte steril zu verimpfen.

Engelhardt und Neck haben selbst bei Infarcten, z. B. bei ihrem Versuch 6, in ihren Protokollen die Notiz gegeben: „Keine Bakterien". Wenn sie die Prüfung durch Verimpfung von Infarcttheilen gemacht haben, so haben sie selbst schon den Beweis erbracht, dass Bakterien zur Entstehung der Infarcte nicht nöthig sind.

Diese Prüfung ist aber nothwendig, um mit Sicherheit die Betheiligung von Bakterien auszuschliessen, Schnittfärbungen auf Bakterien, die wir ebenfalls, stets mit negativem Resultat vorgenommen haben, und Abimpfungen mit der Platinöse durch einfachen Abstrich genügen hier nicht.

Die Angabe Engelhardt's und Neck's, dass sie bei Abimpfung aus der Peritonealhöhle Bakteriencolonieen erhielten, genügt jedenfalls nicht, um zu beweisen, dass diese auch vor der Eröffnung des Peritoneums bei der Section vorhanden gewesen sind, wenn nicht die Obductionstechnik angegeben wird, auf die hier ja ausserordentlich viel ankommt.

Wir haben bei sehr sorgfältig ausgearbeiteter Technik, die wir aus gedachten Gründen unten ausführlich erörtern werden, in keinem Falle Bakterien aus der freien Peritonealhöhle gewinnen können; wenn sie aufgetreten wären, würden wir keinen Anstand nehmen, sofort die Möglichkeit eines Versuchsfehlers oder einer Luftkeiminfection zuzugeben.

Alle diese Erwägungen haben uns veranlasst, nochmals der Frage der Bakterienbetheiligung bei der Entstehnng der Leberinfarcte und Magengeschwüre nachzugehen.

Die Fragestellung war eine einfache:

Sind Bakterien zur Entstehung der Infarcte und Magenulcera nöthig?

Um diese Frage zu beantworten, versuchten wir unter sorgfältigster bakteriologischer Controlle die Ligatur und Resection des Netzes absolut steril auszuführen und bei der Obduction unter Vermeidung von Nebeninfectionen die Infarcte und Netzstümpfe steril auf flüssige und feste Nährböden zu verimpfen.

Bei der Operation wurde die bakteriologische Controlle lediglich durch Abimpfung aus der Peritonealhöhle gleich nach der Eröffnung und kurz vor Schluss der Abdominalhöhle mit der Platinöse, sowie durch Einbringen von Theilen der zur Ligatur verwandten Seidenfäden in Bouillon ausgeführt; die Röhrchen wurden im Thermostaten bei 37° gehalten.

Bei der Obduction wurde nach aseptischer Eröffnung der Bauchhöhle sofort mittelst Platinöse aus der Peritonealhöhle abgeimpft, und dann der Netzstumpf sowie etwaige Leberinfarcte ebenfalls in Bouillonröhrchen gebracht.

So einfach der Operationsweg und die Controlle absolut sterilen Vorgehens zu sein scheinen, so verlangen sie doch eine grosse Sorgfalt und Aufmerksamkeit. Es ist mir selbst erst nach einer ganzen Reihe von Misserfolgen gelungen, die Technik in jeder nur wünschenswerthen Weise einwandsfrei exact zu gestalten[1]), sodass Nebeninfectionen, soweit wie möglich, ausgeschlossen waren. Am leichtesten passirt es bekanntlich bei der Herausnahme und dem Einbringen von Organtheilen, dass Nebeninfectionen eintreten.

Da es mit unseren bisherigen Sterilisationsverfahren nicht möglich ist, die menschliche Haut und ebensowenig die des Thieres absolut keimfrei zu machen, so haben wir zu vermeiden versucht, dass irgend ein Contact der Haut des Thieres oder der Hand des Operateurs mit der Operationswunde stattfinden konnte.

Ligatur- und Nahtseide wurde selbstverständlich nur frisch gekocht verwandt und die Sterilität der Seidenfäden immer gleichzeitig durch Verimpfung von Ligaturtheilen geprüft.

Ich will hier bemerken, dass an der Friedrich'schen Poliklinik zur Unterbindung und Naht ausschliesslich gedrehte englische Seide benutzt wird, welche auf einem bügelartig umgebogenen Metallstab aufgewickelt durch 3maliges 20 Minuten anhaltendes Kochen in Wasser sterilisirt wird.

Bei jeder Unterbindung wird — auch bei Operationen am Menschen — sorgfältig vermieden, den Theil des Fadens, der in der Wunde liegen bleiben soll, mit den Fingern zu berühren. Beim Schlingen und Anziehen wird der Faden möglichst an den Enden gefasst, sodass ein absolut keimfreies Versenken des Unterbindungsmaterials garantirt wird.

Die Operationstechnik gestaltete sich in den Versuchen folgendermaassen:

Dem auf ein Brett gefesselten Thier wird die Bauchhaut rasirt und mit Seife und heissem Wasser gereinigt; nach Abspülung der Seife wird nach der an der Chirurgischen Universitäts-Poliklinik üb-

1) Herrn Cand. med. Krüger, der mich mit grosser Sorgfalt und steter Hülfsbereitschaft bei der Ausführung der Versuche unterstützte, möchte ich auch hier nochmals danken.

lichen Technik das Operationsfeld noch mit Aether gründlich abgerieben.

Meist haben wir während der eigentlichen Operation mit Aether narkotisirt.

Operateur und Assistent sterilisiren sich sorgfältig. Die Umgebung des Operationsgebietes wird durch ein sterilisirtes Tuch, das den ganzen Tisch bedeckt und nur in der Mitte einen rechteckigen Ausschnitt von einer dem Operationsfeld entsprechenden Grösse hat, abgedeckt.

Jedes Instrument gilt nach einmaligem Gebrauch als inficirt und wird neu in Sodalösung gekocht. Neben der Linea alba wird die Bauchhaut auf jeder Seite durch eine Seidennaht angeschlungen, an der die Wundränder nach dem Hautschnitt durch den Assistenten emporgezogen werden. Da die Fäden zur Hälfte die Haut passirt haben, gelten sie als nicht mehr steril und werden vom Assistenten mittelst Gefässzangen gehalten.

Der Hautschnitt verläuft in der Mediane, dicht oberhalb des Processus ensiformis beginnend, 4 cm nach hinten. Ein Wundsperrhaken, ähnlich dem von Bose angegebenen, hält die Hauträuder, die ausserdem an den Fäden hochgezogen werden, auseinander. Nun folgt die Eröffnung der Bauchhöhle mit frischem Messer in der Linea alba für eine Ausdehnung von 1 bis 2 cm. Es ist uns immer gelungen, durch diese kleine Oeffnung das Netz zu entwickeln und auf einen sterilen Tupfer bis zur Art. gastro-epiploica inf. auszubreiten, mit Gefässzangen zu fassen und unter Schonung der genannten Arterie abzubinden und zu reseciren. Das Pankreas ist immer geschont worden. Falls die Reposition des Netzstumpfes oder ausgepresster Darmtheile durch Unruhe des Thieres erschwert ist, werden beide Zeigefinger mit frisch gekochten Gummifingern bedeckt und mit diesen die Reposition vorgenommen.

Darauf wird Peritoneum und Musculatur mit 2 bis 3 Knopfnähten geschlossen und die Haut in zweiter Schicht darüber durch fortlaufende Naht für sich vernäht.

Einen Verband haben wir zuletzt nicht mehr angelegt, da mehrfach unter Gazecollodiumverbänden kleine Hautnekrosen eintraten, die übrigens auf den sonstigen Verlauf ohne Einfluss blieben. Die Heilung der Bauchwunde war in allen Fällen reactionslos.

Die Tödtung und die sofort angeschlossene Obduction wurde zwischen dem 4. und 9. Tag vorgenommen.

Das wieder auf demselben Brett gefesselte Thier wird durch Scheerenschlag (Durchschneidung des Halses) getödtet. Die vorher in weitester Ausdehnung auch seitlich geschorene Bauchhaut wird mit

Uebersichtstabelle der Versuchsergebnisse.

○ bedeutet keimfrei im Culturversuch. ✕ bedeutet Bakterienwachsthum im Culturversuch.

I. Aseptisch ausgeführte Netzresectionen.

Thier Nr.	Zwischen Operation und Obduction verstrichene Zeit	Abimpfungen bei Operation: Peritoneum Anfang	Peritoneum Schluss	Theile der zur Ligatur verwandten Seide	Obduction: Peritoneum	Netzstumpf	Leber	Leberinfarct	Anatomischer Befund an Leber	Magen
1	7 Tage	○	○	○	○	○	○		—	2 Ulcera.
2	7 Tage	○	○	○	○	○	○		—	—
3	7 Tage	○	○	○	○	○	○	○	1 zweifelhafter, hanfkorngrosser Infarct.	—
5	5 Tage	○	○	○	○	○		○	1 Infarct.	—
6	5 Tage	○	○	○	○	○		○	4 Infarcte.	—
7	5 Tage	○	○	○	○	✕[1]		○	6 Infarcte, z. Th. streifenförmig.	—
10	8 Tage	○	○	○	○	○			—	—
14	5 Tage	○	○	✕[2]	○	○			—	—
15	5 Tage	○	○	○	○	○			—	3 Ulcera, mehrfach Hämorrhagien.
16	5 Tage	○	○	○	○	✕[3]		✕[3]	1 Infarct.	—
17	5 Tage	○	○	○	○	○		○	2 Infarcte.	—
18	5 Tage	○	○	○	○	○		○	2 Infarcte.	1 Ulcus.
19	5 Tage	○	○	○	○	○			—	—

II. Nicht aseptisch ausgeführte Netzresectionen

4	5 Tage			[4]	○	✕		✕	1 Infarct	—
8	8 Tage	○	○	✕[5]	○	✕			—	—
9	8 Tage	○	○	✕[5]	○	✕			—	—
11	8 Tage	○	○	✕[5]	○	✕			1 stecknadelkopfgr. blasse Stelle (Narbe).	—
12	8 Tage	○	○	✕[5]	○	✕		✕	—	Schleimhautblutungen.
13	8 Tage	○	○	✕[5]	○	✕	✕		—	—

Bemerkungen:

1) Die Verimpfung des Netzstumpfes ergab Mikrokokken. Ein Versuchsfehler bei der Verimpfung ist verantwortlich zu machen.

2) Folge eines Versuchsfehlers.

3) Bei der Obduction wurde der Magen vorzeitig geöffnet, es trat Mageninhalt aus, und die Abimpfung gelang infolgedessen nicht aseptisch.

4) Die Operation wird ohne jede Asepsis ausgeführt, speciell die Seidenfäden mehrfach durch die nicht sterilisirten Finger gezogen.

5) In allen diesen Fällen wuchs Bacillus pyocyaneus sowohl in den bei der Operation als auch bei der Obduction geimpften Röhrchen. Die Operation wurde aseptisch ausgeführt, nur ward nicht sterilisirte Seide zur Ligatur verwandt.

dem Paquelinbrenner abgesengt und verschorft. Die Bauchhaut darauf mit sterilisirtem Messer hufeisenförmig, die Basis des Lappens nach dem Brustkorb zu, durchtrennt, und nun die Peritonealhöhle mit neuem Messer eröffnet und mit 2 Scheeren auf beiden Seiten entsprechend dem angelegten Hautschnitt durchtrennt. Es folgt die Abimpfung aus der Peritonealhöhle mittelst Platinöse.

Mit einer Muzeux'schen Zange wird nun der Lappen etwas angehoben und unter demselben 1. die Ligaturstellen am Netz, 2. eventuelle Leberinfarcte mit frischer Scheere und Pincette abgetragen und in sterile Petrischälchen gebracht zur späteren Verarbeitung.

Jetzt ist der aseptische Theil der Obduction beendet.

Der Magen wird uneröffnet in Formalinlösung gebracht und die übrigen Organe ebenfalls secirt. Ich will gleich hier bemerken, dass wir nie Veränderungen an anderen Organen, speciell Niere, Milz und Lunge, nachweisen konnten.

Die Ligaturstellen des Netzes werden nun aus dem Petrischälchen in Bouillonröhrchen gebracht. Es versteht sich von selbst, dass das aseptische Arbeiten mit diesen kleinen, weichen, klebrigen Netztheilen Schwierigkeiten macht, sodass schon bei dem Einbringen in das Bouillonröhrchen die Möglichkeit einer Verunreinigung durch Luftkeime oft sehr wohl möglich erscheinen muss. In solchen Fällen wurden die Abimpfungen gleich als unsicher notirt.

Die Leberinfarcte wurden, wenn sie nicht zu klein waren oder bei der Herausnahme durch das Anfassen mit der Pincette zu sehr gelitten hatten, mit scharfem Messer getheilt und die eine Hälfte ebenfalls in Bouillon gebracht, während die andere zur mikroskopischen Untersuchung eingelegt wurde.

Das Resultat der Verimpfung wurde durch erneute Abimpfung nach 24—48 Stunden auf schräg erstarrten Agar und auf Bouillon controllirt. Oft, namentlich bei Leberinfarcten, zeigte sich durch Sterilbleiben der zweiten Abimpfung, dass die im ersten Röhrchen entstandene Trübung nicht auf Bakterienentwicklung, sondern auf Auslaugung des Gewebsstückes zu beziehen war.

Aus unserer tabellarischen Zusammenstellung (S. 525) ergiebt sich nun, dass bei absolut aseptischem Verlauf in 3 Fällen (Fall 1, 15 und 18) Magengeschwüre auftraten. Leberinfarcte waren relativ häufiger. Mikroskopisch sicher gestellt und völlig aseptisch waren sie in 4 Fällen (5, 6, 7 und 18). Im Falle 18 traten also sowohl am Magen wie an der Leber Geschwüre resp. Infarcte auf.

Im Falle 7 war die Netzstumpfverimpfung nicht steril geblieben. Hier liegt wohl ein Versuchsfehler vor. Der Leberinfarct, der eben-

falls verimpft wurde, blieb steril. Im Fall 16 wurde bei der Obduction der Magen versehentlich vorzeitig geöffnet, sodass gleich die Abimpfungen als zweifelhafte im Protokoll vermerkt wurden.

In den Fällen 8 bis 13 wurde nicht sterilisirte Seide zur Unterbindung verwandt. Es wuchs in 5 Fällen Bacillus pyocyaneus, sowohl bei Abimpfung der Fäden als auch bei Verimpfung der Netzstümpfe und Leberstücke. Gerade diese Versuchsreihe zeigt, dass trotz sicheren Vorhandenseins von Bakterien die Veränderungen an Magen und Leber nicht zahlreicher waren, als in den ganz aseptischen Fällen.

Die Diagnose der Infarcte und Magenulcera wurde durch mikroskopische Untersuchung gesichert. Bei den Fällen, wo es in Folge der Kleinheit der Objecte nicht gelang, die Infarcte zur Verimpfung und Untersuchung zu theilen, haben wir die Verimpfung vorgezogen und die nöthige Notiz im Protokoll eingetragen.

Die Nährböden wurden von uns selbst hergestellt und wiederholt auf ihre Eigenschaften, namentlich Alkalescenzgrad, controllirt.

Das Resultat unserer Untersuchungen ist, kurz zusammengefasst, das folgende:

Es treten beim Meerschweinchen nach völlig aseptisch ausgeführter Ligatur und Resection des Netzes Infarcte in der Leber und Geschwürsbildung im Magen auf, ohne dass bei der Obduction Bakterienwachsthum aus der Ligaturstelle sowohl, wie aus den Infarctherden nachgewiesen werden kann.

Wir ziehen daraus den Schluss, dass das Auftreten von Leberinfarcten und Magenulcerationen nicht durch die Anwesenheit von Bakterien bedingt sein muss.

Der Einwand, dass es sich um Bakterien handeln könnte, die auf den gebräuchlichen Nährböden sich nicht züchten lassen (z. B. Anaëroben) wird insoweit hinfällig, als Engelhardt und Neck die Cultivirung der angeblich in Frage kommenden Bakterien ohne Weiteres gelungen ist.

XXV.

Das Erysipeloïd.

Von

Prof. Dr. Tavel in Bern.

„Fingererysipeloïd (zoonotisches), Erysipelas chronicum, Erythema migrans bezeichnet eine Krankheit sui generis, welche zwar sehr wenig Bedeutung hat, weil sie sehr unschuldig ist, aber doch Beachtung verdient, weil man sie im Anfang mit schwereren Infectionen verwechseln kann. Sie kommt vor bei Leuten, welche mit Thierstoffen zu thun haben, also bei Schlächtern, Gerbern, Köchinnen, und zwar bei Letzteren, wie mir scheinen will, vorwiegend, wenn sie Wild abzuziehen hatten. Von einer kleinen Verletzung (eine solche gehört nothwendig dazu), meist an den Fingern, entsteht eine bläulich-braunrothe Infiltration, welche mit ganz scharfer Grenze, genau wie das Erysipel, fortschreitet. So kann sich die Affection von einer Fingerspitze den ganzen Finger entlang verbreiten, ja bis zum Carpus auf den Handrücken ziehen, auch wohl auf den nebenliegenden Finger rückwärts wandern. Im Allgemeinen ist jedoch die Affection nach 1 bis 2 Wochen auf den Metacarpus beendet. Das Allgemeinbefinden ist dabei ungestört, Fieber besteht nicht. Sehr selten habe ich die Affection anderswo als an den Händen gesehen, nur einmal im Gesicht. Nachdem ich mir vergebens Mühe gegeben hatte, das ursächliche Mikrobion in der Gewebsflüssigkeit zu finden, gelang endlich eine Cultur in der Weise, wie sie Fehleisen bei dem wirklichen Erysipel machte. Auf F. P. A. wächst das Mikrobion in eigenthümlichen, sehr zarten und zierlichen Culturen — so minim, dass ich dieselben in 3—4facher Vergrösserung zeichnen lassen musste, um sie anschaulich zu machen. Mikroskopisch besteht die Cultur aus nicht allzu kleinen, aber recht unregelmässig gestalteten Kokken. Ich habe mir bei Beginn meines Ferienurlaubs drei Impfstriche mit derselben am Oberarm gemacht. Um jeden derselben

entwickelte sich mit Brennen und Jucken ein braunrother Hof, welcher 20-Pfennigstückgross wurde, dann aber erblasste und verschwand."

Mit diesen wenigen Zeilen beschreibt Rosenbach in seinem Buche „Mikroorganismen bei den Wundinfectionskrankheiten des Menschen" eine Erkrankung, die wohl deshalb als selten betrachtet wird, weil sie zu wenig bekannt ist und weil gegenwärtig nur leichte Fälle dieser Infection als Erysipeloïde angenommen werden.

Rosenbach veröffentlichte noch im Archiv für klinische Chirurgie eine ausführlichere Beschreibung von Versuchen, die er an sich selbst vorgenommen hatte. Später, im Jahre 1887, theilte er auf dem Congress für Chirurgie die Resultate von nachträglichen Culturversuchen und von weiteren Impfungen mit, die ich im Wortlaut wiedergebe: „Betreffs des ursächlichen Mikrobions muss ich meine früheren Angaben dahin corrigiren, dass es sich nicht um reinen Coccus handelt. Ich konnte damals das Verhalten des Mikrobions, welches sich als Coccus präsentirte und eingeimpft ein Erysipeloïd erzeugte, nicht weiter beobachten, weil die Culturen während einer Ferienzeit vertrockneten. Verschiedene Versuche, die Cultur wieder zu gewinnen, schlugen fehl, bis ich im November 1886 wieder eine gleiche Cultur bekam und in Reincultur, am besten auf Gelatine züchten konnte.

Da Einimpfungen bei Kaninchen in 4 Fällen nicht angingen, impfte ich mir die Cultur auf dem Oberarm ein. Am dritten Tage umgab sich jeder Impfstrich mit einer circumscripten Röthe. Dieser wanderte nun in scharfer Grenze weiter. Während das Centrum bis auf die Impfstriche erblasste, schritt in daumenbreiter Zone die Affection fort. In der Mitte dieser Zone, wo die Entzündung am stärksten war, zeigten unregelmässige, rundliche Bezirke arterielle Capillarinjection, während aussen und innen von der Zone eine bräunlichlivide Farbe vorherrschte. Am achten Tage war der Ring erblasst, aber am neunten erschien schon ein neuer Ring, welcher um den alten hervorwuchs. So ging die Verbreitung weiter bis zum 18. Tage. An diesem betrug der Querdurchmesser 24 cm, der in der Längsaxe des Armes 18 cm; die rothe Farbe bestand noch längere Zeit fort. Das Befinden war während der ganzen Zeit ungestört; die Temperatur zwischen 36,8 und 37,2°. Was das Mikrobion anbetrifft, so fand ich in den Gelatineculturen (in diesen wächst es bei 20° am besten) kokkenähnliche Körperchen, grösser als Staphylococcus. Bei einer späteren Untersuchung waren aber daraus verschlungene Fäden eigenthümlicher Art entstanden. In diesem Gewirr von sehr feinen Fäden verlief ein Theil gerade, ein Theil unregelmässig hin- und hergewun-

den, ein Theil in regelmässigen spiraligen Windungen. Die Länge der Fäden war ganz verschieden, von der eines kleinen Bacillus, bis zu einem ganzen Gesichtsfelde! Die Fäden tragen Seitenäste; doch handelt es sich dabei nicht um echte Dichotomie, sondern um falsche Astbildung, indem der Ast nur angelehnt ist.

Ferner sieht man die Fäden oft in einem dicken Punkte endigen. Ich habe diesen, weil er häufig besonders dick ist, sich dann nicht mehr färbt und ganz gewissen Bacillensporen gleich, als Spore aufgefasst. Die bei 20° in Gelatine wachsenden Culturen gleichen am ehesten denen des Mäusesepsisbacillus, zeigen jedoch statt der rundlichen Wolken dieses ein mehr büschelförmiges Vorwachsen. Ich will nicht die Verantwortung übernehmen, dieses Mikrobion in dem botanischen System unterzubringen, will aber doch bemerken, dass es in seinem Verhalten bemerkenswerthe Analogien bietet mit einer von Cohn unter dem Namen „Cladothrix dichotoma" beschriebenen Form, welche ebenfalls lange Fäden mit falscher Astbildung zeigt, solche spiralige Windungen bildet und nach neueren Beobachtern in kokkenähnliche Körperchen zerfallen kann, die wieder zu Fäden auswachsen."

Im Jahre 1885 berichtete Cordua über 127 Fälle von erysipelähnlichen Hautaffectionen, die er als Erythema multiforme bezeichnet; in 15 bacteriologisch untersuchten Fällen fand er eine Mikrokokkenart, die sich in Culturen dem Staphylococcus albus ähnlich verhielt, von ihm aber dadurch zu unterscheiden war, dass die einzelnen Kokken drei bis vier Mal grösser waren als diejenigen des letztgenannten Pilzes.

Auf Grund des klinischen Bildes reiht Cordua die von ihm beschriebenen Fälle dem Erysipeloïd Rosenbach an, ohne jedoch den dabei gefundenen Coccus mit demjenigen der Rosenbach'schen Fälle zu identificiren, und er meint, dass verschiedene Kokken Erysipeloïd erzeugen können. Unna machte gelegentlich einer Discussion, die im ärztlichen Verein zu Hamburg über den erwähnten Vortrag von Cordua stattfand, gegen die Auffassung dieses Autors die Einwendung, dass: „Das richtige Erythema multiforme springt, während die Cordua'sche Erkrankung kriecht" (Baumgarten). Es ist also zweifellos, dass Cordua mit echten Erysipeloïden zu thun hatte. Durch Verimpfung der Reinculturen des betreffenden Coccus auf den eigenen Arm konnte Cordua markstückgrosse, dunkelrothe Schwellungen der Haut um die Impfstelle erzeugen, die anscheinend nicht charakteristisch für Erysipeloïd waren.

Später, im Jahre 1894, hat Felsenthal noch 4 Erysipeloïdfälle beschrieben. In drei derselben konnten durch Excision und Impfung

von Hautstückchen, wie es auch Cordua gethan hatte, Culturen des gleichen Coccus gewonnen werden. Im Jahre 1898 untersuchte Delbanco in Unna's Poliklinik einen Fall von Erysipeloïd; aber weder in den Culturen, noch in den Schnitten gelang es, Mikroorganismen nachzuweisen. Die Affection war im Anschluss an eine Verletzung durch eine Fischgräte entstanden und scheint demnach recht typisch gewesen zu sein. Lenhartz resumirt den histologischen Befund von Delbanco mit folgenden Worten: „Delbanco fand die unterepithelialen Spalträume erweitert und mit spärlichen Leukocyten besetzt, die Stachelzellen saftreich, mit weniger gut färbbarem Protoplasma. Zur Hauptsache bestand ein nach den Papillen zu abnehmendes Cutisödem. Die Papillen waren aber ebenfalls verbreitert und abgerundet.

Am auffälligsten erschien Delbanco auf den Schnitten der Reichthum an Mastzellen, die an den Follikeln innerhalb und an der Grenze der Perithelzellenzüge und in den Köpfen der Papillen zu sehen waren. Die Lymphspalten zeigten sich stellenweise mit freien Mastzellenkörnern übersäet. An manchen Mastzellen erschien ihre specifische Färbung nur in einem Theil des leicht geschwollenen Protoplasmas. Hier und da waren zersprengte Mastzellen zu sehen, aus denen die Zellkörner frei ausgetreten sind."

Senn in seiner „Surgical bacteriology" giebt keine weitere Auskunft über diese neue Krankheit. Lenhartz giebt 1899 eine sehr gute Uebersicht über unsere Kenntnisse der Krankheit, stützt sich dabei auf die Beobachtungen und Veröffentlichungen der genannten Autoren, ohne, wie es scheint, eigene Beobachtungen gemacht zu haben.

Da ich nun in den letzten Jahren Gelegenheit hatte, 6 solche Fälle in meiner Privatpraxis zu sehen, und ich weiterhin über 2 Beobachtungen meines Freundes Professor Stooss und über einen ebenfalls sehr charakteristischen Fall von Dr. de Quervain in Chaux des Fonds verfüge, so möchte ich zugleich mit der Beschreibung dieser Fälle eine kleine Revision des bisher angenommenen Krankheitsbildes vornehmen.

Neben einigen Fällen, die ganz fieberlos und ohne Lymphangitis und Drüsenschwellungen verliefen, wurden Fälle beobachtet, die mit derartigen Complicationen einhergingen und bei welchen mehr oder weniger schwere Störungen des Allgemeinbefindens stattfanden; dabei lag absolut keine Möglichkeit vor, durch Zusammenfassung der Merkmale dieser letzteren Fälle sie als eine besondere Gruppe zu differenziren, vielmehr war das von ihnen gebotene Bild in Bezug auf Aussehen, Localisation und Verlauf für das Erysipeloïd so charakteristisch,

dass sich mir sofort die Diagnose „Erysipeloïd" aufdrängte, eine Diagnose, die der Verlauf ohne Eiterung auch bestätigte. Man sieht ferner in unseren Fällen alle Zwischenstadien von den leichten Fällen, wie sie schon beschrieben worden sind, bis zu den schwersten Formen, die wirklich beunruhigend verliefen. Bei allen meinen Beobachtungen ist mir ferner aufgefallen, dass die Krankheit nicht nur die Haut, sondern primär und offenbar ganz speciell die tieferen Gewebe befiel. Dass diese Eigenthümlichkeit des Erysipeloïds von den früheren Beobachtern übersehen worden ist, hängt wohl mit der starken Betheiligung der Haut zusammen, wodurch die weiteren Vorgänge, wenn nicht speciell untersucht wird, verdeckt werden. Die späteren Beobachtungen werden zeigen, ob es sich bei meinen Fällen um einen Zufall handelte, oder ob es als ein regelmässiges Symptom betrachtet werden muss.

Ferner sollen nach den bisherigen Angaben nie Recidive beobachtet worden sein, während ich gerade die Recidive als ein recht häufiges Vorkommniss beim Erysipeloïd betrachten möchte.

Die Neigung zum Uebergang in die chronische Form bei nicht zweckmässiger Behandlung, die intensive Schmerzhaftigkeit dieses „leichten Uebels", die Neigung zu Recidiven und schliesslich die Möglichkeit einer Verwechslung mit eitrigen Processen, die selbstverständlich anders behandelt werden müssen, lassen eine genauere Kenntniss dieser Krankheit wünschenswerth erscheinen. Ich bedauere, mit meinen Fällen zur Aetiologie der Krankheit keinen Beitrag liefern zu können, da ich mich nicht für berechtigt hielt, bloss zum Zwecke bacteriologischer Untersuchungen an den Patienten Incisionen zu machen, die therapeutisch im besten Falle unnöthig, möglicherweise nachtheilig hätten sein können.

Fall I. Erysipeloïd des kleinen Fingers der linken Hand in Folge Verletzung bei Zurichten von Fischen.

Anamnese. J. K., 22 Jahre alt, Köchin.

Am 9. August 1898 Abends machte sich Patientin eine kleine Schnittwunde am kleinen Finger der linken Hand über dem Phalangeophalangealgelenk II—III, bei Zurichten von Fischen. Schon am folgenden Tag war der Finger geschwollen und roth, bei Vorhandensein von starken Schmerzen.

Trotz täglicher Jodtincturbepinselungen wurde es nicht besser; Schmerzen, Röthung und Schwellung hielten an, so dass Patientin endlich am 25. August zum Arzte ging. Es wurde eine Erfrierung des Fingers vorgenommen (!) und darauf ein Collodialverband angelegt. Nach zwei schlaflosen Nächten ging Patientin wieder zum Arzt, welcher den Verband zu belassen rieth und etwas innerlich einzunehmen verordnete.

Da Patientin den schnürenden Verband nicht mehr vertragen konnte, wurde sie an mich gewiesen.

Status: 27. August. Der Finger ist roth, geschwollen; Endphalanx wenig empfindlich, Mittelphalanx ziemlich empfindlich, Grundphalanx noch mehr. Das entsprechende Metacarpophalangealgelenk ist stark empfindlich; im Uebrigen sollen die Schmerzen wechseln und nicht immer am gleichen Ort localisirt sein. Die Sehnen sind auf Druck nicht speciell empfindlich.

Keine Drüsenschwellungen.

Verordnung: Hochlagerung, Ruhe, 20% Ichthyolvaselinapplicationen.

Patientin zeigt sich nicht mehr.

Ich erfuhr, dass es ihr bald nachher gut ging.

Die zwei folgenden Fälle sind von meinem Freunde Prof. Stooss beobachtet worden, und hat mir derselbe die Krankengeschichte gütigst zur Verfügung gestellt.

Fall II. Erysipeloïd des linken Handrückens in Folge Verletzung bei Zurichten von Fischen.

Anamnese. O. S., 19 Jahre alt, Hotelkoch.

Am 25. Juli 1896 erhält Patient eine leichte Verletzung des linken Handrückens beim Zubereiten von Fischen durch Stich mit einer spitzen Fischgräte.

Status: 27. Juli. Es besteht eine ziemlich intensive rothe Infiltration des Handrückens mit scharf abgegrenzten Contouren.

Kein Fieber, kein subjectives Unwohlsein. Axillardrüsen nicht geschwollen.

28. Juli. Die Infiltration hat sich noch peripher gegen den Zeigefinger zu wiederum scharf abgegrenzt und ausgebreitet. Kein Fieber, keine Fluctuation. In den nächsten Tagen allmähliches Abschwellen und Ablassen.

Dann bis zum völligen Abschluss ca. eine Woche.

Fall III. Erysipeloïd des rechten Mittelfingers in Folge Verletzung mit einer Fleischgabel.

Anamnese. B. A., 18 Jahre alt, Hotelkoch.

Leichte Stichverletzung des rechten Mittelfingers hinter der Nagelfalz, mit einer Fleischgabel. Im Anschluss daran 17. Juli 1898 blaurothe Infiltration des Fingers, welche wie ein Erysipel fortkriecht.

Die Schmerzempfindung ist dabei recht intensiv. Am 18. Juli sind die Axillardrüsen druckempfindlich.

Die Röthung und Schwellung begrenzt sich definitiv über die Grundphalanx. Kein Fieber.

Allgemeines Befinden stets ordentlich.

Fall IV. Erysipeloïd des linken Zeigefingers. Fleischinfection.

Anamnese. M. P., 40 Jahre alt, Hausfrau.

Am 22. December 1895 hatte Patientin am Vormittag Fleisch zugerichtet. Ohne sich die Hände gründlich abgewaschen zu haben, schnitt

sich Patientin gleich nach dem Mittagessen mit einem Messer, mit dem sie Mistel schneiden wollte.

Ziemlich starke Blutung. Verband.

23. December keine Schmerzen.

In der Nacht vom 23.—24. December starke, ziehende Schmerzen im Finger, im Phalangeophalangealgelenk I—II und längs der Dorsalsehne.

Status: 24. December Abends. In der Mitte der Mittelphalanx des linken Zeigefingers eine kleine Schnittwunde auf der Radialseite. Die Cutis ist nicht ganz durchtrennt, die Wunde ist schon verklebt.

Der ganze Finger ist hochroth, empfindlich auf Druck; etwas Oedem über dem 2. Metacarpus, keine Lymphangitis, keine Drüsenschwellungen am Ellbogen und in der Axilla.

Da keine Fluctuation zu constatiren ist, wird die verklebte Wunde wieder auseinander gezogen, Eiter zeigt sich auch jetzt nicht. Jodtinctur in die Wunde, Unguentum cinereum auf der geschwollenen Partie, Compressen mit 1 % Carbol.

25. December Besserung am Morgen, im Laufe des Tages aber wieder stärkere Schmerzen, am Mittag wird Patient fast ohnmächtig.

Am Abend wird die Wunde wieder aufgemacht und mit Jodtinctur behandelt; kein Eiter.

Application von Ichthyolsalbe 20 %.

An der Grundphalanx ist die Schwellung viel stärker geworden. Patient hat ziehende Schmerzen längs der Dorsalsehne und im Metacarpophalangealgelenk. Das Oedem hat sich auf das ganze Dorsum ausgedehnt. Compressen mit kaltem Bleiwasser. Hochlagerung. Bettruhe.

26. December. Bedeutende Besserung, keine Fluctuation zu fühlen, weniger Schmerzen, Abschwellung.

27. December. Finger ganz abgeschwollen. Noch etwas Oedem des Handrückens.

Nie Fieber. Heilung ohne Recidiv.

In diesem Falle war der Allgemeinzustand etwas angegriffen; da es sich aber um eine sehr nervöse Frau handelt, so muss man wohl diesem Umstand die subjective Störung zuschreiben.

Fall V. Erysipeloïd der Sehnenscheide des Ringfingers nach oberflächlicher Verletzung.

Anamnese. 6. Juni 1897. D., Spengler, 37 Jahre alt.

Anfang März 1897 ritzte sich Patient die Haut am Nagel des Ringfingers der rechten Hand. Ca. 6 Tage nachher schwollen die Finger und die Hand an. Es wurden von einem Arzt Salicylumschläge verordnet, worauf die Röthung und Schwellung allmählich ohne Eiterung zurückging.

Status: Man fühlt nur noch eine Verdickung an der Hohlhand im Verlaufe der Flexorensehne, die auf Druck empfindlich ist und Patient sehr genirt, da beim Arbeiten die Verdickung wieder grösser und empfindlicher wird.

Unter Schonung der Hand ging die Infiltration allmählich zurück.

Die zwei folgenden Fälle sind Beispiele für die Neigung zu Recidiven, die man so oft beim Erysipeloïd beobachtet.

Der folgende Fall ist von Herrn Dr. de Quervain in Chaux de Fonds beobachtet und mir die Krankengeschichte freundlichst zur Verfügung gestellt worden.

Fall VI. Erysipeloïd des Handrückens nach Verletzung mit einem Holzsplitter. — Recidiv. —

Anamnese. A. V., 25 Jahre.

Am 24. Februar 1900 drang ein Holzsplitter am Handrücken zwischen Daumen und Zeigefinger ein. Nach 2 Tagen Schwellung auf dem Handrücken, Schmerzen bis in den Handteller.

Status: 26. Februar. Derbe Schwellung mit Hautröthung auf dem Handrücken. An der Verletzungsstelle eine oberflächliche Excoriation. Eine Incision derselben ergibt keinen Eiter. Alkoholverband.

1. März. Erysipelartige Infiltration über dem ganzen Handrücken. Keine merkliche Besserung durch Alkohol. Versuch mit Ichthyol.

3. März. Ausdehnung der Infiltration auf die Fingerrücken. Fortschreiten gegen das Handgelenk hin.

Bestreichen der centralen Grenzzone mit Lapis.

5. März. Kein Fortschreiten mehr, centralwärts aber Ausdehnung bis auf die Fingerspitzen.

7. März. Infiltration verschwunden.

10. März. Patient nimmt die Arbeit wieder auf.

12. März. Recidiv besonders auf den Fingerspitzen. Ruhe. Ichthyol.

21. März. Patient geheilt. Seitdem kein Recidiv mehr.

Fall VII. Erysipeloïd des rechten Daumens nach Fleischinfection oder Hundebiss.

Anamnese. 2. October 1891. G., Schreinermeister, 49 Jahre alt.

Vor sechs Wochen verletzte sich Patient bei einer Schreinerarbeit an der Nagelphalanx des rechten Daumens mit einem Splitter und zog denselben heraus. 3 Tage nachher etwas Eiter. Als die Wunde schon in Heilung begriffen war, schnitt Patient verdorbenes Fleisch, um seine jungen Hunde zu füttern. Beim Fassen des Fleisches verletzte ihn einer der Hunde mit einem Zahn. An der heilenden Wunde zwei Tage nachher Schmerzen, der Finger fing an zu schwellen, die Haut war stark geröthet, die Röthung kroch am Daumenballen entlang bis zum Handgelenk. Starke Behinderung der Daumenbewegungen.

Auf Bäder Rückgang der Erscheinungen.

Vor 10 Tagen war ganz abgeheilt, als Patient auf dem Tram Jemandem einen Schlag applicirte. Darauf Wiederauftreten der Entzündungserscheinungen, die Pat. durch Zug am Daumen zu bessern glaubte; es wurde aber nur schlechter.

Status: 2. October 1891. An der Verletzungsstelle keine Entzündungserscheinungen; Phalangeophalangealgelenk etwas, Metacarpophalangealgelenk dagegen stark empfindlich auf Druck, ebenso bei Flexion und Extension. Die Gegend ist geschwollen und geröthet. Die Kapsel empfindlich, die Sehnenscheiden der Flexoren empfindlich auf Druck längs des Daumenballens.

Behandlung mit Jodtinctur.

4. October. Verschlimmerung des Zustandes. Unguentum cinereum und Ruhe.

6. October. Die Schwellung ist ganz zurückgegangen, nur noch etwas Empfindlichkeit auf Druck; die Salbe wird weiter applicirt.

Ende October kann Patient wieder arbeiten.

9. November. Heute Morgen wurde Patient von zwei Arbeitern überfallen und musste sich wehren; die dabei gemachte Anstrengung verursachte einen starken Schmerz.

Der Finger schwoll im Laufe des Tages wieder an.

Status: Finger roth, geschwollen, keine localisirte Empfindlichkeit der Gelenkkapsel wie z. B. bei einer Distorsion. Bewegungen beschränkt. Nach Application der Quecksilbersalbe und Ruhe verschwand die Schwellung.

Definitive Heilung Mitte November.

Fall VIII. Erysipeloïd des linken Mittelfingers, des Handrückens und des Armes nach leichter Verletzung am Nagelbette.

Anamnese. 24. October 1900. A. R., 25 Jahre alt, Bankangestellter.

Patient hat die Gewohnheit, die Nägel abzubeissen, wobei er sich am Nagelbette des linken Mittelfingers einige Tage vor der jetzigen Erkrankung etwas verletzte; es kam ein Tröpfchen Eiter in den folgenden Tagen heraus. Als die Wunde ausgeheilt schien, wachte Patient in der Nacht vom 13. bis 14. October mit Schmerzen im ganzen Arme auf. Er constatirte einen rothen Strang vom Finger bis unter den Arm. Dabei eine ziemlich starke Schwellung vom Finger ausgehend.

Der consultirte Arzt verordnete am 15. October Compressen mit Lysol, die eine vorübergehende gute Wirkung hatten, später aber nichts mehr nützten, was Patient veranlasste, nach Bern zu kommen, um mich zu consultiren.

Status: 24. October. Am Mittelfinger der linken Hand eine diffuse Schwellung und Infiltration der Haut mit specieller Betheiligung der Extensorsehne, die auf Druck sehr empfindlich ist. Die Wunde am Nagelbett ist verheilt, die Haut aber rings um den Nagel ebenfalls geröthet.

Am Handrücken eine diffuse Infiltration und Röthung der Haut. Vorderarm frei. Vor dem Biceps und auf der inneren Seite des Oberarms ein empfindlicher Strang, die Haut darüber stellenweise in Form von erythematösen Flecken mit scharf abgegrenzten Rändern geröthet.

In der Axilla 3 stark geschwollene empfindliche Drüsen. Die Cubitaldrüse nicht geschwollen.

Patient hat etwas Fieber. Zunge belegt, Aufnahme in Spital Salem. Abends 38,4°. Therapie: Bettlage, Hochlagerung des Armes, Unguentum cinereum, innerlich Natrum salicyl. Schon am 25. October Abnahme der Röthung und Schwellung, Temperatur geht nicht über 37,6. Die erysipelatösen Röthungen am Oberarm verschwinden am 26.

Patient wird am 3. November entlassen; die Hand und der Arm sind noch etwas steif.

Kein Recidiv.

Fall IX. Erysipeloïd der Hand und des Armes nach Verletzung bei einer Section oder einer Operation.

Anamnese. 20. December 1900. Arzt.

Am 13. December 1900 Verletzung des linken Handrückens mit einer Hackenzange, bei einer totalen vaginalen Uterusexstirpation wegen Carcinom.

Am 14. December Section eines Nierenpatienten.

Am 16. December Schwellung des Armes. Grosse Schmerzhaftigkeit und Krankheitsgefühl. Temperatur beständig zwischen 38,5 und 39,5°; absolute Schlaflosigkeit, Kopfschmerzen; Bewusstsein hie und da gestört.

Status: 20. December. Finger wenig geschwollen, dagegen Hand besonders auf der Volarseite stark geschwollen, desgleichen Vorderarm und Oberarm, Haut geröthet über der Hand und dem vorderen Theil des Vorderarms, wo die Röthung mit einer unregelmässigen Liseré, wie bei Erysipel, aber nicht so scharf abgegrenzt, aufhört. Ebenso sieht man am Oberarm auf der Innenseite erysipelähnliche Plaques mit unregelmässigen Contouren.

Nicht nur die Haut, sondern auch die tieferen Gewebe sind infiltrirt und bedingen eine fast vollständige Unfähigkeit, den Arm zu bewegen.[1]) Sowohl distal wie central vom Ligament. carpi volare sehr intensive Schwellung in der Tiefe mit Pseudofluctuation; nirgendwo jedoch ist deutliche Fluctuation wahrzunehmen.

Axillardrüsen stark geschwollen, bilden ein Packet, das mit der Umgebung wie ein Bubo verwachsen ist. Infraclaviculardrüsen ebenfalls empfindlich und geschwollen. Lungen, Herz, Leber normal. Milz etwas vergrössert. Zunge belegt, feucht. Puls zwischen 80 und 100.

Verordnung: Absolute Ruhe. Ungt. cinereum. Natr. salicyl. 3—4 gr pro die.

22. December. Pat. hat die letzten Nächte besser geschlafen, ist immer bei klarem Bewusstsein, Temperatur immer noch hoch, doch heute Morgen nur 38,2°.

28. December. Der Zustand ist etwas besser, die Schwellung hat jedoch noch nicht erheblich abgenommen. Die Temperatur schwankt am Morgen zwischen 37,6 und 38,2°, am Abend steigt sie bis 39° und etwas darüber. Nirgendwo Fluctuation, grosse Mattigkeit, Schmerzen in der Schulter.

31. December. Pat. immer noch sehr matt aber fieberfrei, brachte heute eine Stunde ausser Bett zu, ohne Temperaturerhöhung; bei völliger Ruhe nahezu kein Schmerzgefühl, beim Schwitzen absolut schmerzfrei. Der Zustand wird von Tag zu Tag besser.

5. Januar 1901. In der letzten Nacht wieder Schlaflosigkeit. Abendtemperatur wieder 38—38,3°, die Achselhöhle schmerzt immer noch. Pat. hat den Eindruck, dass die Drüsen vereitern werden.

12. Januar. Pat. hat sich entschlossen, wie vorgeschrieben, wieder zu Bette zu liegen und sich ruhig zu verhalten. Dabei sind Schmerzen,

1) Die Infiltration in der Tiefe war die erste Erscheinung, und erst secundär zeigten sich die oberflächlichen Hautveränderungen.

Geschwulst und Fieber unter ganz colossalen Schweissen zurückgegangen. Die Temperatur ist jetzt am Morgen 37,3°, am Abend 37,8—38°, Puls 80. Appetit immer noch schlecht, der Schlaf gestört; die Druckempfindlichkeit der sehr harten Drüsen wird allmählich geringer, die spontane Empfindlichkeit dagegen nach jeder Bewegung stärker.

28. Januar. Pat. ist jetzt viel besser, steht auf, muss aber immer mit den Bewegungen des Armes äusserst vorsichtig sein. Das Drüsenpacket hat abgenommen, ist jedoch immer noch ungefähr orangegross und sehr adhärent. Temperatur variirt zwischen 36,6 und 37,4°.

Im Laufe des Monats Februar verkleinerten sich die Drüsen und waren Anfangs März fast ganz verschwunden. Am Vorderarm ist jedoch immer eine persistente Schwellung speciell oberhalb des Lig. carpi volare. Ab und zu treten Petechien auf am linken Arm.

Die Function ist jedoch so gut, dass Pat. am 1. März wieder eine Magenresection ohne Schaden, sowohl für sich, wie für den Patienten ausführen konnte.

Wenn ich nun auf Grund unserer Fälle versuche, ein Krankheitsbild dieser Infection, die ätiologisch wohl keine Einheit darstellt, zu geben, so geschieht es in der wohlbewussten Meinung, dass es sich dabei, so lange man nicht die bacteriologische Aetiologie kennt, nur um eine provisorische Systematisirung handeln kann und dass die späteren Forschungen vielleicht zeigen werden, dass eine weitere Eintheilung nöthig ist.

Ein solches Krankheitsbild aufzustellen hat doch den Zweck, die künftigen Beobachter auf gewisse Einzelheiten aufmerksam zu machen, sei es, um letztere als normale Vorkommnisse zu anerkennen oder um dadurch einer späteren Forschung Veranlassung zu geben, andere Erscheinungen, die vielleicht bis dahin übersehen worden waren, dem bestehenden Bilde zuzufügen.

Infectionsquelle. Rosenbach hat bereits angegeben, dass die Krankheit bei Schlächtern, Gerbern, Köchinnen auftritt und wie ihm schien vorwiegend dann, wenn sie Wild abzuziehen hatten; Cordua fügt auch die Hausfrauen und die Austernaufmacher zu.

In unseren Fällen sehen wir den Koch- resp. Köchinberuf drei Mal vertreten, ferner hatte sich die Hausfrau, die sich eine derartige Infection zuzog, gleichfalls mit einer Arbeit beschäftigt, die gewöhnlich die Köchin verrichtet. Zwei Mal waren es Fische (Fall I und II), zwei Mal andere Fleischsorten (III und IV), die zur Infection Veranlassung gaben.

Im Falle VII hat offenbar auch faulendes Fleisch die Ursache zur Infection gegeben. So auch der Fall IX, da bekanntlich ein ulcerirtes Carcinoma uteri nichts Anderes als faulendes Fleisch be-

deutet; sollte hier die Section an der Infection Schuld sein, so haben wir auch da wieder die Bedingungen des faulenden Fleisches.

In 6 von unseren 9 Fällen ist die Ursache der Infection im Contact einer Wunde und Fleisch verschiedener Provenienz zu suchen.

Im Falle VI wird ein Holzsplitter angeschuldigt, im Falle VIII ist sicherlich die Infectionsquelle im Munde des Patienten zu suchen und nur im Falle V ist keine bestimmte Ursache zu finden; da aber die meisten Leute mit thierischen Stoffen von Zeit zu Zeit zu thun haben, oder Gegenstände berühren und anfassen, die mit solchen Stoffen verunreinigt worden sind, darf man diese Möglichkeit auch nicht ausschliessen.

Incubation. In den Fällen, bei welchen der Zeitpunkt der Infection bekannt ist, varirt die Incubation zwischen 1 bis 3 Tagen.

Im Falle I wird ein Tag, in den Fällen II und IV wird 1 bis 2 und 1½ Tage, in den Fällen VI und VII 2 Tage und im Falle IX 2 oder 3 Tage angegeben. Nur im Falle V, der überhaupt etwas weniger charakteristisch ist und nicht gut beobachtet wurde, werden 6 Tage angegeben.

Symptomatologie. Im Gegensatze zu den meisten Infectionen, die mit localen Schmerzen an der Infectionsstelle beginnen, setzt hier die Krankheit ziemlich plötzlich mit einer schmerzhaften Schwellung und intensiven Röthung der ganzen Nachbarschaft ein.

Hat die Verletzung am Ende eines Fingers stattgefunden, so ist bald der ganze Finger geschwollen, geröthet und intensiv schmerzhaft; wir sehen dies ganz frappant im Falle IV ausgeprägt, wo die betreffende Patientin vor Schmerzen fast ohnmächtig wurde.

Schwellung, Röthung und Schmerzhaftigkeit entsprechen einer schwereren Infection und zwar wie bei solchen Formen, die mit Eiterung einhergehen. Das echte Erysipeloïd vereitert jedoch nicht und unterscheidet sich in diesem Punkte von den meisten gewöhnlichen Strepto- und Staphylokokkeninfectionen. Es unterscheidet sich aber auch vom Erysipel dadurch, dass ersteres nur die Cutis und das anstossende subcutane Gewebe afficirt und Eiterungen verursacht, wenn es in die Tiefe kriecht, während beim Erysipeloïd gerade die tieferen Theile am meisten ergriffen zu sein scheinen: Sehnenscheiden, Gelenkkapsel sind die anatomischen Gebilde, die von der Infection am meisten befallen werden, während man den Eindruck hat, dass die Haut erst secundär und vielleicht sogar nur durch Toxindiffusion betheiligt ist; diese Verhältnisse bedingen auch die verhältnissmässig starke Functionsstörung und Schmerzhaftigkeit bei den Bewegungen und bei Druck auf die Gelenke und Sehnen. Der Fall VII ist in dieser Be-

ziehung speciell interessant, und man ersieht aus ihm, wie lange die Infectionserreger oder ihre Toxine localisirt bleiben. Auch der Fall V zeigt die Bevorzugung der Sehnenscheiden und die lange Dauer der zurückbleibenden Infiltration längs der Flexorensehne. Das Erysipeloïd kriecht in die Tiefe ähnlich wie das Erysiopel in der Haut. Im Gegensatze zu Letzterem aber macht es nicht tägliche oder periodische Invasionen, sondern invadirt ziemlich rasch ein gewisses Gebiet, um dann da eine Zeit lang festzusitzen.

Die Hautinvasion zeigt ferner ebenfalls nicht die scharfe Abgrenzung wie beim Erysipel, sondern den allmählichen Uebergang ins Gesunde, wie man es bei den Staphylophlegmonen beobachtet. Nur im Verlaufe der Lymphgefässstränge ähneln die Hauterscheinungen etwas mehr dem Erysipel, aber auch hier ist keine Verwechselung möglich, indem es beim Erysipel in der Regel zu einer ununterbrochenen Infectionsfläche führt, während beim Eryspeloïd die Plaques isolirt auftreten, welcher Umstand ebenfalls dafür spricht, dass die Hauterscheinungen secundär durch Emporsteigen des Virus oder Diffusion der Toxine aus der Tiefe auftreten.

Beim Eryspeloïd sind übrigens die regionären Erscheinungen nicht die Regel, vielmehr sehen wir, dass die meisten Fälle ohne Lymphangitis und ohne Lymphadenitis verlaufen.

Auch in dieser Beziehung zeigt das Erysipeloïd eine Polymorphie des Krankheitsbildes.

Im Falle III wird ausdrücklich bemerkt, dass ein Tag nach dem Beginn der Erscheinungen eine Druckempfindlichkeit der Axillardrüsen zu constatiren war; eine Lymphangits scheint nicht bestanden zu haben.

Im Falle VIII, der ein sehr typisches Bild des Erysipeloïds mit chronischem Verlauf darbot, war die Lymphangitis sehr stark ausgeprägt; der Strang fühlte sich dick und hart an, wie es nur ausnahmsweise bei anderen Infectionen ohne nachträgliche Vereiterung vorkommt. Die Axillardrüsen waren im Verhältniss zu der Intensität der Infection auffällig hart und gross, und boten den Typus eines Bubo dar.

Im Falle IX begegnen wir ähnlichen Verhältnissen; der lymphangitische Strang ist hier weniger dick und deutlich wie im vorigen Fall, aber die Plaques sind sehr ähnlich denjenigen des Falles VIII. Die Axillardrüsen bilden ein mächtiges Packet, das mit der Umgebung verwachsen ist und an einen Pestbubo erinnert.

Hervorzuheben ist ferner beim Erysipeloïd die Neigung zu Recidiven unter dem Einfluss von Bewegungen oder von Traumata. Wir

sehen dieses Verhältniss in den Fällen V, VI, VII und VIII. Eine absolute Ruhestellung des Gliedes ist daher nothwendig.

In den leichteren Fällen ist das Allgemeinbefinden nicht betheiligt, wohl aber dann, wenn die Infection eine gewisse Ausdehnung erlangt hat.

Eine Temperaturerhöhung beobachten wir in den Fällen VIII und IX, und zwar hielt dieselbe im Fall IX sehr lange (4 Wochen) an. Im Fall VIII wissen wir nicht, wie lange der Pat. gefiebert hat; immerhin ist es kaum wahrscheinlich, dass die Temperatur am Ende eines 10 Tage andauernden, fast stationären Processes eine höhere gewesen sein soll als diejenige, welche am Anfang der Affection subjectiv vom Patienten gefühlt, aber nicht thermometrisch gemessen wurde. Aus der betreffenden Krankengeschichte ist zu ersehen, dass der Patient am Abend des Eintritts ins Spital 38,4° hatte und dass er erst nach zwei Tagen fieberfrei wurde. In diesen beiden Fällen war der Puls verhältnissmässig langsam. Im Falle VIII war der Puls so ruhig und langsam (72), dass ich keinen fieberhaften Zustand erwartet hatte; im Falle IX fiel auch der Puls durch seine Qualität und die geringe Pulszahl im Verhältniss zur Temperatur auf. Meistens ging der Puls nicht über 80.

In allen Fällen war die Respiration durchaus nicht mit betheiligt.

Das Sensorium hingegen ist anfänglich im Falle IX zeitweise nicht ganz frei gewesen, während alle anderen Fälle nach dieser Richtung keine Modificationen zeigten.

Mattigkeitsgefühl wurde im Falle IV, VII und speciell im schweren Falle IX constatirt und entsprach durchaus nicht dem objectiven, verhältnissmässig guten Zustand. Trockene Zunge, eingefallenes Aussehen fehlten in allen Fällen.

Milzschwellung wurde im Falle IX constatirt.

Verlauf. Während in einigen Fällen der Process auch bei heftigen objectiven und subjectiven Erscheinungen (Fall IV) nur 2—3 Tage dauert, so ist dieser schnelle Verlauf nicht die Regel und wohl nur durch entsprechende Behandlung zu erreichen. Im Gegensatz zu diesem Fall sehen wir, dass der Fall I, der durchaus nicht intensiver und extensiver verlief (weil gar nicht oder nur unzweckmässig behandelt), 18 Tage lang ohne jede Besserung anhielt und bei zweckmässiger Therapie sehr schnell heilte; auch der Fall VIII ist in dieser Beziehung recht lehrreich: Bei ambulanter Behandlung dauert der Process 10 Tage ohne jede Besserung, nach einem Tage Hochlagerung und Bettlage (allerdings mit Applicationen von Ungt. cin.) ganz bedeutende Abnahme des Processes und fast völliges Verschwinden der Er-

scheinungen nach 2 Tagen. Die gleichen Verhältnisse, die die Chronicität des Verlaufes bedingen, sind es auch, die die Recidive bedingen: Fortsetzen oder Wiederaufnahme der Arbeit, Traumata, Anstrengungen. Vgl. die Fälle VI und VII.

Differentialdiagnose. Nach den Fällen, die ich gesehen habe, zu urtheilen, soll die Diagnose eines Erysipeloïdes nicht schwer zu stellen sein. Im chronischen Stadium ist die Verwechslung mit einer anderen Infection kaum möglich. Die Fälle I, VI, VII, VIII, die ich erst in diesem Stadium zu sehen die Gelegenheit hatte, boten ein so typisches Bild, dass jede andere Infection von vornherein ausgeschlossen werden konnte. Im Anfangsstadium dagegen mag es in vielen Fällen anders sein, obgleich ich sowohl im Falle IV wie im Falle IX nach der Untersuchung und Feststellung des Fehlens jedes Eiterherdes und jeder circumscripten Localisation die Infection als ein Erysipeloïd diagnosticiren konnte. Offenbar muss in vielen Fällen eine Verwechselung vorgekommen sein, was sich bei den Chirurgen durch die Frühincision kundgiebt, während die vorsichtigen Mediciner die Bildung der oberflächlichen Eiterung abwarten, die, im Falle es sich um ein Erysipeloïd handelt, nicht eintritt. Gegenüber den nicht eiterigen Processen, wie polymorphes Erythem und Erysipelas, ist die Diagnose in erster Linie auf Grund der Art und Quelle der Infection zu stellen. Das Erythema multiforme ist nicht die directe Folge einer localen Infection und schliesst sich jedenfalls nicht unmittelbar, was Zeit und Ort betrifft, an dieselbe an, sondern entsteht gewöhnlich ohne bekannte und bemerkte Infection; ferner ist das Erythema symmetrisch, multipel, es springt und kriecht nicht, wie Unna hervorhebt, so dass die Differentialdiagnose nicht schwer zu stellen ist. Wenn ich trotzdem des Erythema multiforme gedenke, so geschieht es einerseits wegen der Verwechselung, die von Cordua gemacht wurde, und andererseits, weil Rosenbach die nicht gerade sehr glückliche Idee gehabt hat, die von ihm beschriebene Krankheit auch als Erythema migrans zu bezeichnen.

Gegenüber dem Erysipel lassen sich folgende differentialdiagnostische Merkmale hervorheben: Beide Infectionen kriechen; das wahre Erysipel befällt primär die Haut, das Erysipeloïd die tieferen Theile; das Vorwärtsschreiten hat in beiden Krankheiten nicht den gleichen Modus.

In allen unseren Fällen war das beim Erysipeloïd betheiligte Gebiet in kurzer Zeit invadirt, während beim Erysipel die Invasion abstandsweise geschieht, und wenn einmal kein Vorwärtsschreiten mehr stattfindet, so geht die Temperatur bald herunter.

Beim Erysipel sind ferner die Schmerzen und die Behinderung der Bewegungen bei weitem nicht so ausgeprägt wie beim Erysipeloïd. Bei gleichem Fieber und gleicher Ausdehnung des Processes ist das Allgemeinbefinden beim Erysipeloïd schwerer afficirt als beim Erysipel.

Gegenüber den eitrigen Processen (Strepto- und Staphylophlegmone) wird wohl im Anfang die Diagnose Schwierigkeiten machen können. Bei Letzteren aber findet man bei gleicher Ausdehnung der Röthung und der Infiltration gewöhnlich schon deutliche und abgegrenzte Herderscheinungen, wenn nicht bereits gar Einschmelzungserscheinungen zu constatiren sind; auch hier wird selbstverständlich die Infectionsquelle zur Feststellung der Diagnose verhelfen.

Es kommen ferner eine Reihe seltener Infectionen differentialdiagnostisch in Betracht. Die Rotzinfection kann ähnlich aussehen, aber dem primären Herd folgen bald unter schweren allgemeinen Erscheinungen weitere metastatische Localisationen; die Tuberkulose entsteht nach einem viel längeren Incubationsstadium und wird wohl kaum eine so ausgedehnte Röthung und Schwellung veranlassen, obgleich in gewissen Fällen auch durch Toxinresorption rheumatoïde Erscheinungen in den benachbarten Kapseln und Sehnenscheiden auftreten können.

Am meisten erinnert das Erysipeloïd an die Infectionen mit Bacterien der Coligruppe. Wenn man von der Generalisation absieht, die bei der Pest gewöhnlich nachfolgt, wären die bei den schweren Fällen von Erysipeloïd auftretenden grossen Bubonen denjenigen der Pest nicht unähnlich. Fall VIII und IX sind nach dieser Richtung interessant.

Die Aetiologie muss vorläufig als völlig unbekannt betrachtet werden.

Die histologischen Befunde von Delbanco beziehen sich auf Untersuchungen der Haut und sind wohl auch deshalb so absolut negativ ausgefallen, indem die Veränderungen einer Nachbarschaftsentzündung entsprechen.

Was die Befunde von Cordua und Felsenthal betrifft, so haben diese Autoren ganz sicher nur mit Hautkokken ohne jede specifische Pathogenität zu thun gehabt. Die Cladothrix dichotoma von Rosenbach befriedigt einen Bacteriologen nicht ganz und macht ihn nachsinnend.

Die Therapie ist sehr einfach: absolute Ruhe des Gliedes in Hochlagerung; locale Applicationen von Unguentum cinereum und Ichthyol schienen mir am wirksamsten zu sein; im Uebrigen symptomatische Behandlung.

Litteratur.

F. J. Rosenbach, Mikroorganismen bei den Wundinfectionskrankheiten des Menschen. 1884.

Derselbe, Archiv f. klin. Chirurgie. Bd. XXXVI. Heft 2.

Derselbe, Centralblatt f. Chirurgie. 1887. Verhandlungen. S. 1.

Cordua, Zur Aetiologie des Erythema multiforme. Ref. in Baumgarten's Jahresbericht. 1885. S. 27.

Felsenthal, Beiträge zur Aetiologie und Therapie des Erysipels und des Erysipeloïds. Ref. in Centralblatt f. Chirurgie. 1894. S. 365.

Delbanco, Ueber das Erysipeloïd. Ref. in Baumgarten's Jahresbericht. 1898. S. 33.

Senn, Erysipeloïd in Surgical Bacteriology. S. 140.

Lenhartz, Erysipelas und Erysipeloïd in Specielle Pathologie und Therapie. III. Bd. III. Theil. S. 101.

XXVI.

Aus der chirurgischen Abtheilung des städtischen Krankenhauses Moabit zu Berlin. (Director: Geheimer Medicinalrath Prof. Dr. Sonnenburg.)

Zur praktischen Verwerthbarkeit der Netzplastik.

Von

Oberarzt Dr. Hermes.

Die Verwendung des Netzes zu plastischen Zwecken, d. h. zur Sicherung von Nahtlinien, insbesondere am Magen und Darm, ist ausgeübt worden, seitdem überhaupt die Chirurgen angefangen haben, in systematischer Weise Operationen in der Bauchhöhle auszuführen. Es stellte sich bald das Bedürfniss heraus, bei starker Brüchigkeit der Magen- oder Darmwand der Nahtlinie noch einen weiteren Schutz angedeihen zu lassen, um mit Sicherheit ein Aufgehen der Naht mit ihren schweren Folgezuständen zu vermeiden. Da war es natürlich, dass sich in erster Linie das Augenmerk auf das leicht bewegliche Netz richtete, um es in derartigen Fällen in Anwendung zu ziehen.

So möchte ich hier erwähnen, dass schon Rydygier[1]) in seinem ersten Fall von Exstirpation des carcinomatösen Pylorus von diesem Unterstützungsmittel Gebrauch machte; er sagt da nach Schilderung des Operationsverlaufes: um die vordere Nahtreihe widerstandsfähiger zu machen, wurde der abgetrennte Theil des grossen Netzes mit 2 Nähten oben am Magen befestigt, so dass er die Nahtreihe zudeckte und nun eventuell mit ihr verkleben konnte. — Diese Art von Netzplastik ist gelegentlich wohl von jedem Chirurgen zur Anwendung gelangt, man findet dafür Belege in den Publicationen der verschiedensten Autoren. Auf eine sichere Basis ist sie aber erst durch die Arbeiten von Tietze[2]), Enderlen[3]), Cornil-Carnot[4]) und Zi-

1) Rydygier, Exstirpation des carcinomatösen Pylorus. Tod nach 12 Stunden. Deutsche Zeitschrift f. Chirurgie. Bd. XIV.

2) A. Tietze, Experimentelle Untersuchungen über Netzplastik. Beiträge zur klin. Chirurgie. Bd. XXV. 1899.

3) Enderlen, Ueber die Transplantation des Netzes auf Blasendefecte. — Derselbe, Ueber die Deckung von Magendefecten durch transplantirtes Netz. Deutsche Zeitschrift f. Chirurgie. Bd. LV. 1900.

4) A. V. Cornil et P. Carnot, Régéneration cicatricielle des cavités muqueuses et de leur revêtement épithélial. Arch. de Méd. expérim. Bd. XI. 1899.

locchi[1]) gestellt worden, die durch eine grosse Reihe sorgfältig ausgeführter experimenteller Untersuchungen an Thieren die feineren histologischen Vorgänge dabei studirt haben; wir werden weiterhin noch Gelegenheit haben, darauf zurückzukommen.

Diese Untersuchungen haben die sichere experimentelle Begründung für die Sicherheit der Methode erbracht, die nunmehr in systematischer Weise zur Ausübung gelangen kann. Wir haben in unserem Krankenhause von derselben in ausgedehntem Maasse Gebrauch gemacht und sind mit ihren Leistungen auch in recht schwierigen und complicirten Fällen fast ausnahmslos zufrieden gewesen. Die so versorgten Nahtlinien am Magen und Darm hielten stets, und es erfolgte glatte Heilung der Wunden.

Es erscheint überflüssig, durch ausführliche Aufzählung aller derartig behandelten Fälle den näheren Beweis zu erbringen; es sei gestattet, hier nur zweier Fälle kurz Erwähnung zu thun, welche die Leistungsfähigkeit der Methode auf das deutlichste erkennen lassen. In dem ersten Falle handelte es sich um eine 33jähr. Frau, die durch ein Ulcus ventriculi mit Pylorusstenose auf das äusserte heruntergekommen war; bei der Operation entstand ein über thalergrosser Defect der Magenwand, der durch Nähte nur in sehr unzuverlässiger Weise geschlossen werden konnte, da in dem überaus brüchigen Gewebe fast jede Naht ausriss; nach Uebernähung mit Netz wurde die Gastroenterostomie gemacht und das Abdomen durch Nähte geschlossen. Die Frau starb nach 10 Tagen an doppelseitiger Pleuropleumonie und die Section zeigte, dass die Magenwunde anstandslos geheilt war, keine Spur von Peritonitis vorlag. In dem anderen Falle handelt es sich um ein Magencarcinom, welches ausgedehnt mit der vorderen Bauchwand verwachsen war; bei den Lösungsversuchen, die gemacht wurden, um Platz für die Gastroenterostomie zu schaffen, entstand ein über 6 cm langer Riss; auch hier wurde die in dem morschen Gewebe absolut unsichere Nahtlinie durch Netz gedeckt, und es erfolgte glatte Heilung des Magens; Pat. ging nach einigen Monaten an Marasmus zu Grunde.

Nur in einem einzigen Falle hat die Methode, die in den letzten Jahren ausserordentlich häufig bei uns zur Anwendung gelangte, im Stich gelassen. Ich musste einen kräftigen ca. 50jähr. Mann 36 Stunden nach erlittenem Trauma wegen Erscheinungen der Peritonitis operiren; es fanden sich mehrere Liter Eiter im Bauch und Perforation einer Dünndarmschlinge, kein Koth im Abdomen; die Bauchhöhle wurde

1) J. Zilocchi, La plastica dell' omento nelle operazioni sullo stomaco e sull' intestino. Centralbl. f. Chirurgie. 1901. S. 524.

mit Kochsalzlösung in sehr reichlichen Mengen ausgespült, das Loch im Darm vernäht und die morsche Darmwand durch übergenähtes Netz gedeckt, die Bauchwunde geschlossen. Hier entwickelte sich eine Kothfistel, die später durch secundäre Operation geschlossen wurde Patient genas.

Für das Nichthalten der Naht in diesem Falle ist wohl die schwere Schädigung aller Gewebe der Bauchhöhle durch das vorauf-gegangene Trauma und die eitrige Peritonitis auzuschuldigen. In allen übrigen Fällen, wie gesagt, hat sich die Methode stets auf das beste bewährt.

Besonderer Beachtung scheint mir ferner die Methode werth zu sein in jenen Fällen, in denen man nach Anwendung des Murphy-knopfes gezwungen ist, aus irgend welchen Gründen die Bauchhöhle offen zu lassen und mit Tamponade zu behandeln. Tietze hat darauf aufmerksam gemacht, dass man es unter derartigen Umständen häufiger erlebt, dass ein zu frühes Durchschneiden des Knopfes eintritt, bevor genügende Verklebungen eingetreten sind, sodass eine Fistelbildung die Folge ist. Wir haben dasselbe in einigen Fällen erlebt, und es dürfte daher der Vorschlag von Tietze, in solchen Fällen, wenn irgend möglich, die Vereinigungsstelle stets mit Netz zu umkleiden, von grosser Bedeutung sein, indem man hoffen darf, dadurch frühzeitig genug feste Verklebungen zu erzielen und das fatale Ereigniss zu vermeiden.

Es ist unzweifelhaft, dass diese Art von Netzplastik in einer grossen Anzahl von Fällen zweckmässig zur Anwendung gelangen kann, um so mehr, als sich bisher wenigstens die ja theoretisch nicht in Abrede zu stellenden Nachtheile, die als Folgezustände möglicherweise auftreten könnten, nicht eingestellt haben.

Man ist aber dann noch einen Schritt weiter gegangen und hat Defecte der Magenwand ausschliesslich durch Netz direct ersetzt und mit glücklichem Erfolge.

Braun[1]) ist wohl der Erste gewesen, der einen derartigen Versuch erfolgreich durchgeführt hat. Braun deckte einen bei der Loslösung des Magens entstandenen Riss von ca. 1 cm Länge durch einen dicken Zipfel Netz, welchen er durch Seidenknopfnähte an der vorderen Magenwand fixirte, und schloss nach Anlegung der Gastroenterostomie die Bauchhöhle; er erzielte glatte Heilung; zugleich erwähnt er eines von Bennet operirten Falles, der ein perforirtes

1) H. Braun, Ueber den Verschluss eines perforirten Magengeschwürs durch Netz. Centralblatt f. Chirurgie. Bd. XXIV. 1897.

Magenulcus durch Einnähung eines Netzpfropfes reactionslos zur Heilung brachte.

Die vorher schon erwähnten Autoren haben dann später die Vorgänge genauer experimentell geprüft, die sich bei dieser Art Netzplastik abspielen, und besonders auch mikroskopisch die feineren Details studirt; sie sind im Wesentlichen zu denselben Schlussfolgerungen gekommen. Es sei gestattet, hier nur die Schlussfolgerungen wiederzugeben, zu denen Tietze[1]) und Enderlen[2]) gelangt sind: „Der Vorgang der Einheilung von Netz in eine künstliche oder durch Perforation (Nekrose) gesetzte Oeffnung des Magens stellt sich also so dar, dass dasselbe sich reactionslos an die Magen- und Darmserosa anlegt und mit dieser in einer Art idealer Prima reunio verschmilzt, dass es an der dem Defect anliegenden Seite sich entzündlich infiltrirt, allmählich bindegewebig schrumpft, aber gleichzeitig von den Rändern her mit Epithel bedeckt wird, welch' letzteres theilweise einfach herübergezogenes Magenepithel, theilweise aber neu gebildet ist und sich als solches durch die eigenthümliche Metamorphose der Schleimhaut verräth." Enderlen kommt zu folgenden Schlusssätzen: 1. Der Verschluss von Defecten der Magenwand durch Netztransplantation ist möglich. 2. Der experimentell gesetzte Defect wird verkleinert in Folge der Contraction des Magens und in Folge der Schrumpfung des transplantirten Netzstückes. 3. Das transplantirte Netz wird epithelisirt. Das Epithel ist hohes Cylinderepithel. 4. Nach Ablauf von 6 Wochen kann man die Bildung von Schläuchen beobachten; die letzteren besitzen verschiedene Weite und vielfach einen gewundenen Verlauf. 5. Haupt- und Belegzellen vermisst man noch nach 68 Tagen.

Dieser experimentellen Untersuchungen erinnerte ich mich, als ich im vergangenen Jahre gelegentlich der Operation einer doppelseitigen vereiterten Ovarialcyste in die Lage versetzt wurde, einen Defect der Flexura sigmoidea decken zu müssen.

Krankengeschichte.

Helene K., 25 Jahre alt, aufgenommen am 26. Mai, entlassen am 8. Juli 1900. Eltern und 4 Geschwister gesund. Pat. hat einmal geboren ohne Kunsthülfe. Wochenbett fieberfrei, hinterher kein langdauernder Ausfluss. Menses vom 15. Jahre ab vierwöchentlich 3tägig ohne besondere Schmerzen, ebenso noch Anfang April. Anfang Mai dauerte dieselbe 8 Tage. Mitte April erkrankte Pat. plötzlich mit etwas vermehrtem Ausfluss und vor allen Dingen Schmerzen beim Stuhlgang; letzterer wollte nicht mehr

1) l. c. S. 420.
2) l. c. S. 197.

„recht durch". Einige Tage später gesellten sich auch Leibschmerzen hinzu, ohne dass es möglich gewesen wäre, dieselben genauer zu localisiren, von wechselnder Intensität; schliesslich musste Pat. ganz krumm gehen und wurde nun, da inzwischen auch Fieber auftrat, Abends bis 38,9° vollends bettlägerig. So hat sich der Zustand ungefähr erhalten, bis Pat. eingeliefert wurde. Blasenbeschwerden bestanden niemals, auch keine unregelmässige Blutungen, Stuhlgang etwas verzögert. Appetit und Schlaf durch Schmerz gestört.

Status praesens. Gracil gebaute Frau mit gesunden inneren Organen. Urin ohne Eiweiss und Zucker. Im Leib unten besonders rechts eine druckempfindliche bis in die Spinalröhre reichende Resistenz. Die combinirte Untersuchung ergiebt den Uterus anteflectirt etwas anteponirt; von der rechten oberen Uteruskante aus geht ein rundlicher über mannsfaustgrosser Tumor, der gegen die Beckenwand etwas verschieblich ist. Die linken Adnexe sind in einen etwas kleineren rundlichen Tumor umgewandelt, der sich ebenfalls dicht an die Uteruskante anlehnt und den ganzen Douglas ausfüllt. Temp. normal. Bei Beckenhochlagerung deutliche Vorwölbung des Tumoren gegen die dünnen Bauchdecken.

Operation am 28. Mai. Chloroformnarkose, Beckenhochlagerung. Eröffnung der Bauchhöhle durch einen Schnitt zwischen Nabel und Symphyse. Nach Lösung einiger lockerer Verwachsungen folgender Situs: Uterus antevertirt hinter der Symphyse; rechts von ihm von zahlreichen Dünndarmschlingen und Netztheilen überlagert und lose verklebt ein fast zweifaustgrosser cystischer Tumor, der von der rechten Uteruskante ausgehend vornehmlich nach oben bis über Spinalhöhe und nach links bis über die Mittellinie reicht und hier mit einem zweiten cystischen Tumor, der von den linken Adnexen ausgeht, zusammen verklebt ist; letzterer, kleiner als der rechte, hat sich mehr nach dem Douglas entwickelt und diesen ganz ausgefüllt; links hinten von ihm die Flexur. Die ganzen Beckeneingeweide sind durch zahllose strangförmige und flächenhafte Verwachsungen mit einander verklebt. Zunächst wurden durch grosse Gazecompressen die Darmschlingen abgestopft und geschützt. Schon bei den ersten Lösungsversuchen platzt der rechtsseitige Tumor und entleert dünnflüssigen Eiter. Nichtsdestoweniger gelingt es verhältnissmässig leicht nach Abbindung einer derben fest verwachsenen Netzpartie die Cyste zu mobilisiren und vor die Bauchwunde zu luxiren; hier Abbinden des Stils und Abtragung der Cyste; links dieselben Maassnahmen; dabei Platzen der mehrkammerigen Cysten unter sorgfältigem Austupfen. Bei der Revision des Douglas gelangt der palpirende Finger noch in einen retrouterin ganz in der Tiefe gelegenen Abcess, der mit Eiter und gangränösen Fetzen gefüllt ist, und weiter durch eine für 2 Finger bequem passirbare Communication in eine zweite mit Schleimhaut ausgekleidete Höhle. Durch den vom After aus eingeführten Finger eines Assistenten wird der Nachweis erbracht, dass die Perforation in das Rectum führt. Die Perforation kann mit der Fingerkuppe eben erreicht werden. Versuche, in der Tiefe des kleinen Beckens eine Naht anzulegen, scheitern an der Brüchigkeit des Gewebes und der schweren Zugänglichkeit. Von einer weiteren Mobilisirung des Darmes wird Abstand genommen und das grosse Netz, welches sich leicht herabziehen lässt, vor die Perforationsöffnung gelagert und

hier durch feste Schürzentamponade fixirt. Das Tampon wird zum unteren Wundwinkel hinausgeleitet und die übrige Bauchwunde mit durchgreifenden Nähten geschlossen.

Präparate: Doppelseitige mehrkammerige vereiterte Ovarialcysten. Rechts verläuft die kleinfingerdicke Tube über dem Tumor, seine Schleimhaut entzündlich verdickt, kein Inhalt. Linke Tube etwa hühnereigross mit geronnenem Blut ausgefüllt, mikrosk. entzündliche stark eitrig infiltrirte Schleimhaut, stellenweise völlig nekrotisch mit fibrinös eitrigem Belag; an anderen besser erhaltenen Partien Drüsenhyperplasie.

10. Juni. Pat. erhielt 7 Tage Opium, sodass heute zuerst Stuhlgang erfolgte; erster Verbandwechsel am 5. Tage, Wechsel des Tampons; am 7. beträchtliche eitrige Secretion; Nähte im Gebiete der Haut fast alle vereitert, im übrigen hielt die Naht; beim Wechsel des Tampons kein Koth.

8. Juli. Absolut glatte Heilung, nie Koth im Verbande; in den ersten 10 Tagen leichte abendliche Temperatursteigerungen bis zu 38,2°, seitdem afebriler Verlauf, die anfänglich reichliche eitrige Secretion lässt bald nach; ebenso wird die Tamponade in kurzen Zwischenräumen immer oberflächlicher, sodass sie 10 Tage nach dem ersten Verbandwechsel ganz fortgelassen wird; dabei vorzügliches Allgemeinbefinden und guter Appetit. Stuhlgang vom 7. Tage ab regelmässig, zuletzt spontan. Bauchwunde jetzt völlig überhäutet, Pat. seit 8 Tagen ohne alle Beschwerden ausser Bett. Rectumperforation bei Exploration vom Anus aus an der vorderen Seite als deutlich vorspringende quere Narbe fühlbar. Kein Stumpfexsudat, Entlassung.

Der Krankengeschichte füge ich hinzu, dass ich vor wenigen Wochen, ca. 1 1/4 Jahr nach der Operation Gelegenheit hatte, die Patientin wieder zu untersuchen und ihr vollkommenes Wohlbefinden constatiren konnte; weder von Seiten der Genitalorgane noch des Darmtractus wurden über irgend welche Beschwerden geklagt; der Stuhlgang erfolgte regelmässig und ohne Störungen; auch die Bauchnarbe war derb und fest, so dass Patientin schon seit längerer Zeit ihre Leibbinde abgelegt hatte.

Der Defect in den untersten Theilen der Flexura sigmoidea, oder wenn man will den obersten Abschnitten des Rectum kam zu Stande bei der Operation, sei es, dass bei der stumpfen Ausschälung des verwachsenen Tumors die Darmwand einriss, sei es dass, was mir wahrscheinlich ist, eine Perforation bereits vorhanden oder unmittelbar bevorstehend war. Die Versuche der directen Naht scheiterten, einmal weil in dem morschen, brüchigen Gewebe jede Naht wieder ausriss, und dann weil es in der Tiefe des kleinen Beckens bei der festen Fixation des Darms unmöglich war, die Naht in situ mit Sicherheit auszuführen. Eine Mobilisation der Flexur aber verbot sich bei den ausgedehnten Verwachsungen wegen der Gefahr weiterer Verletzungen oder secundärer Nekrose der Darmwand.

Man musste daher versuchen, auf andere Weise den Defect zum Verschluss zu bringen.

Nun unterliegt es ja keinem Zweifel, dass derartige Darmverletzungen sich secundär spontan schliessen können; man tamponirt das kleine Becken nach Mikulicz und schliesst dadurch den übrigen Bauchraum ab. Im Laufe einiger Wochen oder meist Monate kommt es dann in der Regel zur spontanen Heilung des Fistel. Aber dieser secundäre Heilungsprocess ist doch von den grössten Unbequemlichkeiten für den Patienten begleitet; vor allen Dingen ist es der oft lange Zeit anhaltende Austritt von Koth und Gasen aus der Wunde, der ausseroreentlich unangenehm empfunden wird, nicht weniger das oft recht hartnäckige und lästige Ekzem der umgebenden Haut und weiter der durchschnittlich doch recht langwierige Heilungsprocess.

Durch Ueberpflanzung von Netz ist es in diesem Falle gelungen, den Defect ohne weitere Complicationen zur Heilung zu bringen, und die Brauchbarkeit der Methode hat sich auch für diesen Darmabschnitt erwiesen.

Was die Art der Nachbehandlung anlangt, so glaubte ich der Tamponade bei der ausgedehnten Verunreinigung des Beckens mit Eiter uud der nicht absolut zuverlässigen Blutstillung in den theilweise schwartig verdickten Geweben nicht entbehren zu können. Durch diese nach Mikulicz ausgeführte Tamponade wurde das Netz fest gegen den Darmdefect angedrückt, so dass ich auf weitere Befestigung durch Naht verzichtete; der Wundverlauf gestaltete sich ausserordentlich günstig, besonders war niemals auch nur eine Spur von Kothaustritt aus der Wunde zu bemerken.

Nach unseren eigenen und den in der Litteratur niedergelegten Beobachtungen, sowie auf Grund der früher erwähnten experimentellen Untersuchungen glaube ich daher die Netzplastik für folgende Fälle empfehlen zu dürfen:

1. zur Unterstützung der Nahtlinien bei Organen der Bauchhöhle, wenn irgend welche Bedenken bezüglich der Sicherheit der Nahtanlegung bestehen;

2. bei Anwendung des Murphyknopfes, wenn aus irgend welchen Gründen die Bauchhöhle tamponirt werden soll;

3. bei Defecten des Magen-Darmtractus, die auf anderen Wegen nicht zum Verschluss gebracht werden können.

Die weitere Erfahrung muss lehren, welche Einschränkungen etwa in ihrer Anwendung gemacht werden müssen, wenn sich bei häufiger Anwendung und nach längerer Beobachtung spätere Störungen herausstellen sollten.

XXVII.

Aus der chirurgischen Universitätsklinik und dem Johannes-Hospital zu Bonn (Geheimrath Schede).

Klinische Erfahrungen über Vioform.

Von

Dr. V. Schmieden,

Assistent der Kgl chir. Universitätsklinik, früher Assistenten des St. Johannes-Hospitals.

Im Auftrage meines Chefs, Herrn Geheimrath Schede, will ich versuchen, die Erfahrungen niederzulegen, welche wir mit dem neuen Ersatzmittel für Jodoform, dem Vioform gemacht haben. Ich will vorausschicken, dass unsere Erfahrungen sehr günstige waren, so günstige, dass es gerechtfertigt erscheint, auf das Vioform aufmerksam zu machen und seine Anwendung zu empfehlen. Es sollen hier lediglich klinische Beobachtungen mitgetheilt werden; in theoretischen Versuchen ist das Vioform von uns weder bakteriologisch noch toxicologisch untersucht worden. Solche Versuche liegen bereits vor, und zwar von Herrn Professor Tavel. Gegenüber solchen theoretischen Prüfungen darf die rein klinische Begutachtung nicht minderwerthig erscheinen; im Gegentheil: erst durch sie wird uns ein Arzneimittel werthvoll; sie stellt gewissermaassen die Probe auf das Exempel dar, während man bei der wechselvollen Anordnung von Versuchen doch noch nicht nach jeder Richtung hin volle Sicherheit gewinnen kann.

Wir wurden unter den zahlreichen Ersatzmitteln für Jodoform, die heutzutage angepriesen werden und die die guten Eigenschaften des Jodoforms ohne seine schlechten aufweisen sollen, auf das Vioform dadurch aufmerksam, dass es sterilisirbar sein sollte, ohne dabei zersetzt zu werden, noch seiner werthvollen Eigenschaften verlustig zu gehen. Vioform ist chemisch Jodchloroxychinolin. Seine Beständigkeit, die nicht nur thermischen, sondern auch chemischen Einflüssen gegenüber relativ gross zu sein scheint, ist es, welche es auch für unsere chirurgischen Zwecke besonders brauchbar macht, wie wir sehen werden. Vor Allem ist es wichtig, ein pulverförmiges Anti-

septicum, das irgendwie verunreinigt sein könnte, schnell wieder brauchbar machen zu können, und die daraus hergestellte Gaze vor dem Gebrauch bei frischen Wunden nochmals sterilisiren zu können. Von dieser letzteren Eigenschaft wurde bei uns ausgedehnter Gebrauch gemacht; unsere Vioformgaze kommt frisch sterilisirt zur Anwendung. Da wir nun das Vioform fast ausschliesslich in Gestalt der Vioformgaze anwenden, so will ich damit beginnen, zu beschreiben, wie sie unsere Schwestern in einfachster Weise selber anfertigen, nach folgendem Recept, das wir uns erprobt haben:

10 g Vioform werden zunächst mit 50 g Alkohol abs. zu einem homogenen, dünnen Brei sorgfältig verrührt. Dies geschieht deswegen, weil das feine Pulver sich mit Wasser nur sehr schwer mischt. Zu dem Brei werden unter beständigem Umrühren 500 g Wasser zugefügt, in welchem vorher 10 g Zucker und 25 g Glycerin aufgelöst sind. Bei sorgfältiger Herstellung dieser Flüssigkeit ist dann das Vioform äusserst gleichmässig darin vertheilt enthalten. Dann werden in sie hinein feine, aufgerollte Mullbinden eingelegt, etwa 10 Binden, wie wir sie im Gebrauch haben, 12 cm breit und 5 m lang. Diese saugen, indem man sie einige Male aneinanderpresst, das obige Flüssigkeitsquantum ohne Rückstand auf, und zwar dringt hierbei das sehr fein vertheilte Vioform mit grosser Gleichmässigkeit bis ins Innere jeder Rolle ein. Die getränkten Binden werden in einem warmen Raume etwa 12 Stunden lang getrocknet (aber nur so lange, dass sie sich nicht absolut trocken, sondern immer noch etwas feucht anfühlen). Dann werden sie wie alle anderen Verbandstoffe sterilisirt und sind zum Gebrauche fertig. Es empfiehlt sich, die Binden zum Trocknen auf ein Tuch zu legen und sie in diesem Tuche zu sterilisiren; weiter empfiehlt es sich, dies Tuch für den gleichen Zweck zu reserviren, da bei der Sterilisation sehr hässliche, gelbe Flecke dauernd darauf zurückbleiben. Der Zusatz von Glycerin und Zucker bezweckt natürlich, ein Ausstäuben des Vioforms aus den Binden zu verhindern. Dies wird bei der angewandten Menge in befriedigender Weise erreicht. Das Procentverhältniss, in welchem unsere Vioformgaze mit Vioform imprägnirt ist, ist kein sehr hohes, aber ein für alle Zwecke durchaus hinreichendes. Wir sind dadurch in die Lage versetzt worden, unsere Vioformgaze bei grossen Wunden, die breit offen gehalten werden müssen, in grossen Mengen ohne Schaden anwenden zu können.

Ausser dieser Anwendungsweise in Gestalt der Vioformgaze wurde es bei uns auch noch als Streupulver benützt, besonders für frische Wunden, die keinen Verband bekommen, z. B. nach Hasenscharten-

operationen u. s. w., wo es nach beendeter Operation auf die Nahtlinie gestreut wurde. Wenn wir auch sonst gelegentlich nach grösseren Operationen die Stichkanäle mit Vioform bestreuen, so verhehlen wir uns dabei nicht, dass man davon nicht grossen Erfolg erwarten kann. Ebenso wird nur noch in seltenen Fällen vor der Naht die Wundfläche mit Vioform bepudert; nur bei denjenigen Fällen pflegen wir daran festzuhalten, wo bei einer frisch auspräparirten, nicht abscedirten Tuberculose die Primärnaht versucht wird. Vioform ist uns ebenso, wie es das Jodoform vorher war, ein gutes Hilfsmittel zur Erzielung der Primärheilung unter dem Schede'schen Blutschorf nach Operation tuberculöser Heerde. Im Uebrigen aber verfahren wir bei aseptischen Operationen, wie Sehnenplastiken, Amputationen, Mammaamputationen, Osteotomieen, Herniotomieen, Laparotomieen etc. stets so, dass nach sorgfältiger Blutstillung die Wundflächen aneinander genäht werden, ohne mit einem Antisepticum in Berührung zu kommen. Das überflüssige Desinficiren einer aseptischen Wunde kann nur die Gewebe schwächen und den in der Heilung begriffenen Geweben noch die weitere Aufgabe stellen, hineingeführte Fremdkörper zu verarbeiten. Wird also neben der Vioformgaze, die wir viel benutzen, bei uns nur ein bescheidener Gebrauch von reinem Vioformpulver gemacht, so haben wir Vioformglycerin und Vioformpaste nur ganz selten angewandt und halten sie für entbehrlich. Das geruchlose und reizlose Vioform kann als Streupulver sehr gute Verwendung finden in der Umgebung von Wunden, welche in einem schwer desinficirbaren Gebiet (Scrotalhaut oder Achselhöhle u. s. w.) angelegt werden müssen; hier lassen die gründlichsten Reinigungsmittel gelegentlich im Stich; eine Bepuderung mit Vioform kann hier nachhelfen.

Wenn das Vioform eine relativ sehr beständige chemische Verbindung darstellt, die die Grundbedingungen zu ihrer Brauchbarkeit erfüllt, d. h. technisch verwendbar und sterilisirbar ist, so fragt es sich weiter, was wir von einer antiseptischen Wundgaze bei ihrer Anwendung im menschlichen Körper ferner verlangen müssen. 1) Sie muss antibakteriell, speciell antituberculös wirken, 2) sie muss ungiftig sein, 3) sie muss geruchlos sein, 4) sie darf keine Hautekzeme machen, 5) sie darf das Wachsthum der normalen Körpergewebe nicht beeinträchtigen, speciell die Bildung von Epithel und jungem Bindegewebe (Granulationen) nicht hindern; 6) sie darf sich nicht zu schnell zersetzen, damit seine Wirkung nachhaltig sei; 7) sie muss austrocknend und blutstillend wirken.

Ich will versuchen, an der Hand unserer Erfahrungen zu zeigen,

wie uns das Vioform dadurch werthvoll geworden ist, dass es die geforderten Eigenschaften sämmtlich mit einander vereinigt, ein Urtheil, das gewiss dem Jodoform nicht ohne Einschränkung gebührt, ebensowenig, wie seinen sonst empfohlenen Ersatzmitteln.

Vioform wirkt antibakteriell. Dass es das Wachsthum der meisten pathogenen Bakterien hemmt, ist von Prof. Tavel experimentell nachgewiesen, und dem entsprechen die klinischen Erfahrungen. Jedoch wir wissen ja, dass die heutige Chirurgie gegen schwere pathogene Infectionen in erster Linie ganz andere Waffen führt, als Antiseptica: breite Eröffnung, Herstellung von Abflusswegen, Gegenincisionen, Drainage und aufsaugende Verbandstoffe sind es in erster Linie, die bestrebt sein müssen, bei inficirten Wunden oder Phlegmonen den Säftestrom so zu leiten, dass mit ihm die Infectionserreger aus dem Körper herausgeleitet werden. Diesem allgemeinen Regime gegenüber nimmt das local applicirte Antisepticum nur die Stellung einer Hilfskraft ein, ja man kann weiter gehen und sagen, dass hier ein zu scharfes Gift gelegentlich mehr schaden kann, als nützen, denn es darf nie die normale Abwehrkraft des Organismus schwächen, nie die spontane Heilkraft lebendiger Gewebe beeinträchtigen. Hier fällt dem Antisepticum vielmehr die Aufgabe zu, faulige Zersetzung nekrotischer Theile zu unterdrücken, der Wucherung von Saprophyten vorzubeugen, und so die in den Tampon aufgesogenen Secrete unschädlich zu machen, und hier fäulnisswidrig zu wirken. Von diesem Gesichtspunkt aus betrachtet ist unsere Vioformgaze ein idealer Verbandstoff. In der Veröffentlichung des Herrn Prof. Tafel wird von einer Patientin berichtet, welche nach einem Curettement des Uterus gegen ärztliche Anweisung einen Vioformgazetampon 8 Tage bei sich führte, und dass er, als er dann aus dem Uterus entfernt wurde, noch völlig geruchlos war. Diese Erfahrung können wir auf Grund zahlloser ähnlicher Fälle durchaus bestätigen: faulige, übelriechende Tampons sind bei uns seit Anwendung der Vioformgaze eine Seltenheit geworden, trotzdem wir seitdem jede Tamponade länger liegen lassen, als früher. Als Beispiel diene Folgendes: Herr Geheimrath Schede pflegt den ersten Verband nach Hüftgelenksresectionen auch in schweren, fistulösen, also secundär-inficirten Fällen sogleich nach der Resection folgendermaassen zu gestalten: Nach gründlicher Entfernung alles Kranken am Knochen und an den Weichtheilen wird der Rest des Kopfes resp. des Halses des Femur in die gesäuberte Pfanne gestellt und nun, nachdem der Kranke bequem auf dem Schede'schen Extensionstisch gelagert ist, die Wundhöhle bis in die tiefsten Recessus hinein mit Vioformgaze und geeigneten Drains versorgt; die Haut darüber

wird durch einige lose Situationsnähte (nicht bis zur Berührung der Wundränder) genähert. Auf die Wunde und auf die sonstigen eventuellen Drainlöcher wird gekrüllte Vioformgaze und dann sterile Gaze reichlich aufgelegt, darüber werden mehrere Holzwollekissen mit Mullbinden fixirt, dann folgt sogleich ein geschlossener Gypsverband, der die gewonnene Stellung des Hüftgelenks unverrückbar festlegt, indem er nach oben bis über die Spinae, nach unten bis an die Zehen reicht. Dieser Verband, der in geeigneten Fällen noch mit einem unter ihm angreifenden Streckverband combinirt werden kann, bleibt in vielen Fällen unverändert 10, ja 12 Tage liegen. Sollte inzwischen die Secretion den Gypsverband mehr als angängig durchtränkt haben, so wird wiederum auf dem Extensionstische der ganze Verband erneuert, nicht aber die Tamponade; die Wunde bleibt unberührt. Erst nach circa $1^1/_2$ bis 2 Wochen wird, wiederum auf dem Extensionstisch, unter steriler, warmer Irrigation die Tamponade gewechselt. Fast ausnahmslos haben wir dann die Freude, den Tampon geruchlos, gut durchlässig, fast schmerzlos von den Wundflächen abheben zu können, die nun schon frisch granuliren. Der grosse Vortheil, den Tampon ohne Gefahr einer Retention so lange liegen lassen zu können, ist eclatant: unter ihm haben sich schon gute Granulationen gebildet, und da die Vioformgaze so gut wie gar nicht mit den Wundrändern zu verkleben pflegt, so erfolgt die Entfernung auch fast stets ohne nennenswerthe Blutung. Die Reinigung der Wunde unter diesem Vioformgazetampon ist meist schon soweit gediehen, dass an Stelle des ersten ein sehr viel kleinerer Tampon eingelegt und dann sogleich ein neuer Gypsverband angelegt werden kann, in den über der Resectionswunde nach einigen Tagen ein Fenster eingeschnitten wird; diese Methode hat zugleich den Vortheil, dass sie die Leiden der Kranken auf ein solches Minimum beschränkt, wie keine andere.

Bei unserem grossen Tuberculosenmaterial im Johannes-Hospital hatten wir nun reichlich Gelegenheit, die Wirkung der Vioformgaze auf diese operativ offen behandelte Tuberculose zu controlliren, und können aussprechen, dass sie der des Jodoforms mindestens nicht nachsteht. Freilich muss auch hier wieder betont werden, dass wir das Messer als die Hauptwaffe, das Antisepticum nur als die Hilfskraft betrachten. Jede Tuberculose, die wir überhaupt radical operiren wollen, wird, wenn irgend angängig, auspräparirt wie ein maligner Tumor; grundsätzlich soll in solchen Fällen, wenn möglich, nichts mehr der Spontanheilung überlassen werden. Scharf getrennt hiervon wird natürlich auch ein grosser Theil conservativ mit Fixation und Insectionen behandelt, und für diese Fälle sind wir auch bisher dem

Jodoform treu geblieben, dessen Ruf als Specificum gegen abgeschlossene Tuberculoseheerde auch bei uns unerschüttert ist, wenn wir nicht radical operiren wollen. Für die Nachbehandlung der operativ behandelten Tuberculose jedoch ziehen wir nach ausführlicher Prüfung das Vioform dem Jodoform vor. Die werthvolle Eigenschaft, dass Vioformtampons so lange liegen bleiben können, kann nur auf die Nachhaltigkeit seiner Wirkung bezogen werden, welche in seiner Schwerzersetzlichkeit begründet ist. Dem entsprechen auch die theoretischen Untersuchungen von Prof. Tavel, welcher fand, dass auf inficirte Nährböden gestreutes Vioform auch bei Entfaltung seiner antiseptischen Wirkung auffallend lange in Substanz erhalten blieb.

Diese Dauerhaftigkeit eines gut liegenden Vioformgazetampons kam uns auch noch bei vielen anderen typischen Operationen, auch bei aseptischen Wunden, die gelegentlich lange offen gehalten werden mussten, sehr zu gute. Als Beispiel diene die Nephropexie. Herr Geheimrath Schede pflegt hier nach Fixation der Niere einen grossen Beuteltampon nach Mikulicz einzulegen, um die Niere von unten her zu stützen. Hierbei war es uns fast ausnahmslos möglich, die erste Vioformgazefüllung des Beutels 1½ bis 2 Wochen liegen zu lassen, ohne Zersetzung des durch ihn in die äusseren Verbandstoffe eintretenden Wundsecretes eintreten zu sehen. Während der äussere Verband mehrmals gewechselt werden kann, bleibt der Stütztampon unverrückt liegen, bis die Niere an ihrem Bestimmungsort festgewachsen ist. Hierdurch wird die Nachbehandlung erheblich erleichtert.

Stets konnten wir auch erstaunlich grosse Mengen unserer Vioformgaze einführen, ohne je Intoxication zu erleben, und damit ist die unter Nr. 2 geforderte Bedingung erfüllt: Vioform ist ungiftig, wenigstens ist die Maximaldosis erheblich grösser, als die Menge, die wir anzuwenden pflegen. Auch eine Idiosynkrasie gegen Vioform beobachteten wir nie. Kommen schon bei den vorher erwähnten Operationen grosse Mengen zur Anwendung, so ganz besonders bei grossen Thoracoplastiken, bei denen unbedenklich 8—10 Rollen der Gaze gekrüllt eingelegt wurden; auch hier kann die Tamponade lange unbeschadet liegen bleiben. Entsprechendes kann über die Vioformanwendung bei Rectumamputationen, Perityphlitis, Osteomyelitis, Phlegmonen u. s. w. berichtet werden.

Einen wesentlichen Vortheil gegenüber dem Jodoform erblicken wir ferner darin, dass Vioform fast geruchlos ist; vor Allem haftet der ganz feine, etwas süssliche Geruch niemals mit der dem Jodoform eigenthümlichen Intensivität allen Gegenständen an, die damit in Be-

rührung gekommen sind, und ist überhaupt nur in allernächster Nähe wahrnehmbar. Sehr angenehm wird diese Geruchlosigkeit bei Tamponade im Gebiete der Mund- und Nasenhöhle von den Patienten empfunden. Das Vioform besitzt vielmehr vortreffliche desodorirende Eigenschaften, die auf seiner fäulnisswidrigen Wirkung beruhen; das sahen wir besonders bei der Behandlung der Unterschenkelgeschwüre, besonders auch wenn sie nach ihrem Sitz, ihrem Aussehen und nach der Anamnese als luetische angesehen werden mussten. Hier ist die Wirkung des aufgepuderten Vioforms thatsächlich überraschend; wir sahen nach etwa alle 2 Tage wiederholter Bestreuung mit trockncm Verband ein ungeahnt schnelles Verschwinden der Jauchung und der Infiltration der Umgebung, sowie sehr frühzeitige Neigung zur Bildung flacher, relativ fester Granulationen, die sich auch schnell überhäuteten. Dass Vioform auf syphilitische Eiterungsprocesse günstig einwirkt, konnte auch Prof. Tavel schon constatiren. Gegen den Pyocyaneus freilich vermag Vioform ebenso wenig, wie die meisten übrigen Antiseptica.

War von den ungünstigen Nebenwirkungen des Jodoforms vorher schon seine Giftigkeit erwähnt, die immer noch gelegentlich zu schweren Intoxicationen führt, so sei an zweiter Stelle die Unannehmlichkeit erwähnt, dass es auf der Haut gelegentlich äusserst hartnäckige Ekzeme hervorruft, deren Heilung wohl jedem Chirurgen schon viel Mühe gekostet hat. Aehnliches kommt nach unseren Erfahrungen beim Vioform überhaupt nicht vor, und gerade hierin sind wir in der Lage, ein grosses Beobachtungsmaterial zu überblicken, da wir seit etwa 3/4 Jahren fast jede frische und ältere Operationswunde und ihre Umgebung mit einer Lage steriler Vioformgaze zu bedecken pflegen. Im Gegentheil konnten wir Vioform mit bestem Erfolge mehrfach bei chronischen, hartnäckigen, nässenden Eczemen in Form von Streupulver anwenden und waren damit sehr zufrieden. Freilich ist hierin unser Beobachtungsmaterial noch kein sehr grosses aber wir werden weiter darüber Erfahrungen sammeln. Jedenfalls tritt auch hierin seine austrocknende und secretionbeschränkende Wirkung zu Tage.

Sehr interessant dürfte es sein, histologisch die Einwirkung des Vioforms auf die verschiedenen normalen und krankhaften Gewebe zu verfolgen; dazu sind umfangreiche Untersuchungen nöthig, in denen ich leider noch nicht so weit fortgeschritten bin, um darüber berichten zu können; auch ist naturgemäss ihre Deutung so schwierig, dass es fürs erste praktischer sein dürfte, das makroskopische Verhalten unserem Urtheil zu Grunde zu legen. Es geht daraus hervor, dass

Vioform ein sehr schonendes Antisepticum ist; nirgends beeinträchtigt es die Bildung fester Narben, und ist daher ein vorzügliches Verbandmittel für Decubitusgeschwüre.

Von besonderem Interesse ist das Verhalten des Vioforms gegenüber den Granulationen. Der Zweck einer guten Tamponade soll es sein, nach der Operation bezw. dem Evidement solche Bedingungen herzustellen, dass sich von vornherein möglichst nur gute Granulationen bilden können; hierin steht Vioform dem Jodoform mindestens gleich; es saugt etwaige Secrete vortrefflich auf, und wir haben entschieden den Eindruck, dass darunter sich in ungewöhnlich vielen Fällen gute, relativ feste Granulationen bilden, die einer guten Epithelialisirung von den Wundrändern her sehr zugänglich sind. Dass unsere Vioformgaze sich auch sehr zartem Gewebe gegenüber schonend und wachsthumbefördernd verhält, konnten wir daraus schliessen, dass wir sie mit gutem Erfolge auf frische Thiersch'sche Transplantationen und die Transplantationsdefecte in glatter Lage auflegten.

Es sei endlich noch kurz erwähnt, dass auch die blutstillende Wirkung, von welcher wir bei der Jodoformgaze so gern Gebrauch machen, in demselben Maasse auch der Vioformgaze eigenthümlich ist.

Wir tragen somit zum Schluss kein Bedenken, auszusprechen, dass wir, mit Ausnahme der Application des Jodoforms in Gestalt von Jodoformglycerininjectionen das Jodoform in der Bonner chirurgischen Klinik und im St. Johannes-Hospital völlig durch Vioform ersetzt haben, und dass wir damit ganz ausserordentlich zufrieden sind. Wir erblicken darin einen wesentlichen Fortschritt und sind überzeugt, dass es die guten Eigenschaften des Jodoforms ohne seine Schattenseiten besitzt, und zweifeln nicht, dass den bisher nur spärlichen, aber durchweg günstigen Aeusserungen in der Litteratur sich bald weitere anschliessen werden, sobald sich das Vioform mehr eingebürgert hat. Vor Allem glauben wir, dass es nach gründlicher Nachprüfung in den Krankenhäusern berufen sein wird, das Wundantisepticum des praktischen Arztes zu werden.

Litteratur.

Tavel, Bakteriologisches und Klinisches über Vioform. Deutsche Zeitschrift f. Chirurgie. Band LV.

Goliner, Praktische Erfahrungen mit Vioform. Medicinische Wochenrundschau „Medico". Nr. 6. 1901.

Krecke, Das Vioform, ein neues Jodoformersatzpräparat. Münch. med. Wochenschrift. 1901. Heft 33.

XXVIII.

Ueber Unterkieferprothesen und über einen neuen künstlichen Unterkiefer.

Von

Dr. Curt Fritzsche,

zahnärztlichem Assistenten der chirurgischen Universitätspoliklinik (Prof. Dr. Friedrich) in Leipzig.

(Nach einem Vortrag, gehalten bei der XVII. Versammlung des zahnärztlichen Vereins für das Königreich Sachsen, am 16. Juni 1901, in Leipzig.)

(Mit 6 Abbildungen.)

Der Gesichtsausdruck wird wesentlich durch die Form und Stellung der Kiefer bestimmt. Auch in physiologischer Hinsicht spielen die Kiefer eine bedeutende Rolle, sowohl bei der Nahrungsaufnahme, als auch in sprachlicher Beziehung. Beim völligen oder theilweisen Verlust der Kiefer müssen daher mehr oder minder grosse Störungen in kosmetischer und physiologischer Beziehung eintreten. Man war eifrig bemüht, derartige Störungen, die besonders lästig nach Resectionen des Unterkiefers auftreten, möglichst zu vermeiden. Deshalb wurde die chirurgische Technik der Kieferresectionen in verschiedener Weise modificirt. Auch ein Wechsel zwischen dem Auftreten und Verschwinden von neuen Gesichtspunkten, die maassgebend sein sollten für die Art der Nachbehandlung der durch die Operation bedingten Defecte, vollzog sich recht häufig.

Auch jetzt ist es noch nicht entschieden, in welcher Weise die Nachbehandlung der Unterkieferresectionen am besten ausgeführt werden soll. Selbst in den neueren Auflagen der Hand- und Lehrbücher der Chirurgie finden sich nur kurze Bemerkungen über die prothetische Nachbehandlung der Unterkieferresectionen und -Exarticulationen.

Ehe ich im Folgenden einen neuen künstlichen Unterkiefer beschreibe, dessen Herstellung ich einer Anregung meines Chefs, Professor Friedrich, verdanke, sei es gestattet, kurz die bisher empfohlenen, wichtigsten Methoden für die Nachbehandlung der Unterkiefer-

resectionen zu erwähnen, weil so der Unterschied zwischen dem bisher geübten und dem von mir empfohlenen Verfahren klar ersichtlich wird.

I.

Schon zu Beginn des 18. Jahrhunderts wurden in verschiedenen Fällen partielle Kieferresectionen ausgeführt. Allgemeiner wurde dieses Verfahren im Anfange des vergangenen Jahrhunderts durch deutsche Chirurgen verbreitet.[1])

In jener Zeit konnte von einer prothetischen Nachbehandlung bei erfolgter Unterkieferresection wohl kaum die Rede sein. Die durch die Resection bedingten Defecte wurden ohne Prothese gelassen, und die Wunden wurden nach den damals herrschenden Regeln behandelt.

Der Patient musste sich an die im Anschluss an die Operation eingetretenen ungünstigen Verhältnisse in Bezug auf das Aussehen, die Nahrungsaufnahme und Sprache schicken.

Der französische Zahnarzt Préterre war wohl der erste, der eine Verbesserung dieser ungünstigen Verhältnisse durch einen künstlichen Ersatz anstrebte. Préterre hielt die durch Narbenzug eintretende Verlagerung der gesunden Kieferfragmente für eine unabwendbare Begleiterscheinung der Unterkieferresectionen. Er wollte daher wenigstens die Nahrungsaufnahme dem Patienten etwas erleichtern und construirte einen zweiten, künstlichen Kieferbogen, der nach aussen zu von den verlagerten Kieferfragmenten aus gelegen war. In günstigen Fällen konnten jetzt die Zähne des Oberkiefers mit den künstlichen im Unterkiefer articuliren. Auch in kosmetischer Hinsicht konnte ein gewisser Erfolg erzielt werden.

Ein neuer Gedanke für die Nachbehandlung der Unterkieferresectionen war der, eine Verlagerung der gesunden und bei der Operation zurückgebliebenen Kieferrestabschnitte zu verhüten. Die folgenden Publicationen befassen sich alle mit diesem Gedanken, nur durch seine Ausführung unterscheiden sie sich.

Stanley[1]) schlägt zur Vermeidung einer Verlagerung der Kieferfragmente vor, ein hufeisenförmiges Elfenbeinstück, welches sich durch einige Goldklappen auf die zurückgebliebenen Zähne stützt und wie eine Spange die Kiefertheile auseinanderhält, anzulegen.

Abgesehen davon, dass die Ausführung dieser Methode technisch sehr schwer sein dürfte, lässt sie sich nur anwenden, wenn in beiden Kieferstümpfen gesunde Zähne vorhanden sind. Bei Exarticulation

1) Handbuch der allgemeinen und speciellen Chirurgie von Pitha-Billroth. 1866—1873. Abschnitt 3. S. 307.

2) l. c. S. 312.

ist ein derartiges Verfahren nicht zu verwenden. Dass Elfenbein im Munde cariös wird, konnte Stanley noch nicht wissen.

Auf verschiedene Weise suchten Süersen, Haun und Sauer eine Verlagerung der gesunden Kieferstümpfe zu vermeiden, um dann später für den entstandenen Defect eine Prothese anfertigen zu können.

So suchte Süersen bei Resection ohne Exarticulation, durch das Anbringen von immer längeren Holzstäben, der Verlagerung der Kiefertheile vorzubeugen.

Haun dehnte durch Kautschukschienen, auf die immer grössere Portionen von schwarzer Guttapercha aufgetragen wurden, die Weichtheile und versuchte so, die normale Articulation wieder herzustellen.

Sauer verhinderte die Narbenverlagerung der Kieferstümpfe dadurch, dass er den bei der Operation übrig gebliebenen Kiefertheil mit einer Kautschukschiene bedeckte, an der eine schiefe Ebene aus dickem Metallblech so angebracht war, dass beim jedesmaligen Kieferschluss die schiefe Ebene an einigen Zähnen des Oberkiefers vorbeiglitt. Hierdurch wurde verhindert, dass der Kiefer in der Horizontalen nach der resecirten Seite hin verschoben werden konnte. Ist eine Verlagerung des Kiefers bereits eingetreten, so lässt sich nachträglich durch dieses Verfahren der Kiefer allmählich in seine normale Lage wieder zurückdrängen.

Auch construirte Sauer eine Drahtschiene, welche dem von Stanley bereits ausgesprochenen Gedanken Rechnung trug. Diese Schiene ward während der Operation durch Draht an den noch stehengebliebenen Zähnen befestigt. Nach vollendeter Heilung wurde der Defect durch eine entsprechende Prothese ausgefüllt.

Im Vergleich zu Stanley's Verfahren bedeutet das von Sauer angegebene insofern einen Fortschritt, als die technische Ausführung leichter ist und der Zeitpunkt für das Anlegen der Schiene mit dem der Operation zusammenfällt.

Die bisher geschilderten Methoden wurden nun im Laufe der Jahre immer mehr, besonders in Deutschland, vervollkommnet. Man kann daher mit Recht von einem künstlichen Kieferersatze nach den Lehren der deutschen Schule sprechen.

Boennecken[1]) empfahl bei mit Continuitätstrennung verbundenen Resectionen des zahnlosen Unterkiefers in Fällen, in denen keine Exarticulation stattfindet, eine spangenartige Metallschiene, die jederseits in 2 flügelartige Fortsätze (Fig. 1) ausläuft. Diese um-

1) Boennecken, Verhandlungen der Deutschen odontologischen Gesellschaft. Bd. IV. Heft 1 u. 2.

fassen lingual- und labialwärts die Kieferstummel. Die Flügelfortsätze und die Kieferfragmente werden jederseits durchbohrt, und die Schiene wird mit einer, jeden Kieferstummel lingual-labialwärts durchsetzenden Schraube mit Schraubenmutter befestigt. Nach erfolgter Heilung wird die Schiene entfernt und der Defect durch eine Prothese ausgefüllt.

Fig. 1.

Ist die Schiene kleiner als das resecirte Stück des Unterkiefers oder umgekehrt, so wird die Schiene in der Mitte quer durchgeschnitten. Die beiden Theile werden durch einen über sie gesteckten Kautschukschlauch so fixirt, wie es das durch die Operation entfernte Kieferstück fordert.

Wenn auch die Befestigung der Boennecken'schen Schiene theoretisch gut erdacht ist, praktisch ist eine derartige Befestigung zu umständlich und undurchführbar.

Die von Boennecken angegebene Methode wurde durch Hahl[1]) dadurch vervollkommnet, dass er die gabelförmigen Fortsätze an der Metallschiene so anbrachte, dass die durch die Gabeln gelegten Ebenen nicht mit der Horizontalen, sondern mit der Verticalen zusammenfallen. Auch sollen die Gabeln nach Hahl die Kieferstümpfe nicht umfassen, sondern die Gabeln werden beiderseits in die Spongiosa gesteckt, die Kieferstümpfe werden durchbohrt und durch das Bohrloch wird Silberdraht gezogen, mit dem die Schiene festgebunden wird. Die spangenartige Hahl'sche Schiene lässt sich durch ein Zwischenstück, je nach der Grösse des Substanzverlustes, erweitern oder verengern.

Stokes[2]) benutzte eine aus verzinntem Eisendraht gefertigte, mit 2 krückenförmigen Ansätzen zur Aufnahme der Kieferstümpfe versehene Schiene, die nicht besonders durch Drahtschlingen befestigt wurde.

Hansmann verwendete zur Behandlung von Kieferfracturen einen der Form des Kiefers entsprechend gebogenen, durchlöcherten Blechstreifen, der mit den Kieferfragmenten durch Silberdraht ver-

1) Hahl, Odont. Blätter 1896 und Archiv für klinische Chirurgie. Bd. LIV. S. 705.

2) Stokes, On a method of after treatment in cases of partial resection of the lawer jaw. The practioner. July 1896. p. 32.

näht wurde. Diese einfache Schiene empfiehlt Partsch[1]) für den sofortigen Ersatz bei Kieferresectionen. Die Schiene wird während der Operation passend geschnitten und zur Vermeidung von scharfen Kanten mit einem Kautschukschlauch überzogen.

Gegen die Zweckmässigkeit des Kautschukschlauches bei der von Boennecken und Partsch angegebenen Schiene lassen sich vom Standpunkt des von den Lehren der Asepsis geleiteten Chirurgen mancherlei Bedenken erheben.

Auch bei den zuletzt erwähnten Schienen wird bei der eingetretenen Heilung der Substanzverlust durch eine dauernde Kautschukprothese ersetzt.

Betrachtet man von weiteren Gesichtspunkten aus die Lehren der deutschen Schule über den künstlichen Unterkieferersatz, so bemerkt man, dass eine Verlagerung der bei der Operation zurückgebliebenen Kieferstümpfe durch das Anbringen von spangenartigen Metallschienen vermieden werden soll. Die bei der Operation entstandenen Defecte sind später durch Kautschukprothesen auszufüllen. Bei Exarticulation ist der Sauer'sche Resectionsverband mit der chiefen Ebene zu verwenden, wenn noch Zähne in den Kiefern vorhanden sind. Für den anderen Fall fehlt noch eine entsprechende Schiene.

Während man also in Deutschland lehrte, den künstlichen Unterkieferersatz in der geschilderten Weise vorzunehmen, wurde von dem französischen Zahnarzt Claude Martin[2]) in Lyon der einfache und nahe liegende Gedanke ausgesprochen, bei Unterkieferresectionen während der Operation, ein dem resecirten Knochenstück möglichst congruentes Ersatzstück anzubringen, das nicht nur eine Verlagerung der übrig gebliebenen Knochenstümpfe verhindert, sondern auch die den Kiefer umgebenden Weichtheile in ganz analoger Weise stützt, wie es der gesunde Kiefer gethan hat. Durch die Martin'sche Veröffentlichung war das einzig richtige Verfahren, nach dem die prothetische Behandlung bei Unterkieferresectionen erfolgreich durchgeführt werden konnte, angegeben.

Es sollte dem französischen Zahnarzt nicht auch noch vergönnt sein, die ihm vorschwebende, ideale Schiene in technischer Hinsicht vollendet, der Fachwelt vorzuführen.

---

1) Partsch, Ersatz des Unterkiefers nach Resection. Archiv f. klinische Chirurgie. Bd. LV. S. 746.

2) 1879. Claude Martin, Prothése immédiate pour un cas de necros du maxillaire inférieur. 1889. Claude Martin, De la Prothése immédiate appliqué à la resection des maxillaires etc. 1893. Claude Martin, Des resultats éloignés de la prothése immédiate dans les resections du maxillaire inférieur.

Martin fertigte vor jeder Unterkieferresection eine Schiene aus Kautschuk an. Als Modell diente ihm hierbei der Unterkiefer eines verstorbenen Individuums, das voraussichtlich das gleiche Alter hatte, als der zu operirende Kranke. Die Schiene wird während der Operation so zurecht geschnitten und gefeilt, wie es der entstandene Defect fordert. Handelt es sich um eine Kieferresection ohne Exarticulation, so wird die Kautschukschiene jederseits an etwa noch vorhandenen Zähnen angeklammert oder an die noch vorhandenen Kieferstümpfe angeschraubt, die in diesem Falle von 2 Blechstreifen, die an der Kautschukschiene befestigt sind, gabelförmig umfasst werden.

Ist die Kieferresection verbunden mit einer Exarticulation, so wird das eine Ende der Schiene an dem vorhandenen Kieferstumpf in der geschilderten Weise angeschraubt, während das andere Ende der Schiene in einen künstlichen Processus condyloideus ausläuft, dessen Capitulum in die Fossa glenoidalis gelagert wird.

Nach erfolgter Heilung wird die provisorische Schiene durch eine definitive ersetzt, die mit einem Gebiss so befestigt wird, dass der Kranke dieses sammt der Schiene entfernen und wieder einsetzen kann.

Seine erste „Prothése immédiate" fertigte Martin bereits 1878 an.

Um Secretverhaltungen zu vermeiden und zur Durchführung einer leichten Desinfection des Wundgebietes, versah später Martin seine Kautschukschiene mit einem Kanalsystem. Die verschiedenen Kanäle beginnen alle an einer gemeinsamen Öffnung, die bei der einoperirten Schiene leicht erreichbar ist, verästeln sich dann und münden an verschiedenen, das Wundgebiet bedeckenden Stellen. Wird in die gemeinsame Eingangsöffnung eine desinficirende Flüssigkeit gespritzt, so wird das ganze Wundgebiet von dieser Flüssigkeit überrieselt.

Die Martin'schen Ideen wurden grundlegend für die von der französischen Schule vertretenen Lehren über die prothetische Behandlung bei Unterkieferresectionen.

Eine Kritik der Martin'schen Ideen lehrt, dass seine Schiene den resecirten Unterkiefer in besserer Weise zu ersetzen vermag, als eine andere Schiene. Die Martin'sche Schiene übt die, dem gesunden Unterkiefer zukommenden Functionen in derselben Weise aus, wie der gesunde Unterkiefer. Bei der Anwendung der Martin'schen Schiene müssen die Erfolge in Bezug auf den Kauakt und in sprachlicher und ästhetischer Beziehung gross sein.

Die Martin'schen Publicationen (l. c.) und die seines Schülers Maurice Roy[1]) bestätigen diese Erwartungen.

1) Maurice Roy, Contribution à l'étude de la prothése immédiate etc. 1894

Seltsamerweise wurde in Deutschland der Martin'schen Publication nicht die ihr gebührende Beachtung geschenkt. Es war wohl Kühns[1]), der zuerst auf die Martin'sche Arbeit hinwies und das empfohlene Verfahren in einem Falle ausführte; das Ergebniss dieses ersten Versuches war trotz einiger kleiner Störungen ein befriedigendes.

Wie bereits angedeutet wurde, lässt sich die Martin'sche Idee in technischer Hinsicht noch besser ausführen. Deshalb wurde auch die Anwendung der Martin'schen Schiene mehrfach bekämpft.

Die Wahl des Materials und die Art der Befestigung der Schiene wurde verworfen.

Boennecken[2]) wirft dem Martin'schen Verfahren vor, dass die breite Bedeckung frischer Weichtheil- und Knochenwunden durch Kautschukflächen nur zu leicht zu Secretstauung Anlass gebe und den Wundverlauf in Frage stelle. An einer anderen Stelle[3]) sagt Boennecken, dass die Martin'sche Prothése immédiate vom Standpunkt der antiseptischen Wundbehandlung einen entschiedenen Rückschritt bedeute, und dass die Schiene, so bestechend auch ihre kosmetischen und functionellen Resultate sind, nie die Gunst der Chirurgen erwerben werde. Weiter bezeichnet Boennecken die Martin'sche Schiene als einen Fremdkörper von zweifelhafter Reinlichkeit. Röse[4]) führt an, dass richtig behandelter, vulkanisirter Kautschuk porös sei, während Schlatter[5]) angiebt, dass dies von competenter Seite bestritten werde.

Sicher ist Kautschuk nicht das zweckmässigste Material für die Herstellung eines sofortigen, künstlichen Kieferersatzes. Allein, die Martin'sche Schiene verdient sicher nicht die Verurtheilung, wie sie von manchen Gegnern des Martin'schen Verfahrens ausgesprochen wurde. Das die Schiene durchsetzende Kanalsystem ermöglicht eine energische Desinfection des Wundgebietes und die von Claude Martin und seinen Schülern und die von Schlatter (l. c.) erzielten Resultate sprechen sehr für die Brauchbarkeit dieser Kautschukschiene.

Kühns (l. c.) hebt als Schattenseiten der Martin'schen Schiene Störungen im Heilverlaufe hervor, die bedingt werden durch allmähliches Lockern der Prothese und durch Lockerung der umklammerten

---

1) Kühns, Deutsche Monatsschrift für Zahlheilkunde. 1890. September.

2) Boennecken, Centralblatt f. Chirurgie. 1891. S. 9.

3) Derselbe, Ueber Unterkieferprothesen. Verhandlung der Deutschen odontologischen Gesellschaft. Bd. IV. Heft 1.

4) Röse, Ueber Kieferbrüche und Kieferverbände. 1893.

5) Schlatter, Ueber den unmittelbaren künstlichen Kieferersatz. Beiträge zur klinischen Chirurgie. 1895. Bd. XIII. S. 853.

Zähne, die doch später zum Halt der definitiven Schiene dienen sollten. Diese Nachtheile hat Martin später selbst dadurch beseitigt, dass er empfahl, die Schiene an den Kieferstümpfen, nicht an den Zähnen zu befestigen.

Ein weiterer, ebenfalls von Boennecken erhobener Einwand gegen die Martin'sche Schiene ist der, dass Recidive, die unter der die Wunde bedeckenden Kautschukschiene zu wuchern beginnen, nicht sofort erkannt werden können.

Dieser Einwand lässt sich nicht zurückweisen. Allein, praktisch ist der erwähnte Nachtheil der Martin'schen Schiene nicht von der Bedeutung, als es für den ersten Augenblick scheinen könnte, denn es ist oft selbst dem geübten Auge schwer, ein beginnendes Recidiv von normalen Granulationen zu unterscheiden.

Sollte sich unter der Schiene ein Recidiv entwickelt haben, so wird man auch aus dem Verhalten der Nachbarschaft Verdachtsmomente schöpfen können. Allein die Befestigung der Martin'schen Schiene war noch sehr verbesserungsfähig, und ich werde später zeigen, in welcher Weise ich die Nachtheile der Martin'schen Schiene vermieden habe. Hier will ich nur nochmals betonen, dass in Deutschland die Martin'sche Arbeit zu wenig beachtet worden ist. Die Vortheile des Martin'schen Verfahrens wurden, bei gleichzeitiger Vermeidung von dessen Nachtheilen nicht ausgenutzt.

Zwar schuf die deutsche Schule die bereits erwähnten Schienen, denen die Nachtheile der Martin'schen Schiene nicht anhaften sollten. Allein auch diese Schienen haben ähnliche Nachtheile; denn der Kautschukschlauch, der bei den von Boennecken und von Partsch angegebenen Schienen verwendet wird, besteht aus Weichgummi, der den Heilverlauf der Wunde in ähnlicher Weise ungünstig beeinflussen dürfte, wie dies eine gut polirte Schiene aus Hartgummi thun soll, selbst dann, wenn dieser Schlauch nicht direct die Wunde bedeckt, sondern nur wochenlang in deren Nachbarschaft lagern muss, so dass die aufgenommene Nahrung fortwährend an dem Kautschukschlauch vorbeigleiten und diesen beschaben muss.

Sauer und seine Schüler empfehlen, einige Tage nach der Operation, aber noch vor vollendeter Heilung, zur Stütze der Weichtheile schwarze Guttapercha, die an entsprechenden Drähten der Kieferschine befestigt wird, zu verwenden. Gegen die Bedeckung einer Wunde mit schwarzer Guttapercha, die tage- und wochenlang liegen bleibt, damit sich an ihr die Weichtheile abformen können, lassen sich vom chirurgischen Standpunkte aus auch mancherlei Bedenken erheben.

Ich stimme daher, wie schon mehrfach angedeutet, mit Schlatter l. c.) überein, dass Martin's Prothése immédiate noch verbesserungsfähig ist, aber an ihrem Hauptvorzug, — der Erhaltung der Kieferform — zu corrigiren, wird man nicht gut thun.

Dieser Gedanke liegt auch der von Stoppany[1]) angegebenen Schiene zu Grunde, die eine aus vergoldetem Messingblech gefertigte, trogartige Hohlschiene darstellt. Diese Schiene ist auf alle Fälle eine Verbesserung der Martin'schen Kautschuckschiene und wird, wie diese, während der Operation mit Silberdraht an den gesunden Kieferstumpf angenäht. Nach ungefähr 3 Wochen soll die Schiene entfernt und durch eine definitive Kautschukschiene ersetzt werden.

Während der letzten 2 Jahre hatte ich in 4 Fällen, bei denen Prof. Friedrich wegen Sarkom eine linksseitige Resection bez. Exarticulation des Unterkiefers vorgenommen hatte, Gelegenheit, die zahnärztliche Nachbehandlung zu übernehmen.

Bei der ersten Kranken, einer alternden Frau, waren keine Zähne mehr vorhanden, so dass ich den Sauer'schen Resectionsverband nicht anfertigen konnte.

Im zweiten Falle handelte es sich um den künstlichen Unterkieferersatz bei einem 7jährigen Knaben. Ich fertigte den Sauerschen Resectionsverband an. Von den Zähnen, an denen beim Oeffnen und Schliessen des Mundes die schiefe Ebene vorbeigleiten konnte, kam nur der obere, mittlere Schneidezahn in Betracht. Die vorhandenen Milchmolaren waren, in Folge des Zahnwechsels, bereits locker. Auch der erste, bleibende Molar war unbrauchbar, um die schiefe Ebene an sich vorbeigleiten zu lassen.

Anfangs functionirte dieser Sauer'sche Resectionsverband tadellos. Als aber später, in Folge des verstärkten Narbenzugs, die gesunde Unterkieferhälfte kräftiger nach der operirten Seite hingezogen wurde, trat eine Periostitis des mittleren, oberen Schneidezahnes auf, so dass der Kranke nicht mehr kräftig zubiss. Die Schiene musste vorübergehend entfernt werden. Es trat eine seitliche Verschiebung des Unterkiefers ein. Nun fertigte ich nacheinander 4 neue Schienen, durch die ich den Unterkiefer allmählich in seine normale Stellung zurückzudrängen suchte. Das Resultat war zufriedenstellend, wenn auch nicht tadellos.

Im dritten Falle wendete ich das von Stoppany angegebene Verfahren an. Da bisher, soweit mir die Litteratur bekannt ist, keine

1) Stoppany, Beitrag zum unmittelbaren Kieferersatze nach Continuitätstrennung der Mandibula. Deutsche Monatsschrift für Zahnheilkunde. Bd. XVIII. Jahrgang 1900. Heft 2.

nach Stoppany's Methode behandelter Fall veröffentlicht wurde, halte ich es für berechtigt, ausführlich meine Erfahrung mitzutheilen.

Bei der 54jährigen Kranken wurde der linke Unterkiefer am 26. October 1900 nach vorn bis zum linken Eckzahn exarticulirt und resecirt. Ich hatte bis zur Operation, innerhalb von 4 Tagen, die in Figur 2 dargestellte Schiene gefertigt, für deren Herstellung ich, leider wegen der hierbei auftretenden technischen Schwierigkeiten, 47 Stunden verwenden musste. Vor der Operation konnte nicht mit Sicherheit bestimmt werden, ob die Exarticulation nöthig würde, oder ob es genügen würde, den Unterkiefer bis zum Kieferwinkel zu reseciren. Ich musste daher für beide Fälle vorbereitet sein. Auch war nicht vorauszusehen, ob die Continuitätstrennung des Unterkiefers in der Mittellinie oder in der Gegend des linken Eckzahnes erfolgen müsste. Ich fertigte daher eine Schiene an, die den Körper der linken Unterkieferhälfte genau nachbildete und nach vorn bis in die Gegend des Eckzahns reichte. An diesen vorderen Theil der Schiene löthete ich 2 spangenartige, breitgeschlagene Drähte, die entsprechend der Form des Kiefers gebogen waren, diesen innen und aussen gabelförmig umfassten und bis über die Mittellinie reichten. Diese Schiene konnte an dem gesunden Kieferstumpf angenäht werden, wenn die Continuitätstrennung des Unterkiefers in der Gegend des Eckzahnes oder in der Mittellinie erfolgte. Am entgegengesetzten Ende der Schiene brachte ich 2 lappenförmige Fortsätze an, die den Ramus ascendens, falls keine Exarticulation vorgenommen werden sollte, gabelförmig umfassen würden und an ihm angenäht werden konnten. Falls die Exarticulation vorgenommen würde, wollte ich diese lappenförmigen Fortsätze während der Operation, nach einwärts zu umbiegen.

Die Schiene passte tadellos.

Der Heilverlauf der Wunde wurde durch die Schiene in keiner Weise gestört. Es wurde dafür Sorge getragen, dass die Kranke fleissig mit leicht adstringirenden Mundwässern spülte, und dass die Mundhöhle oft und gründlich ausgespritzt wurde.

Im Uebrigen wurden die durch die Operation bedingten Wunden nach den jetzt geltenden Regeln behandelt.

Am 3. December 1900 wurde die Metallschiene entfernt und gleichzeitig eine, inzwischen von mir gefertigte Kautschukschiene eingesetzt.

An der Metallschiene hatte sich, wie dies in Fig. 2 deutlich zu sehen ist, reichlich Zahnstein abgelagert.

Die in Fig. 3 dargestellte, definitive Kautschukschiene ist nach Art einer Gebissplatte für künstliche Zähne des Unterkiefers gefertigt,

Fig. 2.

Fig. 3.

bedeckt auf der rechten Seite der Kranken das Zahnfleisch des gesunden Kieferstumpfes, überkappt in der Kinngegend die noch vorhandenen, vorderen Zähne und bildet vom linken Eckzahn an den künstlichen Ersatz für den verloren gegangenen Unterkiefertheil. Im Oberkiefer hatte die Patientin nur noch die beiden Eckzähne. An

Fig. 4.

dem künstlichen Ersatzstück wurden daher 2 schiefe Ebenen angebracht, so dass durch das Zubeissen die Kiefer in ihrer normalen Stellung fixirt wurden.

Auch die Schiene functionirte tadellos. Die der knöchernen Stütze beraubten Weichtheile an der operirten Seite sind nicht im geringsten eingefallen. Auch ist, wie aus Fig. 4 ersichtlich ist, keine Spur einer seitlichen Verschiebung des Unterkiefers zu bemerken. Die Patientin trägt die Schiene dauernd und hat sich so an die Schiene

gewöhnt, dass die Patientin nur mit Mühe sprechen und essen kann, falls die Schiene nicht im Munde ist.

Die an der Unterlippe, in Folge der Narbencontraction, entstandene kleine Einkerbung, stört die Patientin nicht. Auch kann dieser kleine Schönheitsfehler leicht durch eine Nachoperation beseitigt werden.

Wie aus dem Gesagten hervorgeht, lassen sich, trotzdem dass Riegner — Breslau — (gelegentlich einer Discussion bei der 40. Jahresversammlung der C. V. D. Z. in Leipzig) Stoppany's Schiene so völlig verurtheilte, mit Stoppany's Schiene sehr schöne Erfolge erzielen.

Der hauptsächlichste Nachtheil der Stoppany'schen Schiene ist die technische Schwierigkeit bei der Herstellung.[1])

Bis jetzt pflegt man noch nicht bei jeder Kieferresection eine der erwähnten prothetischen Behandlungen anzuwenden. Die Beobachtung zeigt, dass zahlreiche Patienten ohne jeden prothetischen Ersatz gelassen werden, und ein Blick in die Litteratur lehrt, dass besonders von Chirurgen zahlreiche, andere Methoden für die prothetische Behandlung bei Kieferresectionen vorgeschlagen wurden.

So empfahl man zur Vermeidung einer Verschiebung der Kiefertheile Tamponade mit Jodoformgaze, Verbände von Heftpflasterstreifen etc.

Helferich empfahl 1885 auf dem Chirurgen-Congress Tampons, die durch Draht gesteift werden.

Berndt[2]) empfiehlt bei Exarticulation einen Celluloidring (Pessare) in kochendem Wasser zu erweichen, dem resecirten Knochenstück entsprechend zu biegen, einzuoperiren und einheilen zu lassen. Die Befestigung der Schiene mit Silberdraht an den Kieferstummeln wird verworfen. Die Wunde soll vom Munde aus völlig abgeschlossen sein. Ist dies nicht sofort erreichbar, dann wartet man, bis die betreffende Communication durch Granulationen geschlossen ist. Dann ist aber doch eine Verschiebung des Unterkiefers bereits da!

Die Schiene soll sofort bei der Operation oder 2—8 Tage später angelegt werden.

Die bei den 4 mitgetheilten Fällen aufgetretenen Fisteln beweisen, dass der Organismus bestrebt ist, einen derartigen Fremdkörper auszustossen.

---

1) Näheres hierüber vergleiche: Fritzsche, „Ueber ein neues Verfahren für die Herstellung künstlicher Unterkiefer". Deutsche Monatsschrift für Zahnheilkunde. 1902.

2) Berndt, Improvisirter Ersatz des Knochendefectes nach halbseitiger Unterkieferresection (Exarticulation). Archiv f. klin. Chirurgie. LXV. Bd. 1898. S. 209 u. f.

Ob der Vorschlag von Berndt, bei Exarticulation die Einoperirung eines entsprechenden Knochenstückes aus der Tibia vorzunehmen, Nachahmung finden wird, erscheint zweifelhaft.

II.

Die Thatsache, dass bisher noch keine Kieferschiene die Gunst der Chirurgen derartig erworben hat, dass allgemein bei jeder Kieferresection eine Schiene angewendet wird, ist leicht erklärlich, denn die Anforderungen, die an eine brauchbare Kieferschiene gestellt werden, sind eben so grosse, dass bisher noch keine Schiene allen Anforderungen gerecht geworden ist.

Durch die Operation soll der Kranke von seinem Leiden befreit werden. Er soll aber nicht als entstellter Mensch weiterleben, und es sollen die Functionen bei der Nahrungsaufnahme und beim Sprachakt nicht behindert sein. Diese durch die Operation sehr leicht bedingten Nachtheile sollen durch die Schiene vermieden werden. Ferner sollen von dem durch die Lehren der Asepsis geleiteten Chirurgen keine Bedenken gegen die Anwendung der Schiene erhoben werden können. Das Anbringen der Schiene und ihre technische Herstellung soll leicht sein. Trotz der angelegten Schiene muss der Heilverlauf genau verfolgt werden können. Weiter darf der Chirurg durch eine ev. bereits vor der Operation hergestellte Schiene in seinen Erwägungen, ein wie grosser Theil des Kiefers zu reseciren ist, nicht beeinflusst werden. Der Chirurg muss vom Zahnarzt möglichst unabhängig sein. Mit dem Gedanken aber, dass bei jeder Unterkieferresection die sonst im Operationssaal ungewohnte Gestalt des Zahnarztes auftauchen soll, wird sich der Chirurg zunächst nicht recht befreunden können. Andererseits ist die Forderung berechtigt, dass die Schiene so beschaffen sein soll, dass der definitive Kieferersatz ohne Schwierigkeit herzustellen ist.

Ich glaube, dass die nunmehr zu beschreibende Schiene allen diesen Anforderungen Rechnung trägt.

Der Schiene liegt das Martin'sche Princip zu Grunde. Die Schiene ist aber nicht aus Kautschuk hergestellt, sondern sie wird aus Metall gegossen. Die Schiene wird während der Operation angelegt, kann aber leicht zu jeder Zeit vom Chirurgen entfernt und wieder eingesetzt werden. Die provisorische Schiene wird später als definitive wieder benutzt.

Die Schiene stellt den aus Zinn gegossenen erkrankten Theil des Unterkieferknochens genau dar.

An jedem Ende der Schiene befindet sich an der labialen Seite ein entsprechend dem Kieferbogen verlaufender, circa 2 mm dicker Blechstreifen. Dieser ist höchstens 1 cm breit, aus einem nicht rostenden Blech (Victoriametall) gefertigt und stellt den „Schienenträger" dar. Die Kanten des Schienenträgers sind umgebördelt und mithin nicht scharf. Mit ungefähr 1/4 seiner Länge ruht dieser Schienenträger in einem entsprechenden Lager der Zinnschiene.

In diesem wird er durch zwei reiterförmige Stiftchen, die mit je einer Oese versehen sind (Fig. 5), fest fixirt. Die Stifte können leicht entfernt und wieder eingesetzt werden. Hierdurch ist es mög-

Fig. 5.

lich, dass der Schienenträger jederzeit aus seinem Lager gezogen werden kann. Es kann also sofort die Schiene von dem Schienenträger getrennt und auch wieder mit diesem verbunden werden. Der andere Theil des Schienenträgers 3/4 seiner Länge bedeckt spangenartig den gesunden Kieferabschnitt und wird während der Operation an diesem mit Silberdraht, der durch entsprechende Löcher des Schienenträgers gesteckt werden kann, angenäht.

Die Herstellung dieser Schiene ist sehr einfach.

Einige Tage vor der Operation theilt der Chirurg dem Zahnarzt mit, in welcher Gegend des Unterkiefers und in welchem Umfang die Kieferresection vorraussichtlich stattfindet. Der Zahnarzt markirt an dem Unterkieferknochen eines Kopfskelettes, der ungefähr gleichgross ist wie der Unterkieferknochen des zu operirenden Kranken das zu resecirende Knochenstück, biegt die Schienenträger, fertigt eine Hohlform aus Gips und giesst die gewünschte Schiene aus Zinn. Diese wird dann ausgearbeitet, polirt und mit den reiterförmigen Stiftchen versehen. Ist die Schiene fertig, dann giesst der Zahnarzt noch ein Duplicat dieser Schiene.[1])

Die Anwendung der Schiene ist folgende:

Der Operateur resecirt den erkrankten Kieferknochen und näht die Schienenträger an die gesunden Kieferfragmente mit Silberdraht an. Die Mundschleimhaut wird nach Möglichkeit unterhalb der Schiene vernäht, so dass das Wundgebiet möglichst mit Epithel bedeckt ist.

Innerhalb der nächsten Zeit der Nachbehandlung muss der Kranke sehr oft und gründlich den Mund spülen. Die Mundhöhle wird täglich mehrmals ausgespritzt.

Will sich der Chirurg von dem Heilverlauf genau überzeugen, so entfernt er mit einer Pincette die reiterförmigen Stiftchen, entfernt die Schiene aus der Mundhöhle und setzt sie nach 1—2 Minuten wieder ein. Der Schienenträger bleibt natürlich fest mit den Kieferfragmenten vernäht.

Ist die Schiene kleiner als das resecirte Knochenstück, so ist dies kein Nachtheil, denn dann werden die frischen Knochenwunden nicht

1) Da die Herstellung dieser Schienen für den Zahnarzt sehr wichtig ist habe ich die diesbezügliche Technik ausführlich in der bereits erwähnten Arbeit „Ein neues Verfahren für die Herstellung künstlicher Unterkiefer" (Deutsche Monatsschrift für Zahnheilkunde, 1902) geschildert.

direct von der Metallschiene berührt. Diese wird aber durch die Schienenträger in der gewünschten Stellung fixirt. Auch lässt sich nach Einpassung der definitiven Schiene die Metallschiene mit Kautschuk leicht verlängern.

Damit der Chirurg in seinem Entschluss, ein wie grosses Knochenstück resecirt werden soll, durch die fertige Schiene nicht beeinflusst wird, fertigt man für jedes Schienenlager 2 verschieden lange Schienenträger an.

Sollte aber der Chirurg vor der Operation auch nicht einmal annähernd bestimmen können, welche Grösse das zu resecirende Knochenstück voraussichtlich haben wird, dann giesst der Zahnarzt 2 verschieden grosse Kieferschienen und versieht jedes Schienenlager mit 2 verschieden langen Schienenträgern. Bei den zulässigen Combinationen passt sicher eine Schiene.

Für chirurgische Kliniken, die mit technisch geschulten Zahnärzten nicht direct in Beziehung stehen, empfiehlt es sich vielleicht, eine Serie der beschriebenen Schienen auf Lager zu haben.

Handelt es sich um eine Resection und Exarticulation einer Kieferhälfte, so giesst man eine Schiene, bei der sich an dem einen Ende der Schienenträger befindet, während das andere Ende in einen Processus condyloideus ausläuft. Der Schienenträger wird mit dem gesunden Kieferfragment vernäht, während der Processus condyloideus in die Fossa glenoidalis gelagert wird.

Um bei der Articulation mit den ev. Zähnen des Oberkiefers nicht in Conflict zu kommen, ist es zweckmässig, an der einzuoperirenden Metallschiene den Proc. alveolaris abzusägen. Auch schneidet man den Proc. coronoideus ab und bearbeitet den Proc. condyloideus derart, dass er ungefähr eine mit einer Halbkugel bedeckte, cylinderförmige Gestalt annimmt. Derartig gestaltete Unterkiefer lassen sich leichter aus dem Munde entfernen und wieder einsetzen.

Nach ungefähr 3—4 Wochen schickt der Chirurg den Kranken dem Zahnarzt wieder zu.

Dieser nimmt Abdruck, fertigt eine Kautschukschiene, welche die Schleimhaut und die Zähne des gesunden Kieferstumpfes bedeckt, passt diese Kautschukschiene ein und nimmt nun einen zweiten Abdruck, durch den die Lageverhältnisse der Kautschukschiene zum künstlichen, metallenen Unterkiefer genau festgestellt werden.

Mit Hülfe dieses Abdruckes befestigt der Zahnarzt die eingepasste Kautschukschiene mit dem Duplicat des metallenen Unterkiefers, das ja dem vom Patienten getragenen congruent ist, genau in der gewünschten Stellung. Die Befestigung geschieht einfach durch Kautschuk, da dieser nach dem Vulkanisiren sehr fest am Zinn haftet. Besondere Unterschnitte brauchen an dem Duplicat kaum angebracht zu werden.

Ist diese Arbeit vollendet, dann entfernt der Chirurg die Nähte aus Silberdraht und den Schienenträger sammt dem künstlichen Unterkiefer. Jetzt wird sofort dessen, mit der Kautschukschiene verbundenes Duplicat eingesetzt, das nunmehr natürlich „mathematisch genau“ passen muss.

Der Patient wird bald lernen, zwecks exacter Reinigung, seinen künstlichen Unterkiefer selbst herauszunehmen und wieder einzusetzen, genau wie er es mit einer Zahnprothese bei künstlichem Zahnersatz zu thun sich gewöhnt.

Damit, falls eine Reparatur nöthig werden sollte, der Kranke nicht stundenlang ohne Kieferersatz ist, — denn schon innerhalb sehr kurzer Zeit kann erfahrungsgemäss eine seitliche Verschiebung des Unterkiefers eintreten, — ist es zweckmässig, auch den künstlichen Unterkiefer, der seinerzeit dem Kranken gleich einoperirt wurde, mit einer passenden Kautschukschiene zu verbinden.

Fig. 6.



In Fig. 6 sind einige der beschriebenen Metallschienen dargestellt.

In dem letzten, von Prof. Friedrich operirten Falle, in dem eine Exarticulation der linken Kieferhälfte wegen Sarkom des Kiefers vorgenommen wurde, wendete ich das beschriebene Verfahren an.

Die Erfolge sind, soweit sich die Resultate bisher übersehen lassen, tadellos. Weder in kosmetischer, noch in functioneller Beziehung sind bisher irgendwelche Störungen aufgetreten.

Am Tage der Operation erhielt der Kranke keine Nahrung. Am folgenden Tage konnte er ganz selbständig etwas Kaffee und eine Tasse Bouillon trinken. Und vom dritten Tage an konnte er bereits völlig selbständig Suppen und nicht allzu feste Nahrung geniessen.

Zu unserer Freude ist in keinem der erwähnten Fälle ein Recidiv eingetreten.

Ich hoffe, durch meine Mittheilung eine Anregung zu Versuchen mit dieser neuen Schiene gegeben zu haben.

XXIX—XXXI.

Kleine Mittheilungen.

XXIX.

Aus dem Hospital zu St. Jacob in Wilna (Russland).

Ein Fall von Chondroma petrificans retroperitoneale.

Von

Dr. Georg Romm.

Joseph St—k, 16 Jahre alt, aufgenommen am 5. Sept. 1898. Mittelgrosser, gracil gebauter Junge von reducirtem Ernährungszustande. Fast der ganze Raum zwischen linkem Rippenbogen und linkem Hüftbeinkamme ist von einer etwa mannskopfgrossen, abgeflacht kugeligen Geschwulst eingenommen, die nach vorn bis zur Mamillarlinie, nach hinten bis unter den Rand des langen Rückenstreckers sich erstreckt; Oberfläche der Geschwulst glatt, Consistenz knochenhart. Ueber sie hinweg ziehen die 11. und die 12. Rippe, die in die Substanz der Geschwulst sich zu verlieren scheinen; Beweglichkeit der Geschwulst minimal, die Haut ist mit derselben nicht verwachsen. Diagnosticirt wurde Osteochondrom, ausgehend von den untersten Rippen. Die Geschwulst soll angeblich im Laufe von 2 Jahren sich entwickelt haben.

Am 9. Sept. 1898 führte ich die Exstirpation der Geschwulst aus; es wurden zwei Längsschnitte an der vorderen und hinteren Begrenzung der Geschwulst angelegt, die durch einen Querschnitt vereinigt wurden. Nach Durchtrennung der bedeckenden Musculatur gelang es, den Tumor stumpf von der 11. Rippe abzulösen, ebenso von der 12. Rippe, die hinten in verticaler Richtung über ihn hinwegging; es bestand zwischen Tumor und Rippen keine engere Verbindung, das Rippenperiost blieb intact. Es gelang, die Geschwulst stumpf vom Zwerchfelle, womit die Verbindung schon eine engere war, und vom Peritoneum abzulösen bis zu einer Stelle, wo sie sich mit dem Peritoneum parietale unzertrennlich verbunden erwies. In diesem Momente riss die Masse der mit dem Zwerchfelle an einer Stelle noch in Verbindung stehenden Geschwulst sich vom Zwerchfelle und dem mit dem Bauchfelle fest zusammenhängenden Geschwulsttheile ab — zugleich wurde das Zwerchfell vom Rippenbogen in einer Ausdehnung von etwa 12 cm mit abgerissen, sodass der Herzbeutel und der collabirende untere Lungenlappen sichtbar wurden. Die Geschwulst wurde nun rasch vollständig vom Zwerchfelle abgelöst und der Einriss des Zwerchfellansatzes mit fortlaufender Seidennaht geschlossen.

Darauf wurde ein etwa handtellergrosses Stück Peritoneum mit dem daran haftenden Geschwulsttheile entfernt. Der Defect im Peritoneum befand sich über dem Colon ascendens, man konnte durch denselben die Milz, einen Theil des Magens und der Därme übersehen — auch er wurde durch fortlaufende Seidennaht geschlossen. Es gelang so, die Geschwulst glatt und ohne Rest zu entfernen. Sie besass keinen Stiel und stand weder mit der Niere noch mit irgend einem Organ der Bauchhöhle in Verbindung.

Die colossale Wundhöhle wurde durch versenkte Nähte verkleinert und mit Jodoformgazestreifen drainirt, deren Enden zum hinteren Winkel der Querwunde herausgeleitet wurden; die Muskeln wurden genäht und darüber der grösste Theil der Hautwunde vernäht. Am nächsten Tage war der Pneumothorax verschwunden, und es athmete wieder die ganze Lunge. Der Wundverlauf war reactionslos, und Pat. verliess am 30. Sept. 1898 geheilt das Hospital.

Die Geschwulst erwies sich als sehr derb, brüchig, die Bruchfläche grobkörnig. Sie enthielt keine Blutgefässe und war schon makroskopisch als Knorpelgeschwulst zu erkennen. Die mikroskopische Diagnose lautet: Chondroma petrificans.

Sie hatte sich im Retroperitonealraume entwickelt, zwischen Zwerchfell und Peritoneum, letzteres von ersterem abschiebend. Da sie keinen Stiel besass und weder mit einem Organe der Bauchhöhle noch mit der Niere im Zusammenhange stand, so bleibt nur anzunehmen, dass sie aus einem verirrten embryonalen Keime sich entwickelte.

XXX.

Aus der Königl. chirurgischen Universitätsklinik Göttingen (Geheimrath Braun).

Ein Fall von geheilter, traumatischer, intraperitonealer Blasenruptur.

Von

Dr. Adolf Jenckel,

Assistenzarzt der Klinik.

Blasenrupturen sind in der Litteratur häufig beschrieben worden, ich erwähne nur die Arbeiten von Max Bartels (1)*), Rivington (2), Cosack (3), Mac-Cormak (4), Fox (5), Blum (6), Gizyki (7), Braun (8), Albert (9), Schlange (10), Herrik (11), Sexe (12), Sieur (13), Hellendall (14). Namentlich die beiden ersten Autoren haben das Verdienst, die weitaus grösste Anzahl einschlägiger Fälle gesammelt, geordnet und kritisch besprochen zu haben. Aus allen diesen Veröffentlichungen geht mit Sicherheit hervor, dass die Rupturen der

*) Die eingeklammerten Ziffern im Text beziehen sich auf das am Schluss befindliche Litteraturverzeichniss.

Harnblase zu den seltenen Verletzungen gehören, und dass geheilte intraperitoneale Risse trotz der durch die veränderte Anschauung der modernen Chirurgie gegenüber der vorantiseptischen Zeit erzielten Erfolge immerhin nicht so häufig sind, wie man es bei dem Fortschritt der Technik und der nachfolgenden Behandlung wohl hätte erwarten können. Ein Grund hierfür ist weniger in dem chirurgischen Eingriff — der Gefahr der Eröffnung der Bauchhöhle und Manipulationen in derselben — als vielmehr darin zu suchen, dass die grösste Anzahl derartiger Verletzungen, die vielfach in der Trunkenheit bei gefüllter Blase stattfanden, erst dann in ärztliche Behandlung kam, wenn bereits ausgesprochene peritonitische Erscheinungen Platz gegriffen hatten. Es ist daher, wie dies auch aus den oben erwähnten Arbeiten zur Genüge hervorgeht, für den Erfolg äusserst wichtig, dass möglichst frühzeitig die Naht des Blasenrisses ausgeführt wird, da die Sterblichkeit mit der Zahl der nach der Verletzung bis zum operativen Eingriff verlaufenden Stunden procentualiter wächst. Bis zum Jahre 1896 waren 17 Heilungen intraperitonealer Blasenrupturen bekannt, welche Hellendall (14) im Anschluss an einen in der Strassburger chirurg. Klinik mit Erfolg behandelten Fall zusammenstellen konnte, während die Zahl der letal verlaufenden Fälle ebenfalls 17 betrug. Seitdem sind 10 weitere Fälle durch Laparotomie und Blasennaht geheilter, intraperitoneal gelegener, traumatischer Rupturen der Harnblase veröffentlicht worden von Littlewood (15), Alsberg (16), Engstad (17), Walsham (18), Degen (19), Heaton (20), Heaton (21), Blumer (22), Braun (23), Dohrn (24), während über letal verlaufende Fälle von Nicolich (24), Sujetinow (25) und Thorndike (26) berichtet ist.

Auf diese statistische Zusammenstellung namentlich der letal verlaufenden Fälle ist jedoch kein allzugrosser Werth zu legen, da mancher derartige, ungünstig verlaufende Fall eben wegen des schlechten Ausgangs einer Veröffentlichung nicht werth erachtet wird. Ein richtiges Bild würde uns nur ein Einblick in die Resultate und Misserfolge einer Klinik bieten, was wiederum bei der Seltenheit derartiger Verletzungen nur äusserst schwer zu erreichen sein dürfte.

In Folgendem erlaube ich mir der Statistik einen neuen Fall geheilter intraperitonealer Blasenruptur anzureihen:

Am Nachmittage des 19. Mai 1900 wurde in die Klinik ein 16jähr. Junge gebracht, welchem am selben Morgen um 7 Uhr der von ihm geführte mit einem Pferde bespannte Wagen über den rechten Oberschenkel und die rechte Beckenhälfte gegangen war. Der Junge konnte sich nicht vom Boden aufrichten, klagte über starke Schmerzen in der rechten Leistengegend und wurde deshalb vom herbeigeholten Arzt der Klinik zugewiesen. Urin soll er spontan bald nach der Verletzung gelassen haben, derselbe sei klar ohne Blutbeimengung gewesen. Der Befund am Nachmittage $1^3/_4$ Uhr lautete: Gutgenährter, frisch aussehender Junge, an den Brust- und Bauchorganen können keinerlei pathologische Veränderungen nachgewiesen werden, auch hat der Kranke keinerlei Beschwerden an denselben. Das rechte Bein liegt nach aussen rotirt und ist schlaff, am oberen Ende dicht unterhalb der Leistenfalte von innen nach aussen oben zur Spina ilei ant. sup. hinziehend sieht man eine spindelförmige Auftreibung der Weichtheile des Oberschenkels und blauschwärzliche Ver-

färbung der Haut. Bei Berührung dieser Partie äussert der Patient heftige Schmerzen. Es soll dies die Stelle sein, an welcher das Wagenrad über den Körper hinweggefahren ist. Die rechte Leistengegend ist ebenfalls leicht bläulich verfärbt und bei Berührung schmerzhaft. Ad-Abduction sowie Flexion des rechten Beins sind auch activ gut ausführbar. Bei starker Flexion des Oberschenkels und Anziehen an das Abdomen sollen starke Schmerzen in der Gegend des rechten horizontalen Schambeinastes bestehen. Eine Verkürzung des rechten Beins ist nicht vorhanden. Beim Zusammendrücken des Beckens ist deutliche Crepitation in der rechten Beckenhälfte fühlbar. Von Seiten der Blase sind keinerlei krankhafte Erscheinungen vorhanden, kein Schmerz bei Druck auf die Regio suprapubica; der spontan gelassene Harn (ca. 50 ccm) sieht völlig klar aus und lässt keinerlei abnorme Bestandtheile erkennen. Bei der Abtastung des Beckens vom Rectum aus ist nichts Krankhaftes zu finden. Die rechte Scrotalhälfte ist auf ca. 3 cm Ausdehnung oberflächlich aufgerissen, die Wundfläche wird gereinigt und die Ränder vernäht.

Die Durchleuchtung mit Röntgenstrahlen bestätigt die Diagnose: Fractura pelvis, und zwar handelt es sich um einen Querbruch des horizontalen rechten Schambeinastes mit Dislocation in sagittaler Richtung derart, dass die rechtsseitige vordere Beckenwand (rechter horizontaler und absteigender Schambeinast) völlig aus ihrer Continuität mit dem Darm- und Sitzbein herausgerissen erscheint und derart quergestellt ist, dass bei Durchleuchtung des Beckens von vorn nach hinten neben dem Tuberculum pubicum rechts ein breiter Spalt vorhanden ist, dessen laterale Begrenzung die in sagittaler Richtung liegenden abgebrochenen Knochenstücke bilden. Lagerung des rechten Beins auf eine Volkmann'sche Schiene.

Am selben Abend nach dem Abendessen fühlt sich der Junge recht elend, er hat wiederholt Erbrechen, der Puls ist kräftig, etwas beschleunigt (ca. 100), die Athmung ist regelmässig. Während der Nacht schläft Patient recht unruhig, Urin hat er nach Angabe des Wärters spontan ins Bett gelassen. Bei der Visite am nächsten Morgen (20. Mai) lässt sich im Aussehen des Kranken ein bedeutender Wechsel constatiren, der vorher gracil gebaute Jüngling mit wohlgeformten Gesichtszügen hat ein auffallend gedunsenes Aussehen bekommen; die Haut sieht eigenthümlich blauröthlich gefleckt aus, die Athmung ist beschleunigt (ca. 27 Athemzüge in der Minute), Puls 140, ziemlich klein, regelmässig. Temperatur 38,5. Das Abdomen ist leicht aufgetrieben, bei Palpation in der unteren Region druckempfindlich. Keine Klagen über Harndrang. Mittels Nelatonkatheters lässt sich am Nachmittage eine kleine Menge Harn entleeren, welcher einige kleine schwarze Bröckchen enthält, die mikroskopisch sich als Blutcoagula erweisen. Wegen der heftiger werdenden Schmerzen im Leibe und des stärkeren Verfalls des Patienten wird, da jetzt die Diagnose einer intraperitonealen Zerreissung der Harnblase ziemlich sicher ist, nachmittags 6 Uhr, also 35 Stunden nach dem Trauma, zur Operation geschritten (Geh. Rath Braun). Laparotomie in Chloroformnarkose. Incision in der Linea alba zwischen Nabel und Symphyse ca. 7 cm lang. Bei Eröffnung des Peritoneum quillt aus der Bauchhöhle eine reichliche Menge hellgelblicher, stark urinös riechender alkalisch reagirender Flüssigkeit hervor. Nachdem der Douglasraum mit warmen

Bortüchern ausgetupft und der Patient in Beckenhochlage gebracht ist, ist ein Uebersehen des Blasenscheitels nach Zurückhalten des Darmes und unter Anwendung einer elektrischen Stirnlampe gut möglich. Es zeigt sich nun an der rechten hintern Hälfte des Blasenscheitels ein circa $1^1/_2$ cm langer, quer verlaufender, mit unregelmässigen, zackigen Rändern versehener Riss, aus welchen sich Harn nach dem Douglas hin entleert. Mittels Nelatonkatheters wird von der Urethra aus die Blase entleert, der Inhalt derselben ist klar und reagirt sauer. Darauf wird die Ruptur mittels fünf Catgutnähte, welche Serosa und Musculatur durchfassen, geschlossen und darüber noch 7 Lembert-Seidennähte angelegt. Bedeckung der Naht mit Jodoformgazestreifen, welche aus der Laparotomiewunde herausgeleitet werden. Nach vorsichtigem Abtupfen der anliegenden Darmschlingen, deren Serosa leichte Gefässinjection aufweist, wird die Bauchwunde mittels durchgreifender Seidennähte bis auf die für die Jodoformgaze offen gelassene Stelle geschlossen. Einlegen eines ausgekochten Nelatonverweilkatheters. Der Verlauf war ein guter. Während in den ersten Tagen nach der Operation noch Temperaturerhöhung bis 39,5° bestand, wobei sich jedoch der Pat. subjectiv ganz wohl fühlte, war später kein Fieber mehr vorhanden.

Abgesehen von einem kleinen, in der rechten Inguinalgegend sich entwickelnden Abscess, der nach Oeffnung und Drainage in kurzer Zeit glatt verheilte, bot die Reconvalescenz keinerlei Abweichungen vom Normalen. Der Harn entleerte sich klar und ohne Beimengung pathol. Bestandtheile durch den Verweilkatheter, welcher wegen Incrustirung mehrere Male gewechselt werden musste; am 11. Tage wurde der Katheter entfernt. Patient konnte von da an spontan und schmerzlos den Harn aus der Harnröhre entleeren. Vom 18. bis zum 27. Tage quoll aus der für die Jodoformgaze offen gelassenen Bauchwunde Harn hervor, ein Zeichen, dass die Blasennaht nicht völlig gehalten hatte. Irgendwelche nachtheilige Folgen stellten sich jedoch dadurch nicht ein, einem Ekzem der Haut infolge des Contacts mit Harn wurde durch häufige erneute Zinkpastenverbände vorgebeugt. Die Jodoformgaze wurde am 39. Tage entfernt. Am 44. Tage konnte der Junge zuerst aufstehen und Gehübungen machen und am 52. Tage als völlig geheilt nach Hause entlassen werden. Von Seiten des rechtsseitigen Beckenbruchs sind keinerlei Folgeerscheinungen zurückgeblieben, der Gang war gut, alle Bewegungen im Hüftgelenk wurden frei und schmerzlos ausgeführt, auch bei den späteren wiederholten Vorstellungen in der Klinik hat er niemals über irgend welche Beschwerden von Seiten des Beckenbruchs zu klagen gehabt. Die Bauchwunde ist glatt verheilt, eine während der letzten Zeit seines klinischen Aufenthalts noch bestehende Verhärtung in den Weichtheilen der rechten Inguinalgegend ist völlig verschwunden. Er verfügt jetzt wieder über eine heile und functionell normale Blase, sodass er seinen völlig klaren Urin sowohl halten, als auch in kräftigem Strahl entleeren kann.

Auffallend ist es, dass bei dem Bruch des rechten horizontalen Schambeinastes nicht extraperitoneal, sondern weit entfernt von der Fractur, intraperitoneal, am Scheitel, die Blasenwand zerrissen war. Als eigenartig und die Diagnose sehr erschwerend muss an diesem Fall der

Umstand erachtet werden, dass sowohl ausserhalb der Klinik direct nach dem Trauma, wie der Junge mit Sicherheit angab, und wie auch seine Begleiter bestätigen konnten, als auch in der Klinik, kurze Zeit nach der Aufnahme, klarer Harn ohne Beimischung von Blut spontan gelassen werden konnte, und dass keinerlei Harndrangbeschwerden, welche ja sonst als eins der charakteristischen Merkmale der Harnblasenzerreissung angesehen werden, auch nicht am zweiten Tage bestanden. Beide Erscheinungen finden aber ihre Erklärung in der Lage und Grösse des Blasenrisses, da wir wissen, dass an dem Blasenscheitel weniger Gefässe gelegen sind, als an der vorderen mit reichlichen Venenplexus ausgestatteten Blasenwand, und in unserm Fall nur eine $1^1/_2$ cm lange Oeffnung vorhanden war. Blum (6) beschreibt einen ähnlichen Fall, wo überhaupt keine Spur von Blut im Harn nachgewiesen werden konnte trotz einfrankstückgrosser Ruptur. Ein 28jähr. Mann war in der Trunkenheit vom Wagen überfahren, ein Rad ging über den Schenkel, das Pferd trat ihm auf den Bauch. Im Krankenhaus Klagen über Schmerzen im Bein, der kurz nach der Aufnahme per Katheter entleerte Harn war völlig klar, auch der später entnommene durch Druck auf den Bauch in der Menge von 2 Litern entleerte Urin ohne Spuren von Blut. Die Anzeigen zur Laparotomie gaben heftige peritonitische Erscheinungen, es fand sich in der Bauchhöhle urinöser Inhalt, die Darmwände waren injicirt. Die Blase hatte eine Risswunde in der Grösse eines Einfrankstücks oben und rechts gelegen, welche mit 10 Lembert'schen Seidennähten geschlossen wurde. Hierauf Bauchfelltoilette mit 5 Proc. Carbollösung. Schluss der Bauchwunde, Jodoformverband und Sonde à demeure für 10 Tage. Heilung war nur durch Eiterung weniger Stichkanäle am Bauche sowie nachträgliche Cystitis complicirt. Genau wie in diesem von Blum beschriebenen Fall waren auch in dem unserigen die peritonitischen Erscheinungen das ausschlaggebende Moment für die Diagnose intraperitonealer Blasenruptur, nachdem selbige durch das Blut, welches sich in dem mittels Nelatonkatheters entleerten Harn befand, sicher gestellt war. Ueber die Methode der einzuschlagenden Operation bei Fällen, in denen es zweifelhaft ist, wo die Verletzung ihren Sitz hat — ob extra- oder intraperitoneal — ist viel gestritten worden. So hatte Riedel empfohlen, zum Zwecke der Diagnose die Eröffnung der Blase vom Perineum aus vorzunehmen und von hier aus die Digitalexploration zu versuchen. Thompson hatte diese Methode früher bei der Diagnose und Behandlung von Blasengeschwülsten für zweckentsprechend gehalten, andere Chirurgen verwarfen diese Art und redeten der Injection von Luft (Keen und Dittrich) oder Wasser (Weir) das Wort, und zwar sollte der Riss intraperitoneal gelegen sein, wenn die Menge der eingeflossenen injicirten Flüssigkeit nicht gleich war der abgelaufenen, und keine Dämpfung noch Blasentumor nachweisbar waren, dagegen extraperitoneal, wenn eine Dämpfung hinter der Symphyse auftritt und die Menge der herausgelassenen Flüssigkeit nicht mit der injicirten übereinstimmt.

Schlange, Hellendall und Andere verwerfen ganz entschieden dieses auch von Hahn warm empfohlene Verfahren, da durch die Auftreibung der Blase zu leicht kleine Risse in grosse, unvollständige in vollständige überführt werden könnten, und ausserdem die Gefahr einer flächen-

haften Ablösung des Peritoneums von der Blase oder der Bauchwand nahe läge. Ausserdem bestände durch den Katheterismus eine weitere Gefahr der künstlichen Infection der Bauchhöhle. Güterbock (Langenbecks Arch. XXXI) hatte 1884 vorgeschlagen, in zweifelhaften Fällen nach dem Ballonement des Mastdarms durch den Colpeurynter zur Vorholung der zurückgesunkenen Blase den Katheter in die Blase einzuführen und dann schichtweise bis aufs Peritoneum zu trennen. Gelingt es dann, in der Tiefe der Wunde diese durch den Katheter klaffend zu machen, bevor man das Peritoneum verletzt hat, so ist der Riss extraperitoneal. Findet sich hier der Riss nicht, so legt man die vordere Bauchfellfalte frei. Diese ist eröffnet, wenn urinöse Flüssigkeit, die durch das Ballonement des Mastdarms aus dem Douglas nach vorn gedrängt ist, ausfliesst, und jetzt ist eine Orientirung über Sitz und Grösse des Risses mit Hülfe des Katheters leicht möglich.

Schlange, Mikulicz, Garré, Mac-Cormac, Madelung u. A. empfehlen in zweifelhaften Fällen stets die Sectio alta zuerst zu machen und von hier aus das Blaseninnere abzutasten, ist die Ruptur intraperitoneal, den Bauchschnitt nach oben hin zu verlängern und die Naht der Blase vorzunehmen. Blum hingegen öffnet in jedem Fall, wo eine Ruptur vermuthet wird, sofort die Bauchhöhle durch Incision in der Linea alba, da diese Operation allein die Ausdehnung der Verletzung zu übersehen und anderen Verletzungen der Eingeweide entgegen zu treten erlaube. Da es sich in unserem Fall wegen der peritonitischen Symptome um eine intraperitoneal gelegene Verletzung der Harnblase handeln musste, so wurde sofort die Laparotomie gemacht, die Ruptur nach Beckenhochlagerung, wodurch ein guter Ueberblick über die Beckenorgane ermöglicht wurde, aufgesucht und durch doppelte Naht geschlossen. Von einer Prüfung der Haltbarkeit der Naht durch Injection von Flüssigkeit in die Blase von der Urethra aus, wie sie von Fox (5), Walsham (28) und Hellendall (14) empfohlen ist, haben wir Abstand nehmen zu können geglaubt, da der Riss durch doppelte Naht — Catgut für Serosa und Musculatur und Lembert-Seidennähte für Serosa — gut übernäht war. Um aber ganz sicher zu gehen und unangenehmen Möglichkeiten vorzubeugen, wurde auf die Naht noch ein Jodoformgazestreifen gelegt, welcher aus dem unteren Winkel der Laparotomiewunde herausgeleitet wurde. Die auf diese Weise sich nach dem Abdomen hin bildenden Adhäsionen boten bei dem theilweisen Aufgehen der Blasennaht am 18. Tage genügend Schutz vor einer directen Benetzung mit Harn.

Litteraturverzeichniss.

1) Bartels, Die Traumen der Harnblase. Langenbeck's Archiv. Bd. XXII. 1878. S. 519.
2) Rivington, Rupture of the urinary bladder. 1884. London, Churchill.
3) Cosack, Ueber Zersprengung der Harnblase ohne Verletzung der Bauchwand. Inaug.-Dissertation. Berlin 1886.
4) Mac-Cormak, Some observations on rupture of the urinary bladder. Lancet. 1886. II. p. 1118.
5) Fox, Joseph, Laparotomy for intraperitoneal rupture of the bladder. Med. News. 1887. Dec. 10. p. 173.

6) Blum, Des ruptures de la vessie et de leur traitement. Arch. gén. de méd. 1888. II. p. 1.
7) Gizyki, Ruptura vesicae urinariae. Inaug.-Diss. Königsberg 1888.
8) Braun, Ueber die Diagnose der Blasenruptur. Inaug.-Diss. Berlin 1890.
9) Albert, Ueber die Rupturen der Harnblase. Inaug.-Diss. Berlin 1891.
10) Schlange, Ueber die Zerreissung der Harnblase. Arch. f. klin. Chirurgie. 1892. Bd. XLIII. S. 31.
11) Herrik, Report of seven cases of rupture of the urinary bladder with observation on diagnosis. Med. News 1893. Febr. 25.
12) Sexe, Traitement chirurgicale des ruptures traumatiques de la vessie. Thèse de Lyon. 1893.
13) Sieur, Traitement chirurgicale des ruptures traumatiques de la vessie. Arch. gén. de méd. 1894.
14) Hellendall, Ueber die operative Behandlung der traumatischen intraperitonealen Rupturen der Harnblase. Inaug.-Diss. Strassburg 1896.
15) Littlewood, A case of intraperitoneal rupture of the urinary bladder, abdominal section, suture, recovery. Lancet. 1898. Oct. 1.
16) Alsberg, Extra- und intraperitoneale Blasenverletzung durch Pfählung, Operation, Heilung. Münch. med. Wochenschr. Nr. 3.
17) Engstad, Report of a case of rupture of bladder both intra- and extraperitoneal. North-West Lancet. p. 134. 1898.
18) Walsham, Intraperit. rupture of the bladder successfully treated by suture. The Lancet. 1895. June 15.
19) Degen, Ruptur der hinteren Blasenwand. Münch. med. Wochenschr. 1896. Nr. 4.
20) Heaton, Treatment of intraperitoneal rupture of the urinary bladder. Annals af surgery. 1896. June.
21) Heaton, General-Hospital Birmingham, A case of intraperitoneal rupture of the urinary bladder in woman successfully treated by abdominal section and suture. The Lancet. 1896. April 11.
22) Blumer, Intraperitoneal rupture of the bladder. British medical journ. 1900. Dec. 22.
23) Braun, Intraperitoneale Blasenrupturen. Altonaer Aerzte-Verein. Münch. med. Wochenschr. 1900. Nr. 5.
24) Dohrn, Ein Fall von traumatischer, intraperitonealer Blasenruptur. Laparotomie. Heilung. Deutsche Zeitschr. f. Chirurgie. 1901. Bd. LX. S. 406.
25) Walsham, H. J.. Case of intraperitoneal rupture of the bladder, abdominal section, suture of the bladder, recovery. Brit. Journal. Jan. 26. 1888.

XXXI.

Aus der I. chirurgischen Universitätsklinik zu Wien
(Vorstand Prof. Dr. Freiherr v. Eiselsberg).

Zum Vorkommniss des Tetanus nach subcutaner Gelatineinjection.

Von

Dr. Hans Lorenz,

Assistenten der Klinik.

Unter obigem Titel bringt das letzte Heft dieser Zeitschrift zwei Fälle zur allgemeinen Kenntniss [1]), die nach subcutaner Gelatineinjection unter dem Bilde des Tetanus tödtlich verliefen.

---

1) Mitgetheilt von Gerulanos (Kiel) und Georgi (Flensburg). Diese Zeitschrift. LXI. Band, S. 427.

Es sind nicht die ersten derartigen Fälle, welche in die Oeffentlichkeit gebracht wurden, denn zweier analoger Unglücksfälle habe ich schon vor Monaten kurz Erwähnung gethan.

Verborgen in einer Arbeit über Mastdarmgeschwülste[1]) ist meine Mittheilung gewiss der Aufmerksamkeit Vieler entgangen und so halte ich mich bei der Wichtigkeit der Angelegenheit für berechtigt, unsere Beobachtung hier nochmals und etwas ausführlicher bekannt zu geben.

1. Andreas L., 62 Jahre alt, aufgenommen am 3. August 1900.

Bei dem früher stets gesunden Manne bestehen seit April 1900 lebhafte Blasentenesmen und wechselnde, im Allgemeinen sich immer steigernde Hämaturie, Wechsel der Stärke des Harnstrahles bei ein und derselben Entleerung, öfters auch Abgang von Gewebsfetzen.

Harn seit der Spitalaufnahme roth bis schwarzroth, mit Gerinnseln und Gewebsfetzen vermengt.

9. August. Subcutane Injection von 200 g 1 proc. Gelatinelösung an beiden Oberschenkeln. Nachmittags 37,8°.

10. August. An den Injectionsstellen beiderseits Erythem. Früh 37,7°; Nachmittags 38,9°.

12. August. Links Erythem zurückgegangen, rechts etwas nach oben vorgerückt, doch auch im Abblassen. Früh 37,5°; Nachmittags 36,6°.

17. August. Seit gestern Mittag Schlingbeschwerden, das Schlingen macht grosse Schmerzen. Der Mund kann heute nur auf 1 cm Zahnreihendistanz geöffnet werden. Ueberdies bestehen krampfartige Schmerzen, im Epigastrium beginnend, in Schulter- und Halsmusculatur ausstrahlend. Nackensteife. Der Kopf wird steif nach rückwärts überstreckt gehalten und kann nicht vorgeneigt werden. — Temperatur seit dem 12. August normal.

18. August. Früh 38,0°. Unter Fortdauer der Krämpfe 8 Uhr Morgens Exitus letalis.

Die Section fand: „Papillomatose fast der ganzen Harnblasenschleimhaut mit Hypertrophie der Musculatur. Atrophische Lebercirrhose, chronischer Milztumor, Hyperämie der Lunge. Verdickungen und Trübungen der zarten Hirnhäute an der Hirnoberfläche und Oedem derselben. Anämie des Gehirns."

2. Franziska H., 58 Jahre alt, aufgenommen 20. August 1900 wegen eines sehr hochsitzenden, circulären Carcinoma recti.

25. August. Nach dorsaler Freilegung (dauernde Kreuzbeinresection) wird das carcinomatöse Rectum amputirt und der Anus sacralis angelegt. Der Tumor reicht bis über das Promontorium hinauf, dementsprechend schwer gestaltet sich Auslösung und Blutstillung. Mehrere Stunden nach der Operation stärkere Nachblutung, weshalb um 11 Uhr Nachts 100 g 2 proc. Gelatinelösung[2]) in beide Oberschenkel subcutan injicirt werden. Blutung steht.

26. August. Zunge trocken, Puls gut. Keine besonderen Schmerzen. Früh 38,7°; Nachmittags 37,6°.

---

1) Unsere Erfolge bei der Radicalbehandlung bösartiger Mastdarmgeschwülste. Archiv für klin. Chirurgie, LXIII. Bd., Heft 4, S. 854.

2) In meiner ersten Mittheilung heisst es irrthümlich 200 gr 1 proc. Lösung.

27. August. Zungenränder feucht, Wundsecretion gering. Früh 37,4°; Nachmittags 37,6°.

28. August. Geringe Bauchschmerzen. Früh 37,6°; Nachmittags 38,3°.

29. August. Puls gut, normale Temperatur.

30. August. Früh Befinden gut; Puls und Temperatur normal, Wunde in Ordnung. Nachmittags stellen sich bei normaler Temperatur tonische Krämpfe der Nackenmuskulatur ein, welche den Kopf stark nach rückwärts überstrecken. Schwere in der Zunge, Schlingbeschwerden (Krampf?). Kein deutlicher Trismus. 4 Uhr Nachmittags 3 g Chloralhydrat.

11 Uhr Nachts. Bei Fortbestehen des Contractionszustandes der Nackenmusculatur leichte Streckkrämpfe in den oberen und unteren Extremitäten. Bauchdecken weich.

31. August. 4 Uhr Morgens und 7 Uhr Morgens je ein Erstickungsanfall (Zwerchfellkrampf). Während die Injectionsstellen am rechten Oberschenkel keine Veränderung zeigen, ist es am linken Oberschenkel zu zwei lochförmigen, kronengrossen Hautnekrosen gekommen. Temperatur 38,0°.

Unter Fortdauer der angeführten Erscheinungen 1/2 9 Uhr Vormittags Exitus.

Sectionsbefund: „Coagula im grossen und kleinen Becken, nirgends Eiterung. Sacralkanal uneröffnet, keine spinale Meningitis. — Gehirnödem, Degeneration des Herzfleisches, der Leber und der Nieren."

War der erste Fall uns räthselhaft geblieben, so richtete sich bei dem zweiten, kaum 2 Wochen später beobachteten, naturgemäss der Verdacht auf die Gelatine.

Eine bacterielle Infection durch die zur Injection verwendeten Instrumente war schon in Anbetracht der an der Klinik beobachteten Asepsis unwahrscheinlich. Ueberdies waren in der Zwischenzeit zwischen den beiden Gelatineinjectionen mit denselben, in gleicher Weise sterilisirten Instrumenten mehrfache Infiltrationen mit Schleich'scher Lösung ohne jede üble Folge vorgenommen worden; eine Infection durch die Instrumente gerade bei den 2 Gelatineeinspritzungen war also mit grosser Wahrscheinlichkeit auszuschliessen. Aber auch eine bacterielle Infection durch unreine Lieferung aus der Apotheke war recht unwahrscheinlich; beide Male war die Lösung frisch aus der Anstaltsapotheke bezogen worden, die auch alle übrigen Injectionsflüssigkeiten zur vollsten Zufriedenheit sterilisirt beistellte.

Es blieb uns folglich der Verdacht, dass es sich um die Einwirkung eines chemischen Giftstoffes gehandelt habe, sei es in Folge von chemischer Verunreinigung der verwendeten Gelatine, sei es in Folge von Zersetzung der Gelatine beim Sterilisationsprocess.

Der Lösung dieser Frage näher zu treten, wurden mehrfache Versuche an Kaninchen (von Dr. E. Fuchsig) unternommen. Verwendet wurde der noch vorhandene Rest der Gelatinelösung von Fall 2 (von Fall 1 war nichts mehr von der Lösung vorhanden) und neuerlich aus der Anstaltsapotheke bezogene 2 proc. Gelatinelösung.

Verhältnissmässig viel grössere als die in beiden Fällen verwendeten Quantitäten wurden den Thieren theils subcutan, theils intravenös, theils intraperitoneal injicirt, in jedem der Fälle mit negativem Erfolg.

Die Versuche wurden dann aufgegeben, der Verdacht, an den beiden unglücklichen Ausgängen Schuld zu sein, blieb aber doch den Gelatineinjectionen anhaften, weshalb seither an unserer Klinik bis zur Uebernahme derselben durch Professor Freiherr von Eiselsberg von Gelatineinjectionen kein Gebrauch mehr gemacht wurde.[1])

In unserem ersten Falle kam es an den Injectionsstellen zu „Erythem", bei unserem zweiten Falle und im Falle Gerulanos' zur Nekrose der Haut[2]) und auch im Falle Georgi's entstand an der Einstichstelle ein Abscess.

Das würde die Annahme, schuldtragend sei ein chemisches Gift, nicht widerlegen, ebensowenig wie der Umstand, dass es Georgi gelang, durch Impfung mit dem Eiter seines Falles bei einem Kaninchen rasch zum Tode führende tetanische Krämpfe hervorzurufen, während die Untersuchung des Eiters auf Tetanusbacillen negativ ausfiel.

Wir stehen also vor der Thatsache, dass in vier bisher bekannt gewordenen Fällen 5—7 Tage nach erfolgter Gelatineinjection tetanische Krämpfe einsetzten, die kaum 12—24 Stunden später tödtlich endeten.

Das sollte, glaube ich, genügen, mit der Anwendung von Gelatineinjectionen ganz besonders vorsichtig zu sein, so lange nicht der Nachweis erbracht ist, wie diese Unglücksfälle zu erklären sind und dass man sie mit Sicherheit vermeiden kann.

1) Prof. v. Eiselsberg verwendete dann wieder Gelatinelösung mit scheinbar eclatantem Erfolg bei einer räthselhaften, schweren Darmblutung, die im Anschluss an extraperitoneale Behandlung eines Leberechinococcus aufgetreten war, ohne jede üble Begleiterscheinung.

2) Hautnekrose kam auch bei einem weiteren, von Gerulanos erwähnten, sonst aber glücklich verlaufenem Falle vor.

XXXII.

Besprechungen.

1.

Dr. Alban Köhler, Ass.-Arzt an der chirurgischen Abtheilung des St Joseph-Spitals zu Wiesbaden (San.-Rath Cramer), Knochenerkrankungen im Röntgenbilde. Mit 20 Tafeln und 17 Figuren im Text. Wiesbaden, Verlag von J. F. Bergmann 1901. 78 Seiten Text. Preis 20 Mark.

Zu dem Unternehmen, die Knochen- und Gelenkaffectionen, schliesslich den Körper überhaupt durch Röntgenbilder in charakteristischer Weise darzustellen, liefert Köhler's Atlas von Knochenerkrankungen einen werthvollen Beitrag. Werthvoll besonders auch deshalb, weil der Preis trotz der vorzüglichen Reproductionen (nach dem Verfahren der neuen photographischen Gesellschaft Berlin-Steglitz hergestellt) ein mässiger ist. So ist das Werk in jeder Hinsicht geeignet, die für Raschheit, Sicherheit und Schmerzlosigkeit der Diagnosenstellung vielfach unentbehrliche Kenntniss und Anwendung der Röntgenentdeckung in weiteste ärztliche Kreise zu bringen. Für diese ist auch die Auswahl der typischen Erkrankungsbilder wie der ausführliche Text (der in Einleitung und Ausführung vielleicht durch grössere Knappheit gewänne) in erster Reihe bestimmt. Der Arzt braucht trotzdem nicht selbst sich einen Röntgenapparat anzuschaffen; die Herstellung guter Bilder ist fast überall in nahen Instituten (Kliniken) möglich.

Köhler giebt vorzügliche Tafeln mit Knochentumoren, Inactivitäts-Atrophie, Tuberculose, Osteomyelitis, Posttyphöser Knochenabscess, Lues, Arthritis deformans, Rachitis, Osteomalacie, Syringomyelie, Zwergwuchs. Die wichtigsten Erkrankungen sind entsprechend vielseitig abgebildet. Erwähnt sei noch der neue Befund bei Zwergwuchs, dass in einem von Köhler untersuchten Fall die Knochenentwicklung dem eines Individuums gleichen Alters entspricht, nicht, wie dies bei Kretinen festgestellt ist, den Knochen eines Kindes gleicher Körpergrösse (Langhans, M. B. Schmidt, Wyss). Vorzeitige Verknöcherung irgend eines Epiphysenknorpels werde hier wie dort vermisst.

Bei Durchsicht der Tafeln im Einzelnen wäre ev. noch zu bemerken, dass die Wahl von Tafel IV Fig. 3 nicht glücklich erscheint; die Aufhellung und Umrissveränderung der nicht erkrankten Phalangengelenke erscheint hier so stark wie die der erkrankten Handwurzelknochen (Beugecontracturen!).

Tafel XIV zeigt auf der erkrankten Seite einen nur um 1/6 breiteren Hals, und die Veränderung der Gestalt ist nur auf den osteomyelitischen Process, nicht auf grössere Nachgiebigkeit gegen die Körperlast, die während der Krankheit nicht einmal einwirkte, nach sonstigen Erfahrungen zurückzuführen.

Sick, Kiel.

2.

Paul Petit, Éléments d'anatomie gynécologique, clinique et operatoire. Paris. Carré et Naud. 1901. 207 Seiten.

Das Werk, eine Frucht dreijähriger anatomischer Specialstudien des Verfassers, entspricht dem berechtigten Verlangen, die anatomischen Grundlagen der Gynäkologie vornehmlich in topographischer Beziehung erschöpfend zur Darstellung zu bringen.

In drei grossen Hauptabschnitten werden die Damm-Vulva-Region, die Beckenhöhle (ausschliesslich der Osteologie) und die bei abdominalen Operationen in Betracht kommenden Theile (Bauchwand, Peritoneum, Blase, Uterus mit Adnexen etc.) besprochen. Im Einzelnen seien als besonders eingehend geschildert die Capitel über das Perineum, die Bartholin'sche Drüse, die Corpora cavernosa vestibuli, das Peritoneum pelvis und den Leistenkanal hervorgehoben.

Die Abbildungen (32), in Holzschnitt-Reproductionen nach Federzeichnung, sämmtlich nach den Original-Präparaten des Verfassers hergestellt, zeichnen sich durch minutiös getreue Wiedergabe der verwandten Objecte aus, ohne indessen den Anforderungen der plastischen Wirkung immer zu entsprechen. Namentlich vermisst man die Verwendung von Farben in der Darstellung der Gefässverbindungen, die im Texte mit besonderer Sorgfalt behandelt werden.

Die Eintönigkeit topographischer Schilderungen ist vom Verfasser durch zahlreiche klinische Hinweise belebt und somit dem Werke als einer angewandten Anatomie sein praktisch bedeutsamer Charakter verliehen.

Fuchs, Kiel.

3.

Pieniążeck. Die Verengerungen der Luftwege. Leipzig und Wien. Fr. Deuticke. 1901.

Das 505 Seiten im 4° starke Buch behandelt eingehend die im ganzen Bereiche der Luftwege vorkommenden Verengerungen aus den verschiedenartigsten Veranlassungen mit einer sehr bemerkenswerthen Vollständigkeit und Genauigkeit. Zunächst wird die Bedeutung der Respiration und die verschiedenen Formen ihrer Störungen besprochen und dann zu den Verengerungen der Luftwege übergegangen. Es folgen dann Capitel über Compensation der Stenose, über Insufficenz der Athmung und über deren Folgezustände. Von den eigentlichen Verengerungen werden die im Bereiche der Nasenhöhle nur kurz berücksichtigt, besonders aber die zahlreichen Erkrankungen des Rachens, des Kehlkopfes und der Luftröhre, sowie auch der Bronchien, welche zu Verengerungen Veran-

lassung geben, sehr ausführlich in ätiologischer, pathologisch-anatomischer und klinischer Beziehung behandelt. Aber auch die Behandlung und die dabei in Frage kommenden zahlreichen chirurgischen Eingriffe werden sehr eingehend besprochen. Es bietet daher das Buch auch dem Chirurgen mannigfaches Interesse. Bei der Vielseitigkeit des Inhalts ist leider eine kurze Angabe desselben nicht möglich, sodass auch der zahlreichen darin niedergelegten Erfahrungen wegen, das Buch zum Nachlesen empfohlen sei. — Dem Buche sind keine Abbildungen beigegeben, was man beim Durchlesen öfters zu bedauern Veranlassung hat. Auch in Bezug auf Uebersichtlichkeit innerhalb der einzelnen Capitel könnte manches gebessert werden; Aeusserlichkeiten, welche allerdings den Werth des Buches nicht vermindern.

Gerulanos, Kiel.

4.

Küstner, Kurzes Lehrbuch der Gynäkologie. Unter Mitwirkung von Bumm, Doederlein, Gebhard und von Rosthorn. 465 Seiten. Preis 6 M. Jena. Verlag G. Fischer.

Vorliegendes Buch stellt ein kurz gefasstes Lehrbuch der Gynäkologie dar, welches jedoch durch die sehr übersichtliche Anordnung des Stoffes, klare Darstellung und ganz besonders durch Heranziehung zahlreicher, theils plastischer, theils schematischer Abbildungen seinem Zwecke in hohem Grade entspricht. Bei der Behandlung der einzelnen Capitel wird jede ermüdende Ausführlichkeit vermieden und das Wichtige in knapper aber klarer Form dargestellt, prägt sich dem Studirenden leicht und fest ein. Aber auch dem Erfahrenen bringt das Buch durch Berücksichtigung der Litteratur und kurzer historischer Erwähnung anderer Ansichten resp. Behandlungs- und Operationsmethoden eine Fülle von Belehrung und Anregung. Die zahlreichen theils mikroskopischen, theils makroskopischen und besonders die schematischen Abbildungen erleichtern das Verständniss ganz ausserordentlich. Bei den Behandlungs- und Operationsmethoden wird der Standpunkt des betreffenden Autors in den Vordergrund gestellt, während andere Ansichten im Kleindruck vermerkt werden. Das Buch bewahrt dadurch einen subjectiven Standpunkt, ohne einseitig zu sein. — Einige Capitel, welche uns besonders erwähnenswerth erscheinen, sind die über Anatomie, Entwicklungsgeschichte und Störungen in der Entwicklung des weiblichen Urogenitalsystems, ebenso die Capitel über allgemeine Diagnostik und allgemeine Therapie. Besonders in den letzteren werden für den Studirenden wichtige Fragen behandelt, die man häufig in ähnlichen Werken vermisst.

Gerulanos, Kiel.

5.

Jeannel M., Chirurgie de l'Intestin. Paris 1901.

Vorliegendes Buch aus etwa 650 Seiten bestehend, dem 694 Abbildungen beigegeben worden sind, kann als eine, wie es scheint, vollständige Zusammenstellung von Allem, was über Darmchirurgie ge-

schrieben oder angegeben worden ist, bezeichnet werden. In 4 Theile getheilt, behandelt es im 1. Theil die Allgemeine Technik der Darmchirurgie. Es beginnt mit der Lage des zu Operirenden, der Stellung des Operateurs, bespricht sehr ausführlich die verschiedenen Möglichkeiten der inneren und äusseren, der prä- und postoperativen Darmantisepsis, das Instrumentarium, alle irgendwie angegebenen Arten von Darmklemmen, etwa 23 an der Zahl, alle Arten von Knöpfen, alle Methoden der Darmnaht, welche er ausserdem in einer 16 Seiten umfassenden Tabelle besonders zusammenstellt, und schliesst mit einem Capitel über postoperative Behandlung. Mit derselben Ausführlichkeit werden die folgenden Theile behandelt. Im 2. Theil: Chirurgie des Dünndarms, bieten die Capitel über Chirurgie des Duodenums, Jejunostomie, Behandlung von Darmfisteln, über Darmeinklemmung und Darmverschluss einiges Interesse. Dagegen wirkt ermüdend die Beschreibung von etwa 40 verschiedenen Methoden die Darmanastamose mittels directer Naht und ausserdem 18 weiterer Methoden unter Anwendung eines Knopfes. Sehr unbefriedigend berührt ausserdem die Aufzählung so vieler Operationsmethoden, ohne dass die klinischen Bilder der in Betracht kommenden Erkrankungen entsprechend gewürdigt werden. Besonders im 3. Theile: Operationen in der Regio ileocoecalis erscheint die Anführung von Operationsmethoden wegen entzündlich-eiteriger, in dieser Gegend sich abspielender Vorgänge ohne Berücksichtigung der klinischen und vor Allem der pathologisch-anatomischen Verhältnisse nahezu werthlos. Von den Operationen am Colon, 4. Theil, bieten die zahlreich angeführten Methoden zum Anlegen eines Anus praeternaturalis einiges Interesse. Die Rectaloperationen werden merkwürdigerweise nicht erwähnt. Die Abbildungen, zur Erläuterung des Textes sehr dienlich, bestehen aus mässig guten Holzschnitten.

Gerulanos, Kiel.

6.

Krogius Ali, Ueber die vom Processus vermiformis ausgehende diffuse, eiterige Peritonitis und ihre chirurgische Behandlung. Jena, Verlag von Gustav Fischer 1901. 4⁰ 240 Seiten.

Nach einem kurzen Rückblick auf die Entwicklung der Lehre von der Perityphlitis vom ersten Erkennen der Erkrankung, etwa in der Mitte des 18. Jahrhunderts (Mestivier) bis in die neueste Zeit, kommt Verfasser zu der Geschichte der chirurgischen Behandlung dieser Krankheit und ihres Folgezustandes, der Peritonitis, zunächst in der älteren Zeit bis 1885, dann in der neueren Zeit nach diesem Zeitraume und referirt kurz aber klar und übersichtlich und mit einer beachtenswerthen Vollständigkeit die gesammte Litteratur über Peritonitis nach Appendicitis von Jahr zu Jahr bis zu 1900. Seine eigene Erfahrungen beziehen sich auf 50 in einem Zeitraume von 12 Jahren beobachtete Fälle. Seine Auffassung über den Begriff „diffuse" Peritonitis kennzeichnet K. mit den Worten: eine solche wurde in denjenigen Fällen angenommen, „wo die Peritonitis frei, nicht durch Adhäsionen abgegrenzt und zugleich auch schon weit ausgebreitet gewesen

ist, wogegen ich aus meiner Zusammenstellung alle diejenigen Fälle ausgeschlossen habe, wo es sich um einen, wenn auch noch so grossen abgekapselten Abscess in der Bauchhöhle handelte", oder wo es so frühzeitig operirt wurde, dass die Peritonitis keine Zeit hatte, sich über einen grösseren Theil der Bauchhöhle zu verbreiten. Ob die Peritonitis auch eine totale gewesen ist, liess sich nicht in jedem Falle entscheiden, was ja auch nicht maassgebend sei. Dass Fälle von diffuser Peritonitis ausheilen können, will Krogius durch die folgenden Abschnitte beweisen.

Den folgenden Kapitel über Aetiologie und Pathogenese eröffnet Verfasser mit einer ausführlichen Litteratur-Besprechung über die bisherigen Ergebnisse der bacteriologischen Untersuchungen und die über die Pathogenese herrschenden Ansichten. Seine eigenen bacteriologischen Untersuchungen umfassen 40 Fälle. Die directe mikroskopische Untersuchung lässt oft enorme Mengen von Bacterien erkennen, deren gewöhnlichsten Formen K in bestimmte Gruppen zusammenzufassen sucht. Auf den Nährboden gebracht wächst allerdings eine geringere Artenzahl zu Reinculturen. Am häufigsten wurde Bacterium coli commune (35 mal) aufgefunden, dann ein kleiner, ovaler Diplococcus (21 mal) welcher nach K. dem Diplococcus pneumoniae sehr verwandt sein soll. In selteneren Fällen wachsen: Diplococcus intestinalis 6 mal, Bacillus pyogenes cyaneus 2 mal, Streptococcus pyogenes, Streptococcus coli gracilis, Proteus vulgaris je 1 mal. Das Bacterium coli commune verdrängt zumeist die übrigen Bacterienarten auf den Nährboden, jedoch in 10 Fällen fand es Krogius neben anderen langsamer wachsenden und empfindlicheren Arten. Nach einer näheren Besprechung der morphologischen und biologischen Eigenschaften dieser Bacterienarten im einzelnen kommt Krogius zu den Bedingungen, unter denen eine diffuse, eiterige Peritonitis vom Processus vermiformis sich entwickeln kann. Von 46 Fällen mit bestimmten Angaben handelte es sich 27 mal um eine perforative, 13 mal um eine gangränöse Form der Erkrankung, während in 6 Fällen einfache Entzündungen evtl. mit nicht perforativer Ulceration im Processus vorlagen. In 21 Fällen wurden Kothsteine im Processus angetroffen. Bei den perforativen Fällen kommen neben Bacterien von gesteigerter Virulenz, auch eine das Peritoneum reizende Flüssigkeit oft mit festen Partikelchen und Fremdkörpern (Steinen) aus dem Processus vermiformis heraus, welche eine Entstehung von Peritonitis sehr begünstigen. Bei gangränösen Formen wirkt die gangränöse Partie als Infectionsquelle und irritirender Fremdkörper zugleich. Dagegen bei den nicht perforativen Entzündungen des Processus vermiformis ist die Peritonitis als eine Folge einer sehr schweren, septischen Lymphangitis aufzufassen!

Die Ausbreitung der Peritonitis hängt andererseits davon ab, ob alte Adhäsionen um den Processus vorhanden sind, oder ob die Perforation, resp. Infection des Peritoneums so langsam zu Stande kommt, dass inzwischen fibrinöse Verklebungen entstehen können. Auch die Lage des Wurmfortsatzes ist von Bedeutung, indem es, wenn dieser medianwärts gelagert, gegen das kleine Becken geschoben oder hier zwischen den Dünndarmschlingen liegt, leichter zur Entwicklung der

Peritonitis kommen kann, als wenn er lateral vom Cöcum seine Lage hat. Dass Art und Menge der Infectionsstoffe und das Verhalten des Patienten während dieser Zeit ebenfalls eine Rolle spielt, ist klar.

Schliesslich macht K. folgende statistische Angaben: Unter 3600 während 11 Jahren im städt. Krankenhaus und Pathol. Institut zu Helsingfors vorgenommenen Sectionen befanden sich 37 vom Wurmfortsatz ausgehende Peritonitiden, — also etwa 1 Proz. — Unter 304 Fällen von Appendicitis, welche im städtischen und im allgemeinen Krankenhause zu Helsingfors in etwa 11 Jahren beobachtet wurden, wurden 43 Bauchfellentzündungen festgestellt, also 14,1 Proz. Eine Zahl, welche mit vielen anderen Statistikern aus Krankenhäusern übereinstimmt. — Etwa 72 Proc. der Fälle von Peritonitis betraf das männliche Geschlecht, und 56 Proc. das Alter zwischen 11 und 30 Jahren.

In dem nächsten Capitel über pathologische Anatomie der Peritonitis nach Perityphlitis entwickelt Verfasser die von den verschiedenen Autoren angegebenen Eintheilungen und lehnt sich an diejenige Sonnenburg's an. Von 50 Fällen des Verfassers, übersichtlich zu einer Tabelle aufgestellt. sind etwa 12 Fälle, bei denen: a) eine Bauchfellentzündung ohne nennenswerthe Adhäsionen und ohne grössere Mengen flüssigen Exsudats in der Bauchhöhle festgestellt worden ist. Der Krankheitsverlauf war bei diesen Fällen ein verhältnissmässig rascher, nach drei bis etwa zehn Tagen mit dem Tode endend. In den meisten Fällen (24 Fälle) handelte es sich um b) Bauchfellentzündungen ohne erhebliche Adhäsionen zwischen den Därmen, mit einem reichlichen, serös-eitrigen bis rein eiterigen, meistens jauchigen Exsudat. Das ist die häufigste Form von Peritonitis nach Appendicitis. Das flüssige Exsudat überschwemmt die Bauchhöhle und sammelt sich in den abhängigen Theilen, besonders im kleinen Becken zu grösseren Mengen. Der stark stinkende Geruch gab die Veranlassung zu der Benennung jauchig-eiterig. Der Eiter ist schmutzig-grau, braun oder weiss-grünlich, dünnserös oder dick-rahmig. Häufig ist das Exsudat in der Bauchhöhle mehr serös und um den Processus oder in den abhängigen Theilen direct eiterig. Von diesen Fällen sind 8 nach der Operation zur Heilung gekommen. Bei der Section der nach der Operation Verstorbenen wurde nicht immer dasselbe Bild der Peritonitis aufgefunden. In 5 Fällen war das Bild der trockenen Form ohne Adhäsionen (Eiter bei der Operation entleert); in 6 Fällen sind inzwischen Adhäsionen und Abkapselung des Eiters zu Stande gekommen, sie boten also das Bild der fibrinös-eiterigen Peritonits. Nur 3 Fälle behielten bis zur Section den ursprünglichen Charakter bei. Die Krankheitsdauer schwankte zwischen 3 und 21 Tagen. Eine dritte Gruppe von Fällen sind: c) Bauchfellentzündungen mit fibrinös-eiterigen Adhäsionen und mit grösseren oder kleineren abgekapselten Eiteransammlungen zwischen den Därmen. — 6 Mal wurde diese Form der Peritonitis bei der Operation und 27 Mal bei der Section festgestellt. Zu den letzteren gehören auch die 6 Fälle von der vorherigen Gruppe, welche bei der Operation das Bild der jauchig-eiterigen Peritonitis darboten.

Der Exitus ist in 5—80 Tagen erfolgt. — Daraus ist ersichtlich, dass auch ganz acut verlaufende Fälle dieses Bild der Peritonitis zeigen können. Gegen die Auffassung, dass diese Form der Peritonitis die bösartigere wäre, die etwa obige Zahlen hervorrufen könnten, führt Verfasser an, dass Fälle von „progredienter, fibrös-eiteriger Peritonitis" mit einem grösseren oder mehreren kleineren Abscessen, welche nach Operation zur Ausheilung gekommen sind und sicher hierher gehörten, wegen ungenügendem Nachweis der Peritonitis hier nicht aufgenommen worden sind. — Zum Schluss werden andere hierher gehörende Betrachtungen über das Verhalten der Milz, des Darmes, der Leber (Leberabscesse), der Lungen u. s. w. noch kurz angeführt. Auch die Lage des Wurmfortsatzes wurde 40 mal bestimmt; er lag 12 mal im kleinen Becken und 20 mal medianwärts vom Cöcum.

Im folgenden Capitel werden Symptome und Verlauf der Krankheit besprochen. Der Uebersichtlichkeit halber hat Verfasser die Symtome seiner 50 Fälle tabellarisch zusammengestellt. Frühere Anfälle hatten darunter 13 Patienten durchgemacht. In 17 weiteren Fällen wurden Angaben gemacht, dass schon früher öfters anfallsweise auftretende Schmerzen im Bauche bestanden hatten. 29 mal hat die Krankheit ohne Vorboten, durch heftige Schmerzen im Leibe angefangen. Von der ausführlich besprochenen Symptomatologie seien folgende Bemerkungen nur angeführt: Die Schmerzen gewinnen eine besondere diagnostische Bedeutung, wenn sie zu Beginn der Erkrankung nach kurzer Ruheperiode mit grosser Heftigkeit wieder auftreten, oder wenn sie nach 12 bis 24 Stunden mit unverminderter Intensität fest bestehen. Zu Beginn sind die Bauchdecken durch Muskelspannung straff und eingezogen. Die Darmblähung documentirt sich gleichzeitig in einem abnormen Hochstand des Zwerchfells und Verminderung der Leberdämpfung (v. Burckhardt.) Ein Tumor oder Dämpfungen im Leibe lassen sich in diesem Stadium der Krankheit nicht erkennen, wenn auch auf die vermehrte Resistenz und Druckempfindlichkeit in der Blinddarmgegend Gewicht zu legen sei. Letztere diffus über den ganzen Leib verbreitet, selbst wenig intensiv, aber wenige Stunden nach der Erkrankung auftretend, ist von der grössten Bedeutung. — Ebenso wurde Erbrechen in 39 Fällen zu Beginn der Krankheit beobachtet. Die Pulsfrequenz ist schon zu Beginn der Erkrankung sehr hoch, 100 bis 120, und steht in keinem Verhältniss zu der noch niederen Temperatur. In anderen Fällen hält er sich auffallend gut, kann aber plötzlich „fadendünn" werden, um sich nach einer Weile wieder zu heben. Dieses Verhalten hängt auch mit den Schmerzanfällen zusammen, und eine Morphiuminjection macht sogleich den Puls langsamer und kräftiger.

Grosse Beachtung verdienen die Ausführungen über die Körpertemperatur. Ist schon früher aufmerksam gemacht worden, dass gerade bei der eitrigen Peritonitis die Differenz zwischen Rectal- und Axillartemperatur grösser ist als normal und deshalb stets die Temperaturmessungen im Rectum vorgenommen werden müssen, so ist diese Erfahrung allgemein nicht genügend beachtet. — Verfasser hat Curven angefertigt, bei denen Pulsfrequenz Rectal- und Axillartemperatur gleichzeitig angegeben worden sind. Es geht daraus hervor, dass am Tage,

an dem die Diagnose gestellt wurde, die Achselmessung in 16 Fällen Temperaturen unter 37,5° (in 12 Fällen sogar unter 37,0°) angab, während von 11 dieser Fälle, bei denen zugleich im Rectum gemessen wurde, 7 mal Fieber bestand. In vielen Fällen, welche nach der Axillarmessung fieberlos verliefen, ergab die Rectalmessung beträchtliche Temperatursteigerungen, indem die Differenz 2° und darüber betrug. Gegen das Ende hin pflegt sogar die Hauttemperatur unter die Norm zu fallen, während die Mastdarmtemperatur im Gegentheil bis zu 40° und darüber steigen kann. Es geht daraus hervor, wie wichtig es ist, in diesen Fällen die Temperaturmessungen zugleich in Rectum und Achsel vorzunehmen: Es ist von prognostisch schlechter Bedeutung, wenn beide Curven die stetige Tendenz zeigen, sich von einander zu entfernen! Diesen Abfall der Hauttemperatur, während die Innentemperatur hoch steht, betrachtet K. als ein Collapssymptom. Geht der Fall in Genesung über, so pflegt Achsel- und Mastdarmtemperatur auf normale Höhe herabzusinken.

Im Bezug auf den Verlauf lassen sich zwei Haupttypen unterscheiden. 1. Fälle, bei denen die allgemein septischen Erscheinungen in den Vordergrund treten: Störung des Sensoriums, schlechter Puls, gelb-cyanotisches Aussehen, während die Localerscheinungen Druckempfindlichkeit, Schmerzen im Leibe, Erbrechen, sehr in den Hintergrund treten, — diese Fälle gehen einem baldigen Untergang entgegen; 2. treten die rein peritonitischen Symptome, Schmerzen, Druckempfindlichkeit des Abdomens, Erbrechen in den Vordergrund, während der Allgemeinzustand des Kranken günstig ist und das Sensorium frei.

Die Krankheitsdauer betrug: Von 41 tödtlich verlaufenen Fällen starben 20 in der ersten Woche, 11 in der zweiten, 4 in der dritten und 6 in 30 bis 80 Tagen.

Nach kurzer Besprechung der Diagnose, zu deren Feststellung in beginnenden zweifelhaften, aber verdächtigen Fällen Verf. eine Wiederholung der Untersuchung innerhalb weniger Stunden verlangt, widmet er der Differentialdiagnose seine Aufmerksamkeit. In Bezug auf die Prognose lässt sich wenig Bestimmtes sagen: Die septischen Fälle haben eine schlechtere Prognose, aber ohne Operation ist auch bei den übrigen auf Genesung nicht zu rechnen, wenn auch Spontanheilungen vorkommen können.

Das letzte Capitel ist der Behandlung gewidmet. Von grosser prophylaktischer Bedeutung ist, Leute, welche schon eine Appendicitis durchgemacht haben oder an plötzlich auftretenden, oft wiederkehrenden, krampfartigen Leibschmerzen („Koliken") leiden, auf die Gefährlichkeit dieser Leiden aufmerksam zu machen und sie anzuhalten, Anstrengungen und Diätfehler zu vermeiden. Sind die Erscheinungen einer Appendicitis vorhanden, so sind Ruhe, Diät und Opium am Platze. Bei dieser Behandlung können die schwersten perforativen oder gangränösen Appendicitiden local bleiben und sich abkapseln. Es giebt andererseits Fälle, bei denen gleich von Anfang an die Gefahr einer Peritonitis dringend erscheint, für diese verlangt Verf. eine prophylaktisch-chirurgische Behandlung mittels der Frühoperation. Er will kein Anhänger einer schablonenmässigen Praxis sein und alle Fälle von Appendicitis operiren, sobald die Diagnose gestellt ist, aber es wäre unrichtig, wollte man sich grund-

sätzlich gegen alle frühzeitige Operationen ablehnend verhalten. Er verlangt ein streng individualisirendes Vorgehen. In leichten Fällen kann man unter innerer Behandlung den Anfall abwarten, in schweren fortschreitenden Fällen wird man ohne Zweifel die besten Resultate erhalten, wenn man schon während der ersten Stunden der Krankheit, sozusagen auf den blossen Verdacht hin, operativ eingreift und nicht abwartet, bis die diffuse Peritonitis schon da ist." Es schadet nicht, wenn ein Fall gelegentlich unnöthig operirt wird, es handelt sich doch bei allen fast mit drohenden, heftigen Symptomen beginnenden Fällen, um perforative oder gangränöse Appendiciten, welche früh oder spät doch zur Operation kommen werden. Dagegen hat die frühzeitige Operation gewisse Vorzüge; der Appendix ist hier leicht aufzufinden, während bei der Spätoperation eines perityphlitischen Abscesses dies nur selten möglich ist, die Frühoperation verkürzt den Verlauf und hat eine ausserordentlich gute Prognose.

Trotzdem vereiteln oft genug äussere Verhältnisse oder die perfide Natur der Krankheit diese Grundsätze, so dass es doch zur Entwicklung einer Peritonitis kommt. Eine chirurgische Behandlung mit Entfernung des kranken Wurmfortsatzes, Ableiten des Secrets und zweckmässige Drainage muss als das Normalverfahren angesehen werden. Contraindication bildet nur hochgradige Schwäche, bei denen Eiteransammlungen nur punktirt resp. per Vaginam, Mastdarm u. s. w. entleert werden dürfen. Sonst müssen auch die septischen an und für sich verzweifelten Fälle der Operation unterzogen werden.

Operation. Zur Vorbereitung eine Kochsalzinfusion und Magenausspülung. Narkose mit Aether oder Chloroform ist unentbehrlich! Als Schnitt wird angegeben ein Längsschnitt am lateralen Rand des Musculus rectus, da derselbe zum Cöcum gehört und die Uebersicht über die Bauchhöhle zulässt. Nach Eröffnung des Peritoneums und Entleerung des nächsten Abscesses muss, wenn es nicht zu schwierig geht, die Processus vermiformis aufgesucht und entfernt werden. Dann müssen grössere Eiteransammlungen aufgesucht und entleert werden, „indem man die Hand nach verschiedenen Richtungen einführt und die häufig leicht an einander klebenden Därme zur Seite schiebt. Man lässt die Hauptmasse des Exsudats durch Lageveränderung der Patienten abfliessen und saugt mit Gazetüchern den Rückstand auf". Die Frage, ob eine Ausspülung der Bauchhöhle nachfolgen soll oder nicht, entscheidet Verfasser nicht, er lehnt sich jedoch eher der letzteren Ansicht an. Er legt der Drainage mittels gazeumwickelter Gummiröhren mehr Gewicht bei und ist nicht abgeneigt, auch die Darmdrainage mittels Darmfistel, um die drohende Vergiftung durch Stauung des Darminhaltes zu verhüten, in geeigneten, bedrohten Fällen anzuwenden. Letztere kann bei totaler Verstopfung auch später, jedoch an einer anderen Stelle als die Peritonealdrainagestelle angelegt werden.

Für die Nachbehandlung legt er grosses Gewicht auf die intravenöse oder subcutane Injection von physiologischer Kochsalzlösung zur Anregung und Hebung der Herzthätigkeit. Ausserdem Aether, Kampfer, Coffein, Strophantus, Digitalis werden empfohlen. Auch Morphium hat auf diese Patienten nach Ansicht des Verfassers stimulirende Wirkung,

ohne den Darm zu lähmen. Die Ernährung findet in den ersten Tagen per Klysma statt. Der Verbandwechsel muss täglich vorgenommen werden.

Nach Berücksichtigung der Operationstechnik anderer Autoren bringt K. eine Zusammenstellung einiger Statistiken operativ behandelter Fälle von Peritonitis nach Appendicitis. Von 680 Fällen sind 194 oder 28,5 Proc. geheilt. Die Zahl aller geheilten Peritonitisfälle, die Verfasser sammeln konnte, beträgt 294, das zum Beweis, dass selbst schwer eiterige Peritonitiden heilbar sind.

Ich habe versucht, einen Ueberblick über den Inhalt der ausserordentlich lehrreichen Arbeit zu geben. Die selbständige Behandlung des Themas auf Grund zahlreicher genauer Beobachtungen, aber auch die erschöpfende Besprechung der Litteratur bei jedem Capitel macht die Abhandlung für jeden Arzt ausserordentlich werthvoll. Zahlreiche Einzelerfahrungen müssen im Original nachgelesen werden.

Gerulanos, Kiel.

7.

E. Escat, Traité medico-chirurgical des maladies du pharynx (nasopharynx, oropharynx, laryngopharynx). Paris. Georges Carré et C. Maud, Éditeurs, 3 Rue Racine. 1901.

Vorliegendes Werk, dem der Verfasser sein seit mehreren Jahren an der Universität Toulouse gelegenes Colleg zu Grunde gelegt, stellt ein sehr ausführliches Lehrbuch dar. Es handelt von den Rachenerkrankungen, nicht nur als Localaffectionen, sondern auch in ihrem Zusammenhang mit Allgemeinleiden; der Besprechung der letzteren ist ein breiter Raum gewidmet. Hervorheben möchte ich nur die Capitel über Lues und Diphtherie, die mit bemerkenswerther Ausführlichkeit besprochen werden. Nach einer klaren Uebersicht über die normalen anatomischen und physiologischen Verhältnisse wendet sich Verfasser dem eigentlichen Thema zu. In jedem Capitel finden sich einige kurze historische Daten und eine sehr genaue Autorenangabe, in erster Linie allerdings der französischen Forscher. Dann werden Aetiologie, Symptome, Pathologische Anatomie, bei infectiösen Erkrankungen auch Bacteriolgie, sehr detaillirt z. B. bei der Angina, besonders ausführlich Differentialdiagnose, ferner Prognose und Behandlung, chirurgische wie interne, eingehend erörtert. Bei der Behandlung werden neben einer umfassenden Beschreibung der gebräuchlichen Instrumente auch verschiedene vom Verfasser construirte oder modificirte angegeben. Die recht guten Abbildungen tragen zum leichteren Verständniss des Textes bei.

Dr. Baum, Kiel.

8.

H. Beauregard, Matière medicale Zoologique. Paris. C. Maud, 3 Rue Racine. 1901.

Vorliegendes Buch handelt von den animalischen Producten, die in der Medicin therapeutische Verwendung finden, und bringt eine genaue

Naturgeschichte der in Frage kommenden Thiere. Die chemischen und physikalischen Eigenschaften der betreffenden Stoffe, sowie ihre fabrikmässige Gewinnung werden ausführlich besprochen. Das eigenartige, ausführliche, mit guten Abbildungen ausgestattete Buch ist weniger für den Chirurgen als für den Pharmakologen und Zoologen von Interesse.

Dr. Baum, Kiel.

9.

I. Israel, Chirurgische Klinik der Nierenkrankheiten. Berlin 1901, Verlag von A. Hirschwald.

Das vorliegende Werk repräsentirt nur eigene Erfahrungen und Arbeiten; andere Autoren sind nicht berücksichtigt. Und doch ist es ein Werk von grosser Bedeutung; die deutsche Chirurgie erhielt durch dasselbe eine wesentliche Bereicherung in vornehmer Form. James Israel ist wohl der einzige Chirurg in Deutschland, vielleicht überhaupt, der zu einer solchen litterarischen That berechtigt, und wie er selbst meint, verpflichtet war. Seine Klinik ist seit 16 Jahren die Stätte gewesen, an welcher Nierenchirurgie mehr als anderwärts getrieben wurde, und von welcher aus wichtige Fortschritte auf diesem interessanten Gebiete publicirt wurden; J. Israel hat um die Entwicklung der Nierenchirurgie grosse Verdienste.

Das Werk soll also nicht ein Lehrbuch sein, sondern eine Mittheilung des aus eigener Erfahrung Gelernten zum Nutzen derer, die lernen wollen. Israel wünscht, dass zu diesen nicht nur Chirurgen, sondern auch die inneren Mediciner und praktischen Aerzte gehören, denn bei den letzteren, als den ersten Berathern, liegt das Geschick der Nierenkranken.

Das Inhaltsverzeichniss weist folgende 17 Capitel auf:

1. Congenitale Anomalien der Niere und des Ureters.
2. Abnorme Beweglichkeit und erworbene Dystopien der Niere.
3. Subcutane Nierenverletzungen.
4. Pyelonephriten und entzündliche Herderkrankungen der Niere.
5. Aseptische und inficirte Hydronephrosen.
6. Pyrephrosen.
7. Renale, pararenale und parapelvicale Cysten.
8. Nierentuberculose.
9. Nierensyphilis.
10. Nierenactinomykose.
11. Nieren- und Uretersteine.
12. Anurie und Oligurie.
13. Ueber renale Hämaturien, Nephralgien und Koliken bei scheinbar unveränderten Nieren.
14. Bösartige Tumoren der Niere, des Nierenbeckens, der Nebenniere und pararenale Geschwülste.
15. Polycystische Nierendegeneration der Erwachsenen.
16. Krankheiten des Ureters.
17. Die Entzündungen der Nierenfettkapsel (Epinephritis).

In diese Capitel sind 297 Krankengeschichten operirter Fälle eingeflochten. Zahlreiche Abbildungen auf 15 lithographirten Tafeln und 8 Textfiguren dienen zur weiteren Erläuterung. Die Ausstattung ist der Bedeutung des Buches entsprechend. Helferich.

10.

Meyer, Georg. Ueber schwere Eiterkokkeninfection (sog. „Blutvergiftung"). Volkm. klin. Vortr. 282. 1900.

Nach Kosers Vorgang tritt M. ein für Ersetzung der veralteten Ausdrücke „Sepsis, Pyämie" durch die bacteriologisch-histologisch besser begründeten „Bacteriämie, Toxämie ferner Staphylo-, Streptomycosen und je nach dem Sitz Gewebs-, Blut-, Thrombomycosen. An der Hand von 8 z. Th. sehr charakteristischen Krankengeschichten werden Symptome und diagnostische Merkmale der Toxämie, der Metastasenbildung auf dem Blut- und Lymphwege, der Thrombomycose möglichst scharf getrennt und in grossen Zügen geschildert. Therapeutisch sorgt M. in weitestgehendem Maasse für Schaffung guter Abflussbedingungen, durch breite Spaltung aller localen Gewebsmycosen, nicht nur bei Anwesenheit von Eiter, sondern auch bei den nicht entzündlichen, nur mit seröser Exsudation oder Nekrose einhergehenden mycotischen Processen. Selbst bei leichteren Fällen von Lymphangitis empfiehlt er an Stelle der Einreibung mit grauer Salbe, die er als nutzlos und sogar der Massage wegen schädlich verwirft, kleine Incisionen an den Stellen stärkster Röthung. Besonderes Gewicht legt er auf die Gefahr der Thrombomycose als der häufigsten Grundlage der Metastasirung örtlicher Processe. Um die Bildung solcher inficirter Thromben zu verhindern, empfiehlt er (z. B. nach Amputationen wegen mycotischer Processe) möglichste Entleerung der Venenstümpfe durch Hochlagerung des Gliedabschnittes; um die Infection des Blutes von einer schon bestehenden Thrombomycose aus zu verhüten, die Ligatur des Abflussgebiets der betreffenden Vene, wie sie schon häufig bei Sinusthrombose gemacht wurde. Die ganze Darstellung ist klar und knapp gehalten. Werner, Kiel.

11.

F. Marchand. Der Process der Wundheilung mit Einschluss der Transplantation. Stuttgart, Verlag von F. Enke, 1901.

Das vorliegende Werk bedarf keiner empfehlenden Einführung, es ist für jeden Chirurgen, welcher sich für die feineren Vorgänge bei der Wundheilung interessirt, unentbehrlich, eine Grundlage für alle weiteren Untersuchungen auf diesem interessanten Gebiete.

Der Inhalt ist in einen allgemeinen und einen speciellen Theil geordnet. Der allgemeine Theil enthält in 15 Capiteln: Geschichtliches; die nächsten Folgen der Verwundung; Arten der Wundheilung im Allgemeinen; traumatische Entzündung; Gewebsbildung im Allgemeinen; die

Neubildung des Bindegewebes; Phagocyten, Plasmazellen und Riesenzellen; Neubildung des Fettgewebes, der elastischen Fasern, der Gefässe, des Epithels; Heilung durch directe Vereinigung; Heilung unter dem Schorf; Secundärheilung (durch Regeneration, Granulationen).

Im speciellen Theil sind die Wunden einzelner Organe und Organtheile (Hornhaut, Sehnen, Knorpel, Muskeln, seröse Häute, Drüsen etc.), dann die Einheilung der Fremdkörper, die Anheilung abgetrennter Theile, Transplantation im Allgemeinen und einzelner Stücke (Haut, Schleimhaut, Hornhaut, Knorpel, Knochen etc.) im Besonderen behandelt

Welche Fülle von Wissen und Arbeit in diesem Werke enthalten ist, vermag Jeder zu beurtheilen, welcher auf dem einen oder anderen Gebiete selbst gearbeitet hat und nun die betreffenden Abschnitte durchliest: überall eine vollständige Benützung der Litteratur und maassgebende eigene Untersuchungen! Zahlreiche in den Text gedruckte Abbildungen dienen zur Erläuterung. Helferich.

12.

Entres. Handbuch der gerichtlichen Obductionstechnik. München, Seitz und Schauer 1901.

Das kleine handliche Buch erweist sich als guter Rathgeber für den gerichtlichen Obducenten. Er berücksichtigt neben dem preussischen Regulativ auch das in manchen Punkten abweichende bayrische. Die Beschreibung der Sectionstechnik ist klar und wird durch gute Abbildungen ergänzt. Neben den einzelnen Paragraphen findet man in übersichtlicher Weise ein schematisches Obductionsprotokoll. Am Schluss sind die differentialdiagnostischen Merkmale für die verschiedenen Todesarten zusammengestellt. Dr. Baum, Kiel.

13.

Chantemesse et Podwyssotsky, Pathologie générale et expérimentale, Les processus généraux, I. Paris, C. Naud editeur, 1901.

Vorliegendes Buch ist die erste Hälfte des allgemeinen Theils eines Werkes über allgemeine und experimentelle Pathologie. Es behandelt die Naturgeschichte der Krankheit, die Erblichkeit und die regressiven Ernährungsstörungen, die sehr eingehend beschrieben werden.

Der Text ist sehr anregend geschrieben, übersichtlich, aber nicht schematisch eingetheilt. Im Vordergrund steht bei den einzelnen Affectionen die Cellularpathologie, der physiologische und pathologische Chemismus des Zellplasmas; die Theorieen der Erkrankungsformen sind sehr ausführlich erwähnt und kritisch bearbeitet. Das gut ausgestattete Buch enthält zahlreiche fast durchweg dem Gebiete der Cellularpathologie entnommene Abbildungen, die zum Theil schematisirt, grösstentheils farbig und mit ausserordentlicher Feinheit und Sorgfalt gezeichnet, eine sehr instructive Ergänzung des Textes bilden und insbesondere auch für den Studirenden von grossem Werthe sind.

Die überaus reichhaltigen Litteraturverzeichnisse am Schlusse jedes Capitels, in denen überwiegende Citirung deutscher Arbeiten ein ebenso ehrendes Zeugniss für die Gründlichkeit und wissenschaftliche Gerechtigkeit des französischen und russischen Autors wie für die deutsche Forschung bilden, machen das Buch auch zu einem guten Nachschlagewerk.

Werner, Kiel.

Anzeigen litterarischer Neuigkeiten, welche der Redaction zugeschickt worden sind:

Revue de Chirurgie. No. X. Paris, 10. Oct. 1901.
V. Cornil et P. Coudray, Réparation de la moelle des os après destruction de cette substance chez le chien. — Moelle isolée de l'os. — Greffe medullaire. — Operations qui interessent le canal medullaire chez l'homme à l'état pathologique (avec 8 fig.).
E. Quénu et L. Longuet, Des tumeurs des trompes (avec 4 fig.).
Rallionzis, à propos de l'analgésie chirurgicale par la voie rachidienne; injections sous-arachnoidiennes de Cocaine.
Pacheco Mendes, à propos d'un cas de goundon ou anakhré (2 fig.).
O. Lenoir, Contribution à l'étude de l'antrectomie considérée comme but operatoire et comme temps préliminaire des operations nécessitées par les complications des suppurations mastoidiennes (4 fig.).
M. Gorowitz, De la tuberculose génitale chez la femme (suite et fin).
E. Reymond et Alexandre, à propos d'un cas de staphylococcihémie.

Archives provinciales de chirurgie. No. X. Paris, 1. Oct. 1901.
A. Monprofit, La salpingo-oophorectomie par voie abdominale (11 fig.).
E. Vignard, Grossesse extrautérine tubaire droite, interrompue au bout du troisième mois.
F. Villard, La suture des plaies du coeur.

St. Paul Medical Journal. No. X. Oct. 1901.
Staples, M. D., Notes in orthopedic surgery.
Witherstine, Concealed accidental haemorrhage.

Bulletin of the Johns Hopkins Hospital. XII. No. 126. Baltimore, September 1901.
Knopf, The prevention of tuberculous diseases in infancy and childhood.
Mac Callum, Pendulous tubercles in the peritoneum.

Die Therapie der Gegenwart. XI. Nov. 1901.
O. Rosenbach, Morphium als Mittel der Kraftbildung.
W. Fleiner, Die Wismuthbehandlung des Magengeschwürs.

Deutsche Aerztezeitung. XX. 15. Oct. 1901. XXI. 1. Nov. 1901.
Beck, Der Fall des Präsidenten McKinley.
v. Schrötter, Ueber Stenosirung der Pulmonalarterie, zugleich ein Beitrag zur Kenntnis der Metastasirung des Uteruscarcinoms.
E. Stadelmann, Neuere Nähr- und Genussmittel.

Monatsschrift für Geburtshülfe und Gynäkologie. XIV. 4. Oct. 1901.
G. Lewitzky, Ein Fall von Pseudomyxoma des Bauchfells und des Netzes.
S. W. Bandler, Zur Aetiologie der Dermoidcysten und Teratome.
K. Holzapfel, Sammelbericht über neuere Arbeiten über die Entstehung des Krebses.

Transactions of the clinical Society of London. London 1901.
Dyce Dukworth and Howard Marsh, A case of acute actinomycosis.
Sidney Philipps, A case of thrombosis of the inferior Vena cava.
Bland-Sutton, A case in which splenectomy was performed for a wandering spleen.

University of California LIBRARY

Sidney Philipps, A case of fatal pancreasic cyst of enormous size simulating ascites.
Hngh Thursfield, A case of rheumatic periostitis with subcutaneous nodules.
W. H. Shenton, A paper of instantaneous radiography.
J. H. Bryant, A case of Volvulus of the ileum with severe intestinal haemorrhage.
J. Steward, A case of ureteral Calculus simulating vesicae Calculus.
W. Pasteur ad Price Jones, A case of cancer of the stomach, with unusual vascular and blood changes.
Norman Dalton, A case of perforating gastric ulcer causing a subdiaphragmatic abscess which burst through the diaphragm into the lung.
A. Bidwell, Some cases of ascitis treated by abdominal section.
Johnson and Russel, Traumatic subdural Haemorrhage occasioning convulsions on the sixth day after the injury, and successfully treated by operation.
Jackson-Clarke, A case showing the result of a plastic operation for the relief of rectal incontinence left after a modified Kraske's excision of the rectum for cancer.
Carr, A case of myositis ossificans progressiva
Kidd, A case of haemophilia with disease of the knee-joint.
Rolleston, A case of multiple cutaneons carcinomatosis after carcinoma mammae.
Marris, A case of haemorrhage into the spinal cord.
Symonds, A case of central sarcoma of the lower jawthree and a half years after enucleation.
Stanley, Oophorectomy for recurrent mammary cancer.
Beevor, A case of multiple neurofibromata.
Stewart Richards, A case of symmetrical tumours of the legs.
Bridger, A case of chronic lymphangitis.
Richards, A case of extraordinary curvature of lower and of the femur following epiphysitis.
Rolleston, A case of progressive Myositis ossificans.
Johnson, A case of actinomycosis in parotid region.
Dickinson, A case of lymphadenoma with growths in the skin.
Symonds, Dislocation of patella.

La Clinica chirurgica, VIII, IX, X. Mailand, August, Sept., Oct. 1901.
Guizetti Pietro: Gonilita suppurativa da gonococco.
Rosciano: Contributo alla cura degli aneurismi.
Luigi Gaetano: Ricerche sperimentali sulla esposizione delle anse intestinali all'aria e ad altri stimoli.
Liscia: Contributo alla statistica delle ferite del cuore.
Gusmitta: Casi e considerazioni di Chirurgia dei traumatismi spinale.
Pozza: Doppia entrectomia ed anastomosi terminale pernos preternaturale complicato secondario a resezione d'intestino per ernia gangrenata.
Bobbio: Un caso di estirpazione di aneurisma inguinale.
de Nicola: Contributo alla cura chirurgica delle cisti da echinococco.
Cosentino: Contributo alla casistica delle ernie della vescica.
Calvini: Mixoma dell'omero.
Bommarito: Sulla ptosi splenica: a proposito di una splenectomia.
Torresi: Contributo alla casistica dei gravi traumi toraco-abdominali.
Fracassini: La gastrostomia.

Bulletins et Mémoires de la société de chirurgie de Bucarest. September 1900, Januar 1901.
Berichte über Krankenvorstellungen.
Andronesco: Laparotomie en cours de grossesse pour appendicite.

Nordiskt Medicinskt Arkiv. Inre Medicin II. 3. 1001, Stockholm (deutsch).
Petrén: Ein Fall von traumatischer Rückenmarksaffection nebst einem Beitrag zur Kenntniss der secundären Degeneration des Rückenmarkes.

Nordiskt Medicinskt Arkiv, Kirurgi I. 2. 1901, Stockholm.

Ekehorn: Ueber Skiläuferfractur.

Grimsgaard und Nikolaysen: Ein Fall von primärer Darmtuberculose mit multiplen Dünndarmstricturen, nach eingetretener Kachexie operirt.

Naumann: Cholecystitis, Cholangitis, Hepatitis, Abscessus subphrenicus. Operation. Genesung.

Neermann: Ueber postoperativen Prolaps der Viscera.

Einzelne Schriften.

Keen, Philadelphia:

Ia. Bulles in the popliteal paces.

IIa Case of dilated oesophagus.

Keen und Rosenberger: The surgical use of celluloid thread.

Keen: Surgical treatment of perforation of the bowce in typhoid fever.

Keen: A case of appendicitis in which the appendic became permanently soldered to the bladder like a third ureter, producing a urinary fexal fistula.

Keen: Report of a case of resection of the liver for the removal of a neoplasm.

Jones and Keen: Two unusual cases of surgery of the trachea.

Délagénière: Extrait des archives provinciales de Chirurgie, des kystes glandulaires du pancréas.

Baum — Kiel.

Druck von J. B Hirschfeld in Leipzig.

Neuer Verlag von F. C. W. Vogel in Leipzig.

LEHRBUCH
der
Physiologie des Menschen
von
G. v. BUNGE,
Basel.
2 Bände gr. 8°. 1901.

I. Band: Sinne, Nerven, Muskeln, Fortpflanzung in 28 Vorträgen.
Mit 67 Abbildungen im Text und 2 Tafeln.
Preis M. 10. —, geb. M. 11. 25.

II. Band: Ernährung, Kreislauf, Atmung, Stoffwechsel in 36 Vorträgen.
Mit 12 Abbildungen.
Preis M. 15. —, geb. M. 16.25.

Die **Therapie der Gegenwart** bringt in der August-Nummer 1901 folgende Besprechung:

Wenn wir das vorliegende Buch an dieser Stelle einer kurzen Besprechung unterziehen, so geschieht es deshalb, weil es unter allen physiologischen Lehrbüchern eine gewisse eigenartige Stellung einnimmt, die es dem Gesichtskreis des Arztes besonders nahe bringt, näher als alle seine Schwesterwerke. Es stellt eigentlich nicht das dar, was wir im gewöhnlichen Sinn ein Lehrbuch der Physiologie nennen, und wer es zur Hand nimmt, um sich darin über detaillierte physiologische Daten und experimentelle Ergebnisse Rat zu holen, der wird es vielleicht bald wieder bei Seite legen. Es giebt uns dieser erste Band vielmehr in einzel aneinandergereihten glänzenden Vorträgen eine Vorstellung davon, wie sich im Kopfe eines wissenschaftlich aufgeklärten, geistvollen, phylosophisch durchgebildeten Physiologen die wichtigsten Probleme des Lebens malen. Die fesselnde Form der Darstellung versteht es, die schwierigsten Kapitel aus den Gebieten der Sinnes-, Nerven- und Muskelphysiologie, sowie der Fortpflanzung und Vererbung auch dem minder Eingeweihten, selbst einem Laien, verständlich und anziehend zu machen, ihm die Quintessenzen physiologischer Arbeit nahe zu bringen, ohne ihn durch verwirrenden Ballast zu erschrecken. Es liegt eine heitere Philosophie und eine Lebensfreudigkeit in den Anschauungen des grossen Physiologen, die das Studium seines Buches zum höchsten Genuss machen. Wir lassen seine eigenen Worte aus dem Kapitel über die Fortpflanzung davon Zeugnis ablegen:

„Jede Zelle unseres Körpers hat ewig gelebt und die Samenzelle oder Eizelle, welche sich von den übrigen Zellen trennt, ist nicht jünger, als eine der zurückbleibenden. Jede Zelle hat das Recht zu sagen: ich bin die Urzelle. Wir leben ewig. . . . Die kommenden Generationen sind wir selbst. Wir leben fort in denen, die nach uns kommen. Noch hat keine Religion . . . . diesen Gedanken genügend verwertet. Er wird die Grundlage jeder Religion und Moral der Zukunft sein. Alles Gute, das wir gewirkt im Leben, kam uns nur selbst zu Gute. So wird auch die Selbstsucht in den Dienst der Selbstlosigkeit gestellt, und alle Motive wirken zusammen zur Vervollkommnung und Vererbung des Lebens. Auch dem Tod ist der „Stachel" genommen: der Tod des Individuums vernichtet kein Leben. Die Individuen sterben dahin — Milliarden und aber Milliarden in jeder Sekunde. Das Leben aber steht keinen Augenblick still. Was kümmert die Natur das Individuum? Was liegt denn an der Continuität des individuellen Bewusstseins? Wir vergessen die alten Schmerzen und erwachen in neuen Formen zu neuem Hoffen, zu neuem Kampf. Ein ewig junger Frühling, ein ewig neues Leben, neue Freuden, endlose Lust!"

Keiner von uns sollte an diesen wundervoll gefassten Edelsteinen unserer reinen Wissenschaft achtlos vorübergehen!

gez. F. Umber (Berlin).

GENERAL-REGISTER

DER

DEUTSCHEN ZEITSCHRIFT FÜR CHIRURGIE.

BAND LI—LX.

I. SACHREGISTER.

(„bespr." = „besprochen"; geordnet nach Bänden.)

Abort, septischer, Lungengangrän nach solch. (operative Behandlung dies.) LI, 391.

Abrissfractur des Fersenhöckers LVIII, 489. — der link. äusseren Knöchelspitze mit starker Verschiebung LVIII, 356. — an den Nagelphalangen LVIII, 124.

Abscesse, retropharyngeale (Behandlung) LV, 129. —, subphrenische nach Appendicitis (Casuistik) LIV, 423. LX, 127; aus anderer Ursache LX, 133.

Absprengungsfractur, typische der Tibia LIII, 477.

Actinomykose des Schädelinnern LI, 381.

Adenome der Nabelgegend LIX, 215. —, maligne der Nebennieren LV, 91.

Adhäsionen des Gehirns mit den Schädelknochen, histolog. Veränderungen des Gehirns bei solch. LIII, 91.

Aethernarkose, Lungenaffectionen nach ders. LVII, 363.

Aetiologie des Carcinoms u. Sarkoms auf Grund der patholog. Forschung LX, 161. — der Epilepsie LII, 225. 417. — der echten Lebercysten LIV, 450.

Afterverengerung, blutige zur Zurückhaltung des prolabirten Mastdarms LIV, 335.

Alveolarechinococcus der Leber, geographische Verbreitung und seine Casuistik seit 1880 (bespr.) LVIII, 182.

Amputation des Wurmfortsatzes LIX, 128; prophylaktische LIX, 115.

Amputationsstümpfe LI, 121.

Anaemia splenica, Splenektomie bei ders. LIX, 567.

Anämie perniciösen Charakters durch Bandwurm: Blutuntersuchungen bei ders. LIX, 594.

Anästhesie, chirurgische im Mittelalter LIV, 503.

Anastomosenbildung, operative der Blase mit einer ausgeschalteten Darmschlinge LV, 433. — zwischen Mastdarm u. Blase mittelst des resorbirbaren Knopfes LVI, 407. — zwischen Ureter u. Blase LII, 185.

Anatomie, normale (bespr.) LI, 394. LX, 413. 593; Atlas der topographischen (bespr.) LV, 177. LVII, 607; bildliche Darstellung des Verdauungsrohres, der Athmungsorgane u. Harnwerkzeuge (bespr.) LV, 594; Cursus der topographischen (bespr.) LII, 415; für Künstler (bespr.) LIV, 596. —, normale und pathologische in typischen Röntgenbildern (bespr.) LVII, 190. —, pathologische im 19. Jahrhundert und ihr Einfluss auf die äussere Medicin (bespr.) LVII, 609.

Aneurysmen, zur Casuistik ders. LX, 71.

Angioma arteriale racemosum, zur Casuistik dess. LX, 71.

Anteversio hepatis, Hepatopexie bei ders. LVI, 281.

Antiperistaltik, experimentelle Untersuchungen an Hunden üb. LIX, 240.

Anurie, achttägige durch Steinein-

klemmung im Harnleiter LII, 352. — zur Geschichte ders. LIX, 108.
Aortenaneurysma, traumatisches durch Stichverletzung (bespr.) LIII, 217.
Apparatbehandlung des Mastdarmvorfalls LIV, 329.
Appendicitis s. Wurmfortsatzentzündung.
Appendicitisexperimente LV, 143.
Armverbände im Kriege LVI, 177.
Arterienruptur, subcutane der A. poplitea LI, 356.
Arthritis deformans, freie Gelenkkörper durch solche LIII, 485. 490. — des Knies, operative Behandlung ders. nach Bardenheuer LX, 565.
Arthrotomie bei veralteten Luxationen des Ellenbogengelenks LVII, 413.
Athmungsstörungen nach operativen Eingriffen LVII, 361.
Autoplastik bei Knochendefecten LIII, 238.
Axendrehung des Dünndarms infolge von Mesenterialcysten LVI, 46.

Bacteriologie des Darms LV, 458: Durchgängigkeit der Darmwand für Mikroorganismen LV, 511. —, Morphologie und Biologie des Influenzabacillus (Pfeiffer) LIX, 13; Pathogenität des Influenzabacillus LIX, 21. — der Rippenknorpelentzündung nach Typhus LIII, 610.
Bauchchirurgie, Ausübbarkeit im Privathaus und in der Thätigkeit des prakt. Arztes LVI, 426.
Bauchhöhle, offene Behandlung ders. bei Entzündung des Wurmfortsatzes LVII, 528. LVIII, 13. 231. 513. LIX, 113. 126: Aussichten dies. LIX, 132.
Bauchhöhleneröffnung vom kleinen Becken her LI, 370.
Bauchwandbrüche, operative Behandlung ders. LIX, 63.
Bauchwandcarcinom der Regio epigastrica, primäres LII, 347.
Beinladen für eiternde Schussbrüche der unteren Gliedmassen LVI, 171.
Bericht über die auf der Abtheilung des städt. Krankenhauses Moabit in den letzten 8 Jahren ausgeführten Urethrotomien LI, 239. — über die Greifswalder chir. Klinik in den Jahren 1885–1899 LIV, 216. — aus dem Kantonspital Basel-Land LIX, 588. — der Londoner clinical Society (1899) (bespr.) LIV, 417. — über ein neues Privatkrankenhaus und Augenheilanstalt in Zürich (bespr.) LIV, 412.
Berichtigungen LV, 181. LVI, 620.
Betäubungsmittel d. Michael Scotus LIV, 513.
Bewegungsstörungen des Fussgelenks, Messung ders. mit Hülfe des Perimeters LIX, 492; des Handgelenks LIX, 487.
Blasendefecte, Deckung durch transplantirte Darmlappen LV, 419. —, Netztransplantation auf solche LV, 50.
Blasenhernien, casuistische Beiträge LII, 584. — der Linea alba LIV, 191. —, Symptomatologie der eingeklemmten LIV, 468.
Blasen-Mastdarmanastomose mittelst des resorbirbaren Frank'schen Knopfes LVI, 407.
Blasenruptur, traumatische intraperitoneale: Laparotomie bei ders., Heilung LX, 406.
Blasenwurmleiden s. Echinococcus u. Alveolarechinococcus.
Blinddarmamputation bei Wurmfortsatzentzündung LIX, 130 (Heilresultate) 141.
Blinddarmentzündung s. Typhlitis.
Blutdruck i. varicösen Venen LIII, 584.
Blutextravasate an Kopf, Hals, Nacken u. Arm infolge Compression des Unterleibs LI, 599. LV, 384.
Blutgefässgeschwulst, eine diagnostisch interessante an der oberen Brustapertur LIV, 592.
Blutkörperchen, rothe kernhaltige: Verhalten bei experimentell erzeugter Osteomyelitis LII, 321.
Blutstauung, künstliche: Einfluss auf Gelenksteifigkeiten nach Traumen u. längerer Immobilisation LX, 250.
Blutung des Duodenalgeschwürs, diagnostische Bedeutung LII, 563.
Brachydaktylie, angeborene der linken Hand LX, 239.
Brand s. Gangrän.
Bronchitis bei Influenza LIX, 46.
Bruchbänder, frühere und heutige (bespr.) LIV, 413.
Brucheinklemmung, Mechanismus ders. LV, 497.
Bruchsacktuberculose, zur Casuistik ders. LX, 64.
Brüche s. Fracturen u. Hernien.
Brustdrüsengeschwülste: diffuses hämorrhagisches Carcinom der Brustdrüse LVII, 595. —, Cystadenom der Brustdr. u. seine Beziehungen zum Carcinom der Br.-Dr. LVI, 512. —, Cystosarkome mit epidermoidaler Metaplasie LV, 67.
Bubonen, klimatische (bespr.) LIII, 217.

Calcaneusfracturen, Extensionsbehandlung ders. LV, 286. –, Rissfracturen des Calc. LVIII, 489.
Carcinom, Aetiologie dess. LX, 161. — der Bauchwand LII, 347. — der Brustdrüse: diffuses hämorrhagisches LVII, 595; Entstehung dess. LVI, 512; ungewöhnliche Form dess. LVII, 595. — des Magens, Behandlung LIX, 591. LX, 155. 229. — der Prostata LII, 397. LIII, 126.
Carotisunterbindung, einseitige resp. doppelseitige der Car. comm. bei Exophthalmus pulsans LI, 605.
Carpalknochen der Hand, Verbildungen LX, 248.
Castration bei Hodentuberculose LV, 453.
Catgut als Nähmaterial LIII, 1: Untersuchungen über die Resorbirbarkeit dess. LIII, 39, über Sterilität dess. LIII, 26. LIV, 215. 216, über die Widerstandskraft dess. LIII, 5 (bei normaler Temperatur) 7 (bei Wärme) 16 (bei Druck) 24.
Cauterisation des prolabirten Mastdarms mit dem Glüheisen LIV, 332.
Chirurgie, allgemeine (bespr.) LVIII, 190. — der Harnwege (bespr.) LVII, 600. — klinische u. operative (bespr.) LIV, 411. LV, 179. LVI, 197, 198. LVII, 187. LVIII, 191. LX, 412. 593. — der Landpraxis (bespr.) LX, 411. — der Leber (casuist. Beiträge) LII, 152. — des Magens u. ihre Indicationen (bespr.) LI, 395. — des Magen-Darmkanals (bespr.) LX, 594. — des Rectum (bespr.) LVII, 191.
Chirurgische Krankheiten angeborenen Ursprungs (bespr.) LIV, 411.
Chirurgisches in Bibel und Talmud LIX, 506.
Cholecystektomie, Magenblutung nach ders. LV, 586.
Cocainisirung des Rückenmarks LI, 361.
Coeliotomie bei Wurmfortsatzentzündung LIX, 126.
Colotomie und Colostomie, zur Technik ders. LIX, 260.
Convexitätsmeningitis, purulente ostische LVI, 468.
Coxa valga, Darstellung (bespr.) LV, 172.
Coxa vara, Wesen u. Ursache ders. (bespr.) LV, 171. —, Zusammenhang mit Trauma u. Epiphysenlösung LIV, 161.
Craniektomie, Einfluss umfangreicher auf das Centralnervensystem LIII, 55.
Cruralhernien s. Schenkelbrüche.
Cubitus valgus femininus LIII, 445: Bedeutung dess. in der Chirurgie LIII, 471; Entstehung dess. LIII, 461; Messungen b. solch. am Lebenden LIII, 450.
Cucullarisdefect, doppelseitiger angeborener LVI, 398.
Cystadenom der Leber LIV, 452. — der Mamma: Beziehungen zum Carcinom der Brustdrüse LVI, 512, zur chron. Mastitis LIV, 106; intracanaliculäres LVI, 531. — des Pankreas LIV, 406.
Cysten der Leber, echte LIV, 446.
Cystocelen s. Blasenhernien.
Cystofibrosarkome der Mamma mit epidermoidaler Metaplasie LV, 67.

Darmausschaltung, zur Casuistik ders. LIX, 406. — des Duodenums LII, 568. —, Operationsverfahren ders. LI, 552. —, partielle LIX, 412. 478. —, totale LIX, 438. 482.
Darmeinklemmung in noch nicht beschriebenen Bauchfelltaschen LIII, 547. — eines Ileumabschnittes mit intraabdominellem Volvulus der zu diesem zuführenden Ileumschlinge LV, 443. —, wiederholte im Foramen obturatorium sin., combinirt mit Volvulus ilei LX, 583.
Darmfisteln nach geschwüriger Wurmfortsatzentzündung LVIII, 526. 548.
Darminvagination von 1,25 m Dickdarm: operative Behandlung u. Heilung LI, 619.
Darmresection bei tuberculösen Cöcaltumoren LII, 613. — bei Darmgangrän durch incarcerirte Hernia obturatoria LV. 159. —, Versorgung des centralen Darmendes nach Mastdarmresection LIX, 254.
Darmtumoren, multiple stenosirende tuberculös. Natur: 3fache Darmresection mit glückl. Ausgang LII, 613.
Darmuntersuchungen, experimentelle am lebend. Thier- u. Menschendarm LV, 458 (extraabdominale) 459.
Darmverengerungen, pathologisch-anatomische Befunde bei solch. LVII, 1.
Darmverletzungen, subcutane, zur Casuistik ders. LVII, 61.
Darmverschluss, sogenannt. arteriomesenterialer an der Duodeno-Jejunalgrenze LVI, 201. —, operative Behandlung u. patholog. Befund dess. LVII, 1. —, zur Casuistik dess. LIV, 155. — während der Schwangerschaft LVI, 610.
Darmwandbruch, Einklemmung dess. mit Volvulus ilei bei solch. LX, 583. —, Incarceration, Darmgangrän, Resection

mit Application von Murphyknopf bei solch. LV, 159.
Daumenmissbildung an beiden Händen LX, 245.
Décollement traumatique Morell-Lavallée's, Bedeutung in der Friedens- u. Kriegschirurgie LIX, 535 (Aetiologie u. Entstehungsmechanism. des Déc.) 537 (anatom. Kennzeichen) 542 (Symptome) 548 (Diagnose) 550 (Häufigkeit des Vorkommens) 553 (Prognose) 555 (Therapie) 557.
Decubitalgeschwüre der oberen Luftwege währ. d. Intubation LVIII, 385 (Aetiologie ders.) 401 (Symptomatologie ders.) 411 (Prognose ders.) 413 (Prophylaxe ders.) 414 (Behandlung ders.) 424.
Dermoidcysten der Leber LIV, 452. — des Penis LV, 326.
Diagnose der Endotheliome LI, 209. — der Epiphysenlösung LIV, 276. — der Lebercysten LIV, 458. — chirurg. Magenerkrankungen (bespr.) LI, 395. —, medicinisch-chirurg. Diagnostik (bespr.) LX, 413. — der Prostatacarcinome LII, 397. — des Ren mobilis LIII, 197. — der subcutanen Ruptur der A. poplitea LI, 356.
Diaphysenresection, totale langer Röhrenknochen bei acut. infectiöser Osteomyelitis LII, 213.
Dickdarmoperationen, zur Technik ders. LIX, 254.
Divertikel der Speiseröhre, klin. u. patholog.-anatom. Beiträge (bespr.) LIX, 209.
Doppelfractur einer Unterextremität, Behandlung LIII, 432.
Druckentlastung des Gehirns, operative: Bedingungen u. Methodik LIII, 53. 264.
Druckstauung, Folgeerscheinungen ders. LVI, 183; Symptomencomplex ders. LV, 384.
Drüsengeschwülste, embryonale der Niere LX, 500.
Ductus thoracicus-Verletzung: Querdurchtrennung am Hals (Unterbindung; Heilung ohne Ernährungsstörung) LVIII, 95.
Dünndarmtuberculose, stenosirende LIX, 169.
Duodenalgeschwür, chirurg. Behandlung LII, 541 (Technik) 580.
Duodenalstenose, Symptome u. Behandlung ders. LII, 575.
Duplicitas intestini crassi cum utero et vagina dupl., entwicklungsgeschichtl. Deutung u. operative Correctur ders. LVII, 425.
Dura mater-Verletzungen, Gehirnprolaps bei solch. LIII, 72.

Echinococcus der Leber s. Leberechinococc. — multilocularis, patholog. Befund u. operative Behandlung bei dems. LII, 206.
Echinokokkotomie nach Posadas-Bobrow LX, 439.
Ekchondrosen in den Gelenken, Beziehungen zu den freien Gelenkkörpern LIII, 485.
Eckstrophie der Blase, Behandlung LVI, 407.
Ellbogengelenkentzündungen, acute primär synoviale, Behandlung ders. LVII, 277.
Ellbogengelenkluxation nach aussen mit Interposition (Verhalten der Gelenkkapsel u. der abgesprengten Epitrochlea) LX, 528. —, hintere, complic. mit Verknöcherung des Musc. brachialis intern. LIV, 207. —, operative Behandlung veralteter LVII, 413.
Ellbogenverletzungen, Läsion des N. ulnaris bei solch. LIV, 167.
Empyem der Lunge, Behandlung mittelst der Schede'schen Thoracoplastik (bespr.) LI, 207. — der Pleura, Pneumothoracoplastice secundaria bei solch. LI, 401.
Enbloc-Reposition d. Hernien LI, 99.
Endotheliome, klin. Diagnose ders. u. ihre eigenthüml. Metastasenbildung LI, 209.
Enteroptose, chirurg. Behandlung ders. LVI, 374.
Entlastungsoperationen bei der Epilepsia genuina LIII, 275.
Entspannungsskoliose, Darstellung (bespr.) LV, 414.
Eosinophile Zellen, Verhalten ders. bei chirurg. Infectionskrankheiten u. Geschwülsten LV, 211; bei Knochenmarkverletzungen LII, 323.
Epididymitis tuberculosa, Castration oder Resection des Nebenhodens bei ders. LV, 453.
Epigastrische Hernien, Operation ders. LI, 63.
Epilepsie, Aetiologie u. Therapie ders. (experimentelle Beiträge) LII, 225. 417; Schädeloperationen bei ders. LII, 1. — genuine, Entlastungsoperationen bei ders. LIII, 275. —, traumatische, operative Behandlung ders. LIII, 264. 273; Ursachen ders. LIII, 91. 99.
Epiphysenlösung, traumatische LIV, 273, mit Coxa vara LIV, 161.
Epityphlitis, acute fortschreitende

Peritonitis bei ders. u. deren chir. Behandlung LX, 369.
Epulis u. ihre Riesenzellen, ein Beitrag zum Vergleich von Geschwulst und Entzündung LIV, 1.
Erfrierungen, Behandlung LVIII, 172.
Exairese des Wurmfortsatzes bei Entzündung LIX, 131 (Heilresultate) 143.
Exarticulation d. grösseren Gelenke, Technik ders. LX, 150.
Exophthalmus pulsans, chirurg. Behandlung dess. LI, 605.
Exostose an der Unterfläche d. recht. Calcaneus LVIII, 355. —, cartilaginöse an d. linken Fibula, den N. peroneus umwachsend LVIII, 354.
Exstirpation, totale der Zunge und des Mundbodens LVI, 224.
Extensionsbehandlung der Brüche an den Unterextremitäten, functionelle Resultate der Bardenheuer'schen Methode LV, 277.
Extraduralabscess infolge Ostitis traumatica purulenta LVI, 449.
Extremitätenmissbildungen, casuistische Beiträge LX, 239.
Extubationstrauma LVIII, 428: Prophylaxe dess. LVIII, 438; Symptomatologie u. Diagnostik dess. LVIII, 437.

Femur, traumat. Epiphysenlösung am oberen Ende dess. LIV, 308, am unteren LIV, 313.
Fibroma molluscum, zur Casuistik dess. LVIII, 580.
Fiebererscheinungen bei Carcinom innerer Organe: statist. Untersuchungen (bespr.) LIII, 219.
Fingerdeviationen, seitliche LX, 242.
Flimmerepithelcysten der Leber, Aetiologie und patholog. Anatomie ders. LIV, 451.
Form u. Function der Organe, Wechselbeziehungen ders. (bespr.) LX, 410.
Fossa canina des Oberkiefers, Mucoidcyste ders. u. deren Exstirpation LVIII, 129.
Fractur des Calcaneus LV, 286. LVIII, 489. —, zur Casuistik seltener LVIII, 112. —, gleichzeitige complicirte des Ober- u. Unterschenkels einer Seite (Behandlung) LIII, 432. — der Hüftgelenkknochen bei Hüftgelenkluxation LVII, 45. — des Kronenfortsatzes der Elle LX, 193. — der Patella LV, 165. LVI, 446. 573. —, subcutane langer Röhrenknochen: mikroskop. Verhalten ders. LX, 201. — des Tuberculum minus humeri LVIII, 593. — der Unterextremitäten: Behandlung mit Extension LV, 277.
Fremdkörper in Gelenken, aseptische Operationen bei solch. LVII, 313. — im unteren Drittel des Oesophagus Entfernung vom Magen aus LX, 348.
Fussformen bei seitl. Kniegelenksverkrümmungen (bespr.) LV, 173.
Fussgelenkeiterungen, acute primär synoviale, Behandlung ders. LVII, 266.
Fussgelenk-Perimetrie LIX, 492, bei Plattfuss LIX, 500.
Fussknochenbrüche, Behandlung mit Extension LV, 282.

Gallenblasenoperation, Magenblutung nach solch. LVII, 182.
Gallenstauungscysten, patholog. Anatomie u. Aetiologie ders. LIV, 451.
Gallensteinkrankheit, Diagnostik der einzelnen Formen (bespr.) LIV, 416.
Gallenwege, Chirurgie ders. (bespr.) LVIII, 365.
Ganglion Gasseri, Resection und Exstirpation dess. (Heilresultate) LII, 360.
Gangrän der Dura mater bei Ostitis traumatica purulenta cranii LVI, 449. —, spontane jugendl. Individuen LVIII, 478. — des entzündeten Wurmfortsatzes LVII, 532.
Gastroenterostomie, Anwendung des Murphyknopfes bei ders. LIII, 623. LIV, 376. — bei Carcinoma ventriculi LVIII, 223. — Magenphlegmone nach ders. LVI, 212. — zur Technik ders. LX, 155. — bei Ulcus duodeni LII, 568. LVIII, 230. — bei Ulcus ventriculi und seinen Folgen LVIII, 227. —, Ulcus pepticum nach ders. LVIII, 270.
Gastroskopie, zur Geschichte ders. LVIII, 499.
Gastrostomie als Hülfsoperation vor den Operationen am Pharynx und Oesophagus LV, 410. —, Indicationen und Methoden ders. (bespr.) LIV, 412. — bei carcinomatöser Strictur des Oesophagus und der Cardia LVIII, 230.
Gehirnbrand infolge eitriger Ostitis traumatica des Schädels LVII, 325.
Gehirnerkrankungen, infectiös-eitrige (bespr.) LI, 395.
Gehirnödem, acutes nach Schädeloperationen LIII, 98.
Gehirnprolaps, Ursachen dess. LIII 72. 115.
Gehirnverletzungen, zufällige und

operative: Heilungsvorgänge bei umfangreichen LIII, 81.
Gehörgangsverschluss, erworbener: operative Behandlung dess. LV, 317.
Gehverbände im Felde LVI, 181.
Gelenkeiterungen, acute primär synoviale der grossen Gelenke: Behandlung LVII, 231.
Gelenkentzündung, gonorrhoische (bespr.) LII, 220.
Gelenkkörper, freie, Behandlung bei solch. LIII, 511. -, Diagnose ders. LIII, 501. —, Genese und Eintheilung ders. LIII, 348. 391. 485. LVII, 383.
Gelenkkrankheiten, Darstellung (bespr.) LI, 393. — bei Gliomatose des Rückenmarks LI, 506.
Gelenkrheumatismus, chronischer des Kniegelenks, operative Behandlung dess. nach Bardenheuer LX, 565. —, septischer und perniciöser nach Osteomyelitis traumatica purulent. cranii LVII, 118.
Gelenksteifigkeit, Darstellung der Bewegungsbehinderung bei ders. mittelst Perimeter LIX, 494. —, traumatische: Einfluss der künstl. Blutstauung auf dies. LX, 250.
Genu valgum, operative Behandlung nach Bardenheuer LX, 550.
Geschichte der Medicin (bespr.) LII, 415. — der Oesophago- und Gastroskopie LVIII, 499.
Geschlechtskrankheiten, Encyklopädie ders. (bespr.) LVII, 185.
Geschwülste s. Tumoren.
Gewebeläsionen und die durch sie erzeugte Prädisposition für Infectionen, experimentelle Untersuchungen LI, 465.
Glandula sublingualis u. Ranula LI, 185.
Gliomatose des Rückenmarks, Gelenkaffectionen bei ders. (Casuistik) LI, 506.
Gynäkologie und Geburtshülfe, Encyklopädie ders. (bespr.) LVIII, 364.

Hämatemesis 13 Tage nach Operation einer incarcerirten Nabelhernie LVII, 180.
Halsmuskeldefecte, angeborene LVI, 398.
Händedesinfection, Darstellung (bespr.) LVII, 602.
Handdefecte, plastische Deckung ders. LI, 250.
Handgelenkvereiterungen, Behandlung LVII, 306.
Handluxationen im Radialgelenk LVIII, 112.
Harnblasenplastik, experimentelle LV, 419; s. auch Blasendefecte.
Harnfistel infolge Blasenverletzung bei Herniotomie, spontane Heilung LVII, 579.
Harnröhrenimplantation ins Rectum LX, 559.
Harnröhren-Regeneration, experimentelle Untersuchungen an der Urethra des Hundes LIV, 227.
Harnröhrenstrictur, Behandlung durch Urethrotomia interna (Anzeigen und Gegenanzeigen dies.) LVII, 404.
Hautdesinfection, Bedeutung der Hautdrüsensecretion auf den Sterilisationseffect bei ders. LVIII, 141.
Hautkrankheiten, Encyklopädie ders. (bespr.) LVII, 185. — bei Influenza LIX, 39.
Hautlappen, gestielte zur Deckung von Handdefecten LI, 250.
Hautverbrennungen, zur patholog. Anatomie des Frühtodes nach solch. LX, 469.
Heilgymnastik als Heilfactor (bespr.) LI, 397.
Heiserkeit als Folgeerscheinung der Intubation LVIII, 441.
Hepatopexie LVI, 252 (Technik) 318. (Nachbehandlung) 326 (Modificationen) 327.
Hernia inguinalis interstitialis LVI, 21, superficialis LVI, 27. — inguino-properitonealis LVI, 18. — obturatoria incarcerata (klin. Erscheinungen und Behandlung) LV, 159. — retrocoecalis incarcerata (durch Laparotomie geheilt) LVIII, 255.
Hernien, herniolog. Beobachtungen mit besond. Berücksichtigung der Radicaloperationen LI, 1. —, Darstellung ders. (bespr.) LI, 398. —, Entstehung ders. (bespr.) LVIII, 185. —, epigastrische LI, 63. —, incarcerirte LI, 77. —, intraabdominale (retroperitoneale): Darmeinklemmung bei solch. LIII. 547. —, Radicaloperation ders. LVI, 59.
Herniotomie LI, 1: incarcerirter Hernien LI, 77. LV, 159. — Blasenverletzung bei ders. LVII, 579.
Herzstichverletzungen und Herznaht LVIII, 105.
Heteroplastik bei Knochendefecten LIII, 237.
Hirnabscess, Behandlung dess. (bespr.) LI, 395. — im Bereich der l. Centralwindung (Lähmung des r. Armes und Epilepsie; Trepanation; Heilung) LIX, 589. — ostitischer nach Schädeltrauma LVII, 331. —, otitischer LI, 157. LIX, 74. 77. LX, 417.
Hirndruckmessungen bei Menschen LII, 436.

Hirnerschütterung, patholog.-anatom. Veränderungen nach solcher (bespr.) LIII, 218.
Hirnhautverletzungen, zufällige u. operative: Heilungsvorgänge bei solch. LIII, 81.
Hirnrindenabscess, ostitischer LVII, 329.
Hodengeschwülste, Pathogenese der Mischgeschwülste d. Hod. LX, 86.
Hüftgelenkeiterung, acute primär synoviale, Behandlung LVII, 284.
Hüftgelenkluxation angeborene (bespr.) LV, 594. —, blutige Reposition der pathologischen und veralteten traumatischen bei Erwachsenen LVII, 14 (Technik und Wundbehandlung) 50 (Verband, Heilungsverlauf und Resultat) 56.
Humerus, traumat. Epiphysenlösung am oberen Ende LIV, 280, am unteren Ende LIV, 287.
Hydrocelenoperation nach Winkelmann, casuistischer Beitrag LIX, 586.
Hydrocephalus nach traumatischer Eiterung des Schädels LVI, 467.
Hydrops genu chronicus, operative Behandlung nach Bardenheuer LX, 562.

Jahresbericht der chirurg. Abtheilung und Poliklinik in Basel 1899 (bespr.) LIV, 417. — der gesammten chirurg. Literatur von 1898 (bespr.) LIV, 414.
Jejunostomie bei Inanition durch Ulcus ventriculi (duodeni) und dessen Folgezuständen LIII, 616.
Ileus, divertikulärer: Entstehung und pathologischer Befund LIV, 144.
Immobilität der Gelenke, Stauungsbehandlung ders. LX, 250.
Implantation der Urethra ins Rectum LX, 359.
Impressionsfracturen, operative Behandlung LIII, 264. 270.
Incarceration s. Darmeinklemmung.
Infectionen, Prädisposition für solche bei Gewebeläsionen LI, 465.
Infectionskrankheiten, chirurgische: Verhalten der eosinophilen Zellen und des Knochenmarks bei solch. LV, 211.
Influenza in chirurgischer Beziehung: Aetiologie und patholog. Anatomie LIX, 1.
Influenzabacillus Pfeiffer, Morphologie und Biologie dess. LIX, 13. —, Pathogenität dess. LIX, 21.
Inguinalhernien s. Leistenbrüche.
Intermediärknorpel wachsender Röhrenknochen, Transplantationsversuche LI, 564 (Reimplantation des resecirten beim Kaninchen) 574.
Interphalangealgelenke, Luxationen in dens. LVIII, 122.
Intubationstrauma LVIII, 369 (bei der Tubuseinführung) 371 (bei liegendem Tubus) 385 (bei der Tubusentfernung) 428. —, Folgen dess. LVIII, 446.
Intussusception siehe Darminvagination.
Invalidenrentenanwärter, Untersuchung und Begutachtung (bespr.) LIII, 219.
Invaliditätsversicherung, Eintritt ders. bei Malum coxae senile LX, 338.
Jochbeinresection, temporäre: neue Methode LIV, 41.
Ischias scoliotica (bespr.) LV, 414.

Kapselplastik, extrasynoviale des Kniegelenks LX, 540.
Kehlkopfverschluss und Kehlkopfstricturen, narbige nach Intubation LVIII, 446: chirurg. Behandlung ders. LVIII, 467; Prognose LVIII, 463; Prophylaxe LVIII, 464.
Kieferklemme, bedingt durch retrostitielle Myositis des Masseter LI, 485.
Kinesiotherapie, Physiologie und Technik ders. (bespr.) LI, 397; s. auch Mechanotherapie.
Kleinhirnabscess, otogener LIX, 74.
Klinodaktylie, casuistischer Beitrag LX, 242.
Klumpfuss, moderne Behandlung dess. (bespr.) LIV, 415.
Kniegelenkeiterung, acute primär synoviale und deren Behandlung LVII, 236. —, septische: Kniekapselplastik bei ders. LX, 567.
Kniegelenkplastik LX, 540.
Kniegelenktuberculose, Wachsthumsveränderungen am Femur bei ders. LI, 257.
Kniegelenksverkrümmungen, seitliche und die compensator. Fussformen (bespr.) LV, 173.
Kniescheibenbrüche s. Patellarfracturen.
Kniescheibenluxation s. Patellarluxation.
Knöchelbrüche, Resultate der Extensionsbehandlung ders. LV, 293.
Knochendefecte, osteoplastische Methoden bei solch. LIII, 237.
Knochenentwicklung während des fötalen Lebens LV, 178.
Knochengeschwülste, einige seltenere LVIII, 354.
Knochenkrankheiten, Darstellung

(bespr.) LI, 393. —, Vegetationsstörungen und Systemerkrankungen der Knochen (bespr.) LIII, 220.
Knochenmark, Regeneration dess. nach Verletzungen LII, 296. 306. 318. —, Verhalten dess. bei chirur. Infectionskrankheiten und Geschwülsten LV, 211.
Knochenmarkentzündung, eitrige: experimentelle Erzeugung und histolog. Ergebnisse LII, 507.
Knochenneubildung bei Schädeldefecten LIII, 72. 82.
Knochentransplantation, ausgedehnte LIV, 576.
Knochenwachsthum, mechanische Störungen dess. LX, 398.
Kothfisteln infolge Wurmfortsatzentzündung LVIII, 516: Casuistik ders. LVIII, 532; Entstehungsarten ders. LVIII, 521.
Krebs s. Carcinom.
Kriegschirurgie, Bedeutung des Décollement traumatique in ders. LIX, 559. —, Bestrebungen des Roth. Kreuzes auf dem Gebiete ders. (bespr.) LIV, 415. - , kriegschirurg. Erfahrungen aus dem südafrikanischen Kriege 1899/1900 (bespr.) LIX, 383. — und Feldärzte im 17. und 18. Jahrhundert (bespr.) LII, 222. —, Lehrbuch der allgemeinen (bespr.) LVIII, 188. —, Reform des Verbandwesens im Kriege LVI, 147. —, Tagebuchblätter aus dem Boerenkriege 1899/1900 (bespr.) LVII, 607.
Kyphoskoliose, Verhalten der inneren Organe bei hochgradiger LIV, 412.

Laparotomie bei Hernia retrocoecalis incarcerata LVIII, 255. — bei Peritonitis perforativa durch Magengeschwür LIV, 589. —, Verfahren vom kleinen Becken her LI, 370.
Laryngofission bei narbigen Kehlkopfstricturen und -Verschluss infolge Intubation LVIII, 467.
Leberabscess, Actiologie u. operative Behandlung dess. LII, 154.
Leberechinococcus, eine neue Behandlungsmethode dess. LVII, 583. —, multipler: kritischer Vergleich der Operationsmethoden bei dems. LVI, 549.
Lebertumoren: echte Cysten der Leber LIV, 446 (Actiologie u. patholog. Anatomie) 450 (klin. Bild und Diagnose) 458 (Therapie) 462. —, Resection solcher LII, 170.
Leistenbrüche, innere beim Weibe LIII, 557. — interparietale LVI, 1 (Casuistik) 29. —, Radicaloperation ders. LI, 2. LVII, 169. —, Volvulus coeci mit Incarceration in einem solch. LV, 443.
Leontiasis mit generalisirtem Fibroma molluscum LVIII, 580.
Leptomeningitis nach Schädeltrauma: Formen LVI, 466. 467; Pathogenese LVI, 460. —, spinale eitrige LVI, 471.
Licht, Einfluss dess. auf die Haut in gesundem und krankem Zustand (bespr.) LVII, 187.
Lichtbehandlung, Anwendung und Bedeutung ders. (bespr.) LIV, 413.
Ligatur der Carotis communis bei Exophthalmus pulsans LI, 605.
Ligatur, elastische des Mastdarmprolaps LIV, 341.
Lipome, retroperitoneale, Casuistik u. Operation ders. LVI, 579.
Liquor cerebrospinalis, Vermehrung dess. nach zufälligen und operativen Verletzungen des Schädels und Gehirns LIII, 99.
Localanästhesie, Lungenerkrankungen nach ders. LVII, 369.
Luftinfection, chirurg. Bedeutung ders. LVIII, 277.
Lungencomplicationen nach operativen Eingriffen LVII, 361. — der Influenza LIX, 46.
Lungenentzündung, typhös-septische nach Ostitis traumatica purulenta des Schädels LVII, 120.
Lungenfellentzündung s. Pleuritis.
Lungengangrän infolge Embolie nach septischem Abort, Heilung ders. LI, 391.
Lungentuberculose, Pleuraempyem bei ders. und dessen chirurg. Behandlung LI, 448.
Luxationen, zur Casuistik seltener LVIII, 112. — im Ellbogengelenk nach aussen mit Interposition LX. 528; nach hinten LIV, 207. — des Hüftgelenks, angeborene (bespr.) LV. 594; pathologische und veraltete traumatische bei Erwachsenen LVII, 14. — der Kniescheibe nach aussen LX, 577; nach oben LX, 198; operative Behandlung ders. LX, 541. — des Radiusköpfchens nach hinten LX, 244.
Lymphcysten der Leber LIV, 455. — des Oberschenkels LX, 572. —, retroperitoneale, Unterscheidung von Senkungsabscess LI, 178.
Lymphgefässapparat an Kehlkopf und Trachea: Beziehungen zur Verbreitung krankhafter Processe LVII. 199.
Lymphosarkom im Anschluss an

eine Tuberculose der Cervicaldrüsen mit Metastasenbildung (bespr.) LIII, 219.

Magenblutung nach Cholecystektomie LV, 586. LVII, 182.
Magendefecte, Deckung solcher LV, 183.
Magenerweiterung, acute postoperative durch arteriomesenteriale Duodenalcompression LVI, 486. — bei Pylorospasmus u. Hyperacidität: chirurg. Behandlung LVIII, 270.
Magenfistel, spontane bei Ulcus ventriculi LIII, 437.
Magenoperationen, Darstellung (bespr.) LII, 626. —, Erfahrungen über seit 1880 von Rydygier ausgeführte LVIII, 197. —, Resection des Magens (ein in physiolog. Beziehg. beachtenswerther Fall) LX, 155; wegen Magencarcinom LIX, 591: Befund vor und während der Operation, bei der Operation auftretende Complicationen und dadurch bedingte Operationsweise; Verlauf LX, 229.
Magenphlegmone nach Gastroenterostomie LVI, 212.
Malum coxae senile als Berufskrankheit und in seinen Beziehungen zur socialen Gesetzgebung LX, 265.
Markzellen des Knochenmarks, Verhalten bei experimentell erzeugter Osteomyelitis LII, 321.
Massagebehandlung (bespr.) LI, 397.
Mastdarmamputation und -Resection, Verschlussapparat für den sacralen After nach Resectio recti LIX, 594. —, Versorgung des centralen Darmendes LIX, 254.
Mastdarmvorfall, operative Behandlung dess. LI, 165. LIV, 325: mit Cauterisation LIV, 332, mittelst Ligatur LIV, 341, mit Resection LIV, 349, mittelst Suspensationsmethoden LIV, 356, mittelst der Torsionsmethode LIV, 366, durch blutige Verengerung des Afters und des unteren Mastdarmabschnittes LIV, 335.
Mastitis, chronische und das sogen. Cystadenom: patholog.-anatomischer Befund LIV, 106.
Meckel'sches Divertikel, Ileuserscheinungen dess. LIV, 144.
Mediastinumeröffnung, hintere (bespr.) LI, 396.
Melanom (Melanosarkom) des Penis, Histogenese und morpholog. Eigenschaften dess. LIII, 221.
Meningea-Blutungen, Technik der Schädelöffnung bei solch. LVI, 336.
Meningitis, basilare ostitische LVI, 469. —, infectiös eitrige und deren Behandlung (bespr.) LI, 395. — otogene LIX, 70. 76.
Meniskenablösung der Gelenke, Behandlung LVII, 313.
Meniskenluxation des Knies, operatives Verfahren nach Bardenheuer bei ders. LX, 569.
Mesenterialcysten, Axendrehung des Dünndarms durch solch. LVI, 46.
Metastasenbildung der Endotheliome LI, 209. — des Prostatakrebses LII, 397.
Metatarsalfracturen, Behandlung mit Extension LV, 283.
Mikrognathie, casuistische Beiträge LVII, 73.
Mikroorganismen, Durchgängigkeit der Darmwand für solche LV, 511. —, Verhalten frischer Thierwunden gegen unmittelbar der Luft entstammende Keimformen LVIII, 277.
Milzerkrankungen, Beiträge zur Pathologie und chirurg. Therapie einiger LIV, 487. —, primäre Splenomegalie und deren chirurg. Behandlung LIX, 567.
Mischgeschwülste des Hodens LX, 86.
Missbildungen der Extremitäten, casuistische Beiträge LX, 239. — zur Geschichte ders. aus Bibel und Talmud LIX, 517.
Mittelohreiterung, intracranielle Complicationen ders. LIX, 70.
Mucoidcyste in der Fossa canina des Oberkiefers LVIII, 129.
Murphyknopf, Application dess. bei Darmresection LV, 159, bei Gastroenterostomie LIII, 623. LIV, 376.
Muskelabscesse bei Influenza LIX, 40.
Muskelangiome, Exstirpation ders. LI, 200.
Muskelossification des Brachialis internus bei hinterer Luxation des Ellbogengelenks LIV, 207.
Muskelrheumatismus, klin. Untersuchungen über (bespr.) LIV, 414.
Myositis, interstitielle des Masseter als Urhsache der Kieferklemme LI, 485.

Nabeladenom, wahres: mikroskopischer Befund LI, 545.
Nabelbrüche, Hämatemesis nach Operation eines incarcerirten LVII, 180. —, Radicalbehandlung ders. LI, 66.
Narkose, zahnärztliche (bespr.) LVIII, 363.
Nearthrosenbildung bei Hüftgelenkluxationen LVII, 47.

Nebennierenadenome, maligne: klin. und patholog.-anatom. Stellung ders. LV, 91.
Nervendehnung bei chron. Erkrankungen der Nervenstämme und des Rückenmarks (bespr.) LIV, 226.
Nervenverletzungen bei Traumen des Ellbogengelenks LIV, 167.
Netzabbindungen, Veränderungen an Leber und Magen nach solch. LVIII, 308.
Netzhautablösung, traumatische LIX, 563.
Netzincarceration, retrograde mit Torsion in der Bauchhöhle LIV, 584.
Netztransplantation zur Deckung von Blasendefecten LV, 50; von Magendefecten LV, 183.
Neuralgie-Recidiv nach Ganglionexstirpation des Gang. Gasseri LII, 360.
Neurom, axillares des Plexus brachialis LIV, 381 (histolog. Befund) 389. —, Monographie der Neurome und Neurofibromatosis (bespr.) LVII, 192.
Nierenerkrankungen, chirurg. Behandlung ders. (bespr.) LV, 176. LVII, 600.
Nierengeschwülste, Bau, Entwicklung und Eintheilung ders. LX, 500. — in therapeut., klinischer u. pathologisch-anatom. Beleuchtung LX, 1 (unverschiebliche) 4 (verschiebliche) 19.
Nierenresection und ihre Folgen (bespr.) LIV, 418.
Nierentuberculose. klinisches Bild und Casuistik ders. LV, 1; patholog.-anatomischer Befund bei ders. LV, 35. —, Nierenexstirpation bei ders. mit Ausgang in Genesung LIX, 590.

Oberarmfracturen, Verband bei solch. LVI, 177. 178.
Oberextremität, topograph. Anatomie ders. (bespr.) LVII, 190. —, Verband an ders. bei Schussfracturen LVI, 177.
Oberkiefergeschwulst, centrale epitheliale solide: histolog. Befund LII, 608. — Mucoidcyste des Oberk. LVIII, 129.
Oberkieferresection, temporäre nach Weber wegen eines 3lappigen retromaxillären Tumors LIX, 588.
Oberschenkelfracturen, Behandlung ders. mit Extension (Resultate) LV, 305. —, Complication mit Unterschenkelbrüchen: Behandlg. LIII, 433.
Oberschenkelhals, traumat. Epiphysenlösung an dems. LIV, 308.
Oesophagoskopie, zur Geschichte ders. LVIII, 499.
Ohrenheilkunde, Atlas und Grundriss ders. (bespr.) LX, 411.
Operationstechnik, Darstellung (bespr.) LI, 395. LVIII, 191. 192. — am Dickdarm LIX, 254. — bei der Wurmfortsatzentzündung LIX, 126.
Opiumbehandlung der Wurmfortsatzentzündung, Nachtheile vorzeitiger LIX, 120.
Orbita, osteoplastische Freilegung ders. (neue Methode) LIX, 192.
Orthopädie, Atlas und Grundriss (bespr.) LIX, 207. —, Technik ders. (bespr.) LX, 594.
Osteom der oberen Orbitalwand, operative Entfernung dess. mit Erhaltung des Bulbus LIV, 371. — des Sinus frontalis LVII, 354.
Osteomyelitis, acute: ungewöhnlicher Ausgang LV, 577. —, acute infectiöse: Behandlung LII, 213. —, chronische: casuistische und experimentelle Beiträge LIV, 551. —, experimentell erzeugte: histologische Untersuchungen LII, 293. 507. — traumatica purulenta cranii LVI, 100. 449. LVII. 108. 325. — der Wirbel, zur Casuistik ders. LVIII, 566.
Osteophytenbildung in fibrösen Massen des Hüftgelenks bei veralteten Luxationen LVII, 39.
Osteoplastik der Augenhöhlenwand: neue Methode LIX, 192; der oberen Wand bei Osteom LIV, 371. —. Methoden ders. LIII, 237.
Ostitis cranii traumatica purulenta LVI, 101: intracranielle Folgen ders. LVI, 449. LVII, 108; Folgezustände am Gehirn bei ders. LVII, 325.

Paget's disease, Krankheitsbild u. Beziehungen zum Mammacarcinom LIV, 130.
Pankreascysten, Eintheilung und Diagnose ders. LIX, 153. —, hämorrhagische LIX, 197.
Pankreaserkrankung, acute, chirurg. Behandlung und pathologisch-anatom. Befund bei ders. LIV, 399. —, acute hämorrhagische, operative Behandlung ders. LVIII, 1.
Pankreasnekrose, Aetiologie, anatom. Form, Symptomatologie und Behandlung ders. LIV, 65. — acute: Entstehung ders. LIV, 402.
Parotis, Chirurgie ders. (bespr.) LI. 206. —, Geschwülste der Parotisgegend LI, 302.
Patellarfracturen, Behandlung mit permanenter Gewichtsextension LVI, 446. —, Behandlung veralteter unge-

heilter (Vorschlag zur) LVI, 573. —, Entstehungsmechanismus ders. u. ihre Behandlung LV, 165. —, Erweiterung der Kenntniss über solche ohne Diastase durch das Röntgenbild LVII, 157.
Patellarluxationen nach aussen durch Muskelzug LX, 577; nach oben durch Verschiebung LX, 198. —, operative Behandlung ders. LX, 541.
Pathogenese der Ostitis cranii traumatica purulenta LVI, 101.
Pathologie, allgemeine chirurgische (bespr.) LI, 398. — des Darms: experimentelle Untersuchungen LV, 458. — des Frühtodes nach Hautverbrennungen LX, 469. — der Influenza LIX, 1. — einiger Milzerkrankungen LIV, 487. — des primären Milztumors LIX, 575. — der Nierentumoren LX, 44. — der Ostitis cranii traumatica purulenta LVI, 140. — des Ren mobilis LIII, 197.
Penisgeschwülste: Dermoide LV, 326; pigmentirte LIII, 221; Sarkome (Casuistik) LVIII, 586.
Penishaut, plastischer Ersatz fehlender durch Verwendung der Scrotalhaut LVIII, 335.
Periarthritis humeroscapularis LIII, 563; Therapie ders. LIII, 571.
Perimetrie der Gelenke LIX, 487.
Peristaltik in umgekehrt eingeschalteten Darmstücken: experimentelle Untersuchungen LIX, 240 (bei totaler Umdrehung) 247 (bei partieller Umdrehung) 248.
Peritonitis, acute fortschreitende u. ihre chirurg. Behandlung LV, 338, bei Epityphlitis LX, 369. —, jauchige bei heftiger Wurmfortsatzentzündung LVII, 538. — nach Magengeschwürperforation: Heilung durch Laparotomie LIV, 589. —, tuberculöse LIX, 281.
Perityphlitis, Pathologie und Therapie ders. (bespr.) LVII, 608.
Pflaster, zur Geschichte ders. aus Bibel und Talmud LIX, 533.
Pharmakotherapie (bespr.) LX, 412.
Phlegmonen, septische nach Schädelverletzungen LVII, 121.
Physiologie des Darms, experimentelle Untersuchungen über LV, 458.
Piaabscess nach Schädelverletzung LVI, 466.
Pigmentgeschwülste des Penis: Melanosarkom LIII, 221.
Plastik, operative: knöcherne Deckung von Schädeldefecten LVII, 518. —, Ersatz zu Grunde gegangener Penishaut vom Scrotum LVIII, 335. — des Gesichts (bespr.) LX, 413. — am Kniegelenk LX, 540. — der Nase s. Rhinoplastik. —, Verwendung gestielter Hautlappen zur Deckung von Defecten an der Hand LI, 250.
Plattfuss, Perimetrie des Fussgelenks bei dems. LIX, 500.
Pleuraempyeme, chirurg. Behandlung einfacher schleichender LI, 436; metabronchitischer LI, 430; metapneumonischer LI, 426, 432; puerperaluetischer LI, 434; bei Potatoren LI, 428; recidivirender LI, 444; traumatischer LI, 421; tuberculöser LI, 448.
Pleuritis indurata, offene Behandlung ders. LI, 401. — bei Influenza LIX, 58.
Plexus brachialis, axilläres Neurom dess. LIV, 381.
Pneumokokkenempyeme, Natur u. Behandlung ders. (bespr.) LIII, 318.
Pneumonie Influenzakranker LIX, 46. —, lobäre nach operativen Eingriffen LVII, 372. —, Strumitis nach solch. LIX, 272.
Pneumothoracoplastice secundaria pleuritidis induratae LI, 401.
Pneumotomie bei Lungengangrän (auf embol. Wege entstanden) LI, 391.
Pollex valgus, casuistischer Beitrag LX, 242.
Potatorenempyeme der Brusthöhle, offene Behandlung ders. LI, 428.
Processus coronoideus ulnae, Fractur dess. LX, 193.
Proctitis haemorrhagica, Diagnose ders. LVIII, 606.
Proliferationsgeschwülste des Pankreas LIV, 406.
Prostatacarcinome, patholog.-anatom. Befund, Symptome, Diagnose und Operation ders. LIII, 126. —, Metastasenbildung ders. u. ihre diagnost. Bedeutung LII, 397. LIII, 180. —, Statistik über LIII, 181.
Prostatageschwülste, bösartige LIII, 126.
Prostatahypertrophie, Darstellung (bespr.) LIV, 416. —, Recidiv ders. nach vorgenommener Castration LII, 338.
Prothesen, zur Geschichte ders. aus Bibel und Talmud LIX, 530.
Pseudarthrosen, operativ behandelte: zur Casuistik ders. LIII, 236.
Pseudocysten des Pankreas nach traumatischen u. entzündlichen Affectionen LIV, 407.
Psychiatrie, zur Geschichte ders. (bespr.) LVII, 392. 610.
Pyämie im Lichte der bacteriolog. Forschungsergebnisse (bespr.) LII, 624. — bei otitischer Sinusthrombose (Heilung) LI, 197.

Pylorektomie, zur Geschichte der circulären LIX, 391. LX, 588.
Pylorospasmus, Magendilatation durch dens. (chir. Behandlung) LVIII, 270.
Pylorusresection wegen Carcinoma ventriculi LVIII, 218.
Pylorusstenose, angeborene im Kindesalter, Behandlung ders. (bespr.) LVIII, 361.
Pyothorax tuberculosus, operative Behandlung dess. LI, 460.

Radicaloperation der Hernien LI, 1. LVI, 59: der epigastrischen u. Nabelbrüche LI, 63. LVI, 87; der Leistenbrüche LI, 2. LVI, 61; der Schenkelbrüche LI, 52.
Radiographie und Radioskopie s. Röntgenuntersuchung.
Radius, traumat. Epiphysenlösung am unteren Ende dess. LIV, 305. —, Luxation des Radiusköpfchens nach hinten LX, 244.
Ranula, Beziehungen ders. zur Sublingualdrüse LI, 185.
Rectopexie, Verfahren ders. LI, 167. 175.
Rectumcarcinom, zur Statistik und Therapie dess. LIX, 313 (Operation dess.) 316 (postoperative Blasenstörungen bei dems.) 362 (Behandlung der postoperativen Darmdefecte) 371 (Palliativoperationen bei solch.) 378.
Regeneration der männl. Harnröhre LIV, 227 (Methodik der Experimente über dies.) 230 (Verlauf nach der Operation) 233 (Histologie der verschied. Stadien ders.) 237 (Experimente über Bildung einer künstl. Urethra) 246 (Histologie der künstl. Harnröhre) 248.
Reimplantation des resecirten Intermediärknorpels beim Kaninchen LI, 574 (des gekochten) 594.
Ren mobilis s. Wanderniere.
Reposition, blutige veralteter Hüftgelenkluxationen LVII, 14. — des Mastdarmvorfalls LIV, 331.
Resection des Coecum bei tumorbildender Tuberculose LII, 613. — der Diaphyse langer Röhrenknochen LII, 213. — des Jochbeins (temporäre) LIV, 41. — des Magens LIX, 591. LX, 155. — des Mastdarms LI, 165. LIV, 349. LIX, 254. 594. — des Nebenhodens bei Hodentuberculose LV, 453. — verengter Partien der Luftwege LVIII, 476.
Retentionsgeschwülste des Pankreas LIV, 406; im Anschluss an chronische interstitielle Pancreatitis LIV, 407.
Retroflexionstherapie des Uterus. Ueberblick über den heutigen Stand ders. LVIII, 341.
Retropharyngealabscesse, Behandlung ders. LV, 129.
Riesenzellen der Epulis, Bau und Herkunft ders. LIV, 1. — des Knochenmarks, Entstehung LII, 325.
Rhinoplastik, zur Technik ders. LX, 140.
Rippenknorpelentzündung nach Typhus abdominalis LIII, 603.
Röntgenuntersuchung, Construction der Instrumente und ihre Anwendungsweise (bespr.) LIII, 444. —, Technik ders. (bespr.) LI, 397. 398.
Rückenmarkserkrankungen, infectiös eitrige LI, 395. —, Segmentaldiagnostik ders. (bespr.) LIV, 416.
Rückenmarkserschütterung, pathologischer Befund bei ders. (bespr.) LV, 413.
Rückenmarksverletzungen, Darstellung (bespr.) LI, 394.
Rumpfcompression, Stauungsblutungen nach solch. LVI, 183. LVII, 163.

Sacraltumoren, teratoide LII, 87.
Saphenaresection nach Trendelenburg LVIII, 261.
Sarkome, Aetiologie ders. LX, 161. — des Penis: zur Casuistik ders. LVIII, 586.
Schädeldefecte, knöcherne Deckung ders. LVII, 518.
Schädelfracturen, isolirte der Schädelbasis LV, 198. —, Ohreiterung im Anschluss an solche LIX, 73. — in der Schläfengegend durch Hufschlag: Behandlung LIX, 590.
Schädeloperationen bei Epilepsie LII, 1. LIII, 275. —, Resection der Schädelknochen bei traumat. intracraniellen Blutungen (bespr.) LV, 416; temporäre: Methoden LIII, 277.
Schädelverletzungen, Heilungsvorgänge bei solch. LIII, 81. —, Schussverletzung des Schädels mit Röntgenaufnahme des steckengebliebenen Geschosses LX, 591.
Scheidenbruch, vorderer: Behandlung dess. LVI, 473.
Schenkelhernien im Labium majus beim Weibe LVI, 219. —, Radicaloperation ders. LI, 52.
Schläfenlappenabscess, otitischer: Diagnose und Symptome LIX, 75. 77; Sprachstörungen bei linksseitigem LX, 417.

Schlafschwämme zur allgemeinen und örtlichen Anästhesie im Mittelalter LIV, 503. 527.
Schlaftrankrecept, mittelenglisches LIV, 516.
Schlaftrochisten der vermeintlichen Chirurgie des Joh. Mesuë LIV, 506.
Schnürleber, partielle Hepatopexie bei ders. LVI, 302.
Schulterfracturen nach Schussverletzungen, Verbände bei solch. LVI, 177. 178.
Schultergelenk, acute primär synoviale Eiterung dess. und deren Behandlung LVII, 300. —, Perimetrie dess. LIX, 503. —, Varität in dems. LIV, 565.
Schultergürtel, knöcherner, totale Entfernung dess. LII, 594.
Schussverletzungen im Burenkrieg LV, 393. — der oberen Extremitäten: Verbände LVI, 177. 178; der unteren Extremitäten: Verbände LVI, 169. 171. — des Schädels: Röntgenaufnahme des steckengebliebenen Geschosses LX, 591; Streifschuss des Schädels mit isolirter Basisfractur LV, 198.
Schweissdrüsenadenom mit Sitz im Nabel LIX, 215.
Scrophulose, klin. Darstellung und Behandlung (bespr.) LVI, 197.
Seelenstörungen, postoperative: Entstehung LVIII, 46. 77. 194.
Seidenfäden mit Wachs überzogen: Versuche über den Einfluss auf Wundinfection LIX, 201.
Senkungsabscess, Unterscheidung von retroperitonealer Lymphcyste LI, 187.
Septhämie im Lichte der bacteriolog. Forschungsergebnisse (bespr.) LII, 624.
Septico-Pyämie infolge Thrombophlebitis sinuum LVII, 124.
Sinusthrombose, infectiöse (bespr.) LI, 395. —, otitische: Pyämie infolge ders. mit Ausgang in Heilung LI, 197.
Situs des menschl. Darms (bespr.) LVIII, 185.
Skolekoiditis recens lenta LVIII, 13; recens lenta candescens LVIII, 15. 21; recens lenta collabens LVIII, 35; recens lente crescens LVIII, 14, 31; recens vehemens LVII, 528. — recrudescens LVIII, 231. — tardata LVIII, 513; s. auch Wurmfortsatzentzündung.
Skoliose, neuralgische (bespr.) LV, 414. —, Veränderungen an den inneren Organen bei ders. (bespr.) LIV, 412.
Speicheldrüsengeschwülste, Entwicklungsgeschichte und Natur ders. LI, 281.
Splenektomie, Indicationen u. Verfahren bei ders. LIV, 487. — bei primärer Milzvergrösserung LIX, 567.
Sprachstörungen bei linksseitigem Schläfenlappenabscess LIX, 78. LX, 417.
Staphylokokkeninfection des Knochenmarks, experimentelle Untersuchungen LII, 529.
Statistik der Prostatacarcinome LIII, 181.
Stauungsblutungen nach Rumpfcompression LVI, 183. LVII, 163.
Sternocleidomastoideus, doppelseitiger angeborener Defect LVI, 398.
Stichverletzungen des Herzens: Naht ders. LVIII, 105.
Streckbett, Anwendung bei Verletzungen des Rumpfes u. der höheren Abschnitte des Oberschenkels LVI, 173.
Strecklade für aseptische Schussfracturen der unteren Gliedmassen LVI, 169.
Strumitis nach Pneumonie im Anschluss an einen Fall von Strumitis purulenta mit Mischinfection LIX, 272.
Suspension, operative des prolabirten Mastdarms LIV, 356.
Symptomatologie des eingeklemmten Harnblasenbruches LIV, 468. — der echten Lebercysten LIV, 458.
Syringomyelie, Gelenkerkrankungen bei ders. LI, 506.

Talusbrüche, Extensionsbehandlung ders. LV, 286.
Tarsusfracturen, Extensionsbehandlung ders. LV, 285.
Technik, chirurgische bei Operationen und Verbänden (bespr.) LI, 395.
Tendinitis und Tendovaginitis prolifera calcarea LVIII, 328.
Teratoide Geschwülste der Kreuzbeingegend vom klin. Standpunkt LII, 87.
Tetanus traumaticus, schwere Form; Heilung nach intracranieller und intravenöser Seruminjection LIX, 588.
Tetanusbacillen, Nachweis in Organen von Versuchsthieren (bespr.) LIII, 218.
Therapie, chirurgisch-akiurgische (bespr.) LI, 397. —, chirurgische des Duodenalgeschwürs LII, 541; der Epilepsie LII, 225. 417; der traumat. Epiphysenlösung LIV, 279; der echten Lebercysten LIV, 462; bei Milzerkrankungen LIV, 487. LIX, 582; bei acuter fortschreitender Peritonitis LV,

338; der Retropharyngealabscesse LV, 129. —, medicamentöse bei Mastdarmvorfall LIV, 327. — bei Wurmfortsatzentzündung LIX, 113 (prophylakt. Amputation des Wurmfortsatzes) 115 (innere Behandlung der bedachtsamen Wurmfortsatzentzündung) 116 (Nachtheile der vorzeitigen Opiumbehandlung) 120 (Anzeigen für das Messer) 123 (Zeit der Operation) 126 (Verfahren) 126 (Erfolge) 132.

Thoracoplastik, Indicationen ders. LI, 405. —, Technik u. Begründung ders. LI, 407. —, Werth und Zweck ders. LI, 410.

Thrombophlebitis der Hirnsinus infolge Ostitis traumatica purulenta des Schädels LVII, 108: septhämische Form LVII, 115; septico-pyämische Form LVII, 124.

Tibia, typische Absprengungsfractur ders. am unteren Ende LIII, 477. —, traumat. Epiphysenlösung derselben am unteren Ende LIV, 318.

Torsion der Patella durch Muskelzug LX, 577. — des resecirten Rectums zur Verhütung von Vorfall LIV, 366.

Transplantation des Intermediärknorpels wachsender Röhrenknochen LI, 564. — der Knochen LIV, 576. — des Netzes auf Blasendefecte LV, 50; auf Magendefecte LV, 183.

Trauma, Geschichtliches über Tr. aus Bibel und Talmud LIX, 509. —, ätiolog. Zusammenhang zwischen Tr. u. Coxa vara LIV, 161; zwischen Tr. u. der Entwicklung von Geschwülsten LII, 379; zwischen Tr. und innern Krankheiten LV, 596. LIX, 208; zwischen Tr. u. chirurgischer Tuberculose LIII, 512.

Trepanation des Schädels bei Epilepsia genuina LIII, 276.

Tuberculose des Bruchsacks (zur Casuistik ders.) LX, 64. — des Dünndarms LIX, 169. — des Kniegelenks LI, 257. — der Knochen, Gelenke u. Nieren (traumat. Einflüsse) LIII, 512. — der Nieren LV, 1. —, Zimmtsäurebehandlung ders. (bespr.) LI, 396. LVII, 468.

Tuberculum minus humeri, isolirte Fractur dess. LVIII, 593.

Tumoren, Bedeutung der eosinophilen Zellen des Knochenmarks für solch. LV, 211. — des Darms (multipe stenosirende) LII, 613. —, Entwicklung solch. nach Traumen LII, 379. — des Hodens (Mischgeschwülste) LX, 86, — der Knochen (seltenere) LVIII, 354. — der Kreuzbeingegend LII, 87. — der Leber (Cysten) LIV, 446 (operative Behandlg.) LII, 170. — der Mamma LIV, 106. LV, 67. LVI, 512. LVII, 595. — des Nabels LIX, 215. — der Nebennieren (maligne) LV, 91. — der Nieren LX, 1. 500. — des Oberkiefers LII, 608. LVIII, 129. — des Oberschenkels LX, 572. — der knöchernen Orbita LIV, 371. — des Pankreas LIV, 406. — des Penis (Melanom) LIII, 221 (Dermoide) LV, 326 (Sarkom) LVIII, 586. — des Plexus brachialis (Neurom) LIV, 381. — der Prostata LIII, 126. — des Rectum (bespr.) LVII, 191. —, retroperitoneale bez. mesenteriale LVI, 579. — der Speicheldrüsen LI, 281. —, Vergleich von Geschwulst und Entzündung LIV, 406.

Typhlitis primaria perforans, zur Casuistik ders. LVIII, 529; Vorkommen ders. LVIII, 520. — secundaria LVIII, 523 (aut perforans aut callosa) 527.

Typhlorrhaphie des Wurmfortsatzes LIX, 129 (Heilresultate) 136.

Ulcus ventriculi, Inanition durch dass. (Behandlg.) und Folgezustände dies. LIII, 616. —, spontane Magenfistel durch solch. LIII, 437. —, Peritonitis nach Perforation eines solch. (Heilung durch Laparotomie) LIV, 589.

Ulnarisläsion bei Verletzungen des Ellbogengelenks LIV, 167.

Unfallfolgen, ärztl. Untersuchung u. Beurtheilung ders. (bespr.) LIV, 415.

Unfallheilkunde, Bedeutung des Malum coxae senile für diese LX, 265. —, Darstellung in Atlas und Grundriss (bespr.) LV, 417.

Unfallverletzte, Uebernahme des Heilverfahrens während der Wartezeit von den Berufsgenossenschaften (bespr.) LV, 415.

Unterbindung s. Ligatur.

Unterleibsbrüche s. Hernien.

Unterleibscompression, Veranlassung zu Blutextravasaten an Kopf, Hals und Arm LI, 599. LV, 384. LVI, 183. LVII, 163.

Unterleibsverletzungen durch stumpfe Gewalt, zur Casuistik ders. LIV, 202.

Unterschenkelbrüche, Extensionsbehandlung ders. LV, 293. —, Verbände ders. bei Schussverletzungen LVI, 169.

Ureterensteine, Einklemmung ders. LII, 352.

Ureterfisteln, operative Behandlung ders. (bespr.) LVIII, 359.

Ureterocystoneostomie, Verfahren bei ders. LII, 185.
Ureterverletzungen, Chirurgie ders. (bespr.) LVIII, 359.
Urethrotomie, Indicationen u. Werth ders. LI, 239. —, interne LVII, 393: Indicationen und Contraindicationen ders. LVII, 404; Prognose ders. LVII, 397; Technik ders. (Guyon) LVII, 394.

Varicen, Aetiologie ders. LIII, 575.
Ventralhernien, Radicalbehandlung ders. LI, 72.
Verbände, zur Reform des Verbandwesens im Kriege LVI, 147. — zur Zurückhaltung des prolabirten Mastdarms LIV, 329.
Verbandlehre, Darstellungen über (bespr.) LI, 395. LVI, 198. LX, 412.
Verbildungen, angeborene der oberen Extremitäten (bespr.) LV, 178.
Verschlussapparat für den sacralen After nach Resectio recti LIX, 594.
Verweilkatheterismus bei Urethrotomia interna LVII, 395.
Vioform, Bacteriologisches und Klinisches über LV, 557. —, toxikologische Wirkung dess. LV, 568.
Volvulus coeci mit Incarceration in einer Leistenhernie LV, 443. — ilei mit Darmeinklemmung im Foramen obturatorium combinirt LX, 583.

Wachsthumsverhältnisse des Oberschenkels bei Tuberculose im Kniegelenk LI, 257.
Wanderleber LVI, 253: Aetiologie (totaler) LVI, 258 (partieller) 289; patholog. Anatomie (totaler) LVI, 255 (partieller) 286; Behandlung (totaler) LVI, 267 (partieller) 301; Diagnose (totaler) LVI, 264 (partieller) 299; Symptomatologie (totaler) LVI, 262 (partieller) 295.
Wanderniere, Entstehung ders. LIII, 205; Pathologie und Diagnose ders. LIII, 197.
Wirbelluxationen, experimentelle Beiträge LVII, 523.
Wirbelsäulenverletzungen (bespr.) LI, 394.
Wundbehandlung, Erfahrungen u. Studien über (bespr.) LII, 624. LIV, 226. —, Geschichtliches über solch. aus Bibel und Talmud LIX, 532.
Wunddiphtherie, zur Casuistik ders. LX, 460.
Wundheilung, neue Methoden (bespr.) LII, 412. LVI, 617.
Wundinfection, bacteriol. Forschungsergebnisse (bespr.) LII, 624. LIV, 226. —, Verhalten unmittelbar der Luft entstammender Keimformen in frischen Thierwunden LVIII, 277.
Wurmfortsatzentzündung, alte LVIII, 231 (verschiedene Formen) 237 (Beweisstücke für die Gefahren der alten) 239; frische bedachtsame LVIII, 13 (wachsende Form) 14 (tückische Form) 15 (milde Form) 16 (Späterbrechen und Wachsen des Kothabscesses bei ders.) 17 (Operation bei ders.) 19 (Beweisstücke) 21; frische heftige LVII, 528 (brandige) 530 (Cardinalsymptome) 535 (Differentialdiagnose) 537 (Letalität der heftigen brandigen) 540 (Beweisstücke der frischen heftigen) 543. 565. 571; verschleppte LVIII, 513. 562 (schwielige) 559 (Zeit u. Art der Operation) 564. —, Behandlung ders. LIX, 113 (prophylakt. Amputation des Wurmfortsatzes) 115 (innere Behandlung der bedachtsamen Form) 116 (Nachtheile der vorzeitigen Opiumbehandlung) 120 (Anzeigen für das Messer) 123 (Zeit der Operation) 126 (Technik) 126 (Aussichten bei der offenen Behandlung der Bauchhöhle) 132. —, Entstehung ders. LIX, 117.
Wurmfortsatzfisteln LVIII, 523. — zur Casuistik ders. LVIII, 529.

Zahnheilkunde, praktische (bespr.) LIV, 416. —, zahnärztl. Narkose (bespr.) LVIII, 363.
Zahn- und Mundpflege, Anleitung (bespr.) LVII, 186.
Zehenfracturen, Behandlung ders. mit Extension LV, 282.
Zehschuh für Zehengang LVI, 190.
Zimmtsäurebehandlung der Tuberculose (bespr.) LI, 396. —, Resultate ders. LVII, 468.
Zungenexstirpation, totale LVI, 224.

II. AUTORENREGISTER.

Auler-Cöln LX, 540.

Bakeš, Jar. LIV, 325.
v. Baracz, Roman LIV, 584. LV, 121.
Bayha, H. LI, 200.
Beck, Karl LVIII, 328. LX, 193.

Becker, A. LV, 577.
Becker, Ernst LIV, 41.
Benda LII, 206.
Berezowsky, S. LIII, 53. 264.
Bernhard, Oscar LV, 159.
Bier, August LI, 361.
Blecher, A. LVI, 374. LX, 250.
Bliesener LV, 277.
Bodon, Karl LI, 605.
Böttticher, Karl LVI, 252.
v. Bókay, Johann LVIII, 369.
Borchard LX, 577.
Braun, Heinrich LI, 599. LVI, 183.
Brentano LII, 206.
Buchbinder, Hans LV, 458.
v. Burkhardt, H. LV, 338. LX, 369.
Burkhardt, L. LV, 91.

Colley, F. LIII, 563.

Dehler, Adolf LVII, 182.
Deutschländer, Karl LV, 317.
Doebbelin LII, 352.
Dohrn, Karl LX, 406. 469.

Ehrhardt, Oscar LIV, 130.
Enderlen LI, 574. LII, 293. 507. LV, 50. 183. 419. LIX, 240.
Engelhardt, G. LVIII, 46. 194. 308.
Escher, Theodor LIII, 557.
Eversmann, J. LX, 528.

Fertig LVI, 46.
Fischer, H. LVI, 100. 449. LVII, 108. 325.
Flaischlen LVIII, 341.
Frank, Jacob LVI, 407.
Francke, Karl LI, 165. LIV, 399.
Franke, Felix LVII, 583. LIX, 192. LX, 229.
Franz LI, 1. LVII, 383.
Frech, A. LII, 608.
Friedrich, P. L. LII, 360. LIII, 512.
Füth, Rob. LVII, 579.

Gelpke-Basel LIX, 588.
Gerulanos, M. LIV, 191. LV, 326 LVII, 361.
Gessner, A. LIV, 65. LX, 86.
Göbell, Rudolf LII, 347. LVI, 1.
Goldberg, Berthold LVII, 393.
Grohé, B. LV, 67. LVII, 425. LX, 1.
Grosse, L. LVII, 169.

Hahn, E. LVIII, 1.
Harris, M. L. LIX, 567.
Hartmann, Otto LVII, 231.
Heidenhain, L. LIII, 616.
Heinricius, G. LVI, 579.
Helbing, Karl LVIII, 489.
Helferich, H. LI, 564. LIV, 216. LV 410.
Herz, Max LX, 398.
Herz, Paul LVIII, 261.
Herzog, Maximilian LIX, 567.
Hess-Marburg LIX, 240.
Hildebrandt-Kiel LI, 121.
Hinsberg, Victor LI, 281.
Hirschkopf, M. LVI, 59.
Hübscher, C. LIII, 445. LIX, 487.
Husemann, Th. LIV, 503.

Jenckel, Adolf LX, 500.
Ingianni, Giuseppe LIV, 227.
Jottkowitz, Paul LII, 213.
Israel, Eugen LI, 239.
Ito, H. LII, 225. 417.
Justian, Friedr. LX, 64.

Kaefer, N. LIII, 623.
Kaiser, Oscar LV, 443.
Katzenstein, M. LVII, 313.
Kelling-Dresden LX, 155.
Kerstan, A. LI, 619.
Kiderlen, Franz LII, 87.
Killian, Gust. LVIII, 499.
Kirstein LVII, 61.
Klapp, Rudolf LIV, 576.
Köhler, A. LVIII, 354.
König LV, 1.
König, Franz LIX, 108.
Könitzer LII, 594. LVI, 549.
Koltze, Gottlieb LVI, 224.
Kredel, L. LIV, 161. LVI, 398.
Kreiss, S. LVII, 523.
Krogius, Ali LII, 613.
Kronheimer, Herm. LIII, 437.

Lampe, Richard LIII, 603.
Lanz, Otto LV, 453. LVIII, 580.
Lauenstein, Karl LIII, 477. LVII, 180.
Lauper, J. LIX, 281.
Lengnick, Hans LII, 379.
Leppmann LIV, 446.
Lichtenauer LV, 165. LVI, 446.
Linser, Paul LI, 465.
Lipstein, Alfred LII, 152.
Lorenz, Hans LVII, 73. LVIII, 593.
Luksch, Ludw. LVII, 413.

Maillefert, Georg LX, 198.
Martens, M. LIII, 348. 485. LIV, 592. LVII, 1.
Martin, E. LIV, 468.
Matthiolius LII, 1. LX, 591.
v. Meer, A. LX, 583.
Merkens, W. LI, 157. LIV, 376. LIX. 70. LX, 417.
Mertens, Victor E. LVII, 518.
v. Meyer, Edward LI, 197. 391.
Meyer, W. LI, 356. LIII, 547.

Miller, Julius LI, 250.
Minervini, Rafael LIII, 1. LIV, 216.
Mintz, W. LI, 185. 545.
Möllers, Bernhard LIX, 535.
Mohaupt, Max LVIII, 141.
Most, A. LVII, 199.
Mühsam, Richard LV, 143.
Müller, P. LVI, 486.
Mysch, Wl. LIV, 207.

Neck, K. LVII, 163. LVIII, 308.
Neumann, A. LVIII, 255. 270.
Niehues LVII, 468.
Noeggerath, Karl T. LVIII, 277.
Noesske, Hans LV, 211.
v. Noorden, W. LIX, 215.
Nordmann, Achilles LX, 572.

Ohl-Braunschweig LIX, 586.
Orlow, L. W. LX, 439.

Pagenstecher, Ernst LII, 541. LX, 239.
Payr, Erwin LIII, 221. LIV, 167. LVII, 14. LIX, 254. 594. LX, 140.
Pels Leusden, Friedr. LI, 257. LV, 1. 35.
Perez, G. LIX, 1.
Perthes, Georg LV, 384.
Port, Julius LVI, 147.
Preuss, J. LIX, 507.
Pupovac, Dominik LVIII, 586.

de Quervain, F. LI, 381.

Reich, W. LVIII, 335.
Riedinger, J. LIV, 565.
Ritter, Karl LIV, 1. LVIII, 172. LX, 161.
Roestel, F. LIV, 202.
Roloff, F. LIV, 106. LVII, 595.
Rose, Edm. LVI, 190. 473. LVII, 528. LVIII, 13. 231. 513. LIX, 113.
Rosenberger, J. A. LIII, 432.
Rosenstein, Paul LX, 359.
Roskoschny, Friedr. LIX, 406.
Rydygier, L. LVIII, 197. LX, 588.

Saltykoff, N. LIX, 201.
Saul, E. LIV, 215
Schambacher, C. LIII, 575.
Schlender-Berlin LIX, 272.
Schmidt, Meinhard LIV, 144. 381. LV, 586. LVI, 426. LVIII, 566.
Schmidt, Walter LV, 129.
Schuchardt, Karl LIV, 371.
Schultze, Ferdin. (Duisburg) LX, 150.
Seefisch, G. LIX, 153.
Seggel, Rudolf LI, 485.
Sick, Paul LV, 393.
Simon, Richard LI, 401.
Sörensen, J. LIX, 169.
Sokoloff, N. A. LI, 506. LII, 185.
Stempel, Walther LX, 265.
Stieda, Alfred LI, 370. LVI, 201. 212. 219. LIX, 391.
Stierlin, R. LV, 198. LVIII, 606. LX, 71.
Strehl, Hans LI, 178.
Subbotić, V. LIV, 487. LIX, 197.

Tanaka, N. LI, 209.
Tavel, E. LV, 557. LX, 460.
Tenderich LVI, 573. 610.
Thöle LVIII, 95. 112. 129.
Tietze, LVI, 512.
Tubenthal, Otto LI, 552.

Vogel, Karl LIX, 313.

Waitz, H. LIV, 589.
Walcker, Otto LVIII, 105.
Weber, Julius LIV, 423. LX, 127.
Wegner LVII, 157.
Weiss, A. LIII, 236.
Wiemann LVI, 336.
Wildbolz, Hans LIV, 551.
Wilms-Leipzig LX, 348.
Wolff, Oscar LIV, 273.
Wolff, Rich. LII, 338. 397. LIII, 126.
Wuhrmann, F. LIII, 197.
Wulff, P. LVIII, 478.

Ziegler LX, 201.
Zimmermann, H. LVII, 354.
Zondek, M. LII, 584.

III. BESPRECHUNGEN.

Albert, E., Zur Lehre von der sogen. Coxa vara und Coxa valga. Mit 24 Tafeln und 4 Textbildern. Wien 1899. Alfr. Hölder. (Gerulanos-Kiel.) LV, 171.
Derselbe, Die seitlichen Kniegelenksverkrümmungen und die compensatorischen Fussformen. Mit 39 Abbldgn. Wien 1899. Alfr. Hölder (Gerulanos-Kiel.) LV, 173.
Albert u. Mosetig-Moorhof, Handbuch der chirurg. Technik bei Operationen u. Verbänden. Vierte, völlig umgearbeitete Aufl. 1899. (H.) LI, 395.

Bachmann, M., Die Veränderungen an den inneren Organen bei hochgradigen Skoliosen und Kyphoskoliosen. Heft 4 d. Abthlg. D (innere Medicin) der Biblioth. medica. Stuttgart, Verlag von E. Nägele. 1899. (Helferich.) LIV, 412.

Bardeleben u. Haeckel, Atlas der topographischen Anatomie. 2. Aufl. Brosch. 20 Mk., geb. 22 Mk. (Helferich.) LVII, 607.

Baudouin, Marcel, Bibliographia medica. Bibl. internationale des Sciences médicales. (Sick-Kiel.) LV, 181.

Bayer, Prof. in Prag, Die Chirurgie in der Landpraxis. Kurzgefasstes Nachschlagebuch f. prakt. Aerzte. Mit 41 Abbldgn. im Text. 3. Aufl. Fischer's medic. Buchhandlung. Berlin 1901. 246 Stn. Geb. 3.60 Mk. (Sick-Kiel.) LX, 411.

Bennecke, Erich, Assist., Die gonorrhoische Gelenkentzündung nach Beobachtungen der chirurg. Universitätsklinik in der kgl. Charité zu Berlin. Mit einem Vorwort von Dr. Fr. König, ordentl. Prof. der Chirurgie, Geh.-Medicinalrath. (Berlin 1899. Verlag von Aug. Hirschwald. N.-W. Unter den Linden 68.) 52 Stn. (F. Heubach.) LII, 220.

Berger (Paris), Hernies. Extrait du Traité de Chirurgie. Deuxième édition. Masson u. Co. Editeurs. (H.) LI, 398.

Bogatsch, Mit welchem Rechte empfiehlt das R.-V.-A. den Berufsgenossenschaften die Uebernahme des Heilverfahrens während der Wartezeit, und wie setzen diese es am bestens ins Werk? Wissenschaftl. Mittheilungen des Instituts zur Behandlg. von Unfallverletzten in Breslau und Jahresbericht für die Zeit von 1897—1899. (Gerulanos-Kiel.) LV, 415.

v. Boltenstern, O., Die neuere Geschichte der Medicin. Leipzig, C. G. Naumann. 393 Stn. Medic. Bibliothek für prakt. Aerzte. (E. v. Meyer-Frankfurt a/M.) LII, 415.

Bottini u. Tansini, La Clinica Chirurgica, Publicata col concorso dei Professori di Chirurgia nelle università Italiane. Jan. 1899. (Jul. Neuberger-Frankfurt a M.) LI, 206.

Braquehaye, J., La Gastrostomie. Paris, J. B. Baillière et fils. 1900. (Helferich.) LIV, 412.

Brühl, Ohrenarzt in Berlin, Atlas und Grundriss der Ohrenheilkunde. Unter Mitwirkung von Prof. Dr. A. Politzer in Wien. 244 farb. Abbldgn. auf 39 Tafeln (Maler G. Hammerschmidt) und 99 Textabbldgn. München, J. F. Lehmann. 1901. Preis geb. 12 Mk. (Sick-Kiel.) LX, 411.

Brunner, Konrad, Erfahrungen und Studien über Wundinfection u. Wundbehandlung. Dritter Thl.: Die Begriffe Pyämie u. Septhämie im Lichte der bacteriol. Forschungsergebnisse. 110 Stn. (Thauenfeld, Verlag von Huber.) (E. v. Meyer, Frankfurt a M.) LII, 624.

Derselbe, Dasselbe II. Thl. (Helferich-Greifswald.) LIV, 226.

Bum, Handbuch der Massage u. Heilgymnastik für prakt. Aerzte. 2. Aufl. Urban u. Schwarzenberg. Berlin-Wien 1899. (172 Holzschn. 444 Stn.) (H.) LI, 397.

Chiari, H. (Prag), Die pathologische Anatomie im 19. Jahrhundert und ihr Einfluss auf die äussere Medicin. Vortrag, gehalten in der I. allgem. Sitzung der 72. Versammlung deutsch. Naturforscher und Aerzte zu Aachen am 17. Sept. 1900. Verlag von G. Fischer. Jena 1900. (Helferich.) LVII, 609.

Cornet, G., Prof., Die Scrophulose. Wien, Alfr. Hölder. 1900. (Helferich.) LVI, 197.

Le Dentu, A. u. Delbet, P., Traité de chiurgie clinique et opératoire. T. VIII. Paris, J. B. Ballière et Fils. 1899. (Helferich.) LIV, 411.

Dieselben, Dasselbe. Tome IX. Paris. J. B. Baillière et Fils. 1900. Pr. 12 fr. (Helferich.) LVII, 187.

Depage, A., L'année chiurgicale. Première année: 1898. Bruxelles, H. Lambertin, libraire-éditeur. 1899. (Helferich.) LIV, 414.

Donath, B., Die Einrichtungen zur Erzeugung der Röntgenstrahlen und ihr Gebrauch. Gemeinfasslich dargestellt, insbesondere auch für Aerzte und Kliniken. Mit 110 Abbldgn. im Text und 2 Tafeln. 175 Stn. Berlin bei Reuther u. Reichard. (E. v. Meyer-Frankfurt a/M.) LIII, 444.

Erben, Klin. Untersuchungen über Muskelrheumatismus (Nackenschmerz, Kreuzschmerz). Aus Beiträgen zur klin. Medicin und Chirurgie, herausgegeb. vom Redactionscomité der Wien. klin. Wochenschr. Wien und Leipzig, Wilhelm Braumüller. 1898. (Helferich.) LIV, 414.

v. Esmarch, F., Ueber den Kampf der Humanität gegen die Schrecken des Kriegs. II. Aufl. Deutsche Verlagsanstalt, Stuttgart u. Leipzig 1899. (Helferich.) LIV, 415.

Festschrift zur Feier des 100jähr. Bestehens der medic. Klinik zu Leipzig (zugleich im Deutsch. Archiv f. klin. Medicin des LXIV. Bd.). 782 Stn. mit 25 Abbildungen und 18 Tafeln. Leipzig, F. C. W. Vogel. 1899. (E. v. Meyer-Frankfurt a/M.) LIII, 217.

Festschrift in honor of Abraham Jacobi to commemorate the seventieth anniversary of his birth. New-York 1900. (Ulr. Rose, Strassburg i/E.) LVII, 390.

Finsen, N., Prof., Ueber die Anwendung von concentr. chemischen Lichtstrahlen in der Medicin. Leipzig, F. C. W. Vogel. 1899. Pr. 1,20 Mk. (Helferich.) LIV, 413.

Derselbe, Ueber die Bedeutung der chem. Strahlen des Lichtes für Medicin u. Biologie. 3 Abhandlgen. Leipzig, Verlag von F. C. W. Vogel. 1899. (Helferich.) LIV, 413.

v. Frisch, Prof., Die Krankheiten der Prostata. (Gehört zu dem 19. Bd. der Spec. Pathol. u. Therapie, herausgegeb. von Nothnagel.) Wien, A. Hölder. 1899. (Helferich.) LIV, 416.

Froriep, Anatomie für Künstler. 3. verbesserte Aufl. Leipzig, Breitkopf u. Härtel. 1899. Pr. in Pappband 10 Mk. (Helferich.) LIV, 596.

Geiss, P., 18 Jahre Nierenchirurgie. Marburg, N. G. Elwert'sche Verlagsbuchhandlung. 1900. (Göbell-Kiel.) LV, 176.

Gocht (Secundärarzt an Hoffa's Klinik), Lehrbuch der Röntgenuntersuchung zum Gebrauch für Mediciner. Stuttgart, Enke. 1898. 232 Stn. Pr. 6 Mk. (H.) LI, 397.

Derselbe, Orthopädische Technik. Stuttgart, Verlag von Ferd. Enke. 1901. (Helferich.) LX, 594.

Golebiewski, E., Atlas und Grundriss der Unfallheilkde. München 1900. Verlag von J. F. Lehmann. Pr. 15 Mk. (Helferich.) LV, 417.

Gross, Otto, Compendium der Pharmakotherapie für Polikliniker und junge Aerzte. Leipzig, F. C. W. Vogel. 1901. (Sick-Kiel.) LX, 412.

Gross, Rohmer, Vautrin, André (Nancy), Nouveaux éléments de Pathologie chirurgicale générale. Tome II. (Haut, Lymphbahnen, Nerven, Blutgefässe, Muskeln, Knochen und Gelenke.) Paris, Ballière et Fils. 1898. (H.) LI, 398.

Haegler, Karl S., Docent u. I. Assist. d. chir. Klinik in Basel, Händereinigung, Händedesinfection und Händeschutz. Eine experim. u. krit. Studie. Mit 4 Tafeln. Basel, Benno Schwabe, Verlagsbuchh. 1900. 210 Stn. (Sick-Kiel.) LVII, 602.

Harms, Wilh., Ueber Lage und Gestalt des menschl. Darms und über Eingeweidebrüche. Ein kritischer Versuch. Arbeiten aus der chirurg. Universitätsklinik Dorpat, herausgegeb. von Dr. Koch. (W. Weber-Berlin.) LVIII, 185.

Hartmann, H., Chirurgie gastro-intestinale. Paris, G. Steinheil, éditeur. 1901. (Helferich.) LX, 594.

Haushalter, Etienne, Spillmann et Thiry, Cliniques médicales iconographiques. Paris, C. Naud, éditeur. 1901. Pr. 50 Fr. (Helferich.) LX, 594.

Heimberger, Joseph, Strafrecht und Medicin. München, C. H. Beck's Verlag. 1899. (Helferich.) LIV, 417.

Hoffa, A., Prof., Kinesiotherapie. Einzelabtheilung aus dem Lehrb. der allgem. Therapie und der therapeut. Methodik, herausg. von Eulenburg und Samuel. Urban u. Schwarzenberg. Berlin und Wien. 1898. Pr. 1,60 Mk. (H.) LI, 397.

Derselbe, Die moderne Behandlung des Klumpfusses. Sep.-Abdr. aus „Deutsche Praxis". München, Verlag von Seitz u. Schauer. 1899. (Helferich.) LIV, 415.

Derselbe, Atlas und Grundriss der Verbandlehre für Studirende und Aerzte. Mit 144 Tafeln nach Originalaquarellen von Maler Joh. Fink. II. vermehr. u. verbess. Aufl. Lehmann's medic. Handatlanten. Bd. XIII. München, Verlag von J. F. Lehmann. 1900. Pr. 7 Mk. (Sick-Kiel.) LVI, 198.

Hofmeister, F., a. o. Prof. der Chir. in Tübingen, Verbandtechnik. Tübingen, Verlag der H. Laupp'schen Buchhandlung. 1901. 102 Stn. Mit 107 Abbldgen. im Text. Pr. 3 Mk. geb. (Sick-Kiel.) LX, 412.

Jahresbericht über die chirurg. Abtheilung und die chirurg. Poliklinik des Spitals in Basel. 1899. (Helferich.) LIV, 417.

Jedlicka, Katzenstein u. Scheffer

(Hamburg), Atlas der normalen und patholog. Anatomie in typischen Röntgenbildern. Die topographische Anatomie der oberen Extremitäten. Lucas Gräfe u. Sillem. 1900. (Ladenpr. 10 Mk.) (Helferich.) LVII, 190.

Joachimsthal, G., Die angeborenen Neubildungen der oberen Extremitäten. Hamburg, Lucas Gräfe und Sillem. 1900. Pr. 9 Mk. (Helferich.) LV, 178.

Kaelin-Benziger, „Paracelsus", neues Privatkrankenhaus und Augenheilanstalt in Zürich. I. Bericht über den Zeitraum August 1896 bis Decbr. 1898. (Helferich.) LIV, 412.

Keen, W. W. u. White, J. W., An american Textbook of surgery for practitioners and students. II. Edit. Philadelphia, W. B. Saunders. 1896. (Helferich.) LV, 179.

Kehr, H., Prof., Anleitung zur Erlernung der Diagnostik der einzelnen Formen der Gallensteinkrankheit. Berlin, Fischer's medic. Buchhandlung. 1899. Pr. 5 Mk. (Helferich.) LIV, 416.

Kirmisson, E., Lehrbuch der chirurg. Krankheiten angeborenen Ursprungs, übersetzt von Dr. C. Deutschländer. 606 Stn. Stuttgart, F. Enke. 1899. (Helferich.) LIV, 411.

Köhler, Alb., Prof., Kriegschirurgen und Feldärzte des 17. und 18. Jahrhunderts. Berlin 1899 bei Hirschwald. 8. 269 Stn. Mit 13 Portraits, 5 Abbldgen., 2 Plänen. (Edm. Rose.) LII, 222.

Köhler, Rud., Geh. Med.-Rath, Generaloberarzt, Die modernen Kriegswaffen. Ein Lehrbuch der allgem. Kriegschirurgie. II. Thl.: Die Wirkungen der kleinkalibrigen Gewehre auf den lebenden Menschen. (W. Weber-Berlin.) LVIII, 188.

Kölliker, Prof., Die Gypsdrahtschiene. Leipzig, Verlag von F. C. W. Vogel. 1900. Pr. 60 Pfennig. (Sick-Kiel.) LV, 418.

Krause, Fedor, Prof., Die Tuberculose der Knochen und Gelenke. Mit 98 Abbldgen. u. 2 Tafeln. Deutsche Chirurgie, Liefg. 28a. (H.) LI, 393.

Kronfeld, R., Praktische Zahnheilkunde für Aerzte u. Studirende. Wien, Verlag von M. Perles. 1900. Pr. 6 Mk. (Helferich.) LIV, 416.

Küttner, H., a. o. Prof. der Chirurgie an der Univ. Tübingen, z. Z. Chefarzt des Lazareths vom Deutsch. Roth. Kreuz in Tsingtau, Kriegschirurgische Erfahrungen aus dem südafrikanischen Kriege 1899/1900. Mit 13 Abbldgen. im Text u. 13 Tafeln. 111 Stn. Text. Tübingen, Verlag der G. Laupp'schen Buchhandlung. 1900. (Sick-Kiel.) LIX, 383.

Lähr, Geh.-Rath, Prof., Die Literatur der Psychiatrie, Neurologie u. Psychologie von 1459—1799. Berlin bei Georg Reimer. S. 1900. (Edm. Rose-Berlin.) LVII, 392.

Derselbe, Dasselbe. Bd. III. (Edm. Rose-Berlin.) LVII, 610.

Lambertz, Die Entwicklung des menschlichen Knochengerüstes während des fötalen Lebens. Hamburg, Lucas Gräfe u. Sillem. 1900. Pr. 12 Mk. (Helferich.) LV, 178.

Landerer, Die Behandlung der Tuberculose mit Zimmtsäure. Mit 26 Mikrophotogrammen u. s. w. 308 Stn. Leipzig, Verlag von F. C. W. Vogel. 1898. (H.) LI, 396.

Ledderhose, G., Die ärztliche Untersuchung und Beurtheilung der Unfallfolgen. Wiesbaden, J. F. Bergmann. 1898. 46 Stn. (Helferich.) LIV, 415.

Lejars, Félix, Traité de chirurgie d'urgence. Paris, Masson u. Cie., éditeurs. 1899. (Helferich.) LV, 179.

Derselbe, Dasselbe. II. édition, revue et augmenté. Paris, Masson u. Cie., éditeurs. 1900. (Helferich.) LVI, 197.

Léon u. Jules Rainal, Le bandage hérniaire, autrefois — aujourd'hui. Paris, Masson u. Cie. 1899. (Helferich.) LIV, 413.

Leser, Edmund, Die specielle Chirurgie in 60 Vorlesungen. Ein kurzgefasst. Lehrbuch f. Aerzte u. Studirende. Vierte vermehrte u. verbess. Auflage. Mit 330 Abbldgen., 1092 Stn. Verlag von G. Fischer in Jena. 1900. Brosch. 20 Mk., geb. 22 Mk. 50 Pf. (Sick-Kiel.) LVI, 198.

Lesser, E., Encyklopädie der Haut- und Geschlechtskrankheiten. Leipzig, Verlag von F. C. W. Vogel. 1900. Pr. 30 Mk. (Helferich.) LVII, 185.

Lindner u. Kutter (Augustahospital Berlin), Die Chirurgie des Magens und ihre Indicationen, einschliesslich Diagnostik. 12 Vorlesungen für prakt. Aerzte. Verlag von Otto Enslin. Berlin 1898. (H.) LI, 395.

Loewe, E., Statistisches aus der Berichtszeit von 1897—1899. Wissenschaftl. Mittheilungen des Instituts zur Behandlung von Unfallverletzten

in Breslau und Jahresber. für die Zeit von 1897—1899. (Gerulanos-Kiel.) LV, 412.
Derselbe, Fälle von Verlust des Deltamuskels mit erhaltener Erhebungsfähigkeit des Arms. Ebenda. (Gerulanos-Kiel.) LV, 413.
Lüning, A. u. Schulthess, W., Atlas und Grundriss der orthopäd. Chirurgie. München. Verlag von J. F. Lehmann. 1901. (Helferich.) LIX, 207.

Macewen, Die infectiös-eitrigen Erkrankungen des Gehirns und Rückenmarks, Meningitis, Hirnabscess, infectiöse Sinusthrombose. Autorisirte deutsche Ausgabe von Dr. Paul Rudloff. Wiesbaden, J. F. Bergmann. 1898. (H.) LI, 395.
Matthiolius, Marinestabsarzt, z. Z. beauftragt mit der Oberleitung der 3 Expeditionen des deutschen Vereins vom Rothen Kreuz, Tagebuchblätter aus dem Boerenkriege 1899—1900. Pr. in elegantem Einb. 3 Mk. (Helferich.) LVII, 607.
Merkel, Fr., J. Henle's Grundriss der Anatomie des Menschen. Text und Atlas. IV. Aufl. Braunschweig, Verlag von Vieweg u. Sohn. 1901. Pr. des ganzen Werkes 28 Mk. (Helferich.) LX, 593.
Möller, Magnus, Docent f. Dermatologie u. Syphilis in Stockholm, Der Einfluss des Lichtes auf die Haut in gesundem und krankem Zustande. Bibliotheca medica, Abthlg. DII, Heft 8. Mit 4 Tafeln. 143 Stn. Stuttgart, Verlag von Erw. Naegele. 1900. Pr. 26 Mk. (Sick-Kiel.) LVII, 187.
Monnier, E., Ueber die angeborene Pylorusstenose im Kindesalter und ihre Behandlung. Aus dem Kantonspital Glarus. Diss. 1900. 56 Stn. Zürich, Emil Cotti's Wtwe. (W. Weber.) LVIII, 361.

Pagel, J., Biographisches Lexikon hervorragender Aerzte des XIX. Jahrhunderts. Verlag von Urban und Schwarzenberg, Berlin u. Wien. 1901. (Helferich.) LVII, 608.
Pauchet, Victor, Chirurgie des Voies biliaires. Paris 1900. (Gerulanos-Kiel.) LVIII, 366.
Ponfick, Topographischer Atlas der medicinisch-chirurgischen Diagnostik. Erste Lieferung. Jena, Verlag von G. Fischer. 1901. (Helferich.) LX, 413.
Posselt, Adolf, Die geographische Verbreitung des Blasenwurmleidens, insbesondere des Alveolarechinococcus der Leber und dessen Casuistik seit 1880. Stuttgart, Verlag von Ferd. Enke. 1900. 334 Stn. (Simon.) LVIII, 182.
Potarka (Bukarest), La chirurgie intramédiastinale postérieure. Paris, Carré et Naud. 1898. 111 Stn. (Sick-Greifswald.) LI, 396.

Quénu, E. u. Hartmann, H., Chirurgie du rectum. Tome 2: Tumeurs du rectum: Adenomes, Tumeurs villeuses, Cancer, Sarcomes, Myxomes, Enchondromes, Fibromes, Lipomes, Lymphadenomes, Myomes, Kystes desmoides, Angiomes. Paris 1899, Steinheil. 384 Stn. gr. 8. (L. Heidenhain.) LVII. 191.

Regnier, La Radiographie et la Radioscopie clinique. Paris, Baillière et Fils. 1899. 100 Stn. Cart. 1 Fr. 50 Cent. (H.) LI, 398.
Riegner, O., Zur Frage der Schädelresection bei traumatischen intracraniellen Blutungen. Wissenschaftl. Mittheilungen des Instituts zur Behandlung von Unfallverletzten in Breslau und Jahresb. für die Zeit von 1897—1899. (Gerulanos-Kiel.) LV, 416.
Rinne, Chirurgisch-akiurgische Therapie. Einzelabtheilg. aus dem Lehrbuch der allgem. Therapie und der therapeutischen Methodik, herausgeg. von Eulenburg u. Samuel. Urban u. Schwarzenberg, Berlin und Wien 1898. 454 Stn. 6 Mk. (H.) LI, 397.
Roberts, J. B., The surgical treatment of congenital and pathological disfigurements of the face. Philadelphia, the Phil. med. publ. Co. 1900. (Helferich.) LX, 413.
Rochet, V., Chirurgie du rein et de l'uretère. (Indications-Manuel opératoire.) 362 Stn. Mit 50 Abbildgen. im Text. Paris, G. Steinheil. 1900. (Göbell-Kiel.) LVII, 600.
Röse, C., Anleitung zur Zahn- und Mundpflege. Verlag von G. Fischer. Jena 1900. (Helferich.) LVII, 186.
Rotter, Emil, Die typischen Operationen und ihre Uebung an der Leiche. 6. Aufl. 115 Abbildungen. München 1900. Verlag von J. F. Lehmann. (C. Falkenburg-Berlin.) LVIII, 192.
Rüdinger, N., weil. o. ö. Prof. der Anatomie an der Univers. München, Cursus der topographischen Anatomie.

4. Aufl., bearbeitet von Dr. Höfer, Assistent der chirurgischen Klinik in München. München, Verlag von J. F. Lehmann. 1899. 221 Stn. mit 82 zum Theil farbigen Abbldgn. (E. v. Meyer-Frankfurt a/M.) LII, 415.

Sachs, H., Privatdocent, Nervenarzt. Ein Beitrag zur Frage der Entspannungsskoliose (Ischias scoliotica oder Scoliosis neuralgica). Wissenschaftl. Mittheilungen des Instituts zur Behandlg. von Unfallverletzten in Breslau und Jahresber. für die Zeit von 1897 bis 1899. (Gerulanos-Kiel.) LV, 414.

Sänger, M. u. v. Herff, O., Encyklopädie der Geburtshülfe und Gynäkologie. Leipzig, Verlag von F. C. W. Vogel. 1900. Zu 25 Liefergn. à 2 Mk. (Gerulanos-Kiel.) LVIII, 364.

Saltarino, S., Abnormitäten. Düsseldorf, Ed. Lintz. 1900. (Helferich.) LV, 181.

Schede, Die angeborene Luxation des Hüftgelenks. Mit 44 Röntgenbildern auf 8 Tafeln. Hamburg 1900. Lucas Gräfe u. Sillem. (Helferich.) LV, 594.

Schleich, C. L., Neue Methoden der Wundheilung. Ihre Bedingungen und Vereinfachung für die Praxis. Berlin bei Jul. Springer. 1899. 378 Stn. (E. v. Meyer-Frankfurt a M.) LII, 412.

Derselbe, Dasselbe. 2. Aufl. 1900. (Enderlen-Marburg.) LVI, 617.

Schmidt, Georg Benno, Kurzgefasstes Lehrbuch der Chirurgie. Ein Vademecum für Studirende. I. Thl.: Allgemeine Chirurgie. Leipzig u. Wien 1901. Fr. Deuticke. (W. Weber-Berlin.) LVIII, 190.

Schuchardt, Karl, Prof., Die Krankheiten der Knochen und Gelenke (ausschliessl. der Tuberculose). Mit 138 Abbldgen. und 2 Tafeln. Stuttgart, Verlag von Ferd. Enke. 1899. Deutsche Chirurgie. Lieferg. 28. (H.) LI, 393.

Schüssler (Bremen), Nervendehnung oder nicht? Zur Orientirung über die Behandlung chron. Erkrankungen der Nervenstämme und des Rückenmarks, spec. der Tabes, für prakt. Aerzte. Verlag von G. A. v. Halem. Bremen 1899. (Helferich.) LIV, 226.

Seitz, Georg, prakt. Zahnarzt in Constanz, Die zahnärztliche Narkose. Ein Leitfaden für prakt. Zahnärzte und Studirende der Zahnheilkunde. Leipzig, Arth. Felix. 1900. 239 Stn. (W. Weber-Berlin.) LVIII, 363.

Sonnenburg, E., Pathologie u. Therapie der Perityphlitis; ein Lehrbuch für Aerzte und Studirende. IV. umgearbeitete und sehr erweiterte Aufl. Leipzig, F. C. W. Vogel. 1900. (Helferich.) LVII, 608.

Spalteholz, W., Handatlas der Anatomie des Menschen. Bd. III, Abthlg. 1. Leipzig, S. Hirzel. 1900. Pr. 8 Mk. (Helferich.) LV, 594.

Starck, Hugo, Privatdoc. f. inn. Medic., Ass. d. med. Univers.-Klinik Heidelberg, Die Divertikel der Speiseröhre. Monographie. Mit 2 Abbldgen. im Text. Leipzig, Verlag von F. C. W. Vogel. 1900. Pr. 4 Mk. (Sick-Kiel.) LIX, 209.

Stecchi, R. u. Gardini, A., Chirurgia Operatoria. Ulrico Hoepli, Milano 1901. (Sick-Kiel.) LX, 412.

Stempel, W., Die Untersuchung und Begutachtung der Invaliden-Rentenanwärter nebst Auszug und Commentar der für die Aerzte wichtigsten Gesetze und Bestimmungen betr. die Invaliditäts- und Altersversicherung. Jena, G. Fischer. 178 Stn. (E. v. Meyer-Frankfurt a/M.) LIII, 219.

Stern, R., Prof., Ueber traumatische Entstehung innerer Krankheiten. Klin. Studien mit Berücksichtigung der Unfallbegutachtung. 2. Heft: Krankheiten der Bauchorgane, des Stoffwechsels und des Blutes. Jena, G. Fischer. 1900. Pr. 7 Mk. (Sick-Kiel.) LV, 596.

Derselbe, Dasselbe. 502 Stn. Jena, G. Fischer. 1900. (L. Heidenhain.) LIX, 208.

Sternberg, A., Vegetationsstörungen u. Systemerkrankungen der Knochen. Aus Nothnagel's Specielle Pathologie u. Therapie. VI. 10 Abbldgen. Wien 1899. Alfr. Hölder. 104 Stn. (E. v. Meyer-Frankfurt a/M.) LIII, 220.

Sternfeld, Alfr. (München), Ueber die sogenannte frühzeitige Extraction des 6jährigen Molaren. Commissionsverlag von A. W. Künast in Wien I, Hoher Markt 1. 1900. 62 Stn. 97. Figg. (Sick.) LVI, 199.

Stoeckel, W., Ureterfisteln u. Ureterverletzungen. 150 Stn. Leipzig, Breitkopf u. Härtel. 1900. (Göbell-Kiel.) LVIII, 359.

Stolper, P., Ueber die sog. Rückenmarkserschütterung. Wissensch. Mittheilungen des Instituts zur Behandlg. von Unfallverletzten in Breslau und Jahresb. für die Zeit von 1897—1899. (Gerulanos-Kiel.) LV, 413.

Stüler, A., Eine Contraindication der Esmarch'schen Blutleere, hergeleitet aus den Beobachtungen nach einer Doppelamputation des Oberschenkels, mit einer Anmerkung über Fremdkörperpathologie. Sep.-Abdrk. aus Nr. 5 der Corresp.-Bl. des allgem. ärztl. Vereins in Thüringen. 1901. (Sick.) LVI, 199.

Terrier, F., u. Hartmann, H., Chirurgie de l'estomac. Avec 139 figures. Paris, Steinheil. 366 Stn. (E. v. Meyer-Frankfurt a/M.) LII, 626.

Thomson, Alexis, On Neuroma and Neurofibromatosis. 168 Stn. 20 Tafeln. Turnbull and Spears, Edinburgh 1900. (Göbell-Kiel.) LVII, 192.

Toldt, Karl, Anatomischer Atlas für Studirende u. Aerzte. Herausgegeben unter Mitwirkung von Prof. Dr. Alois Dalla Rosa. Wien u. Leipzig, Urban u. Schwarzenberg. 1898. 6. Lieferg. (7 Mk.): Die Gefässlehre. a) Herz u. Arterien. (H.) LI, 394.

Derselbe, Dasselbe. Lieferung 7, 8 u. 9. 1900. (Helferich.) LX, 413.

Transactions of the American orthopedic association. Twelfth session. (Held at Boston.) 17—19 May 1898. Vol. XI, Philadelphia. (E. v. Meyer, Frankfurt a/M.) LII, 626.

Transactions of the clinical society of London. Vol. XXXII. London, Longmans Green u. Cie. 1899. (Helferich.) LIV, 417.

Wagner, W., Prof. u. Stolper, P., Dr., Die Verletzungen der Wirbelsäule und des Rückenmarks. Mit 232 Figg. im Text. Stuttgart, Verlag von Ferd. Enke. 1898. Deutsche Chirurgie. Lieferg. 40. (H.) LI, 394.

Wichmann, Ralf, Die Rückenmarksnerven und ihre Segmentbezüge. Berlin, Verlag von O. Salle. 1899. (Helferich.) LIV, 416.

Wissenschaftliche Mittheilungen des Instituts zur Behandlung von Unfallverletzten in Breslau und Jahresber. für die Zeit von 1897 bis 1899. (Gerulanos-Kiel.) LV, 412.

Wolff, Julius, Geh. Med.-Rath, a. o. Prof. der Chirurgie in Berlin, Ueber die Wechselbeziehungen zwischen der Form und der Function der einzelnen Gebilde des Organismus. Mit 22 Abbildungen. 35 Stn. Pr. 1 Mk. Leipzig 1901. Verlag von F. C. W. Vogel. (Sick-Kiel.) LX, 410.

Wolff, M., Die Nierenresection und ihre Folgen. Berlin, Verlag von A. Hirschwald. 1900. (Helferich.) LIV. 418.

Zuckerkandl, E., Atlas der topographischen Anatomie des Menschen. 1. Heft: Kopf u. Hals. Preis 12 Mk. Wien u. Leipzig. Wilh. Braumüller. 1900. (Helferich.) LV, 177.

Zuckerkandl, O., Chirurgische Operationslehre. 2. Aufl. (G. Koltze.) LVIII, 191.

Druck von J. B. Hirschfeld, Leipzig.

Neuer Verlag von **F. C. W. Vogel** in **Leipzig.**

DIAGNOSTIK
der
Inneren Krankheiten
auf Grund
der heutigen Untersuchungsmethoden.

Von

PROF. O. VIERORDT
Heidelberg.

gr. 8°. Mit 197 Abbildungen.

Sechste Auflage 1901.

Preis M. 14.—, geb. M. 15.80.

Centralblatt für innere Medicin.

Dies bekannte Werk ist in 6. verbesserter und vermehrter Auflage erschienen. Es enthält wohl alles, was der praktische Arzt in Bezug auf Diagnostik brauchen kann; die Methode der Untersuchung der verschiedensten Organe und ihrer Sekretions- und Extraktionsprodukte ist in übersichtlicher Weise dargelegt und die Fortschritte der letzten Jahre sind, soweit sie als solche allgemein anerkannt sind, ausgiebig berücksichtigt worden etc.

Wiener Medicinische Presse.

Es erschiene sicherlich ein müssiges Unternehmen, wollte man erst heute daran gehen, das Werk Vierordts zu loben und hervorzuheben; dies hiesse ja dann vergessen, dass es im Zeitraume von 12 Jahren sechsmal hat neu aufgelegt werden müssen, und dass es seit dem Erscheinen seiner 1. Auflage mit Recht als eines der besten unter seinesgleichen bezeichnet wird etc.

Schmidt's Jahrbücher der Medicin.

Vierordts Buch erhält sich wegen seiner guten Eigenschaften, seiner Vollständigkeit und seiner geschickten Bearbeitung des umfangreichen Stoffes andauernd in der Gunst des Lesers etc.

Deutsche medicinische Wochenschrift.

. . . Das Buch umfasst die gesamte klinische und mikroskopisch-chemische Diagnostik auf einem engen Raum und mit erstaunlicher Vollständigkeit. Die Sprache ist klar, präcis, durchaus anspruchslos; theoretische Entwicklungen werden ganz in den Hintergrund gedrängt. Die Darstellung hat, offenbar infolge eigener Erfahrung und Lehrthätigkeit, etwas Knappes und Leichtfassliches angenommen, das dem Lernenden sehr zu Gute kommen wird etc.

Medicinische Woche.

Wir sind überzeugt, dass das Buch, das zu den besten Compendien der Diagnostik zählte, auch weiterhin eine solche Verbreitung finden wird, wie bisher.

ST

[redacted]

2842 [redacted]

ST

[redacted]

2842

ST